Über dieses Buch

Dies ist ein digitales Exemplar eines Buches, das seit Generationen in den Regalen der Bibliotheken aufbewahrt wurde, bevor es von Google im Rahmen eines Projekts, mit dem die Bücher dieser Welt online verfügbar gemacht werden sollen, sorgfältig gescannt wurde.

Das Buch hat das Urheberrecht überdauert und kann nun öffentlich zugänglich gemacht werden. Ein öffentlich zugängliches Buch ist ein Buch, das niemals Urheberrechten unterlag oder bei dem die Schutzfrist des Urheberrechts abgelaufen ist. Ob ein Buch öffentlich zugänglich ist, kann von Land zu Land unterschiedlich sein. Öffentlich zugängliche Bücher sind unser Tor zur Vergangenheit und stellen ein geschichtliches, kulturelles und wissenschaftliches Vermögen dar, das häufig nur schwierig zu entdecken ist.

Gebrauchsspuren, Anmerkungen und andere Randbemerkungen, die im Originalband enthalten sind, finden sich auch in dieser Datei – eine Erinnerung an die lange Reise, die das Buch vom Verleger zu einer Bibliothek und weiter zu Ihnen hinter sich gebracht hat.

Nutzungsrichtlinien

Google ist stolz, mit Bibliotheken in partnerschaftlicher Zusammenarbeit öffentlich zugängliches Material zu digitalisieren und einer breiten Masse zugänglich zu machen. Öffentlich zugängliche Bücher gehören der Öffentlichkeit, und wir sind nur ihre Hüter. Nichtsdestotrotz ist diese Arbeit kostspielig. Um diese Ressource weiterhin zur Verfügung stellen zu können, haben wir Schritte unternommen, um den Missbrauch durch kommerzielle Parteien zu verhindern. Dazu gehören technische Einschränkungen für automatisierte Abfragen.

Wir bitten Sie um Einhaltung folgender Richtlinien:

+ *Nutzung der Dateien zu nichtkommerziellen Zwecken* Wir haben Google Buchsuche für Endanwender konzipiert und möchten, dass Sie diese Dateien nur für persönliche, nichtkommerzielle Zwecke verwenden.

+ *Keine automatisierten Abfragen* Senden Sie keine automatisierten Abfragen irgendwelcher Art an das Google-System. Wenn Sie Recherchen über maschinelle Übersetzung, optische Zeichenerkennung oder andere Bereiche durchführen, in denen der Zugang zu Text in großen Mengen nützlich ist, wenden Sie sich bitte an uns. Wir fördern die Nutzung des öffentlich zugänglichen Materials für diese Zwecke und können Ihnen unter Umständen helfen.

+ *Beibehaltung von Google-Markenelementen* Das "Wasserzeichen" von Google, das Sie in jeder Datei finden, ist wichtig zur Information über dieses Projekt und hilft den Anwendern weiteres Material über Google Buchsuche zu finden. Bitte entfernen Sie das Wasserzeichen nicht.

+ *Bewegen Sie sich innerhalb der Legalität* Unabhängig von Ihrem Verwendungszweck müssen Sie sich Ihrer Verantwortung bewusst sein, sicherzustellen, dass Ihre Nutzung legal ist. Gehen Sie nicht davon aus, dass ein Buch, das nach unserem Dafürhalten für Nutzer in den USA öffentlich zugänglich ist, auch für Nutzer in anderen Ländern öffentlich zugänglich ist. Ob ein Buch noch dem Urheberrecht unterliegt, ist von Land zu Land verschieden. Wir können keine Beratung leisten, ob eine bestimmte Nutzung eines bestimmten Buches gesetzlich zulässig ist. Gehen Sie nicht davon aus, dass das Erscheinen eines Buchs in Google Buchsuche bedeutet, dass es in jeder Form und überall auf der Welt verwendet werden kann. Eine Urheberrechtsverletzung kann schwerwiegende Folgen haben.

Über Google Buchsuche

Das Ziel von Google besteht darin, die weltweiten Informationen zu organisieren und allgemein nutzbar und zugänglich zu machen. Google Buchsuche hilft Lesern dabei, die Bücher dieser Welt zu entdecken, und unterstützt Autoren und Verleger dabei, neue Zielgruppen zu erreichen. Den gesamten Buchtext können Sie im Internet unter `http://books.google.com` durchsuchen.

Digitized by Google

THE LIBRARY
OF THE

CLASS B610.5
BOOK .FF77

Digitized by Google

Digitized by Google

THE LIBRARY
OF THE
UNIVERSITY OF MINNESOTA
CLASS B610.5
BOOK .F77

Digitized by Google

Digitized by Google

Digitized by Google

Fortschritte

auf dem Gebiete der

Röntgenstrahlen

Unter Mitwirkung von

Staatsrat Prof. Dr. **v. Bruns** in Tübingen, Geh. Med.-Rat Prof. Dr. **Czerny** in Heidelberg, Prof. Dr. **Deneke** in Hamburg, Prof. Dr. **Deycke** in Lübeck, Prof. Dr. **Eberlein** in Berlin, Dr. **Gösta Forssell** in Stockholm, Prof. Dr. **Forster** in Bern, Prof. Dr. **Eugen Fraenkel** in Hamburg, Privatdozent Dr. **L. Freund** in Wien, Geh. Med.-Rat Prof. Dr. **Friedrich** in Marburg, Prof. Dr. **Gocht** in Halle, Prof. Dr. **Grashey** in München, Dr. **Groedel** in Frankfurt a. M., Prof. Dr. **Grunmach** in Berlin, Dr. **Haenisch** in Hamburg, Privatdozent Dr. **Holzknecht** in Wien, Dr. **Immelmann** in Berlin, Privatdozent Dr. **Kienböck** in Wien, Prof. Dr. **Klieneberger** in Zittau, Dr. **A. Köhler** in Wiesbaden, Prof. Dr. **Kölliker** in Leipzig, Prof. Dr. **P. Krause** in Bonn, Geh. San.-Rat Prof. Dr. **Kümmell** in Hamburg, Prof. Dr. **Küttner** in Breslau, Stabsarzt a. D. **Lambertz** in Berlin, Oberarzt Dr. **Carl Lauenstein** in Hamburg, Prof. Dr. **Levy-Dorn** in Berlin, Prof. Dr. **Ludloff** in Breslau, Geh. Med.-Rat Prof. Dr. **Oberst** in Halle, Geh. Med.-Rat Prof. Dr. **Riedel** in Jena, Prof. Dr. **H. Rieder** in München, Prof. Dr. **Rumpf** in Bonn, Generalstabsarzt Prof. Dr. **v. Schjerning** in Berlin, Dr. **H. E. Schmidt** in Berlin, Prof. Dr. **F. Schultze** in Bonn, Hofrat Dr. **Sick** in Hamburg, Generalarzt Dr. **Stechow** in Berlin, Geh. Med.-Rat Prof. Dr. **Tillmanns** in Leipzig, Prof. Dr. **Voller** in Hamburg, Prof. Dr. **Walter** in Hamburg und Prof. Dr. **Wertheim-Salomonson** in Amsterdam

herausgegeben von

Professor Dr. Albers-Schönberg

UNIVERSITY OF MINNESOTA LIBRARY

Zwanzigster Band 1913

Hamburg

Lucas Gräfe & Sillem
(Edmund Sillem)

1913

Digitized by Google

Alle Rechte vorbehalten.

UNIVERSITY OF
MINNESOTA
LIBRARY

Digitized by Google

Inhalt.

Seite

Bordier, H., Die Fortschritte der Röntgentherapie in der Gynäkologie, ihre Vorteile — genaue Technik — Indikationen und Kontraindikationen — Resultate — Zukunft 1
Foveau de Courmelles, Röntgentherapie der Myome 9
Guilleminot, Die Behandlung der Uterusmyome 9
Laquerrière und **Delherm,** Unsere Ansicht über die Röntgentherapie des Uterusmyoms 10
Dietlen, H., Zur Röntgenbehandlung in der Gynäkologie 15
Haenisch, G. F., Meine Erfahrungen, Resultate und Technik in der gynäkologischen Röntgentherapie 18
Sudeck, P., Ein Fall von Beugungsluxation des fünften Halswirbels (Tafel I, Fig. a. u. b) . . . 34
Schramm, C., Zur Technik der graphischen Darstellung der ableitenden Harnwege mittels der Collargol-Röntgenaufnahme (Tafel II und III, Fig. 1—3) 36
Révész, V., Röntgenbilder normaler pheripherischer Blutgefäße (Tafel III, Fig. 4) 39
Sabat, B., Über ein Verfahren der röntgenographischen Darstellung der Bewegungen der inneren Organe (des Herzens, der Aorta, des Zwerchfells) 42
Bauer, Heinz, Eine einfache Vorrichtung zur Untersuchung und Demonstration von Sekundärstrahlen (Tafel IV) 44
Loose, G., Weitere Erfahrungen mit der Bauerschen Luft-Fernregulierung der Röntgenröhren . . 46
Rieder, H., Das „Panzerherz" 50
Walter, B., Interferenzartige Erscheinungen bei Röntgenstrahlen 57
Kienböck, R., und **G. Holzknecht,** Mit oder ohne Kassetten? Verstärkungsschirm auf oder unter der Platte? (Tafel I, Fig. 1—3) 59
Frank Schultz † (mit Porträt) 67
Kaestle, K., Einiges über Technik und Erfolge meiner gynäkologischen Röntgenbestrahlungen . . 85
Pfahler, G. E., Über die Behandlung von Fibroiden des Uterus und der Blutungen im Klimakterium mittels Röntgenstrahlen 87
Albers-Schönberg, Referat über die gynäkologische Tiefentherapie (Myome) IV. intern. Kongreß für Physiotherapie Berlin 1913 93
Mohr, L., Statistische Bearbeitung der bis zum 1. Januar 1913 veröffentlichten, mit Röntgenstrahlen behandelten, gynäkologischen Erkrankungen 105
Dieterich, W., Ein Fall von Spätschädigung bei Röntgentiefentherapie 159
Groedel, F. M., Die Insuffizienz der Valvula ileocoecalis im Röntgenbilde (Tafel V und VI) . . . 162
Hauch, Die Arterien der gesunden und kranken Niere im Röntgenbild (Tafel VII, VIII und IX) . 172
Christen, Th., Maße und Messungen in der Röntgenkunde 182
Krause, P., Kritische Beiträge zur Kenntnis der Röntgentiefentherapie 187
Bauer, Heinz, Beiträge zur Röntgenometrie, Referat gehalten auf dem IV. intern. Kongreß für Physiotherapie am 30. März 1913 195
Bordier, H., Biochemische Strahlenwirkung mit besonderer Berücksichtigung der Röntgenstrahlen. Referat gehalten auf dem IV. intern. Kongreß für Physiotherapie Berlin 1913 202
Kienböck, R., Zur Röntgendiagnose der Colitis ulcerosa (Tafel X, Fig. a u. b) 231
Blecher, Über Röntgenbefunde bei Epicondylitis humeri (Tafel X, Fig. c) 239
Kayser, K., Röntgenologischer Nachweis der Eventratio diaphragmatica (Tafel X, Fig. 1—3) . . . 240
Burchard, A., Die röntgenologische Nierendiagnostik (Tafel XI, XII und XIII) 244
Lorey, A., Ein Aufnahmeapparat für stereoskopische Momentaufnahmen 288
Jacobson, O., Zur Röntgenologie der Bronchostenose 294
Koll, Ed., Zum Röntgennachweis paranephritischer Abszesse 298
Edling, L., Erfahrungen über Radiumtherapie der Myome und klimakterischen Blutungen des Uterus 303
Prochownick, L., Beitrag zur Röntgenbehandlung in der Frauenheilkunde 316
Graeßner und **Benthaus,** Ergebnisse der Röntgentherapie bei Frauenleiden 322
Nemenow, Beitrag zur Röntgenbehandlung in der Gynäkologie 326
Eduard Schiff † (mit Porträt) 340
Fränkel, E., und **W. Budde,** Histologische, zytologische und serologische Untersuchungen bei röntgenbestrahlten Meerschweinchen (Tafel XIV) 355
Dessauer, F., Arbeiten auf dem Gebiete der Wechselstrommaschine und des Einzelschlages . . . 364
Hirsch, G., Die Röntgenbehandlung bei Myomen und Fibrosis uteri 373

Digitized by Google

Seite

Dohan, N., Zur Frage der gynäkologischen Röntgenbestrahlung 390
Berdez, Über die Röntgentherapie der Myome 393
Neumann, R., Magenkolonfistel mit klinischem und röntgenologischem Befunde (Tafel XV und XVI, Fig. a) 398
Lippmann, A., Über einen interessanten Röntgenbefund bei Trommelschlägelfingern (Tafel XVI, Fig. b u. c) 402
Pförringer, Ein Fall von Leukämie mit tumorartigen, zu Spontanfrakturen führenden Markwucherungen (Tafel XVI, Fig. d) 405
Reyher, P., Über bemerkenswerte Ossifikationsbefunde an den Händen bei fötaler Chondrodystrophie (Tafel XVI, Fig. 1 u. 2) 408
Neuhaus, H., Beitrag zur Röntgendiagnostik der kindlichen Bronchialdrüsentuberkulose (Tafel XVII und XVIII) 413
Groedel, F. M., Werden die verschiedenen Härtegrade der Röntgenstrahlen, aus denen sich das durch den einzelnen Stromimpuls erzeugte Strahlengemisch zusammensetzt, gleichzeitig oder nacheinander von der Röntgenröhre ausgesandt? 419
Gabriel van Schouwen † (mit Porträt) 423
Avé Lallemant, G., Über multiple kartilaginäre Exostosen (Tafel XX) 439
Vogel, K., Über familiäres Auftreten von Polydaktylie und Syndaktylie (Tafel XXI) 443
Rosenthal, W. J., Die Lilienfeldsche Röntgenröhre (Tafel XXII) 448
Weber, E., Über die Bedeutung der Einführung von Sauerstoff resp. Luft in die Bauchhöhle für die experimentelle und diagnostische Röntgenologie (Tafel XXIII) 453
Krause, P., und **Schilling,** Die röntgenologischen Untersuchungsmethoden zur Darstellung des Magendarmkanales mit besonderer Berücksichtigung der Kontrastmittel 455
Kodon, Versuch der Röntgentherapie bei Ulcus ventriculi 505
Schütze, J., Über das Luftkühlrohr „Stabil" 509
Walter, B., Über radioaktive Substanzen und ihre therapeutische Verwendung 511
Klieneberger, C., Die Behandlung der Leukämie 533
Groedel, F. M., Das Thoraxbild bei zentrischer (sagittaler, frontaler, schräger) und exzentrischer Röntgenprojektion (Tafel XXIV) 541
Sorge, H., Fremdkörperlokalisation vermittelst Röntgenstrahlen 553
Schnée, A., Zur Technik der Tiefenbestrahlung 573
Pfahler, G. E., Weiteres zur Frage „Über die Veränderlichkeit des Brennflecks der Röntgenröhre und eine einfache Methode, eine scharf zeichnende Röhre auszuwählen 575
Albers-Schönberg, Der Kampf um die Röntgentherapie in den allgemeinen Krankenhäusern . . . 576
Delfino, E. A., Beitrag zum Studium der vielfachen Knochenauswüchse (Tafel XXV) 577
Dessauer, F., Versuche über die harten Röntgenstrahlen 586
Klieneberger, C., Kasuistische Mitteilungen. 1. Zur Diagnostik der Miliartuberkulose. 2. Zur Diagnostik von Ureterensteinen (Tafel XXVI, Fig. 1—4) 590
Klieneberger, C., Durchleuchtung und Photographie (Tafel XXVII, Fig. 1—3) 591
Geipel, Cysticercus cellulosae in der Körpermuskulatur (Tafel XXVII, Fig. a u. b) 594
Hartung, G., Über die Lebensdauer von Verstärkungsfolien (Tafel XXVI, Fig. a) 595
Georg Preiser † (mit Porträt) 596

Correspondenzen 69. 340. 424. 520
Bücherbesprechungen 70. 230. 341. 424. 522
Internationale Fachliteratur:
a) Vereine und Kongresse 71. 220. 342. 425
b) Journalliteratur 71. 349. 429. 523. 597

Tafel I bis XXVII.

Namenregister.

(Die Ziffern verweisen auf die Seiten; ein * bedeutet Originalartikel.)

Abel 95. 98. 140. — Ach 522. — Adler 352. 417. — Aemmer 482. — Agget 213. — Ahlfeld 447. — Albarran 269. 270. — Albers-Schönberg 3 15. 17. 18. 19. 29. 31. 34. 61. 69. 76. 93. *93. 94. 95. 100. 101. 102. 105. 113. 114. 115. 141. 152. 210. 223. 224. 225. 228. 245. 246. 247. 252. 253. 258. 260. 261. 262. 263. 265. 270. 278. 288. 293. 303. 305. 307. 316. 317. 318. 320. 322. 325. 327. 332. 346. 347. 348.

Digitized by Google

376. 379. 381. 382. 383. 390 394. 395. 396. 397. 424. 465. 468. 469. 473. 522. 528. 559. 560. *576. — Albert-Weil 83. 434. 435. 529. 531. — Alexander, B. 39. 40. 41. 140. 253. 288. 341. 342. — Alexander (Berlin) 489. 493. 494. 495. — Allmann 347. — Alsberg 244. 247. — Alwens 372. — Amato 213. 217. — Amberger 169. — Amrhein 372. — Angerer 197. 556. 557. — Apostoli 10. 14. 15. 318. — Arcelin 83. 259. — Armet de Lisle 310. — Arnsperger 72. 240. 242. 243. — d'Arsonval 318. 432. — Ascarelli 156. — Aschoff 347. 373. 525. — Ashton 466. — Aßmann 591. — Aubourg 80. 433. 491. — Auclair 433. — Avé-Lallemant *439.

Bachem 498. 501. — Bacher 352. — Badstübner 597. — Baetjer 259. 263. — Ball 266. — Ballowitz 445. 446. 447. — Balthazard 465. — Bamberger 402. 403. — Bardachzi 98. 99. 115. 116. 459. — Bardeleben 446. — Barkla 45. 73. 74. 198. 430. 431. 596. — Barjon 83. — Barret 463. 466. — Barou 71. — Barsony 71. — Bartholdy 558. — Bartholomew 95. — Bauer 394. — Bauer, Heinz *44. 46. 48. 69. *198. 227. — Bazy 259. — Bec 398. — Béchamp 478. — Becher 457. 462. 465. — Beck 245. 271. 289. 294. 481. — Becker 243. — Béclère 66. 80. 81. 214. 222. 433. 529. 530. — Becquerel 512. — Behrend 458. — Belley 216. — Belot 253. 271. 394. 433. 434. 529. — Benjamin 415. — Bennecke 260. 483. — Benniot 80. — Benoist 207. 364. — Bensaude 485. 501. — Benthaus *322. — Berard 581. — Berdez 95. 228. *393. — Berger 221. 227. 371. — v. Bergmann, V. 453. 597. — Bergmann 581. — Bergonié 94. 95. 212. 213. 214. 216. 217. 432. 528. — Bernhardt 239. — Berthelot 205. — Bertin-Sans 558. — Bertolotti 353. — Bessel 580. — Best 164. — Bigger 533. — Birch-Hirschfeld 216. 526. — Bircher 154. — Blacker 244. — Blake 430. — Blanc 214. — Bloch 471. — Blecher *239. — Blumenreich 156. — Blumenthal 222 223. — Boas 370. 457. 463. 473. 474. 477. — Böhme 484. 485. 486. 487. — Boll 204. — Bollici 560. — Bordier *1. 7. 96. 97. 98. 101. 102. *202. 205. 208. 211. 212. 218. 220. 374. 394. 395. 521. 528. 530. — Borgbjärg 350. — Böttcher 75. — Bouchacourt 305. 434. — Bouveret 398. — Bowen 562. — Bozzi 577. 583. — Braasch 255. 273. 277. — Braatz 561. — Bragg 73. 74. 430. 431. 432. — Brauer 289. 454. — Brauner 456. 465. — Bräuning 472. — Brika 478. — Brinke 213. — Brinton 398. — de Broglie 430. 528. — Brown 94. 436. — Bruegel 86. 87. 525. — Brun 581. — Brunton 475. — Brunel 561. — Buchner 357. 526. — Bucky 227. — Budde *353. — Büdinger 234. 236. — Bumm 97. 155. 345. 347. 373. 427. 526. — Burchard *244. — Burckhard 94. 257. — Burk 428.

Cabot 262. — Cahn 193. 456. — Calamida 580. — Callomon 67. — Calmann 345. 346. 347. 349. — de la Camp 414. 415. — Canessa 583. — Cannon 465. — Carter 197. — Case 289. — Casper 278. 281. — Cathelius 265. — Ceresole 354. — Cervello 475. — Chabanei *259. — Chadwick 72. — Charlier 529. — Charpentier 204. — Chéron 304. 305. 307. 309. 310. 311. 434. — Chilaiditi 80. — Christen *182. 227. 229. 394. 425. — Chuiton 354. — Cieszyński 522. — Claßen 69. — Clunet 374. — Cohnheim 164. 459. 475. 581. — Cohn, M. 398. 400. 462. 468. 471. 472. 556. — Cole 251. 255. 258. 263. 278. 436. 437. — Coley 79. — Collie 74. — Comas 247. — Costa 531. — Contremoulins 560. 561. — Courmont 205. — Cowl 248. 249. 454. — Craemer 163. — Cramer 193. — v. Criegern 541. — Crowther 45. 198. 596. — Curchod 228. 229. — Curschmann 56. — v. Czyklarz 598.

Danne 82. 435. — Damski 272. — Darwin 74. — David 481. — Davidson 561. — Davis 485. — Decastello 537. — Degrais 304. 310. — Delaroche 478. — Delfino *577. — Delherm *10. 80. 95. 96. 97. 98. 99. 435. 530. — von Den 438. — Deneke 402. — Desplats 102. 374. 397. — Dessauer 65. 66 156. 221. 225. 341. *364. 395. 419. 420. 421. 422. 429. 559. 573. 574. *586. — Desternes 433. — Desterries 259. — Deutsch 2. 95. 105. 116. 140. 156. — Dieterich *159. 224. — Dietlen *15. 97. 101. 102. 249. 255. 257. 258. 260. 272. 275. 277. 279. 280. 281. 522. — Diettrich 398. — Dinkler 501. — Dodd 262. — Döderlein 86 96. 97. 142. 373. 427. — Dohan 265. *390. — Dominici 304. 310. — Don 481. — Donarre 432. — Dorner 489. — Dreesmann 480. — Drüner 288. 424. 559. — Dubois-Havenith 530. — Dubois-Reymond 456. 457. — Dubois-Trepagne 434. — Dupraz 555. — Duval 213.

Eastmond 259. — Eberhard 260. — Eberlein 228. — Ebert 262. — v. Ebner 189. — Edling *303. *522. 526 — v. Eggeling 241. — Eggenberger 488. — Eggers 187. — Ehrich 260. — Ehringhaus 446. — Eijkman 288. — v. Eiselsberg 271. — Eisler 71. 232. — Eltze 153. 155. 373. — Engel 418. — Enriquez 466. — Eppinger 248. 257. — Erdheim 233. — Essen-Möller 303. 305. — Esmein 433. — Eulenburg 560. — Evler 116. — Exchaquet 393. — Exner 556. 557. — Eymer 94. 95. 97. 99. 100. 101. 116. 142. 152. 153. 154. 155. 230. 351. 373. 526.

Faber 94. 98. 117. 142. 152. 187. — Fabian 407. 408. — Fabre 304. 310. — Falk 95. 117. 526. — Falta 399. — Faulhaber 456. 458. 460. 462. 468. 469. 470. 484. 501. 522. — Fellner 77. 94. — Fenwick 245. 250. 265. 266. 274. — Fießler 97. — Finckh 496. — Fischer, J. F. 350. — Fischer, O. 477. — Fischler 243. — Fison 433. — Flatau 100. 351. 376. — Fleiner 477. — Foges 391. — Forbs 210. — Forlanini 454. — de Forest 79. — Forssell 77. 264. 266. 268. 269. 279. 281. 486. 501. — Försterling 213. — Foveau de Courmelles 2. 3. *9. 10. 95. 98. 100. 117. — Frank 19. — Franke 239. 527. — Frankl 95. — Fraenkel, Eug. 50. 182. 264. 266. — Fränkel 525. — Fränkel, Ernst *355. 357. 361. — Fränkel, M. 94. 95. 96. 97. 98. 100. 101. 102. 118. 142. 152. 154. 156. 221. 224. 225. 348. 376. — Franqué 95. — Franz 95. — Freud 456. — Freund 97. — Freund, E. 597. — Freund, L. 598. — Friedländer 223. 304. 309. — Friedrich 58. 72. 73. 187. 213. 364. 429. 431. 432. — Fripp 244. — Fründ 521. — Fürstenau 288. 509. 510. 562. 572. — Füth 118. 142. 143.

Galinard 208. 212. 218. 528. — Galton 445. — Gangolphe 581. — Gardini 250. 251. 259. — Gauß 17. 31. 32. 69. 78. 86. 95. 96. 97. 98. 100. 102. 103. 113. 118. 119—134. 143—150. 154. 156. 193. 223. 225. 226. 305. 309. 318. 320. 330. 346. 348. 373. 374. 378. 394. 397. 426. 525. 527. — Gautier 217. — Geipel *594. — Gellé 433. — Gerdes 559. — Gerhard 460. — Gfrörer 197. — Gillet 288. 560. 562. Gilman 212. — Girbal 478. — Giuliani 259. — Gläser 482. — Glunet 214. — Gmelin 475. — Goby 431. — Gocht 245. 247. 278. 435. — Godwin 454. — Goebel 254 — Goldammer 264. 466. 469. 470. — Goldenberg 263. 277. — van der Goot 253. 259. 261. — Görl 2. 95. 100. 101. 134. 135. 150. 152. 244. — Gosset 529. — Gött 42 415. — Gottlieb 475. 476. 477. 487. — Gray 72. — Gräfenberg 94. 99. 135. — Graeßner 104. 224 279. *322. 501. — Grashey 253. 278. 522. 558. — Greinacher 77. — Griscom 87. — Groedel 40. 51. *162. 289. 350. *419. 424. 460. 461. 463. 466. 468. 469. 470. 471. 483. 488. 489. 501. 532. *541. 573. 574. 586. 587. — Grosglik 263. — Groß 456. — Grosser 502. — Gruber 446.

Digitized by Google

— Grunmach 276. 496. 497. — Grune 78. — Guilleminot 4. *9. 98. 99. 100. 207. 209. 210. 214 215. 216. 248. 394. 433. — Gundelach 77. — Günther 498. 500. 501. — Gütig 484. 487.

Haase 95. — Haendly 135. 152. 345. 348. — Haenisch *18. 71. 95. 96. 97 98. 100. 101. 102. 104. 135. 150. 165. 222. 249. 251. 251. 252. 253. 254. 258. 259. 260. 261. 263. 264. 268. 269. 270. 272 274. 275. 276. 277. 289. 293. 316. 346. 347. 349. 501. 527. 598. — Haga 57 364. — Hagen-Torn 229. — Hager 499. — Hahn, O. 517. — Halberstädter 94. — d'Halluin 33. 102. 159. 374. 397. 435. — Hannecart 247. — Hannon 475. — Haret 304. 530. 531. — Hartung 259. *595. — Hasselbach 205. — Hauch *172. — Haudeck 71. 225. 279. 399. 435. 488. 501. 525. — Hauptmeyer 424. — v. Hayek 497. — Hazleton 95. — Heffter 484. 487. — Hegar 94. 317. — Hegener 289. 293. — Heimann 225. 427. — Heineke 263 448. — Henkel 135. — v. Henry 205. — v. Herff 377. — Hering 204. — Hermann 245. — Hertel 377. — Hertz 83. — Hertz, Arthur F. 164. — Herweg 527. — Herz, Max 162. 163. — Heß 240. 242. — Hesse 192. 274. 372. — Heuck 159. — Heusner 299. 305. — Heymann 582. — Heynemann 95. 140. — Hildebrand 173. 240. 242. 288. 317. 370. 372. 558. — Hildebrand, H. 463. 465. 473. 483. — Hilgenreiner 398. — Hippel 94. — Hirsch, G. *373. 376. — Hirschberg 7 — Hirschfeld 537. — Hock 255. — Hoehne 78. — Hoffmann 483. 484. 501. 542. — Hoffmann, A 280. 281. — Hoffmann, F. A. 456. — Hoffmann, Klaus 460. 461. 470. — Hoffmann, K. F. 502. — Hoffmann, H. 253. 259. 265. 267. 279. — Holland 84. 249. 255. 279. 281. 435. — Holzknecht *59. 80. 200. 231. 294. *340. 454. 458. 464. 467. 468. 469. 470. 508. 525. 541. 542. 553. 556. — Hopf 228. 229. — Horand 205. 211. — v. Hoeßlin 86. 140. — Hufnagel 523. 597. — Hultkrantz 523. — Hupka 430. 431. 528. — Hürter 278. — Hustin 434.

v. Illyès 274. — Imbert 558. — Immelmann 69. 70. 98. 102. 104. 141. 228. 259. 509. 510. 511. — Infroid 250. 278. — Iselin 33. 76. 102. 159. 161. 225. 342. 374. 397. 524. — Israel 251. 265. 269. 479. — Iversen 428.

Jacobson *294. — Jacobsohn 446. 454. — Jadassohn 67. 68. — v. Jaksch 103. 379. 498. — Jaugeas 99. 486. 501. — James 429. — Jaubert de Beaujeu 432. — Jaulin 530. — Jellinek 436. — Jervell 252. 256. — Joachimsthal 445. 446. 447. — Jollasse 466. 467. 468. 473. — Jonas 399. 598. — Josephson 279. — Josserand 66. — Julien 83. — Jung 95. 101. 135. 150. 153. 154. 348. — Jundell 353.

Kadjan 326. — Kaestle *85. 98. 101. 102. 466. 467. 473. 487. 489. 490. 491. 492. 493. 494. 495. 496. 498. 522. — Kaminer 597. — Karajan 556. — Kauffmann 481. — Kaufmann 413. 458. — Kayser *240. Keene 430. — Kehrer 527. — Keiner 415. 418. — Kelen 95. 98. 102. 135. 150. 153. 155. — Kelvin 195. — Key 252. 256. — Kienböck *59. 69. 79. 101. 183. 184. 185. 186. 187 213. 226. *231. 259. 262. *340. 395. 397. 524. — Kinski 426 — Kiralyfi 534. — Kirnberger 533. — Kirstein 94. — Klein 86. 95. 96. 135. 141. 152. 156. 373. 376. 378. 381. 427. — Klein, Stan. 534. — Klemperer 537. — Klieneberger *533. 537. *590. *591. — Klose 255. 270. — Kloth 427. — Klynens *220. 221. 332. — Knipping 58. 72 73. 364. 429. 431. 432. — Kobert 479. 482. 492. — Koblanck 152. 154. — Koch 398. — Koch, P. P. 364. — Kocher 479. 480. — Kodon *505. — Köhler, A. 71. 77. 78. 95. 98. 104. 249. 250. 251. 262. 264. 266. 268. 270. 275. 288. 289. 340. 348. 396. 404 413. 414. 415. 416. 486. 545. — Koll *298. — Kolischer 248. — Koranyi 533. 534. — Körbl 598. — Kotzenberg 349. — Kranzfelder 561. — Kraus, O. 465. 522. — Krause, P. 94. 95. 98. 101. 102. 135. *187. 213. 349. 355. 404. *455. 498. 499. 501. 522. 537. — Krehbiel 352. — Kretschmer 255. 429 — Kreuzfuchs 71. — Kromayer 205. — Krömer 427. — Kronberg 462. — Krönig 86. 97. 113. 305. 309. 330 346 348. 373. 397. 426. 427. 525. 527. — Krüger 156. 497. — Krukenberg 213. — Kühne 204. — Kümmell 36. 172. 182. 249. 273. 276. — Küpferle 220 221. 372. 429. — Kußmaul 465. 477. — Kuntzsch 156. — Kutner 75. — Küttner 270. 560.

Labelle 10. — Lacassagne 15. 75. 103. 397. — Laforgue 216 — Laisnay 583. — Lambertz 288. — Landau 431. — Lange 274 — Lange, F. 522. — Landecker 496. — Landouzy 583. — Laquerrière *10. 11. 12. 80. 95. 96. 97. 98. 99. 100. 141. 304. 434. 530. 531. — Lardenois 163. — Laue 57. 58. 59. 72. 73. 364. 429. 431. 432. 528. — Lauenstein 244. 245. 246. — Laurice 244. — Lazowsky 478. — Lebon 433. — Ledone-Lebard 529. — Lehle 72. — Lejeune 434. — Lembcke 78. 193. 378. 394. 397. — Lengfellner 2. 94. 95. — Leo 459. — Leon 244. — Leonard 246 249. 259. 289. — Lesieur 485. — Lesser 67. 68. — Letulle 56. — Leube 398. 477. — Leven 463. 466. — Levy 246. 456. 527. — Lévy, P. E. 531. — Levy-Dorn 78. 220. 221. 222. 225. 228. 246. 278. 288. 294. 463. 473. 556 — Lewandowsky 428. — Lewin 475. 478. 481. 487. 489. 490. 491. 493. 494. 495. — Lexer 560. — v. Lichtenberg 36. 249. 255. 257. 258. 260. 269. 275. 277. 280. 281. 282. 491. — Lilienfeld 448. 450. 451. 452. — Lindemann 456. 528. — Linsmayer 598. — Linzenmeyer 78. — Lippmann 347. *402 — Lipowsky 489. 490. — Litten 403. — Lobligeois 434. — Loevy 457. — Loewy, J. 533. — Lohfeldt 48. 224. 226. 345. 349. — Lomon 254. 434 — Loose *46. 96. 97. 98. 225. 396. — v. Lorenz 523. — Lorey 97. *288. 346. 454. 485. 487. 489 490 491. 501. — Lotsy 267. — Loubier 14. — Löwenstein 478. — Löwenthal 227 — Ludewig 72 — Lüttge 428. — Luger 598.

Maaßen 486. 487. — Mach 288. — Macintyre 244. — Mack 228. — Mackenrodt 348. — Mackenzie-Davidson 288. — Mackinney 255. — Madelung 246. — Madon 354. — Mahne 480. — Mailand 582. — — Maingot 435. — Maldiney 210. — Mandelstam 429. — Manheimer 247. — Mankiewicz 268. 269. — Mannaberg 598. — Maragliano 532. 584. — Marchand 447. — Marek 96. 136. 141. — Marie 214. 558. 559. — Marquès 83. 95. 354. — Martin 249. 478. — Martyn 74. 430. 431. — Matthaei 19. 95. 96. 98. 136. 150. 152. 347. — Matthes 477. 591. — Matterstock 458. — Mauté 2. — Marx 358. — Mayer 223. Meidner 223. 373. — Menge 95. 96. 97. 101. 116. 142. 152. 153. 154. 155. 240. 348. 376. — Menuet 433. — Mercier 432. — Mergier 557. 561. — Merkel 136. — Mérid 81. — Mernet 216. — Metschnikoff 357. 359. — v. Mettenheimer 413. — Metzger 490. — Metzner 236. — Meyer 475. 476. 477. 478. 479. 487. — Meyer-Betz 523. — Meyer, Erich 484. 485. 487. — Meyer, Hans 102. 103. 227. 425. 489. 526. — Meyer, R. 94. 99. — Miethe 491. 493. — Miller 51. 255. — Mohr 94. 104. *105. — Momburg 239. 240. — Moneret 478. — Monheim 373. — Moore 402. — Morris 244. 249 — Moritz 460. 557. — Morton 95. 99. 100. — Mosenthal 224 — Moses 597. — Mosely 74. — Moullin 245. 248. 257. — Moutot 432. — Mühlig 480. — Müller, C. H. F. 69. — Müller, Ch. 373. — Müller, E. 597. — Müller, Viktor 590. 591 — Müller, W. 245. — Murchison 398. — Murphy 436. 454. — Murret 393. — Muskat 95. 136. — Myles 244. — Mylius 592.

Digitized by Google

Nahan 529. — Nagelschmidt 75. — Necker 36. — Nemenow 101. 136. 223. 224. 229. 270. *326. 437. — Nieden 458. — Niemeyer 533. — Neuhaus *413. — Neuhäuser 263. 278. — Neumann 77. 94. *398. — Noeßke 263. — Nogier 15. 75. 82. 83. 103. 205. 215. 227. 275 354. 395. 397. — von Noorden 76. 232. — Nothnagel 165. 473. — Novascinsky 232. 233. 237. — Nowak 484. 487.

Oberdorfer 406. 407. — Oberst 555. — Obertu 78 — Odier 478. — Oehlecker 36. 174. 256. 257. 267. 270. 273. 274. 277. 281. — Opokin 229. — Osgood 94. 260. 269. 270. — Osten 75. — Oudin 213. 223. 304. 305.

Pagenstecher 94. — Pancoast 436. 485. 533. — Pappenheim 534. 537. — Paschkis 36. — Pasteau 253. 271. — Patterson 74. — Payne 557. — Pech 354. — Pels-Leusden 440. — Pelzer 2. — Pennemann 288. — Penzoldt 475. 477. — Pereschiwkin 437. — Perret 228. — Perthes 212. 394. 557. — Peters 481. — Peyer 499. 500. — Peyron 83. — Pfahler *87. 101. 104. 255. 437. 461. 463. 465. 466. 467. 473. 474. *575. — Pfeiffer 358. — Pförringer *405. — Philipp 94. — Pick 55. 56. 465. — Pieper 77. — Pinkuß 75. — Pirie 352. — Pissavy 581. 582. — Pitres 583. — Piwnikiewicz 431. — Plesch 537. — Pletzer 533. — Pohl 57. 364. 597. — Polano 136. 257. — Pollosson 7. — Poncet 580. 583. — Poncio 432. — Porges 255. — Port 399. — Potocki 80. 530 — Pott 478. — Potton 446. — Preiser 239. 240. 596. — Prio 247. — Prior 485. — Prochownick 19. 95. 96. 98. 136. 150. 153. *316, 346. 347. *425. — Proust 250. 278. — Pupovac 232. — Py 435.

de **Q**uervain 225. 231. — Quincke 533. — Quiring 346.

Rafin 83. 262. — Ramsay 74. — Raotier 212. — Rauber 269. — Rautenberg 485. — Raybaud 206. 218. — Récamier 94. 213. 216. — Réchou 354. — Regaud 15. 75. 103. 214. 215. 395. 397. — Reibmayr 534. — Reich 481. 482. — Reichmann 266. — Reid 250. 259. — Reifferscheid 94. 101. 103. 187. 188. 189. 190. 191. 193. 376. — Reinhardt 72. — Reiniger, Gebbert & Schall A.-G. 66. 79. — Reizenstein 399. — Remy 560. 561. — Repelin 7 — Révész *39. — Rey 83. — Reyher *408. 409. 411. 545. — Reynard 82 — Rhys 261. — Ribadeau-Dumas 435. 529. 531. — Ribaut 558. 559. — Ribbert 193. 407. — Rieck 348. 349. 455. — Riedel 479. — Rieder *50. 164. 165. 453. 460. 461. 463. 465. 466. 467. 468. 469. 470. 471. 473. 474. 477. 483. 492. 521. 541. 542. — Riegel 533 — Ringel 244. 245. 246. — Ritter 78. 428. 582. — Robinsohn 264. 454. 508. — Rochard 265. — Rohmann 429. — Rolland 433. — Rollier 75. — Romberg 403. — Ronneaux 501. — Röntgen 229. — Roosen, Vera 94. — Rosenbach 481. — Rosenberg 457. — Rosenfeld 151. 457. 461. 467. 471. — Rosenstein 398. — Rosenthal 42. — Rosenthal, J. 522. — Rosenthal, W. J. *448. — Roß 210. — Rößle 37. — Rost 475. — Roth 269. — Rottier 393. — Roux 393. 465. — Rubinstein 580. — Rübsamen 429. — Rüder 346. 349. — Rumpel 247. 248 249. 250 252. 273. 276. 465. — Runge 95. 96. 97. 98. 99 100. 101. 104. 136. 151. 153. 154. 155. 156. 224. 348. 350. 376. — Ruppert 72. — Rzewuski *522.

Sabat *42. — Sadler 45. 198. 596. — Sadowsky 316. — Sailer 485. — Saint Pierre 478. — Santos, jr. 433. — Saretzky 95. — Savill 95. — Schapiro 429. — Schatz 72. — Schauta 376. — Scheidemantel 241. 242. 243. — Scheier 560. — Schellenberg 75. — Scheltema 457. — Schemensky 77. — Schenk 350. — Schilling *455. — Schindler 100. 136. 137. 138. — Schjerning 561. — Schlesinger 467. 472. 527. — Schmelzer 478. 479. 481. — Schmidt 474. — Schmidt, H. E. 70. 95. 97. 98. 101. 102. 138. 151. 153. 210. 248. 255. — Schmieden 77. 350. — Schmoller 199. — Schnée 422. *573. — Scholl 273. — Scholz 172. 370. 597. — Schönfeld 598. — van Schouwen 423. — Schramm *36. — Schröder 317. — Schüle 165. 457. 468. 473. — Schultz, Frank 67. 68. 95. 100. 215. 524. — Schumm 485. 487. 489. 490. 491. — Schurig 350. — Schürmayer 250. 268. 270. 273. 472. 474. — Schütz 71. — Schütze *509. — Schwab 434. 529. — Schwalbe 70. — Schwartz 210. — Schwarz, G. 51. 75. 79. 232. 233. 237. 397. *424. 464. 501. 521. 549. 597. 598. — Schwenter 341. 587. — Sechehayes 558. 560. 561. 562. 563. 570. 572. — Seligmann 95. 427. — Seifert & Co. 289. — Seitz 139. 155. — Selby 255. 256. 257. — Selka 598. — Sellheim 95. 141. — Senator 403. — Senn 534. — v. Seuffert 222. 223. 224. — Sharp 492. — Shenton 250. — Sick 463. — Siegel 98. — Siegert 409. 410. — Sielmann 139. 141. 152. 153. 156. 223. 225. — Silberberg 78. — Simmonds 50. — Simon 94. 190. — Sippel 101. 139. 151. — Siredey 3. 8. — Sjögren 353. — Sluka 415. 597. — Smart 263. — Soddy 74. — Söderlund 280. — Sohn 534. — Sommerfeld 364. — Sonnenschein 582. — Sorge *555. — Spaeth 95. 97. 98. 99. 139. 154. 156. 346. — Specht 94. — Spéder 3. 33. 95. 102. 103. 159. 332. 354. 374. 397. — Stark 73. — Staude 19. — Stechow 557. 560. — Stegemann 165. — Stegmann 463. 473. — Stein 534. 597. — Steinfeld 478. 479. 489. — Steinhaus 430. 431. 528. — Stenbeck 220 221. — Stengel 436. 433. — Stepanow 438. — Stewart 530. 531. — Steyrer 439. — Stieda 264. — Stierlin 164. 170. 171. 231. 232. 233. 234. 235. 237. 429. — Stiles 463. — Stiller 458. 460. 468. 470. 472. — Stintzing 477. — Stöckel 346. 482. — van Stokum 72. — Straeter 249. 253. 263. 268. 269. 270. 271. 272. 273. 275. 277. 278. — Straßmann 96. 100. 139. 348. — Straub 483. — Strauß 456 463. 526. 597. — Stuertz 342. 462. — Stumpf 467. — Sudeck *34. — Sukiennikow 414. — Suter 229. — Sweet 562. — Sweet-Bowen 71.

Taege 494. 495. — Tarat 435. — Tatarsky 187. 355. — Taylor 244 — Telemann 249. — Tedesko 534. — Teissier 581. 583. — Terada 430. 432. — Thedering 597. — Thomson 74. — Thouverin 210. — Tordeux 581. — Traill 478. — Treves 398. — Treupel 162. 541. — Tribondeau 94. 212. 213. 214. 216. 217. — Triboulet 435. — Tuffier 2. — Tüngel 428. — Turner 246. 561. — Türk 534. 537.

Uhle 255.

Vaillard 583. — Véchère 223. 304. 305. — Veit 95. 139. 151. — Villard 208. — Vielliet 393. — Vierordt 460. — Virchow 582. — Voeckler 265. — Voelcker 36. 248. 255. 257. 269. 274. 276. 491. — Vogel, K. *443. — Voigt 446 — Voigts 426. — Voller 69. — Volkmann 582. — Voorhoeve 350. 353. 398. 399. — Vullict 239.

Wacker 277. — Wagner 245. 246. 247. — Waldeyer 269. — Walsch 561. — Walsham 245. — Walter, B. 45. *57. *69. 94. 185. 198. 207. 288 364. 424. *512. 558. 575. — Walko 502. — Wanner 427. — Weber 95. 140. 151. 153. — Weber, Eug. *453. — Weber, Heinr. 522. — Wehnelt 201. — Weinberger 415. 456. — Weingartner 489. — Weiß 496. — Weißenbach 433. — Weißmüller 482. — Wenckebach 289.

Digitized by Google

454. — Wentzlick 561. — Werner 99. 221. 223. — Wetterer 75. 99. 100. 101. 102. 210. 374. — Whiddington 45. 73. 198. — Wichmann 152. 153. 154. 155. 156. 222. 223. — Wickham 304. 310. — Widdington 596. — Widerhofer 413. — Wiemer 482. — v. Wiesner 234. — Wiesner 65. 559. — Wieting 173. 370. — v. Winckel 317. — Wind 57. 364. — Windrath 481. — Witteck 257. — Wohlauer 220. 221. — Wöhler 187. 355. — Wolfenden 210. — Wolff-Eisner 75. — Wollenberg 454. — Wommelsdorf 221. — Wordan 485. — Wuest 246. — Wulff 272.

Zabel 485. — Zangemeister 95. — Zaretzky 346. 351. — Zehner 75. — Zenker 80. — v. Zeyneck 529. — Ziemsen 163. — Ziegler 94. 187. 213. 228. 229. 355. 473. 533. — Zimmern 221. — Zinn 398. — Zippel 98. — Zoeppritz 537. — Zöllner 98. 140. — Zuckerkandl 36. — Zurhelle 351. — Zweig 398.

Sachregister.

Bei Benutzung des Sachregisters sind in den meisten Fällen sämtliche Abteilungen nachzusehen.

(Die Ziffern verweisen auf die Seiten.)

Therapie und pathologische Anatomie. Intensität und Dosierung. Physiologische Wirkungen.

Aktinomykose, Bestrahlung 527. — Basedow 598. — Basedowbehandlung 437. — Bio-chemische Strahlenwirkung (Bordier) 202. 220. — Blasentumorenbehandlung 75. — Carcinoma uteri 345. — Carcinoma, Uteribestrahlung 526. — Carcinoma uteri, Behandlung mit Mesothorium 425. — Carcinombehandlung mit Mesothorium 75. — Carcinom-Rezidive der Mamma 349. — Diathermie 432. 528. — Drüsen, innere, Hyperfunktion 221. — Drüsentuberkulosebehandlung 76. — Endoradiologie 434. — Energie, strahlende, u. Krebse 525. — Epitheliom 433. — Fibrolysinbehandlung bei Röntgenkarzinom 75. — Fibromtherapie 435. — Fibrosis uteri (Hirsch) 373. — Frauenheilkunde, Bestrahlungen (Prochownick) 316. — Frauenleiden, Röntgentherapie (Graeßner u. Wendhaus) 322. — Frostbeulen 354. — Geschwülste, maligne, Therapie 222. — Geschwulsttherapie 221. — Gonorrhoe u. Diathermie 433. — Gynäkologische Röntgenbestrahlung, Sammelforschung (Bordier 1, Foveau de Courmelles 9, Guilleminot 9, Laquerrière und Delherm 10, Dietlen 15, Haenisch 18, Pfahler 75, Kaestle 85, Albers-Schönberg 93, Mohr 105, Nemenow 326, Dohan 390). — Gynäkologische Röntgenbestrahlung 75. 76. 78. 223. 224. 228. 303. 316. 322. 326. 345. 346. 347. 348. 350. 351. 352. 373. 390. 393. 425. 434. 435. 522. 526. 527. 528. 529. 530. 531. — Hämolytisches Complement des Meerschweinchenserum 525. — Haretsche Methode 531. — Hautepiteliome 530. — Hautkrebstherapie 222. — Hautschädigungen nach Tiefenbestrahlungen 524. — Histologische, zytologische u. serologische Untersuchungen (Fränkel u. Budde) 355. — Hochfrequenzströme 350. — Hypophysistumorentherapie 222. — Ischias 435. — Ischiasbehandlung 531. — Karzinomtherapie 597. — Kataraktbildung 526. — Kopfgrind 354. — Krebstherapie 222. — Leukämie 436. — Leukämiebehandlung 428. — Leukämiebehandlung (Klieneberger) 533. — Leukämiebehandlung mit Thorium 75. — Lungentuberkulose 220. — Lupus 354. — Magenkrebs u. Radium 83. — Mediastinaltumor 349. — Mediastinaltumortherapie 222. — Mesothoriumbehandlung 425. 511. — Mikrosporie 428. — Milz, Vorbehandlung 72. — Myomtherapie 530. 531. — Myombehandlung (Hirsch) 373. — Myombestrahlung (Berdez) 393. — Myomrückbildung 529. — Neoplasmenbehandlung 432. — Osophaguskarzinom 531. — Ovarienbeeinflussung 78. — Ovarien, Lagebestimmung 78. — Peritonealtuberkulose 526. — Physiotherapie 597. — Prostatahypertrophie 229. — Psoriasis vulgaris 598. — Purpura 435. — Radioaktive Substanzen 75. 76. — Radioaktive Substanzen, therapeutische Verwendung (Walter) 511. — Radiumdebatte 598. — Radiumemanation u. Darm 77. — Radiumemanation, Messung 82. — Radiumemanation u. Genitalorgane 77. — Radiumtherapie 511. — Radiumtherapie d. Myome 522. — Radiumtherapie d. Myome (Edling) 303. — Röntgenschädigungen der Ärzte 424. — Rückenbestrahlung in der Gynäkologie 224. — Sarkom u. Radium 531. — Schädigungen bei Tiefentherapie (Krause) 187. — Sonnenbehandlung der Tuberkulose 75. — Spätschädigungen 225. 226. — Spätschädigungen bei Tiefentherapie (Dieterich) 159. — Strahlentherapie in der Gynäkologie 527. — Strahlenwirkung, bio-chemische 528. 529. — Strahlenwirkung, bio-chemische (Gottwald Schwarz) 424. — Strahlungsfeldsucher 354. — Strahlungsreaktion, bio-chemische 75. — Therapeutische Bestrahlungen von Iselin (Tuberkulose, chirurgische) 343. — Tiefenbestrahlung (Schnée) 573. — Tiefenbestrahlungstechnik 224. — Tiefentherapie 225. 228. 429. — Tiefentherapie in der Gynäkologie 528. — Tiefentherapie, Kritische Beiträge (Krause) 187. — Tiefentherapie, Technik mit Metallnetz 78. — Thorium 75. — Thymushypertrophie, Behandlung 83. — Tumoren, maligne, Therapie 79. — Ulcus ventriculi, Therapie (Kodon) 505. — Uteruskarzinomtherapie 222. — Zinkbehandlung bei Hautkrankheiten 354.

Technik der Anwendungsweisen der Röntgenstrahlen. Physikalisches. Instrumentarium und Fabrikation.

Aluminiumkassette 433. — Aufnahmeverfahren, direktes 597. — Bauerregulierung (Loose) 46. — Beckenmessung 527. — Betastrahlen 73. — Beugungserscheinungen 527. — Brennfleck der Röntgenröhre (Pfahler) 575. — Bromsilberpapier 437. — Collargolaufnahmen (Schramm) 36. — Commutator 434. — Condensatorenmaschinen 221. — Dosimetrie 226. 227. — Diktaphon und Röntgenologie 77. — Durchleuchtung und Photographie (Klieneberger) 591. — Edersche Flüssigkeit, Priorität 521. — Filtertechnik 72. 597. — Fremdkörper, Auge 71. — Fremdkörperextraktion 527. — Gammastrahlen 72. — Gaslichtentwickelungspapier 597. — Glühlampenröhre 77. — Härtemesser 597. — Helium in Röntgenröhren 74. — Heyden-Folie 529. — Innere Organe, Bewegungen (Sabat) 42. — Instrumentarium, neues 433. — Interferenz 430. — Interferenz (Friedrich) 431. — Interferenzartige Erscheinungen bei Röntgenstrahlen (Walter) 57. — Interferenzerscheinungen 72. — Kaiser-Jubiläums-Hospital 598. — Kalomellreaktion 79. — Kassetten und Verstärkungsschirme 340. — Kassetten und Verstärkungsschirme (Kienböck und Holzknecht) 59. — Kinematographie 350. — Kathoden- und Röntgenstrahlen 73. —

Digitized by Google

Kristalle 432. — Kristalle und Röntgenstrahlen 73. — Kristalle und Strahlen 430. 431. — Luftkühlrohr „Stabil" (Schütze) 509. — Luminescenz 432. — Messungen und Masse (Christen) 182. — Mikro-Radiographie 431. — Milliampèremeterverfahren 597. — Momentaufnahmen stereoskopische (Lorey) 288. — Nierenuntersuchungen 83. — Polygramme 78. — Quantimeter 79. — Radiographien, plastische 84. — Radioskopie vor der Operation 529. — Radiumelektrolyse 530. — Radiumemanation 435 — Reflexion 431. — Reflexion der Strahlen 430 — Reflexion der Röntgenstrahlen 74. 528. — Röntgenaufnahmen, direkte 523. — Röntgenkopien 435 — Röntgenkymographie 435. — Röntgenlaboratorium, Ausrüstung 349. — Röntgenometrie (Bauer) 195. — Röntgenröhren, neue 434. — Röntgenröhre-Lilienfeld (Rosenthal) 448. — Röntgenstrahlen, harte (Dessauer) 586. — Sekundärstrahlen-Demonstration (Bauer) 44. — Spektrum 430. — Stereoröntgenoskopie 438. — Strahlengemisch u. Röntgenröhre (Groedel) 419. — Streifensystem der Röntgenstrahlen 74. — Telephon und Röntgenologie 77. — Thoraxschnellaufnahmen 75. — Trochoskop 523. — Verstärkungsfolie aus Silber 532. — Verstärkungsfolien (Hartung) 595. — Wechselstrommaschine und Einzelschlag (Dessauer) 364. — Wechselstromumformer 530.

Diagnostik und Kasuistik.

Abzeß, paranephritischer (Koll) 298. — Adhäsionen der Baucheingeweide 437. — Akromegalie 83. — Amputation, osteoplastische 527. — Antiperistaltik des Magen 436. — Blutgefäße, normale (Révész) 39. — Bronchialdrüsentuberkulose (Neuhaus) 413. — Broncho-Stenose (Jacobson) 294. — Carcinoma coli 433. — Chondrodystrophia foetalis 77. — Chondrodystrophie (Reyher) 408. — Colitis ulcerosa (Kienböck) 231. — Colonkontraktion 434. — Cysticercus (Geipel) 594 — Darmperistaltik 429. — Dickdarmbewegung 523. — Dickdarm- und Nierentumoren 598. — Duodenalstenose 529. — Duodenum, Erweiterung, künstliche 437. — Epicondylitis humeri (Blecher) 239. — Eventratio diaphragmatica (Kayser) 240. — Exostosen, kartilaginere (Avé-Lallemant) 439. — Extrauteringravidität 351. — Extrauterinschwangerschaft 526. — Fistula gastrocolica 350. — Fötus 434. — Fötusaufnahmen 530. — Fremdkörperlokalisation (Sorge) 555. — Gallensteine 435. — Gastrische Krisen und Magen 598. — Gastroenterostomie 432. — Gastroptose 350. — Geburtshülfliche Diagnostik 351. 526. — Halswirbel, V., Beugungsluxation (Sudeck) 34. — Hautkalkgebilde 529. — Herzbeutelergüsse 532. — Herzbewegungsaufnahmen 429. — Herzuntersuchung 352. — Herzveränderungen nach Körperanstrengungen 353. — Hilustuberkulose 597. — Hirntumor u. Hydrocephalus 353. — Hüftgelenk 77. — Irrigo-Radioskopie 597. 598. — Jodipin in der Lunge 72. — Knochenatrophie 597. — Knochenauswüchse (Delfino) 577. — Knochengelenke u. Sehnen 436. — Knochensyphilis 433. — Kolonaffektionen 435. — Kontrastmittel, Magen/Darm (Krause u. Schilling) 455. — Kontrastmittel und Verdauungskanal 532. — Kopfschuß Lokalisation 428. — Leberanomalie 80. — Leukämie, Spontanfraktur (Pförringer) 405. — Lithiasis hepatica 434. — Lymphdrüse bei Lungentuberkulose der Kinder 220. — Lymphosarkom, endogastrisches 72. — Magenbewegungen 525. — Magenkolonfistel 353. — Magenkolonfistel (Neumann) 398. — Magen-Darmerkrankungen 436. — Magen-Darm-Diagnostik, Serienaufnahmen 436. — Magen-Darmuntersuchungen 81. 438. — Magenerkrankungen 350. 352. — Magengeschwür, Perforation 78. — Magenkarzinom 434. — Magenmotilität, duodenale 71. — Magen- und Duodenum-Strikturen 598. — Magenuntersuchungen 354. — Miliartuberkulose (Klieneberger) 590. — Nierenarterien (Hauch) 172. — Nierenbecken und Harnleiter 438. — Nierendiagnostik (Burchard) 244. — Nierensteine 433. — Nierentumoren 434. — Nierenuntersuchungen 436. — Ösophagusdivertikel 80. — Panzerherz (Rieder) 50. — Pneumothorax, künstlicher 80. — Polydaktylie und Syndaktylie (Vogel) 443. — Prostatastein 433. — Pulmonalstenose 347. — Pyelotomie 83. — Pylorusfunktion 597. — Radiusdefekt 72. — Ren mobilis 82. — Retentio fötalis 529. — Riesenwuchs 77. — Sanduhrmagen 83. 345. 433. 529. — Säuglingstuberkulose 435. 529. 531. — Sauerstoff in der Bauchhöhle (Weber) 453. — Schußverletzung 80. — Schwangerschaftsaufnahmen 80. 434. — Sigma elongatum 524. — Situs viscerum inv. bei Zwillingen 72. — Spina bifida occulta 221. — Spondylitis, rhizomelica 530. — Spondylitis typhosa 434 — Thoraxbild und Röntgenprojektion (Groedel) 541. — Trommelschlegelfinger (Lippmann) 402. — Tuberkulose, trockene 342. — Ulcus duodeni 71. — Ulcus ventriculi 71. — Ulcus penetrans et carcinomatosum 526. — Unterschenkel-Frakturen 78. — Valvula ileocoecalis, Insuffizienz (Groedel) 162. — Verdauungstraktus, Bewegungen nach Medikamenten 429. — Verdauungstraktus, Irrtümer 83. — Wirbelsäulenaufnahme 80. — Zahnuntersuchungen 354. — Zungengangrän 80. — Zwerchfellhernie 71. — Zwergwuchs 77.

Bücherbesprechungen. Soziales.

Fortschritte in der Röntgenphotographie (Dessauer) 341. — Frank-Schultz, Nachruf 67. — Gynäkologie und Geburtshülfe (Eymer) 230. — Haftpflichtversicherung des Röntgenologen 424. — Harnorgane, Röntgenenfahren (Immelmann) 70. — Kopfbewegungen, Mechanik (Hultkrantz) 523. — Messung u. Dosierung (Christen) 425. — Momentaufnahmen, Leitfaden (Schwenter) 341. — Müller, C. H. F. (Walter) 69. — Nierensteine 434. — Nieren- und Harnwege (Alexander) 341. — Ösophagus-Chirurgie (Ach) 522. — Os pubis Diastase 434. — Preiser, Georg, Nachruf 596. — Röntgenkunde, Lehrbuch (Rieder und Rosenthal) 522. — Röntgentechnik (Albers-Schönberg), 4. Auflage 424. — Röntgentherapie und allgemeine Krankenhäuser (Albers-Schönberg) 576. — Schiff, Eduard, Nachruf 340. — van Schouwen, Nachruf 423. — Studienreise, röntgenologische, I. 228. 520. — Technik, therapeutische (Schwalbe) 70. — Unfälle durch elektrischen Strom 436.

Vereine und Kongresse.

Gynäkologen-Kongreß Halle 425. — Kongreß, IX., der Deutschen Röntgen-Gesellschaft, Einladung 69. — Kongreß, IX., der Deutschen Röntgen-Gesellschaft 228. — Physiotherapie, IV. Internationaler Kongreß, Originalbericht 220. — Röntgengesellschaft Mailand 70. — Röntgengesellschaft, Schweizerische 228. — Röntgenkongreß, IX. 597.

Digitized by Google

Digitized by Google

Die Fortschritte der Röntgentherapie in der Gynäkologie, ihre Vorteile — genaue Technik — Indikationen und Kontraindikationen — Resultate — Zukunft.

Von

Dr. **H. Bordier,** a. o. Professor der medizinischen Fakultät in Lyon.

Übersetzt von Dr. Ernst Peters, Hamburg.

Die Behandlung der Uterusmyome und der Hämorrhagien der Menopause durch Röntgenstrahlen verdient unter den nicht operativen therapeutischen Mitteln die bei weitem erste Stelle einzunehmen.

Nach mehr wie 4 Jahren praktischer Erfahrung und täglicher Beobachtung, die beinahe ausschließlich dem Studium der Technik dieser neuen Behandlungsart gewidmet waren, glaube ich jetzt, wo der Horizont sich von den dunklen Wolken aufgehellt hat, die durch mehrere Fälle von spät einsetzender Röntgendermatitis verursacht wurden, jetzt, wo wir die Ursache dieser Spätreaktionen kennen, jetzt vor allem, wo eine Technik existiert, bei der die Patienten weder unmittelbar noch später irgend eine Gefahr laufen, — jetzt also glaube ich versichern zu können, daß, wenn man der Indikationen und Kontraindikationen Rechnung trägt, die die Erfahrung klar aufzustellen erlaubt hat, die klinische Heilung der myomatösen Kranken auf eine nahezu mathematisch genaue Art und Weise schon im voraus bestimmt werden kann.

Man kann sagen, daß je bekannter die therapeutischen Resultate werden, der Moment kommen wird, wo nur sehr wenige Myomkranke nicht die Röntgentherapie vor jedem blutigen Eingriff fordern werden.

Ihre Resultate sind in wohl ausgesuchten Fällen so gut, daß die Behandlung mit der Technik, die ich weiter unten angeben werde, ohne weiteres den Vergleich mit den Erfolgen die der chirurgische Eingriff liefert, aushalten kann.

Zunächst muß vorgehoben werden, daß die Fälle, bei denen die Röntgentherapie die schnellsten und vollkommensten Heilungen gibt, mit denen zusammen fallen, bei denen die Chirurgie den größten Prozentsatz an üblen Ausgängen als Folge der Operation verzeichnet. Dieser Prozentsatz ist gegen das Alter von 50 Jahren sehr hoch, während bei jungen Frauen, gegen 30 Jahre, die Hysterektomie im Gegenteil eine beinahe ungefährliche Operation ist. Die Chirurgen können sich also mit den Röntgentherapeuten verständigen, denn gerade in den Fällen, wo die Röntgentherapie nicht indiziert ist, nämlich bei jungen Frauen, liefert der blutige Eingriff seine besten Resultate, und umgekehrt verzeichnet die Röntgentherapie gerade da, wo die Chirurgie die schlechtesten Erfolge hat, bei Frauen in den fünfziger Jahren, die vollkommensten Heilungen, besonders wenn heftige Metrorrhagien vorhanden sind.

Eine andere Erwägung, die in gleicher Weise für den chirurgischen Eingriff sowohl wie für die Röntgentherapie von Wichtigkeit ist, ist die bezüglich der Folgen der Behandlung in beiden Fällen. Da sind z. B. zwei Myomkranke von 45 Jahren: Die eine wurde hysterektomiert, die andere unterzog sich einer Röntgenbestrahlung von 3 Serien; die eine wie die andere verlor die durch die Myome verursachten Symptome. Bei der ersten ist das Myom verschwunden und mit ihm der Uterus und die Ovarien; bei der zweiten wurde das Myom um reichlich zwei Drittel reduziert, während nur der Uterus etwas größer wie normal zurückblieb. Bei keiner von beiden ist also irgend ein Schaden entstanden.

Verfolgen wir nun die beiden Patienten und vergleichen ihren Allgemeinzustand; bei der,

Digitized by Google

die ihres Uterus und der Ovarien beraubt wurde, sehen wir „tiefgehende Störungen des Organismus, denen nur wenige der operierten Patienten entgehen“ [1]). Es entstehen hauptsächlich: „Schwindelanfälle, Schlaflosigkeit, Kopfschmerzen, leichte Erregbarkeit, unbegründete Neigung zu trauriger Verstimmtheit, Gedächtnisschwund.“ [2])

Unter den tropischen Störungen ist es hauptsächlich die Fettleibigkeit, die bei 40% der Patienten nach der Operation auftritt. Schließlich sind noch kongestive Zustände zu erwähnen, die in Wallungen aufsteigender Hitze bestehen, 80—100 mal am Tage auftreten und im Mittel 2—3 Jahre anhalten, wenn sie auch mitunter bis zu 15 Jahren sich hinziehen können. (Tuffier und Mauté.)

Bei den drei Bestrahlungsserien unterworfenen Patientinnen dagegen finden wir eine Hebung des Allgemeinzustandes, die die Umgebung in Erstaunen setzt, einen Wechsel des Teints, sowie eine gewisse sehr deutliche und konstant bleibende Verjüngung: Bei ihr beobachtet man nicht die tiefgehenden Störungen wie bei der hysterektomierten Patientin, keinen Schwindel, keine Schlaflosigkeit, keine Kopfschmerzen, auch keine Traurigkeit und keine Amnesie. Es kommen wohl einige Wallungen vor, aber dies Unbehagen dauert nur kurz und ist nicht beständig. Man beobachtet es einige Wochen hindurch, selten länger als 3 Monate, gegen das Ende der Behandlung zu. Wegen der Fettleibigkeit habe ich eine Umfrage bei etwa 30 durch die Röntgentherapie geheilten Myomkranken veranstaltet, die ergab, daß diese Störung des Organismus nicht vorkommt. Die alten Kranken haben wohl infolge des Aufhörens der Blutverluste und der Hebung des Allgemeinzustandes ihre Körperfülle zunehmen sehen, aber wirkliche Fettleibigkeit habe ich kein einziges Mal gesehen.

Die sehr deutlichen Unterschiede, zwischen dem röntgentherapeutischen Vorgehen und der blutigen Operation, die soeben zu Tage traten, beruhen offenbar darauf, daß im ersteren Falle die Frau die für sie wesentlichen Organe, Uterus und Ovarien behält, während diese beim zweiten Falle fehlen: hier kann die innere Sekretion der Eierstöcke nicht mehr stattfinden, dort dauert sie im Gegenteil in normaler Weise fort. Denn die Röntgenstrahlen haben wohl die Graafschen Follikel zur Atrophie gebracht, aber sie haben die Drüsenfunktion der Ovarien intakt gelassen, wie es die Lebensvorgänge der Frau beweisen, da, abgesehen von einigen Wallungen von ganz unbedeutender Dauer, man niemals irgendwelche Symptome von Insuffizienz der Ovarien bemerkt, wie sie Tuffier und Mauté in ihrer oben erwähnten Arbeit so gut geschildert haben.

Alle diese Betrachtungen sind außerordentlich wichtig und müssen mit in Rechnung gezogen werden, wenn ein Arzt bei einer Myomkranken, deren Zustand derartig ist, daß eine Röntgenbehandlung angezeigt erscheint, eine Entscheidung treffen soll. Der Arzt wird sich also die Frage vorlegen müssen: Soll man zur Hysterektomie oder zur Röntgenbehandlung raten? Die Antwort kann nicht zweifelhaft sein, wenn der Arzt einerseits die Gefahren des blutigen Eingriffes gegenüber dem völligen Fehlen dieser bei der Röntgenbehandlung [3]) und andererseits die Folgen der chirurgischen Operation im Vergleich zu denen der Radiotherapie in Betracht zieht.

Seitdem Foveau de Courmelles 1904 einige Besserungen bei Blutungen Myomkranker bekannt gab, hat der Gebrauch der Röntgenstrahlen in der Gynäkologie eine große Verbreitung gefunden. Deutsch, dann Lengfellner, Pelzer und Görl, sowie Fränkel berichteten über mehrere Fälle von Myomen, die durch Röntgenstrahlen erheblich verändert wurden. Ich selbst habe im August 1909 (Kongreß der Association francaise pour l'avancement des sciences) über drei Fälle, die durch die seit 1908 durchgeführte Röntgentherapie klinisch geheilt waren, berichtet.

---

[1]) Th. Tuffier u. A. Mauté „Presse Médicale“ Sonnabend d. 23. XI. 1912.

[2]) Ibid.

[3]) Es gibt Ärzte, die ohne weiteres den Kranken, die sie nach den Aussichten und der Wirkung der Röntgenbehandlung fragen, sagen: „Die Röntgenstrahlen sind gefährlicher wie die Operation!“

Digitized by Google

Auch Albers-Schönberg hat mehrere Abhandlungen den Fortschritten der röntgentherapeutischen Technik in der Gynäkologie gewidmet. Seit dieser Zeit haben zahlreiche Beobachter die Erfolge der ersten Röntgentherapeuten bestätigt.

Auf dem Kongreß für Physiotherapie in Paris im April 1911 sprach sich Dr. Siredey, Arzt an den Pariser Kliniken, folgendermaßen aus:

„Seit einigen Jahren ist bei der Behandlung der Myoms eine neue Methode hinzugekommen. Die Röntgenstrahlen setzen entscheidende Resultate auf ihr Konto und diese sind schon zahlreich genug, so daß die Röntgentherapie einen wesentlichen Anteil bei der Behandlung der Myome für sich in Anspruch nehmen kann. Sie bringt die Graafschen Follikel wie ein sklerosierender Prozeß zur Verödung; ihr Einfluß macht sich in gleicher Weise auf den Uterus wie auf die Myome geltend, deren rasche Rückbildung sie durch einen noch wenig bekannten Vorgang bewirkt: Die ersten Versuche einer gynäkologischen Röntgentherapie von Foveau de Courmelles wurden mit sehr zahlreichen Sitzungen gemacht; er gab 100—150 Bestrahlungen, eine Methode, die sehr wenig praktisch wäre, wenn man zu so zahlreichen röntgentherapeutischen Sitzungen greifen müßte.

Ich habe bei meinen ersten Versuchen einer Röntgenbehandlung von Myomen die „Serienmethode" angewandt, die in je drei Bestrahlungen durch jede Einfallspforte besteht.

Die Serienmethode war im Prinzip sehr gut und ich habe sie bei meiner neuen, weiter unten zu schildernden Technik beibehalten, aber die Anzahl der Serien, die man infolge Fehlens jeglicher Hautverbrennung oder oft selbst eines Erythems zu applizieren sich für berechtigt hielt, barg eine Gefahr, die man nicht mit Sicherheit hätte voraussehen können.

Wenn in der Tat die Haut nach mehr wie 7 oder 8 Serien scheinbar intakt blieb, so entstanden dadurch doch Reaktionen, die in einigen Fällen erst 6 bis 12 Monate nach Beendigung der Behandlung auftraten.

Diese Spätreaktionen scheinen von einer verminderten Widerstandsfähigkeit der Bauchdecken, die bei vielen Frauen mit schlecht durchblutetem Fettgewebe durchsetzt sind, (Spéder) herzurühren. Mit der Zeit entsteht eine Arteriitis, die zu einer Schwellung der Wände der kleinen Arterien führt, wodurch die geschädigten Bezirke ihre Ernährung verlieren, die Folge ist die Entstehung eines sehr langsam heilenden und sehr schmerzhaften Schorfes.

Diese sehr große Unannehmlichkeit kann heute, wo wir sie kennen, mit Sicherheit vermieden werden. Bei folgender Technik besteht keine Gefahr, diese Spätreaktionen auftreten zu sehen: Man darf die Anzahl der Serien nicht mehr wie bis auf 4—6 im Maximum steigern und man muß mit steigender Serienfolge das Filter verstärken. Ferner dürfen die applizierten Strahlendosen einen anderweitig infolge eines diagnostischen Irrtums oder aus anderen Gründen eventuell notwendig werdenden chirurgischen Eingriff nicht verhindern, mit anderen Worten die Haut der mittleren Bauchgegend, wo das Messer des Chirurgen ansetzt, darf nur wenig bestrahlt werden.

Die von mir bevorzugte Technik wird beherrscht durch die Messung der Strahlendosen, bei jeder Bestrahlung: Diese Dosen werden leicht mit Hilfe meines Chromoradiometers[1]) gemessen, der vermittelst des Aufleuchtens empfindlicher Baryum-Platin-Zyanürtabletten die Strahlenmenge in H- oder in I-Einheiten mißt; diese letztere beruht auf Abwägung und ist infolgedessen sicherer und genauer wie die H-Einheit. Das Charakteristische an meiner Methode ist, daß, gleichgültig, welches die Einfallspforte der Strahlen ist und wie dick die benutzten Aluminiumfilter sind, die auf dem Filter gemessene einfallende Strahlenmenge konstant ist und stets 3,6 I-Einheten oder 5 H-Einheiten beträgt. Nur die Dicke des Filters wechselt je nach den Einfallspforten und den fortschreitenden Bestrahlungsserien. Infolgedessen unterliegt die Menge der durch die Haut absorbierten Strahlen Schwankungen, die man je nach der Dicke der durch die Strahlen vor ihrem Auftreffen auf die Haut zu durchdringenden Aluminiumschicht leicht regulieren kann.

[1]) Veifa-Werke, Frankfurt a. M.

Digitized by Google

Die Feststellung der konstanten einfallenden Strahlenmenge von 5 H-Einheiten geht mit meinem Chromoradiometer in der Weise vor sich, daß man eine sensibilisierte Tablette auf das Filter legt und sie so stark zum Leuchten bringt, daß bei Vergleichung der Tablette mit den Normalfarben bei dem künstlichen Licht einer Kerze oder einer kleinen Petroleumlampe die Farbe der Tablette dieselbe ist wie die Farbe III der Normalskala; diese Bestimmung ist sehr einfach auszuführen. Wenn man den Vergleich bei Tageslicht vornimmt, muß man sich des kleinen Photometers bedienen, den ich neulich beschrieben habe[1]) und ein Aufleuchten der Tablette bis zur Farbe I der Normalskala erzielen.

Um stets eine gleiche Einfallsdosis von 5 H. zu erhalten, stellt man bequemerweise die Antikathode auf eine stets gleichbleibende Entfernung von der Haut ein. Ein praktischer Handgriff hierfür besteht darin, daß man die Röhre so nahe an die Haut bringt, daß die Röhrenwand vier Finger breit von ihr entfernt ist.

Die Bestrahlungen der Medianlinie werden stets mit einem 3,5 mm dicken Aluminiumfilter ausgeführt. Bei den Bestrahlungen der beiden seitlichen Partien dagegen benutzt man filtrierende Schichten von einer Dicke, die ich noch näher erörtern werde.

Eine Bestrahlungsserie setzt sich also, wie ich schon sagte, aus je drei Bestrahlungen für jede Einfallspforte zusammen, das sind im ganzen neun Bestrahlungen, die verständigerweise je eine pro Tag vorgenommen werden, indem man z. B. auf der linken Seite anfängt, dann auf die rechte Seite und schließlich auf die Mitte übergeht. Man braucht also neun Tage, um eine vollständige Serie durchzuführen. Man wird sich in der Weise einrichten, daß die Menses der Patientin in die Zwischenzeit zwischen zwei aufeinanderfolgende Serien fallen. Für die zwei seitlichen Partien der Ovarien wird die Filterformel folgende sein, wobei jede Filterdicke sich auf ein und dieselbe, z. B. die rechte Seite bezieht:

Filtrationsformel.

	1. Bestrahlung	2. Bestrahlung	3. Bestrahlung	Gesamtdosis unter dem Filter
1. Serie	1/2 mm (2 I)	1/2 mm (2 I)	1 mm (1, 3, 1)	7 H
2. Serie	1/2 mm (2 I)	1 mm (1,3 I)	1,5 mm (0,97 I)	6 H
3. Serie	1 mm (1,3 I)	1,5 mm (0,97 I)	2 mm (0,8 I)	4 H
4. Serie	2 mm (0,8 I)	2,5 mm (0,6 I)	3 mm (0,5 I)	3 H
5. Serie	2,5 mm (0,6 I)	3 mm (0,5 I)	3,5 mm (0,4 I)	2 H

Ich wiederhole, daß diese Filtrationsformel für die Bestrahlungen der Ovarien, d. h. der seitlichen, angewandt wird.

Bei jeder Serie kann man, da man weiß, daß die einfallende Dosis immer dieselbe ist, die Menge der Röntgenstrahlen, die durch das benutzte Filter durchgeschickt werden und sich nun im Niveau der Haut befindet, um sie zu durchdringen und auf die tiefgelegenen radiosensiblen Zellen einzuwirken, messen. Zu diesem Zwecke benutze ich die Versuche meines Freundes, Dr. Guilleminot, sowie die meinigen über die Absorption verschieden dicker Aluminiumschichten. Für Strahlen von einer Stärke von 10 radiochromometrischen Graden, wie sie sich für die Röntgentherapie der Myome empfehlen, ist das Verhältnis der durch die verschiedenen Filter durchgelassenen Strahlen folgendes: Wenn man als Einfallsdosis auf das Filter 3,6 I-Einheiten nimmt, so kann man für die durch jedes der Filter durchgelassenen Strahlenmenge folgende Werte aufstellen:

[1]) Diese Zeitschrift 1912.

Digitized by Google

Filterstärke	Durchgelassene Menge in %	Filtrierte Dosis
0,5 mm	55%	2 I
1,0 mm	37%	1,3 I
1,5 mm	27%	0,77 I
2,0 mm	22%	0,8 I
2,5 mm	17%	0,6 I
3,0 mm	14%	0,5 I
3,5 mm	12%	0,43 I

Mit diesen Zahlen konnte ich die Strahlenmenge berechnen, die die Haut unter dem Filter bei jeder seitlichen Bestrahlung erhält, und die in der Tabelle der Filterformel in Klammern eingetragen ist. Bei den vorher erwähnten Zahlen kann man noch eine kleine Menge hinzufügen, die von den schrägen Strahlen der mit 3,5 mm dicken Aluminium ausgeführten mittleren Bestrahlung herrühren; unter einem solchen Filter erhält die Haut bei jeder Bestrahlung und bei der normalen Einfallsmenge nur 0,4 H.

Bei der Einstellung der Röhre muß man, worauf ich zu wiederholten Malen hingewiesen habe, die Linie, die dem Zentralstrahl entspricht, in der Richtung nach der Gegend der Ovarien hin bei jeder seitlichen Bestrahlung einstellen. Diese Röhre muß stets so hart wie möglich sein und Strahlen von 9—10 Berroist aussenden. Ich verwende und empfehle Müllerröhren mit Wasser gekühlter Antikathode, von 16—17 cm Durchmesser, so daß bei diesen Röhren die Antikathode, wenn man die von mir angegebene Entfernung (Handbreite) innehält, ungefähr 18 cm von der Haut entfernt ist.

Bei dem Unterlegen der Filter sind gewisse Vorsichtsmaßregeln notwendig: zunächst muß man darauf bedacht sein, das Filter gut zusammenzubinden und es durch die Patientin, deren Hand durch eine Bleiplatte geschützt ist, halten zu lassen. Man vermeidet auf diese Weise überspringende Strahlen, die von dem durch die Röhre entwickelten Feld herrühren. Außerdem muß man bei jeder seitlichen Bestrahlung vermittelst einer 10—12 cm dicken Bleiplatte die mittlere Bauchgegend schützen, so daß die Strahlen nicht diese mittlere Gegend treffen, die also nur während der drei Sitzungen mit dem stets gleichdicken Filter von 3 mm Röntgenstrahlen, und zwar 1,2 H pro Serie erhält.

Man tut gut, je eine Sitzung pro Tag vorzunehmen. Dieses Vorgehen ist deswegen empfehlenswert, einmal weil es einen Zwischenraum von zwei Tagen zwischen jeder durch dieselbe Einfallspforte geschickten Bestrahlung erlaubt; sodann ermöglicht es die für die Intaktheit der Haut so vorteilhafte Teilung der Dosen; schließlich vermeidet es das mehr oder weniger ausgesprochene Unbehagen, das man beobachtet, wenn die auf die Ovarien einwirkenden Dosen zu stark waren oder wenn die zwei Ovarialgegenden in derselben Sitzung beide bestrahlt wurden.

Die mit der Zahl der Serien steigende Filterdicke hat nicht nur den Zweck, die durch das Gewebe und die Haut absorbierten Strahlenmengen fortschreitend zu verringern, sondern sie bietet auch den Vorteil, den Grad der Penetrationskraft der durchgeschickten Strahlen jenseits der Filter zu vermehren. Unter diesen Bedingungen beobachtet man selbst nach 4—5 Bestrahlungsserien nicht die geringste Röntgendermatitis. Man bemerkt höchstens eine braune Verfärbung der Haut.

Was die Spätreaktionen betrifft, so ist man sicher, bei dieser genauen Technik davor vollkommen geschützt zu sein.

Indikationen und Kontraindikationen.

Die Indikationen zur Röntgentherapie hängen von folgenden Faktoren ab:

Digitized by Google

1. Alter der Patientin. Als untere Grenze kann man 39 Jahre ansetzen. Unter diesem Alter ist der chirurgische Eingriff oder Abwarten vorzuziehen; denn man müßte, um dahin zu gelangen, die vorzeitige Menopause bei jüngeren Frauen zu erzielen, eine sehr hohe Strahlendosis geben, wobei die Gefahr bestände, auf der Haut, sei es sofort, sei es vor allem später, eine Röntgendermatitis zu erzeugen.

   Eine obere Grenze ist schwierig festzulegen. Man sieht Myomatöse noch häufig mit 56, 58 Jahren sich verschlechtern. Im allgemeinen werden die Aussichten einer erfolgreichen Röntgentherapie desto größer, wenn die Frau die natürliche Menopause noch nicht hat eintreten sehen. Immerhin wird man, wenn die Menopause nicht mehr wie ein oder zwei Jahre zurückliegt, eine erhebliche Verkleinerung des Myoms zu erreichen hoffen können.
2. Art des Myoms. Die interstitiellen Myome sind bei der Behandlung mit Röntgenstrahlen die dankbarsten. Die gestielten und multiplen Myome gehören viel eher ins Gebiet der Chirurgie.
3. Blutungen. Die besten und zufriedenstellendsten Resultate liefern die Fälle, bei denen abundante Blutungen während der Menses vorhanden sind. Bei Frauen, die 10 Tage lang Blut verlieren, erhält man mit der Röntgentherapie bemerkenswerte Erfolge, vorausgesetzt, daß sich die Patientin in den schon besprochenen Altersgrenzen befindet.
4. Größe des Myoms. Die Tumoren, deren Volumen am wenigsten ausgedehnt ist, stellen offenbar die günstigsten Fälle dar. Jedoch werden auch die Myome, deren Größe einer Schwangerschaft von 5 Monaten und mehr entspricht, die bis zum Nabel oder etwas darüber gehen, in gleicher Weise stark beeinflußt und können zu einem sehr erheblichen Teil zurückgehen, um schließlich z. B. die Größe einer Apfelsine zu erreichen.
5. Hämorrhagien der Menopause. Die Röntgenbehandlung liefert hervorragende und konstante Resultate bei den Blutungen der Menopause. Eine oder zwei Bestrahlungsserien werden das gewünschte Resultat herbeiführen.

Wenn die Röntgenbehandlung auch zahlreiche Indikationen hat, so hat sie doch auch Kontraindikationen, Myome, die nekrobiotische Veränderungen aufweisen, die verkalkten und die zystisch degenerierten Myome müssen dem chirurgischen Eingriff vorbehalten bleiben. Dasselbe ist der Fall mit malignen, infizierten, eitrigen oder gangränös gewordenen Myomen.

Wenn das Myom mit mehr oder weniger akuter eitriger Salpingitis oder perisalpingitischer Pelveoperitonitis kompliziert ist, muß die Röntgenbehandlung der chirurgischen Therapie den Vorzug lassen.

Bei Adnextumoren, die anscheinend mit dem Uterus verwachsen sind, ist die Diagnose schwierig oder kann es wenigstens sein, da diese Tumoren mit einem Myom verschmolzen sein können.

Man muß sich außerdem gegen diagnostische Irrtümer schützen, die durch entzündliche Adnexerkrankungen oder durch tuberkulöse Veränderungen entstehen können, denn diese können klinisch mit dem Uterus verwachsen erscheinen und für einen knolligen Uterustumor, d. h. für ein Myom gehalten werden.

Man muß sich also in bezug auf mögliche diagnostische Irrtümer und auf Komplikationen einige Reserve auferlegen. Trotzdem ist es klar, daß eine große Zahl von Myomfällen leicht und sicher zu diagnostizieren ist, und man wird einer großen Zahl von Patienten diese nicht operative Behandlung zuteil werden lassen können, wie es der Professor der gynäkologischen Klinik der medizinischen Fakultät in Lyon A. Pollosson erkannt hat.

Resultate.

Ich halte es für interessanter, die Resultate, die die Röntgentherapie zu erzielen erlaubt, in ihrer Gesamtheit zu beschreiben als jeden einzelnen Fall, dessen Heilung ich beobachten

Digitized by Google

konnte. Nach der ersten Serie, wenn die Patientin zur zweiten wiederkommt, bemerkt man nur wenig Änderung: die Menses sind mitunter weniger stark wie früher; in anderen Fällen, wenn die Frau gegen 40 Jahre alt ist, waren die Blutungen zwar weniger stark, dauerten aber beinahe ebenso lange wie vor der Behandlung. Handelt es sich indessen um eine Frau von 47 oder 48 Jahren, und ist die erste Serie alsbald nach den Menses gegeben worden, so wird man konstatieren können, daß jeglicher blutige Ausfluß aufgehört hat.

Nach der zweiten Serie werden die Erfolge, die die Patientin angibt, je nach ihrem Alter wechseln; Bei einem Alter von ungefähr 45 Jahren werden bereits Ausfluß und Menses nicht mehr vorhanden sein können. Ist die Patientin jünger, so wird sie wohl noch ihr Unwohlsein gehabt haben, aber ihr Ausfluß oder ihre Hämorrhagien werden bereits eine sehr beträchtliche Verminderung erfahren haben, zugleich wird der Umfang des Myoms eine deutliche Verkleinerung aufweisen.

Nach der dritten Serie wird die Mehrzahl der Kranken, ausgenommen die von 39 bis 40 Jahren keinen Ausfluß mehr, weder blutigen noch weißen, wieder gesehen haben: das Myom wird sehr häufig stark atrophiert sein; wenn es vorher bis zum Nabel ging, so wird es jetzt vier Querfinger breit zurückgegangen sein oder durch die Bauchdecken hindurch überhaupt nicht mehr zu palpieren sein.

Wenn die Menses wieder aufgetreten sind, muß man zu einer vierten Serie schreiten. Das kommt vor bei Frauen von 39 bis 40 Jahren. Nur selten muß man weiter gehen; sollte dies nötig sein, so würde man zu einer fünften Serie unter den oben beschriebenen Bedingungen ohne jegliche Gefahr übergehen.

Um die Resorption der Myomzellen zu erleichtern, empfehle ich den Patienten, während der Behandlung diuretische Tees von Kirschenstielen, Maisblüten, versüßt durch einen Löffel Milchzucker, zu trinken.

Nach Schluß der Behandlung konstatiert man stets eine beträchtliche Besserung im Allgemeinzustand der Patienten. Ihre Gesichtsfarbe verändert sich und wird viel normaler, während sich zugleich bei fast allen behandelten Myomatösen eine gewisse Verjüngung bemerkbar macht.

In der so erzielten, verfrühten Menopause dauern die „Hitzen" nur kurze Zeit an, wodurch sehr gut bewiesen zu sein scheint, daß durch die Wirkung der Röntgenstrahlen eine Insuffizienz der Ovarien nicht eintritt.

Die Erhaltung der Drüsenfunktion der Ovarien macht die nach den Bestrahlungen einsetzende Erholung der Patienten und die Erhaltung ihres Allgemeinzustandes verständlich.

Ich glaube die Wichtigkeit der durch die Röntgentherapie erzielten Resultate am besten durch die Wiedergabe der Ansicht einiger Gynäkologen darlegen zu können.

Dr. Hirschberg in Paris spricht sich über eine seiner Kranken, die ich behandelt habe, folgendermaßen aus: „Es ist mir ein Bedürfnis, Ihnen zu sagen, daß die Behandlung, der Sie Frau v. L. unterworfen haben, ihr Uterusmyom beträchtlich verkleinert hat. Vor der Behandlung hatte dieses Myom ungefähr die Größe eines ausgetragenen Kindskopfes, augenblicklich ist es so groß wie eine kleine Apfelsine. Ihre sehr starken Metrorrhagien sind vollständig verschwunden, da sie gar keine Menses mehr hat. Das ist also ein eklatanter Erfolg mehr auf Konto der Radiotherapie."

Dr. Repelin, der frühere Chef der gynäkologischen Klinik an der Charité in Lyon, schreibt mir über eine seiner Kranken:

„Ich habe soeben Frau D... besucht, und ich finde eine große Besserung, da sich das Myom seit zwei Monaten beträchtlich, sicher um mehr wie die Hälfte verkleinert hat. Außerdem hat sie keine Hämorrhagien mehr; alles in allem, ein Erfolg."

In der Société des sciences médicales sprach sich am 11. Januar 1911 Prof. A. Pollosson folgendermaßen aus:

Digitized by Google

„Ich kann Herrn Bordier nur die Tatsachen bestätigen, die er mir gezeigt hat und die ich persönlich konstatieren konnte.

Ich gestehe, daß, als vor einem Jahr Herr Bordier zu mir kam und mit mir von den günstigen Resultaten sprach, die er bei der Behandlung der Uterusmyome erzielt hatte, ich ihn mit einem gewissen Skeptizismus angehört habe. In der Tat waren die Erfolge, die ich zuerst konstatiert hatte, vollkommen negativ und mitunter sogar unheilvoll; ich hatte durch die Behandlung verursachte Verbrennungen gesehen, aber niemals die Verkleinerung irgendeines Myoms konstatiert. Daher habe ich Herrn Bordier erklärt, daß ich erst dann überzeugt sein würde, wenn ich die Kranken vor und nach der Behandlung persönlich untersucht haben würde und wenn ich dann unter diesen Umständen die Verkleinerung des Uterus würde taxieren können. In diesem letzten Jahre hat mir nun Herr Bordier zehn Fälle von behandelten Myomen gezeigt. In fünf Fällen hatte ich die Patienten vor der Behandlung gesehen; in den anderen fünf Fällen waren die Patienten von anderen Chirurgen untersucht worden. Bei allen diesen Patientinnen, die ich gesehen habe, hatte die Behandlung eine völlige Unterdrückung der Metrorrhagien und der Menses herbeigeführt. Bei allen diesen Kranken habe ich in gleicher Weise eine Verringerung des Umfanges des myomatösen Uterus konstatiert, indem der Tumor um die Hälfte, zwei Drittel oder mehr sich verkleinerte. In zwei oder drei Fällen war der Rückgang ein so erheblicher, daß ein an die kombinierte Untersuchung des Touchierens und Palpierens nicht gewöhnter Arzt auf einen völligen Schwund des Myoms geschlossen hätte.

Ganz kürzlich hat Dr. Siredey die Resultate veröffentlicht, die er bei 59 seiner Patienten konstatiert hat und die eine eklatante Bestätigung der Schlußfolgerungen meiner ersten Abhandlung von 1909, die ich seitdem unermüdlich wiederholt habe, bilden. In allen den Fällen, wo die Röntgentherapie auf einen sklerosierten Uterus mit selbst schweren Hämorrhagien einwirkte, kam die Heilung zur selben Zeit wie der Uterus atrophisch wurde. Unter 39 Myomfällen haben sich zwei Frauen vor Beendigung der Behandlung operieren lassen; bei der einen war der Erfolg vollkommen. In allen übrigen Fällen beobachtete man eine beträchtliche Besserung, Rückgang des Myoms, Unterdrückung der Blutungen“ (Société d'obstétrique et de gynécologie de Paris, 11. November 1912).

Was ich gelegentlich der Indikationen und Kontraindikationen gesagt habe, zeigt, daß die Röntgenbehandlung der Myome sich nicht als Feind der Chirurgie oder als ein Mittel erweist, das alle Hysterektomien und andere Myomoperationen unterdrücken soll. Nein, man soll nur auswählen, gewisse Kranke müssen operiert werden, darüber besteht kein Zweifel; andere werden unter gewissen Bedingungen, die der Gynäkologe wird präzisieren können, im Gegenteil den blutigen Eingriff meiden, um der Behandlung mit Röntgenstrahlen unterworfen zu werden. Hierbei dürfen jedoch die konsultierten Ärzte oder Chirurgen, ohne Rücksicht auf ihr persönliches Interesse sich nur von dem Wunsch leiten lassen, ihren Patienten zu nützen und ihnen die Gesundheit durch die einfachsten Mittel wiederzugeben, d. h. durch die Mittel, bei denen sie der geringsten Gefahr ausgesetzt sind.

Wir sind zweifellos von diesem Tage noch weit entfernt, da es Ärzte gibt, die die Röntgenbehandlung und ihre Erfolge ignorieren wollen. Aber man darf hoffen, daß die klinischen Heilungen der Myomatösen immer zahlreicher werden und schließlich der neuen Methode zum Triumph verhelfen und allen zeigen werden, daß es noch etwas Höheres gibt als Voreingenommenheit und Eigensinn: Dieses Etwas ist jetzt unterwegs und nennt sich wissenschaftliche Wahrheit.

Digitized by Google

Röntgentherapie der Myome.

Von

Dr. **Foveau de Courmelles**, Paris.

Übersetzt von Dr. Ernst Peters, Hamburg.

Seit dem 11. Januar 1904, dem Datum meiner ersten Mitteilungen im „Institut de France" über die Röntgentherapie der Myome, habe ich ebenso wie die Autoren, die mir folgten, manche neue Einzelheiten veröffentlicht. Ein wirklich wissenschaftliches Verfahren, das auf alle Fälle anwendbar ist, existiert, möchte ich meinen, noch nicht, obwohl man es oft behauptet hat. Man muß das Alter des Myoms, seine elektrische Widerstandsfähigkeit, eine ihm eigentümliche Eigenschaft, sowie die individuelle Empfindlichkeit des Patienten berücksichtigen. Es ist ja außerordentlich unangenehm, seine Mißerfolge oder die verursachten Verbrennungen zu publizieren, aber ich habe doch einige solche in der medizinischen Literatur veröffentlichte oder zufällig entdeckte Fälle sammeln können. Diese unglücklichen Zufälle rührten alle von dauernd systematisch applizierten hohen Dosen her.

Die Röntgentherapie der Myome ist ein Teil der Medizin und verlangt Sorgfalt. Ich habe seit meinen ersten Veröffentlichungen in den Jahren 1902 und 1904 mit allen möglichen, mit Radiochronometern, Spezial-Galvanometern, Voltmetern nach Bauer oder kalorimetrischen Verfahren gemessenen hohen Dosen Erfolge erzielt. Seit 1897 empfehle ich die Aluminiumplatte, um die oberflächlichen Strahlen zu filtrieren nnd zu beseitigen, und ich habe auf diese Weise stets nur eine Schwarzfärbung der Haut und der Haare (Institut de France, 27. November 1905) ohne die geringste Verbrennung bekommen.

Ich empfehle also kein bestimmtes Maß: ich gehe von $^1/_{10}$ M. A. des Spezialgalvanometers bis zu 2 M. A., von 4 bis 8 Härtegraden nach Bauer, in hintereinander oder in verschiedenen Zwischenräumen folgenden Dosen. Ich habe niemals Myome gesehen, die sich wirklich refraktär verhielten. Die Blutung verschwindet am schnellsten, der Tumor verkleinert sich, die Ovarien atrophieren, und die nervösen Begleiterscheinungen der Ovariotomie treten niemals auf. Mitunter hält die anfängliche Wirkung der Röntgenstrahlen nicht vor. Ich gebe dann als Ersatz mit Erfolg Radium intrauterin.

Augenblicklich mache ich Versuche zur quantitativen Messung der Röntgenstrahlen mit auf den Patienten gelegten Seleniumpastillen, um, wenn möglich, das Verfahren mit den kalorimeirischen Pastillen hierdurch zu ersetzen.

Die Behandlung der Uterusmyome.

Von

Dr. **Guilleminot**, Paris.

Übersetzt von Dr. Ernst Peters, Hamburg.

Technik: Bei kleineren und mittelgroßen Myomen appliziere ich durch zwei vordere und zwei hintere Einfallspforten. Bestrahlung alle 10 Tage, einmal vorn, einmal hinten, so daß jede Zone nur alle 20 Tage behandelt wird. — Für die großen Myome: drei vordere und zwei hintere Einfallspforten. Ich bestrahle einmal durch die beiden vorderen seitlichen, das nächstemal durch die vordere mittlere und die beiden hinteren Einfallspforten. Für die vorderen benutze ich stets eine Kompressionsblende.

Strahlenqualität: Ich verwende 7—8 Benoist mit einem Filter aus Aluminiumglas, das einer 2,5 mm dicken reinen Aluminiumschicht entspricht. Hinter dem Filter zeigen die Strahlen beinahe 9 an.

Digitized by Google

Intensität: Die ersten von mir behandelten Fälle wurden einer Bestrahlung mit einer Röhre, die nicht mehr als 1 M. A. L. aushielt, unterworfen. Jetzt benutze ich eine von der Firma Müller-Hamburg konstruierte Röhre mit 3 M. A. S. Belastung. Hierbei ist die Antikathode 20 cm von der Haut entfernt, und es beträgt die Strahlenintensität, gemessen auf der Hautoberfläche, 140 fluoroskopische Einheiten (M.-Einheiten), d. h. die Haut erhält eine Einheit H. in weniger als einer Minute.

Dosis: Ich gebe pro Sitzung und Einfallspforte ungefähr 500 fluoroskopische Einheiten (etwa 4 Holzknecht).

Erfolge: Ich habe vorwiegend Kranke von 38 bis 48 Jahren behandelt. Bei mageren oder nur mäßig korpulenten Individuen waren die Resultate im allgemeinen sehr gut; Verschwinden der Blutungen und der Schmerzen und meist sehr deutliche Verkleinerung des Tumors nach 19 bis 30 Sitzungen. Bei sehr dicken und vor allem bei plethorischen Frauen waren die Erfolge ungleichmäßiger, und ich habe sogar bei einigen vollkommene Mißerfolge gehabt, da die Blutungen nicht geringer wurden und das Volumen des Tumors sich gar nicht änderte.

Dies sind kurz zusammengefaßt die Schlußfolgerungen aus meiner täglichen praktischen Erfahrung. Ich glaube aber nunmehr versichern zu können, daß die Erfolge, die ich bei der beschleunigten Radiotherapie erziele, konstanter sind als die, die man bei der üblichen Röntgenbehandlung erhält.

Unsere Ansicht über die Röntgentherapie des Uterusmyoms.

Von

Laquerrière (Direktor der Apostolischen Klinik, stellvertretender Vorstand des Röntgenlaboratoriums am hôpital de la pietié).

und

Delherm (ehemaliger Assistent von Dr. Apostoli, Vorstand des Röntgenlaboratoriums am hôpital de la pietié).

Übersetzt von Dr. Ernst Peters-Hamburg.

Da mehrere Autoren in dieser Zeitschrift über die Röntgentherapie des Uterusmyoms schreiben sollen, halten wir es für überflüssig, eine allgemeine Abhandlung der Frage zu geben und haben uns daher vorgenommen, hierzu nur unseren persönlichen Beitrag zu liefern. Seit längerer Zeit haben wir, zum Teil mit gutem Erfolge, versucht, durch die Strahlen eine schmerzstillende Wirkung auf verschiedene Genitalaffektionen und vor allem auf die Myome zu erzielen[1]) (die zu gleicher Zeit mit elektrischen Prozeduren behandelt wurden) und wir haben in gleicher Weise versucht, Uteruskarzinome zum Rückgang zu bringen. Für diese letztere Affektion haben wir schon 1904[2]) mehrere Eintrittspforten benutzt (vaginal, suprapubical, lumbosacral usw.). Seit aber im Jahre 1904 Foveau de Courmelles, den wir als den Schöpfer der Röntgentherapie des Myoms betrachten, gezeigt hat, daß die Röntgentherapie tatsächlich in die Behandlung aufgenommen werden konnte, haben wir begonnen, die Methode an der Apostolischen Klinik ausgiebig zu erproben.

1. Während der ersten Zeit waren wir verpflichtet, uns mit allen möglichen Versuchen und Experimenten abzugeben, so daß viele Kranke mit einer Technik behandelt wurden, die wir heute für durchaus unzureichend halten und viele andere, die wir jetzt als ungeeignet für die Röntgentherapie halten würden, damals in Behandlung genommen wurden.

2. Wir haben sehr rasch die Angewohnheit angenommen, bei gewissen Kranken, wie

[1]) Laquerrière: Über den Einfluß der X-Strahlen auf das Ovarium (Soc. française d'Electrothérapie, Oktober 1905).

[2]) Laquerrière und Labelle: Normale Schwangerschaft und Entbindung im Verlauf der Röntgenbehandlung eines inoperablen Zervixkarzinoms (Soc. française d'Electrothérapie 1904).

Digitized by Google

wir es weiter unten auseinander setzen werden, die Röntgentherapie und die Elektrotherapie zu vereinigen. Und wenn nun bei dieser Kategorie in ihrer Gesamtheit der gemeinsame Gebrauch beider Methoden uns bessere Resultate zu geben schien, so ist es sicherlich schwierig zu entscheiden, welchem von beiden in jedem einzelnen Falle die günstige Wirkung zu verdanken ist.

Schon 1905[1]) haben wir unsere erste Beobachtung veröffentlicht. Es handelte sich um eine seit einem Jahr bestehende Blutung bei einer 50jährigen Myomatösen. Ganz geringe Bestrahlungen brachten die Hämorrhagie zum Stillstand, ließen das Volumen des Tumors etwas kleiner werden und nur vier Monate später trat inzwischen die endgültige Menopause ein. Wir hielten uns für berechtigt, daraus zu schließen, daß die Ovarien der Frau für die Wirkung der Strahlen empfänglich seien; aber da unsere Erfahrung noch beschränkt war, glaubten wir nicht, die elektrischen Verfahren, die man schon länger kannte, aufgeben zu können.

Im folgenden Jahre kamen wir in einer kurzen Notiz, die unsere Versuche zusammenfaßte, und sich auf ungefähr 30 Fälle stützte, zu dem Schluß, daß man bei jungen Frauen allerdings mit ziemlich hohen Dosen, zwar eine Verringerung der Stärke der Menses oder selbst eine Amenorrhoe erzielen kann; aber es ist dies nur ein vorübergehender Erfolg. In diesen Fällen scheint es nicht die Methode der Wahl zu sein, wenn die Behandlung einigermaßen nutzbringend sein soll. Dagegen muß sie systematisch bei Frauen in den Wechseljahren und vor allem bei denen mit verzögerter Menopause angewandt werden.

Im allgemeinen beobachtet man dann vom ersten Monat ab eine Besserung und die Menopause tritt rasch ein. — Wegen der Schwäche der im Niveau der tiefliegenden Organe nach wirksamen Strahlen (wenn man Strahlenintensitäten braucht, die mit der Intaktheit der Haut vereinbar sind), scheint es notwendig zu sein, daß die Ovarien schon in einem Zustand reduzierter Vitalität sind, damit die Behandlung vollkommene Erfolge erzielt.

Wenn wir glaubten, diese ersten Veröffentlichungen erwähnen zu müssen, um zu zeigen, daß unsere Erfahrung schon zehn Jahre alt ist, so werden wir doch die Geschichte unserer verschiedenen Techniken beiseiten lassen: Fehlen der Filtrierung, Filtrierung mit verschieden dicken Aluminiumschichten, eine einzige Einfallspforte, Einfallspforten in kleiner Anzahl, Einfallspforten in großer Anzahl, kurze und häufige Sitzungen, wenige und intensive Sitzungen, Lage der Röhre nahe an der Haut und fern von der Haut usw. Wir werden nur darlegen, welches nach unserer Ansicht die Voraussetzungen für eine zufriedenstellende Technik sein müssen und welches die Indikationen der Methode sind.

Technik[2]), Abstand der Röhre von der Haut. Zwei gleiche Flächen, die in dieselbe Entfernung von einer Strahlenquelle gebracht werden, erhalten die gleichen Strahlenmengen. Entfernt sich die eine von beiden von dieser Quelle, so wird sich die Strahlenmenge, die sie erhält, im Verhältnis zum Quadrat der Entfernung vermindern. Da man auf die Haut des Abdomens nur eine abgemessene Strahlendosis senden kann, um sie nicht zu verbrennen, muß, damit die am weitesten entfernt liegende Fläche (das Ovarium), die größtmöglichste Strahlenquantität erhält, die Differenz zwischen dem Abstand der Strahlenquelle vom Ovarium und dem Abstand derselben Quelle von der Haut möglichst klein sein. Wenn wir die Röhre in der Unendlichkeit aufstellen könnten, so würde das Ovarium dieselbe Strahlenmenge erhalten, wie eine im Niveau der Epidermis angenommene Fläche derselben Gestalt. In der Praxis können wir, um nicht gezwungen zu sein, zu lange Sitzungen zu geben, die Röhre nicht zu weit entfernt aufstellen. Wir stellen die Antikathode in 35 bis 40 cm Entfernung bei Frauen mit prominentem Bauch auf, in 20 bis 25 cm bei mageren Frauen.

Qualität der zu verwendenden Strahlen. — Alle Autoren sind jetzt darin einig, penetrierende Strahlen zu benutzen, damit die Strahlen bis zu den Organen gelangen, die man

[1]) Laquerrière: Soc. française d'Electrothérapie.

[2]) Laquerrière: Die Technik und die Indikationen der Radiotherapie des Myoms (Soc. française d'Electrothérapie et de Radiologie, Juli 1912; Diskussion in der Soc. Belge de Radiologie, Oktober 1912.

Digitized by Google

zu treffen beabsichtigt, und nicht alle durch die oberflächlichsten Schichten des Körpers absorbiert werden. Die Röhren müssen also am Radiochromometer von Benoist mindestens 7 oder noch besser 8 und selbst 9 anzeigen. Wir unsererseits bemühen uns, unsere Röhre zu einer Härte zu bringen, die ihnen erlaubt einen Funken zu geben, der 14 bis 16 entspricht.

Filtration. — Die Strahlen werden gefiltert, um den Teil des Strahlenbündels mit schwacher Penetrationskraft abzuhalten, das, unfähig in die Tiefe zu dringen, ohne therapeutischen Nutzen die auf die Haut fallende Doris vermehren würde. Die Stärke des Aluminiumfilters schwankt je nach dem Autor, indes kann man sagen, daß die mittlere Dicke, die benutzt wird, einen Millimeter beträgt. Niemals darf man das Filter direkt auf die Haut legen. Die durch das Aluminium ausgesandten Sekundärstrahlen können die Dosierung vollständig irreleiten; auch können sie in gewissen Fällen nicht ohne Nachteil für die Haut sein. Daher muß man das Filter von der Haut entfernt befestigen, an der Unterseite der Röhre selbst oder, wenn das nicht geht, auf die Kleider der Patientin auflegen.

Bestrahlungszonen. — Um die Haut zu schonen, richtet man die Strahlen auf ein und dasselbe tiefliegende Organ, indem man sie der Reihe nach durch verschiedene Einfallspforten der Haut durchgehen läßt. Dies ist das als Kreuzfeuer bezeichnete Vorgehen, daß bei allen Applikationen von Röntgenstrahlen auf nicht oberflächliche Organe angewandt wird. Wir sind der Ansicht, daß man bei der Röntgentherapie des Myoms ziemlich breite Einfallspforten nehmen muß. Denn man weiß in der Tat bei einer Myomatösen niemals, zumal wenn der Tumor groß und das Abdomen gedehnt ist, welches die genaue Lage des Ovariums ist. Ein durch eine zu enge Bestrahlungszone begrenztes Strahlenbündel riskiert also, das Ovarium nicht zu erreichen. Wir benutzen daher vier Eintrittspforten: zwei vordere und zwei hintere; die erste Applikation wird auf eine Ovarialgegend gegeben, indem man die Röhren in der Weise schräg stellt, daß das Strahlenbündel das Ovarium derselben Seite, den Uterus und mitunter selbst das Ovarium der anderen Seite trifft. Bei einer zweiten Applikation geht man in der nämlichen Weise in der anderen Ovarialgegend vor. Die dritte und vierte Applikation werden die eine rechts und die eine links von der Lumbalgegend gemacht, indem man ebenso wie vorn vorgeht. Bei jeder Bestrahlung schützt man durch eine Bleiplatte die Partie der Haut, die zu einer anderen Einfallspforte gehört und bei der augenblicklichen Sitzung in Mitleidenschaft gezogen werden könnte und wir achten darauf, ebenso die Medianlinie zu schützen, im Rücken um nicht das Rückenmark zu bestrahlen, vorn, um die Gegend des Hautschnittes zu schonen, wenn ein chirurgischer Einfall notwendig werden sollte.

Strahlendosis: Die Röntgentherapie des Myoms soll nicht irgendwelche Nachteile bieten[1]): Manche Frauen bekommen nach der Sitzung, sei es lokale (Koliken, Blasenbeschwerden usw), sei es Allgemeinreaktionen (Ermüdung, Brechreiz). Diese Reaktionen sind nur außerordentlich selten so stark, daß sie das Allgemeinbefinden beeinträchtigen; es ist dann sehr leicht dem abzuhelfen, indem man die erforderliche Dosis auf eine Anzahl von Sitzungen verteilt. In der sehr großen Mehrzahl der Fälle jedoch hat man sich nur damit zu beschäftigen, die Hautreaktionen zu vermeiden und man kann dann in einer einzigen Sitzung die maximale Strahlenmenge verabreichen. Diese Menge darf niemals imstande sein, eine Hautreizung hervorzurufen. Wir empfehlen für jede Einfallspforte bei der ersten Bestrahlungsserie eine Dosis von ungefähr 4,5 H, gemessen oder abgeschätzt im Niveau der Haut, d. h. nachdem die Strahlen das Filter durchdrungen haben, anzuwenden. Bei den folgenden Serien geben wir 4, dann 3,5 H. Wegen des Abstandes der Röhre und der Dicke des Filters sind für diese Dosen dann sehr lange Sitzungen nötig. Mit den in Frankreich gebräuchlichsten Chabaud-Röhren, die nur 8 bis 10 Zehntel Milliampère aushalten (die aber einen bestimmten Härtegrad sehr lange halten, eine

[1]) Laquerrière: Die Radiotherapie des Uterusmyoms (Société de Médecine de Paris, Februar 1911). Ein weiterer Beitrag zur Radiotherapie der Myome (Soc. de médecine de Paris, 28. Oktober 1911). Mitteilung des einzigen von mir beobachteten Zwischenfalles bei der Radiotherapie des Myoms (Congrès de Physiothérapie des méd. de langue française 1911).

Digitized by Google

Hauptsache bei dieser Art), ist es uns häufig vorgekommen, daß wir Bestrahlungen von 40 und selbst 45 Minuten machten. Muß man daher zahlreiche Sitzungen dieser Art vornehmen, so wird es sich durchaus empfehlen, sich eine Röhre mit Wasserkühlung anzuschaffen; daß Medell Pilon, daß wir seit zwei Monaten benutzen, stellt uns vollkommen zufrieden.

Allgemeine Gesichtspunkte der Behandlung: Wir geben, wie man gesehen hat, vier Bestrahlungen hintereinander, jede auf eine andere Einfallspforte. Diese vier Bestrahlungen bilden einen Zyklus, der, sobald für die Haut keine Gefahr mehr besteht, von neuem den Strahlen ausgesetzt zu werden, wiederholt werden kann. In der Praxis wiederholen wir bei den Durchschnittsfällen einen vollständigen Zyklus ungefähr alle 20 Tage. Im allgemeinen geben wir den ganzen Zyklus fünf- oder sechsmal (d. h. 5 oder 6 Bestrahlungen auf jede Einfallspforte); dann läßt man, selbst wenn der Erfolg nicht vollkommen ist, die Haut einige Monate lang ausruhen, auch wenn sich kein Erythem gezeigt hat. Ist dagegen die Amenorrhoe schon vor 5 Serien erzielt, so hört man mit der Behandlung auf oder zieht die Sitzungen auseinander. Schließlich kann man bei den Fällen, wo nach 5 oder 6 Serien ein Erfolg nicht erzielt wurde, in den paar Monaten, in denen man die Haut sich erholen läßt, die elektrische Behandlung anwenden, nach der Methode von Apostoli, mit Faradisation mit langsamen Unterbrechungen, mit Radium- oder Zinkelektrolyse, je nach Indikation.

Es ist von allergrößter Wichtigkeit zu wissen, daß man auch, ohne unmittelbar einen Zwischenfall hervorrufen, röntgentherapeutische Sitzungen auf einer Epidermis nicht ad infinitum wiederholen kann. Mit den Fortschritten der Technik ist es in der Tat möglich, mehr oder weniger heftige Reaktionen zu vermeiden, Haut sowie subkutane Gewebe aber unmerklich in einen solchen Zustand von Dystrophie überzuführen, daß die unbedeutendste Verletzung selbst lange Zeit später imstande sein wird, ernste, langsam heilende Veränderungen hervorzurufen.

Wir erheben keineswegs den Anspruch, daß unsere Art des Vorgehens die einzig richtige sei, sondern wir glauben im Gegenteil, daß auch andere Techniken imstande sind, gute Resultate zu liefern, aber wir bestehen auf der absoluten Notwendigkeit, keine gefahrbringenden Dosen einwirken zu lassen; in den Fällen, wo nach unserer Ansicht die Röntgentherapie des Myoms indiziert ist, gibt unsere Art des Vorgehens ebenso gute Resultate wie die intensiven Verfahren. In den meisten Fällen, wo wir sie als kontraindiziert erachten, kann man nur sehr selten mit der intensiven Methode einen wirklichen Nutzen erzielen, dabei hat man aber die Patientin großen Gefahren ausgesetzt; im übrigen erreicht man meist nur einen augenblicklichen Stillstand, und ist, um nicht eine Röntgendermatitis hervorzurufen, gezwungen, die Behandlung aufzunehmen, wenn ein Rückfall eintritt.

Indikationen und Kontraindikationen. Die Röntgentherapie kann in allen den Fällen versucht werden, wo keine dringende Indikation zur Operation besteht (Verdacht karzinomatöser Entartung, fieberhafte Infektionen, Stieltorsion, Polypen usw.).

Die Erfolge, die sie liefert, bestehen in einer Verminderung und einem Verschwinden der Symptome, speziell der Hämorrhagien; bei jungen Frauen sind ziemlich hohe Dosen nötig, um bis zur Amenorrhoe zu gelangen, und wenn diese Amenorrhoe erzielt ist, hält sie nur kurze Zeit an. In dem Maße wie die Frau älter wird, wird die Amenorrhoe ebenso wie die Besserung der übrigen Störungen mehr und mehr dauernd und von 45 Jahren an erzielt man im allgemeinen, wenn man genau der von uns dargelegten Technik folgt, den Eintritt der Menopause.

Kurz zusammengefaßt beruht die Wirkung der Röntgentherapie darauf, daß sie die Funktion der Ovarien zu verhindern sucht. Bei bejahrten Frauen läßt sich dieses Sistieren viel leichter erzielen und andererseits wandelt es sich sehr leicht in die definitive Menopause um. Wir sind daher zu folgender Grundregel gelangt:

Die Radiotherapie ist kontraindiziert bei Frauen unter 40 Jahren. Zwischen 40 und 50 Jahren kann man sie versuchen, man wird sie jedoch meist mit der Elektrotherapie, sei

Digitized by Google

es nach Apostoli, sei es mit Radiumelektrolyse, kombinieren müssen[1]). Jenseits von 45 Jahren schließlich genügt in den Fällen selbstverständlich, bei denen die konservativen Behandlungsarten angezeigt sind, meist die Röntgentherapie für sich allein und kann hier als Therapie der Wahl angesehen werden. Diese Indikationen über das Alter können natürlich nicht Anspruch auf mathematische Genauigkeit haben. Vermutlich können sie durch die Verschiedenheit der Rasse, des Klimas und der Lebensart variiert werden; außerdem muß man den individuellen Faktor mit in Rechnung ziehen, den wir a priori kennen zu lernen kein Mittel besitzen: eine Frau, die ihre natürliche Menopause mit 46 Jahren haben würde, ist mit 44 Jahren empfänglicher gegen die Strahlen, als eine andere Frau von 46 Jahren, die spontan erst mit 50 in die Wechseljahre kommen würde.

Jedoch scheinen uns die Altersangaben, die wir gemacht haben, dem zu entsprechen, was im Durchschnitt in der Pariser Klientel vorkommt.

Außerdem macht die Röntgentherapie mitunter Verringerungen, und zwar sogar beträchtliche Verringerungen des Volumens.

Ebenso wie andere Autoren haben auch wir, allerdings seltene, Fälle gesehen, bei denen der Tumor kleiner wurde, bevor eine deutliche Wirkung auf die Menstruation stattfand, und so sind wir ziemlich geneigt, anzunehmen, daß die Strahlen, wenigstens unter gewissen Bedingungen, auf das Uterusgewebe selbst einwirken können[2]). Aber wir glauben nicht, daß man mit Bestimmtheit sagen kann, daß die jungen Myome der Behandlung am besten folgen, denn wir kennen ja das genaue Alter des Myoms gar nicht. Dagegen scheinen tatsächlich die weichen Tumoren mit ziemlich raschem Wachstum leichter und vollkommener zurückzugehen als die harten Tumoren mit langsamem Wachstum. Es scheint uns also, daß die Strahlen auf gewisse Myome, die ein sehr reiches Gefäßnetz haben, eine atrophierende Wirkung ausüben können, analog der bei Angiomen beobachteten, während die eigentlichen Myome unter dem Einfluß des Aufhörens der Ovarialfunktion nur langsam und wenig zurückgehen, wie nach eingetretener Menopause.

Nach unserer Erfahrung sind die Wirkungen auf das Volumen verschieden und hängen nach unserer Ansicht ab von der Verschiedenheit der histologischen Beschaffenheit der unter dem Sammelnamen der Myome zusammengefaßten Tumoren.

Wir wollen hier nicht die Stellung erörtern, die die Röntgenbehandlung zur Chirurgie einnehmen soll. Über diesen Punkt können wir den Leser, der unsere Ansicht kennen lernen möchte, nur auf unsere verschiedenen Veröffentlichungen hinweisen[3]).

Wir glauben jedoch sagen, zu können, daß diese Methode, wenn sie durch einen geschickten Therapeuten gehandhabt wird, der der Kontraindikationen Rechnung trägt und eine ungefährliche Technik anwendet, einen sehr breiten Platz einzunehmen verdient; indes darf sie den chirurgischen Eingriff nicht verdrängen; man muß nämlich verstehen, sie, wenn sie nicht schnell genug Erfolge erzielt, nach einer bestimmten Zeit zu verlassen, und das um so mehr, als sie wegen der Empfindlichkeit der Haut für die Strahlen, nicht lange ohne Nachteil würde fortgesetzt werden können.

Als ums Jahr 1885 der englische Chirurg Thomas Keit, der ganz ausgezeichnete Operationsstatistiken hatte, Versuche mit der elektrischen Myombehandlung nach Apostoli gemacht hatte, wurde er dadurch so enthusiasmiert, daß er soweit ging, zu behaupten, daß die

[1]) Laquerrière: Academie des sciences (Notiz von Prof. d'Arsonval). Laquerrière und Loubier: Erste Resultate der Anwendung von Radiumelektrolyse in der Gynäkologie (Soc. française d'électrothérapie et de Radiologie, April 1912).

[2]) Laquerrière und Loubier: Einige Beobachtungen bei der gynäkologischen Röntgentherapie (Archives d'Electricité médicale, 25. August 1912).

[3]) Cf. besonders Laquerrière: Die Röntgentherapie des Uterusmyoms (Archives générales de médecine physique, Februar 1910). — Laquerrière und Guilleminot: Bericht am Kongreß de l'association française pour l'avancement des sciences 1910 und Bericht am Kongreß de Physiothérapie des médecins de langue française 1911).

Digitized by Google

Chirurgie verlassen werde würde. Trotz dieser unparteiischen Ansicht, hat die chirurgische Gynäkologie nicht aufgehört, sich zu verbessern. Wir selbst sind nach dem Vorgang von Apostoli, der unaufhörlich betonte, daß seine Methode nur ein oft nützliches Hilfsmittel der Chirurgie sei, bemüht, uns von jeder unüberlegten Übertreibung fernzuhalten.

Heute, nach acht Jahren praktischer Erfahrung in der Röntgentherapie der Myome, können wir sagen, daß allerdings in vielen Fällen die Anwendung der Röntgenstrahlen dem chirurgischen Eingriff vorgezogen werden muß, speziell bei der Frau im Alter der Menopause; die operativen Indikationen behalten dabei ihren vollen Wert und werden bei einer großen Anzahl von Kranken unverkürzt bestehen bleiben.

Zur Röntgenbehandlung in der Gynäkologie.

Von

Dr. **H. Dietlen**, Straßburg i. E.

Meine Erfahrungen in der gynäkologischen Röntgentherapie datieren seit dem Juli 1910 und beschränken sich auf 10 Fälle, von denen 2 noch in Behandlung stehen. Den allgemeinen Eindruck, daß mit der neuen Behandlungsmethode ein überaus wertvoller Fortschritt gewonnen ist, kann ich aus eigener Erfahrung bestätigen. Im übrigen glaube ich nicht, daß die Zeit für eine abschließende Beurteilung der Erfolge, für eine dauernd gültige Abgrenzung der Indikationsstellung und namentlich für die Bewertung der Ungefährlichkeit der Methode bereits gekommen ist. Für die letzte Frage bleibt meines Erachtens noch abzuwarten, ob die von der Freiburger Schule inaugurierte Massendosierung, deren nach manchen Richtungen gelegene Vorteile ich nicht verkenne, von schädlichen Nebenwirkungen dauernd verschont bleibt. Nur ganz umfangreiche Statistiken, die sich auf einen Zeitraum von mehreren Jahren erstrecken, können hier Entscheidung bringen. Einstweilen mahnen die experimentellen Untersuchungen von Regaud, Nogier und Lacassagne noch zu größter Vorsicht. Für eine vorsichtige, ein Minimum von Dosierung erstrebende Technik im Sinne von Albers-Schönberg scheint mir der Beweis der Ungefährlichkeit durch die kürzlich veröffentlichte Arbeit von Albers-Schönberg bereits erbracht zu sein.

Meine eigenen Beobachtungen sind in folgender Tabelle zusammengestellt.

Zu einzelnen Fällen möchte ich folgendes bemerken.

Fall 1. Bei der sehr schwächlichen Patientin, die außer den multiplen Myomen mit starken Blutungen an Tabes und Herzschwäche litt, war Operation ausgeschlossen. Um so erfreulicher war es, daß der Erfolg der Röntgenbehandlung in relativ kurzer Zeit in vollem Umfang eintrat. Von den Myomknoten verkleinerte sich nur ein Teil. Die übrigen waren, wie eine Röntgenaufnahme zeigte, zum Teil in großer Ausdehnung verkalkt.

Fall 2. Der Mißerfolg der Behandlung hätte vielleicht nach heutiger Auffassung bei längerer Fortsetzung vermieden werden können. Damals (1911) glaubten wir uns nicht dazu berechtigt. Es wurde daher die Röntgenbehandlung aufgegeben. In ähnlichen Fällen würde ich heute einen Versuch mit stärkeren Dosen für berechtigt halten, falls die Patientin unter dauernder ärztlicher Überwachung steht.[1])

Fall 4 möchte ich etwas ausführlicher mitteilen.

Drei Wochen nach einer Bestrahlungsserie erste Menses, etwas schwächer als früher, 6 Tage lang; in den nächsten zwei Monaten sehr unregelmäßige, zuweilen starke Blutungen, die einmal kurze Tamponade notwendig machten. Vom 3. Bestrahlungsmonat ab (nach ca. 25 x) Blutungen gering, mehr serosanguinolent. Im 7 Monat noch einmal starke Blutung, ein Jahr nach Beginn der Behandlung noch einmal Blutung geringen Grades und einige Male blutiger Ausfluß, seither ohne Blutung.

Uterus anfangs die Symphyse um zwei Querfinger überragend, ist äußerlich nicht mehr tastbar, auf normale Größe zurückgegangen.

---

[1]) Anm. bei der Korrektur: Einige Monate nach der Röntgenbehandlung trat bei der Patientin Besserung ein; heute sind die Blutungen annähernd normal. Ob man diesen Erfolg als eine Spätfolge der Röntgenbehandlung oder der übrigen Therapie ansprechen darf, ist kaum zu entscheiden.

Digitized by Google

Fall	Alter	Diagnose	Behandlungsdauer Monate	Dose a) Serien b) Minuten c) x-Einheiten	Technik a) Abstand b) Einstellung c) Filter	Resultat	Hautveränderungen	Bemerkungen
1.	51	Multiple, zum Teil verkalkte Myome	4	6 Serien 140 Min. —	nach Albers-Schönberg	Myomknoten teilweise ganz verschwunden, teilweise verkleinert. Menopause seit $2^1/_2$ Jahren	—	—
2.	20	Metrorrhagie mit hochgradiger Anämie	3	5 Serien 100 Min. 40—50 x	"	Kein direkter Erfolg trotz gleichzeitiger interner und lokaler Behandlung	—	
3.	47	Präklimakt. Blutungen	3	4 Serien 105 Min. 60 x	" (3 stellig)	Cessatio mens. seit $1^1/_2$ Jahren	—	Geringe Ausfallserscheinungen. Behandlung sehr unregelmäßig. Ambulant
4.	37	Myomatosis uteri Metrorrhagie Anämie	9	9 Serien 212 Min. 75 x	nach Albers-Schönberg (3 stellig)	Fast vollständige Menopause. Verkleinerung des Uterus. Allgemeinbefinden wesentlich gebessert	Einmal. Dermat. 1. Grades	Blutdruck von 115 auf 100 mill. Hg gesunken. Mäßige Ausfallserscheinungen
5.	48	Myom uter. subser. bis Nabelhöhe, Kompressionserscheinungen, Vit. cordis	$3^1/_2$	3 Serien 55 Min. 40 x	30 cm 3 stellig 6 fach Leder	Myom verkleinert. Cessatio mens. von 9 Monaten. Kompressionserscheinungen verschwunden	—	Zur Weiterbehandlung nach $^1/_4$ Jahr nicht erschienen. Rezidiv nach 9 Mon. Wieder mit Erfolg in Behandlung
6.	46	Intramurales Myom 15 cm über Symphyse, Blutungen mit 9 Jahren, Adip. Myom	3	3 Serien 106 Min. 50—60 x	28 cm mehrstellig 6 fach Leder	Blutungen nach der 3. Serie verschwunden, jetzt 6 Mon. Myom kleiner	—	Blutdruck etwas, Pulsfrequenz von 100 auf 80 gesunken
7.	38	Intramurales kleines Myom, heftige periodische Blutungen, Herzbeschwerden	3	4 Serien 168 Min. 85 x	28 cm mehrstellig, auch vom Rücken Leder u. Stanniol	Menses nach 3 Serien sistiert. Uterus kleiner. Vorzügliches Allgemeinbefinden	—	Noch in Beobachtung
8.	47	Myomatos. uteri, Metrorrhagie	3	3 Serien 74 Min. 60 x	28 cm mehrstellig Leder u. Stanniol, später Alumin.	Blutungen nach der 1. Serie vollkommen sistiert	—	Starke Ausfallserscheinungen. Noch in Beobachtung

Digitized by Google

Blutdruck im Laufe der Behandlung von 115 auf 100 mill. Hg max. gesunken, Pulsfrequenz unbeeinflußt.

Hautveränderungen: 8 Tage nach der 2. Bestrahlungsserie, die aus besonderen Gründen bereits 18 Tage nach der 1. Serie erfolgt war, Beginn einer Dermatitis 1. Grades, die in 14 Tagen spurlos verheilte; späterhin nur leichte Pigmentierung und 1 Jahr lang dauernde kleienförmige Abschilferung der Haut.

Ausfallserscheinungen: Bereits 2 Monate nach Beginn der Behandlung fliegende Hitze, Frieren und empfindliche Kopfhaut, Herzklopfen, Kreuzschmerzen, 1 Monat später nächtliche Schweißausbrüche; Zunahme der Beschwerden im ersten Halbjahr, von da ab allmähliche Abnahme. Anämie gebessert, Aussehen und Leistungsfähigkeit sehr gehoben.

Nach den ersten Bestrahlungen gesteigerte Erregbarkeit und Schlaflosigkeit, größere Mattigkeit am folgenden Tage, spätere Bestrahlungen ohne Einfluß auf das momentane Befinden.

Bemerkenswert an dem mitgeteilten Fall scheint mir der Umstand, daß es bei einer, noch in den dreißiger Jahren stehenden Patientin relativ rasch gelang, die schweren und die Patientin sehr belästigenden und schwächenden Blutungen auf ein erträgliches Maß zurückzuführen, nachdem durch andere Behandlung dieses Ziel nicht erreicht werden konnte, so daß bereits die radikale Operation in Frage gezogen war. Ferner, daß trotz des Alters unter 40 Jahren die Cessatio mens. mit einer niedrigen Dosis fast vollständig erreicht wurde. Die dabei auftretenden Ausfallserscheinungen waren relativ stark, würden aber wohl bei der sehr nervösen Patientin bei ganz natürlicher Klimax kaum geringer, dagegen bei operativer Kastration vermutlich stärker aufgetreten sein. Ich glaube, gerade dieser nicht ganz einfach liegende Fall spricht sehr zugunsten der von Albers-Schönberg inaugurierten langsamen Methode, die starke Ausfallserscheinungen bei jüngeren Frauen vermeiden läßt. Andererseits zeigt die Beobachtung die bereits von mehreren Seiten betonte Notwendigkeit, die Behandlung nach Eintritt der Menopause noch eine Zeitlang fortzuführen, um Rückfälle zu vermeiden.

Fall 7, zeigt wieder wie Fall 4, daß es auch bei Frauen unter 40 Jahren gelingt, mit einer langsamen und vorsichtigen Technik zum Ziel zu kommen.

Die von mir angewendete Technik war in den meisten Fällen die von Albers-Schönberg angegebene mit dem einzigen Unterschied, daß ich von Anfang an zwei- oder dreistellig (über beiden Ovarien und Mitte) bestrahlte, unter Verwendung eines 10 cm weiten Kompressions-Tubus. Später bin ich zu einem kleineren Abstand mit einem kleineren Tubus und stärkerer Filtrierung der Strahlen (teils Leder und Stanniol, teils Aluminium) übergegangen, habe 4—6 Einfallspforten je nach der Breite des Abdomens gewählt, wobei der Kompressionszylinder von 6 cm Weite etwas schräg gestellt wurde, um die Strahlen in der Richtung auf die Eierstöcke zu dirigieren. Die bei dieser Modifikation erzielten Dosen pro Serie waren natürlich größere, der Erfolg dementsprechend etwas rascher; doch brauchte ich vorläufig über 20—30 X pro Serie und über 85 X Gesamtdosis nicht hinauszugehen.

Hautschädigungen habe ich außer der erwähnten Dermatitis in Fall 4 weder bei der alten, noch bei der neueren Art der Technik erlebt. Ebensowenig sind mir Darm- und Blasenstörungen bekannt geworden.

Den Gaussschen „Röntgenrausch" und Röntgen- „Kater" habe ich nie beobachtet, wohl aber leichte Allgemeinerscheinungen vasomotorischer Natur im Anschluß an die ersten Bestrahlungen, denen ich keine allzugroße Bedeutung beilegen möchte.

Die weitere Entwicklung der Methode nach der technischen Seite denke ich mir so, daß man versucht, dasjenige Minimum von Strahlung ausfindig zu machen, das unter Berücksichtigung der Diagnose (Myom oder Metrorrhagie), des Alters und der Dicke der Bauchdecken genügt, um in möglichst kurzer Zeit den gewünschten Effekt zu erreichen. Nicht darum handelt es sich, das Maximum von Dosis kennen zu lernen und anzuwenden, das der Körper verträgt, sondern mit einem Minimum von Dosis eine möglichst große und dauernde Wirkung zu erreichen. Von diesem Gesichtspunkt aus halte ich die Bestrebungen der Freiburger Schule für weit übers Ziel hinausschießend.

Digitized by Google

Von diesem prinzipiellen Standpunkt abgesehen bedeutet eine Minimaldosierung auch eine bedeutende Ermäßigung der Kosten des Verfahrens, die seine weitere Verbreiterung nur erleichtert. Die genaue Umgrenzung der Indikationen der Röntgentherapie ist durch die zahlreichen Publikationen der letzten Monate bereits einigermaßen gesichert.

Zur definitiven Abgrenzung bedarf es der eifrigen Mitarbeit der Gynäkologen; allerdings nicht in der Weise, daß jeder Gynäkologe für sich möglichst viel Röntgentherapie treibt, sondern in engem Zusammenarbeiten mit dem Röntgenfachmann der wichtigen Sache zu dienen sucht.

Meine Erfahrungen, Resultate und Technik in der gynäkologischen Röntgentherapie.

Von

Dr. G. F. **Haenisch**-Hamburg.

Die in den letzten Jahren ständig mehr in Aufnahme kommende, immer weitere Kreise interessierende Röntgenbehandlung der Myome, Myomblutungen, Metrorraghien und Metropathien verdanken wir, ganz abgesehen von dem ursprünglichen Prioritätsrecht, wohl unstreitig den Pionieren aus dem röntgenologischen Lager. Ohne die Verdienste der französischen Autoren dadurch irgendwie zu schmälern, müssen wir für Deutschland wohl Albers-Schönberg in erster Linie nennen; ich halte es jedenfalls für sehr zweifelhaft, daß die schnelle Aufnahme und weite Verbreitung dieses röntgentherapeutischen Gebietes ohne seine Arbeiten und seine aus fester Überzeugung sprießende, fast agitatorische Tätigkeit in gleicher Weise eingesetzt hätte. Die zahlreichen Autoren, die vor Albers-Schönberg, gleichzeitig mit ihm und nach ihm ihre Kräfte dem Ausbau dieser Heilmethode widmeten, werden durch diese Feststellung m. E. in ihren Ansprüchen nicht geschädigt. Nachdem zunächst vorwiegend von röntgenologischer Seite eine brauchbare Technik ausgearbeitet und empfohlen, sowie die ersten Serien von günstigen Resultaten veröffentlicht worden waren, griffen, anfangs ganz vereinzelt, dann in schnell wachsender Zahl, die demnächst interessierten Gynäkologen das Verfahren auf.

Ich möchte an dieser Stelle gleich die letzthin mehrfach erörterte Frage vorausnehmen, wer eigentlich berufen ist, diese Röntgenbehandlung gynäkologischer Leiden vorzunehmen. Ich sollte meinen, es gibt hier nur eine Antwort: der, der sie beherrscht, also der Röntgentherapeut.

Der historischen Entwicklung folgend, kommt hier zunächst der Röntgenologe in Frage, d. h. wenn er Röntgentherapie treibt, also auch Röntgentherapeut ist und entweder selbst die unbedingt erforderlichen gynäkologischen Kenntnisse und Erfahrungen besitzt, oder sich die Untersuchungen, Diagnosenstellung und Kontrollen vom Gynäkologen vornehmen läßt. Sodann der Gynäkologe, wenn er sich Zeit und Mühe nimmt, sich vollständig in die Röntgentechnik und -therapie einzuarbeiten, d. h. auch hier die nötige Erfahrung zu sammeln Gelegenheit gehabt hat, also neben seinem Hauptberuf auch wirklich Röntgentherapeut geworden ist.

Von jedem Arzte (daß nicht ärztlich approbierte Personen sich selbständig mit Röntgendiagnostik und -therapie befassen, sollte nachgerade zur Unmöglichkeit geworden sein), der gynäkologische Röntgenbehandlungen vornehmen will, ist also in erster Linie die absolute Beherrschung der röntgentherapeutischen Technik im allgemeinen und der Tiefentherapie im besonderen zu verlangen. Ebenso wichtig ist eine korrekte Indikationsstellung, die, abgesehen von einigen wenigen Punkten, im Laufe der Jahre durch die Mitarbeit zahlreicher Autoren schon ziemlich scharf präzisiert ist. Den extremen Standpunkt, daß jedes Myom, jede Menstruationsanomalie der Röntgenbehandlung zuzuführen sei, kann ich nicht vertreten. Die Röntgentherapie soll und kann die gynäkologische interne und operative Therapie nicht vollständig verdrängen, sondern sie in den geeigneten Fällen ersetzen, in vielen unterstützen.

Digitized by Google

Ein wichtiges Moment ist also die exakte Diagnosenstellung. In jedem einzelnen Falle muß daher eine eingehende Untersuchung durch einen gynäkologisch erfahrenen Arzt vorausgehen, damit Fehldiagnosen nach Möglichkeit vermieden und somit nutzlose und überflüssige Bestrahlungen unterlassen werden. Gelegentlich wird die mikroskopische Untersuchung des Kürettements oder die Erweiterung und Austastung der Uterushöhle zu fordern sein. Der Röntgenologe wird sich also meistens seine Untersuchungen und Nachuntersuchungen von einem Gynäkologen stellen oder kontrollieren lassen müssen. Diese gemeinsame Arbeit des Röntgenologen mit dem Gynäkologen hat sich in meiner Praxis bisher auf das beste bewährt. Ich bin hier an erster Stelle Herrn Dr. Prochownik, des weiteren u. a. den Herren DDr. Staude, Matthaei und Frank zu besonderem Danke verpflichtet.

Will aber der Frauenarzt die Bestrahlung seiner Fälle selbst vornehmen, so ist es seine Pflicht, sich auf das eingehendste mit den physikalischen und biologischen Eigenschaften der Röntgenstrahlen im allgemeinen und der speziellen Technik im besonderen vertraut zu machen. Hierzu reicht aber ein kurzer Röntgenkursus, womöglich in der Fabrik, von der er seine Apparate bezieht, ebensowenig aus und macht ihn ebensowenig zum fähigen und erfahrenen Röntgentherapeuten, wie ein Ferienkurs im Touschieren für den Röntgenologen genügen würde, ihm die nötigen Kenntnisse, und vor allem praktische Erfahrung für die notwendigen gynäkologischen Untersuchungen beizubringen.

Meine eigenen Erfahrungen in der Röntgenbehandlung gynäkologischer Leiden datieren bis zum Ende des Jahres 1908 zurück. Die gelegentlichen, zum Teil viel länger zurückliegenden Bestrahlungen von Pruritus, Prurigo, inoperablen oder operierten Karzinomen im Bereiche der weiblichen Genitalien sollen hier nicht berücksichtigt werden, da sie streng genommen nicht hierher gehören.

Der älteste der weiter unten angeführten Krankenberichte datiert aus dem Januar 1909. Diese Unstimmigkeit erklärt sich daraus, daß frühere, von mir zum Teil mitbehandelte Fälle, der Praxis Albers-Schönbergs angehörten, demgemäß unter seinem Material bereits registriert sind.

Aus eigenem Material verfüge ich im ganzen über 68 Fälle, die wegen Myomen, Myomblutungen, Menorrhagien und Metrorrhagien verschiedenster Art bestrahlt wurden.

Die Zahl ist freilich für den Zeitraum von über vier Jahren keine sehr große, besonders wenn man sie mit den Statistiken einiger gynäkologischer Kliniken vergleicht. Dem Spezialröntgenologen, besonders im Privatinstitut, ist es indessen nicht möglich, sich sein Material nach seiner Überzeugung auszuwählen und heranzuziehen, er ist vielmehr darauf angewiesen, allmählich immer mehr und mehr die mit ihm arbeitenden Kollegen von der Brauchbarkeit und Gefahrlosigkeit der neuen Heilmethode zu überzeugen und sie zu Anhängern derselben zu machen.

Von den genannten 68 Fällen sind 22 noch in Behandlung, erst seit kurzer Zeit in Besserung, respektive der erreichte Erfolg liegt zur Zeit der Niederschrift dieser Zeilen noch nicht länger als 3 Monate zurück. Sie können daher nicht berücksichtigt werden.

Von den restierenden 46 Fällen fallen 6 weitere aus. Davon ist bei 4 aus äußeren Gründen die Behandlung gleich im Beginn (2—3 Sitzungen) wieder abgebrochen worden, der fünfte Fall stellte sich bei einer nach 2 Sitzungen vorgenommenen gründlichen gynäkologischen Nachuntersuchung als Fehldiagnose (Ovarialzyste) heraus, der sechste kam nach soeben erreichten Erfolg (Aussetzen der Menses, Ausfallerscheinungen) an interkurrenter Krankheit zum Exitus.

Diese 6 Fälle können gerechterweise nicht mit in Betrachtung gezogen werden, sie sind nur der Ordnung halber hier erwähnt, da ihre laufende Nummer sonst ausfallen würde (Fälle: X, XVI, XXVI, XXX, XXXVIII und XLV).

Es bleiben sonach 40 für die Statistik zu verwertende Fälle. Von diesen 40 Patientinnen blieben 5 ungeheilt, 2 wurden wesentlich gebessert, 33 wurden geheilt.

Digitized by Google

Fünf ungeheilte Fälle.

Fall III. 51 Jahre. 25 Jahre kinderlos verheiratet. Menses stets regelmäßig gewesen. Seit über 4 Jahren Anschwellen des Leibes und Zunahme der menstruellen Blutungen. Damals konstatierte der Hausarzt ein bis zwei querfingerbreit über den Nabel reichendes, wahrscheinlich intramurales Myom. Ergotinbehandlung erfolglos. Seit Anfang 1909 wurden die Menses stärker, bis Anfang März 1909 eine profuse Blutung auftrat. Tamponade. Vier Wochen später 14tägige starke Menstruation. Myom reicht jetzt bis zwei Querfinger unterhalb des linken, ein Querfinger unterhalb des rechten Rippenbogens hinauf. Myomhöhe 32 cm, Umfang in Nabelhöhe 95 cm, größter Umfang 100 cm.

Beginn der Röntgenbehandlung 22. April 1909. 41 Bestrahlungen in 10 Serien, im ganzen 380 Minuten, 76 x. Lederfilter, stellenweise mit Stanniol. Vorübergehende geringe Reizung der Haut. Einmaliges Rezidiv nach vier Monaten freier Zeit. Myom beweglicher geworden, verkleinert. Umfang Nabel 90 cm. Allgemeinbefinden sehr gebessert, Kurzatmigkeit beim Laufen, Treppensteigen usw. geschwunden. Kleider werden zu weit. Rezidivblutung bleibt auf eine Serie, 3 Bestrahlungen rechter, 3 Bestrahlungen linker Bauchseite, im ganzen 60 Min., ca. 10 x fort. Nach einem Jahr erneutes Rezidiv. 3 Serien, je 4 Sitzungen rechts und links ohne Erfolg. Haut teleangiektatisch. Blutungen ganz unregelmäßig, nicht sehr stark. Am 10. November 1911 plötzlich sehr starke Blutung, Tamponade. Bei der nun vorgenommenen, des öfteren verweigerten gynäkologischen Untersuchung, werden große, bereits arrodierte, submuköse Myome festgestellt. Ich riet sofortige Operation, die am 12. Juni 1911 ausgeführt wurde (Dr. Matthaei). „Zunächst vaginale Entfernung zweier großer submuköser, gestielter Myome, von denen das eine in die Scheide hinabreichte und offenbar durch Verletzung mit dem Spekulum oberflächlich nekrotisiert war. Nichts malignes. Wegen starker Blutung mußte dann per laparotomiom die Totalextirpation ausgeführt werden." Anfang Juli Exitus.

Die Untersuchung der Ovarien (Prof. E. Fraenkel) ergibt makroskopisch einen auffallend geringen Dickendurchmesser; mikroskopisch: völligen Mangel an Graafschen Follikeln, zahlreiche corpora fibrosa, intaktes Stroma, normale Gefäße. Die Ovarien entsprechen den Organen einer Frau, bei der die Ovulation ihr Ende erreicht hat.

Fall VII. 34 Jahre. Menses vierwöchentlich regelmäßig bis vor 2 bis 3 Jahren, 5–6 Tage dauernd, seitdem profuse, langdauernde, allmählich immer stärker werdende und länger dauernde Blutungen (8—16 Tage anhaltend). Vor 2 bis 3 Monaten: Auskratzung ohne Erfolg. Uterus sehr klein, kleine Unebenheit an der Vorderwand (Myom?). Keine erheblichen Schmerzen während der Menses. Indikation: prolongierte, profuse, myomatöse Blutungen. Beginn der Behandlung 30. Oktober 1909. 3 Serien mit 12 Sitzungen, im ganzen 114 Minuten, Leder- und Stanniolfilter, 18 x innerhalb von 2 Monaten ohne Erfolg. Behandlung aufgegeben. Bei der Operation fand sich ein sehr kleines, submuköses Myom.

Fall XIII. 42½ Jahre. Seit langen Jahren Neigung zu Subinvolution, menstruelle Blutungen von langer Dauer, gelegentlich auch interkurrente Blutungen. Fünfmal bei verschiedenen Gelegenheiten kürettiert mit genauer, langsamer Ausweitung und Austastung des Uterus. Jetzt wieder starke und langdauernde menstruelle Blutungen. Ein palpables Myom an dem großen, harten Uterus ist nicht vorhanden; Adnexe wie immer frei. Kein Anhalt für submuköse Myombildung. Die bevorstehende Klimax soll antezipiert werden (Dr. Prochownik).

Beginn der Behandlung 18. Mai 1910. 15 Sitzungen in 4 Serien, im ganzen 136 Minuten, cr. 40 x, anfangs Lederfilter, dann Aluminium 1 mm von zwei Seiten. Leichte Hautreaktion. Kein Erfolg. Patientin blieb fort.

Fall XXIII. 49 Jahre. Alte Adnextumoren und alte Pyelitis. Rechts ein Tumor (Hydrosalpinx), links ein subseröses, lappiges Myom neben der Adnexerkrankung. Gallensteine. Die Pyelitis wird als sekundär aufgefaßt. Ein operativer Eingriff wegen der Pyelitis, Gallensteine usw. kontraindiziert. Daher soll die im Gange befindliche Klimax erstrebt werden. Viertägige Blutung. Patientin außerordentlich schwach und anämisch.

Beginn der Behandlung 26. April 1911. Innerhalb von 2 Monaten 4 Serien, à 6—10 x, im ganzen 102 Minuten. Nach der ersten Serie sehr schwache Menstruation, die nächste Menses kam wesentlich verspätet, nur tropfenweise. Die anfangs zurückgegangenen Schmerzen werden wieder heftiger. Der ovariale Tumor wächst so, daß operiert werden muß, auch steigt der Verdacht auf Malignität auf. Operativ wird ein großes Karzinom der Ovarien und des Uterus gefunden (Dr. Prochownik).

Fall XLII. 48 Jahre. Myome vor 6 Jahren festgestellt, Operation verweigert. Jetzt multiple, zum Teil sehr große, in Summa rein subseröse Myome, zum Teil eines aus dem anderen erwachsen. Der Gesamttumor ist links mehr solide, glatt, rechts stark knollig, reicht bis zwischen Nabel und proc. ensiform. Myomhöhe 31 cm. Nabelumfang 103 cm. Im ganzen enorme Vordrängung des Leibes. Der kleine Uterus, 7½ cm Sondenlänge, fest, frei von Myomen, bildet den Stiel des großen Buketts, Blase etwas hochgezogen, Rektum und kleines Becken frei (Dr. Prochownik).

Digitized by Google

Beginn der Behandlung 5. Juni 1912. 8 Serien, darunter 2 vom Rücken aus, die vorderen mit 2 Felderbestrahlung, im ganzen ca. 64 x, Filter Sohlenleder, oder Leder und 1 mm Aluminium. Nach anfänglicher subjektiver Besserung, Herzgegend freier, leichteres Gehen, Myome beweglicher, Myomhöhe 26 cm, Aufhören der intermenstruellen Blutungen, Menses geringer, unregelmäßig, beginnen die Myome wieder zu wachsen, so daß die Behandlung abgebrochen wird.

Bei den fünf vollständigen Mißerfolgen handelt es sich also einmal um mangels genügender gynäkologischer Untersuchung, nicht diagnostizierte, große, gestielte, submuköse Myome, einmal um eine noch sehr junge Frau mit zunächst übersehenem kleinsten submukösen Myom, einmal um ein nicht erkanntes Karzinom, einmal um zu große, wahrscheinlich auch zu alte Myome, während ich im fünften Falle keine Erklärung geben kann, da die Patientin fortblieb[1]).

Zwei wesentlich gebesserte Fälle.

Fall II. 54 Jahre. Seit ca. 30 Jahren Myome, seit ca. 7—8 Jahren Menopause, seitdem kein Wachsen des Myoms. Zunehmende Allgemeinbeschwerden; sehr großer, mannskopfgroßer, bis an den Rippenbogen reichender Tumor, Zwerchfell nach oben gedrängt, Herzbeschwerden, Druck auf Blase und Rektum, Angstgefühl, Herzklopfen.

Beginn der Behandlung 5. April 1909. 3 Serien, à 4 Sitzungen, im ganzen 99 Minuten, 27 x, Lederfilter mit Stanniol. 13. Mai 1909 Myom ganz auffällig verkleinert, oberer Pol unterhalb des Nabels, auch seitlich bedeutend verkleinert; spontane Angaben: subj. bedeutende Besserung, keine Herzbeschwerden mehr, kein Druck auf die Blase.

Nach 4 Monaten wieder etwas Beschwerden, daher 2 weitere Serien, 77 Minuten, 16 x. April 1910 weiterer Rückgang des Myoms, sehr gutes Allgemeinbefinden. Januar 1911 gelegentlich geringer Blutabgang morgens. Myom auf Kindskopfgröße zurückgegangen, liegt im kleinen Becken; Auskratzung (Dr. Prochownik). Februar und März 1911 je eine Serie. 20. Juli 1911 weitere Rückbildung des Myoms, Gewichtszunahme, Hämoglobin von 55 auf 80% gestiegen. Zuletzt nachuntersucht am 20. Januar 1913. Geschwulst noch vorhanden, weitere Rückbildung langsam. Zeitweise tropfenweise Blutung. Alle vier Wochen leichte Ausfallerscheinungen. Allgemeinbefinden sehr gut.

Fall XI. 40 Jahre. Fräulein mit 15 Jahren menstruiert, anfangs ziemlich regelmäßig, aber gleich mit Unbehagen. Vor ca. 10 Jahren Alexander Adam wegen Retroflexio. Seit vier Jahren sehr starke Blutungen, sehr schmerzhaft. Uterus zeigt zwei faustgroße Myome, das Ganze ist fest verlötet, Uterus stark retroflektiert. 50% Hämoglobin. Soll versuchsweise bestrahlt werden, da nichts die heftigen Blutungen beeinflußt.

Beginn der Behandlung 16. Dezember 1909. Nach 2 Serien, 14 x, Blutung geringer. Patientin unterbricht dann die Behandlung bis März 1910, nachdem sie von Januar 1910 keine Menses mehr gehabt hatte. Etwas Ausfallerscheinungen, sonst sehr gutes Allgemeinbefinden. März 1910 dritte Serie. Patientin bleibt wieder zwei Monate fort, da sie keine Beschwerden hat, der Schlaf besser ist, bis am 10. Mai nach seelischer Aufregung und großer Anstrengung wieder eine stärkere Blutung auftritt. Im Juni noch 2 Serien, zwischen denen ganz geringer menstrueller Blutabgang. Im Juli 1910 minimale Hautrötung, die schnell abheilt. Keine wirkliche Menstruation mehr.

Bei den beiden als gebessert bezeichneten Patientinnen handelte es sich also einmal um sehr große, alte Myome, die sehr wesentlich zurückgingen. Die Beschwerden sind fast vollständig geschwunden, doch besteht noch zeitweise tropfenweise Blutung. Der andere Fall betraf eine Patientin mit äußerst schmerzhaften, sehr starken menstruellen Blutungen. Patientin kam sehr unregelmäßig; die Schmerzen ließen vollkommen nach, die Blutungen rezidivierten in großen Zwischenräumen, lassen aber immer mehr nach[2]).

Die restierenden 33 Fälle sind sämtlich geheilt, und zwar seit einem Zeitraum von

---

[1]) Durch Nachforschen erfahre ich, daß Patientin sich von anderer Seite weiter bestrahlen ließ. Die Klimax wurde erreicht. Hier war also offenbar die Behandlung nicht lange genug fortgesetzt worden, resp. meine Dosierung zu gering. Die Dame starb Oktober 1912 an Myokarditis.

[2]) Von den drei in meinem letzten Bericht (Liverpool, Juni 1912; Brit. Med. Ass.) erwähnten gebesserten Fällen haben sich bei erneuter jüngster Nachuntersuchung zwei als vollkommen geheilt herausgestellt, während ein damals als geheilt gemeldeter Fall (II) wegen geringer gelegentlicher Blutung nach langer Pause jetzt nur als sehr wesentlich gebessert bezeichnet werden kann.

Digitized by Google

5 Monaten bis $3^3/_4$ Jahren. Davon 6 Patientinnen seit 3 bis $3^3/_4$ Jahren, 8 seit $1^1/_2$ bis 3 Jahren, 16 seit $^1/_2$ bis $1^1/_2$ Jahren und 3 seit 5 Monaten (bis Januar 1913).

In allen als geheilt bezeichneten Fällen ist ein vollständiges Sistieren der Blutungen erreicht worden. Dort wo Myombeschwerden oder Dysmenorrhoen bestanden, sind diese beseitigt.

33 geheilte Fälle.

Fall I. 50 Jahre. Mit 13 Jahren menstruiert, stets regelmäßig, viel Blut und unter Beschwerden. Seit 4 Jahren im Anschluß an das Wochenbett eines Nachkömmlings nehmen die menstruellen Blutungen sehr erheblich zu, oft bis zu 8 Tagen, wurden unregelmäßig, 2—6 wöchentliche Pausen. Häufig große Gerinnsel im abgehenden Blut. Patientin kam sehr herunter, wurde anämisch, die Blutungen zuletzt bedrohlich, so daß wegen operativen Eingriffes verhandelt wurde (Dr. Schottmüller).

Beginn der Behandlung 16. Januar 1909. Nach der ersten Serie ($1^1/_4$ E.-D. nach Sabouraud-Noiré) traten die Menses noch stärker auf als zuvor, aber ohne Schmerzen. Nach 16tägiger Pause beim Beginn der zweiten Serie treten die Menses verfrüht wiederum sehr stark auf. Nach der zweiten und dritten Serie abermals starke 8tägige Blutung, so daß die Patientin nicht leicht zu bewegen war, die Kur fortzusetzen. Geringe Dermatitis. Dem bis dahin verwendeten vierfachen Lederfilter werden für die nächsten zwei Serien im März und April 1909 noch zwei Stanniollagen hinzugefügt. Seit Anfang März keine Blutung mehr. Anfang April deutliche Ausfallerscheinungen, aufsteigende Hitze, nervös. Mai: sehr gutes Allgemeinbefinden. Dauernd geheilt geblieben. Im ganzen $5^1/_2$ Serien, 164 Minuten, 45 x.

Fall IV. 46 Jahre. Mit 16 Jahren zuerst menstruiert, zunächst stets regelmäßig. Nach den beiden letzten Geburten (letzte 1890) beginnen stärkere menstruelle Blutungen. Seitdem muß Patientin während der Menses stets liegen. Die Blutungen nahmen an Heftigkeit stets zu. 1901 wurde ein Myom konstatiert. Jetzt seit 10 Jahren meist im Bett, schlaflos, erschöpft, ausgeblutet. Myom kindskopfgroß, bis Mitte zwischen Nabel und Symphyse. Operativer Eingriff bei dem Zustand der Patientin unmöglich.

Beginn der Behandlung 12. April 1909. Nach der ersten Serie Blutung etwas geringer. Nach der zweiten Serie Menses eine Woche verfrüht, Blut viel heller als sonst. Dritte Serie erst nach $5^1/_2$ wöchiger Pause Ende Juni. Menses sind ausgeblieben. Patientin fühlt sich besser. Keine antemenstruellen Beschwerden wie früher. Tumor wesentlich kleiner, Leib nicht mehr so hart und schwer, auch nicht zur Zeit der fälligen Menses. Nach der vierten und fünften Serie (Anfang August 1909) Allgemeinbefinden sehr viel besser. Myom kaum palpabel. Sechste Serie Ende August. Patientin hat sich glänzend erholt, ist stark geworden. Im ganzen 176 Minuten, 43 x. Ein Rezidiv der Blutung im November 1909 wird durch zwei weitere Serien, 80 Minuten, 13 x, beseitigt. Außer geringem blutigen Ausfluß nach einem Jahr dauernd ohne Blutung. Einmal geringe Hautreizung.

Fall V. 45 Jahre. Krankenblatt fehlt. Indikation: starke Blutungen, faustgroßes Myom.

Beginn der Behandlung Juni 1909. Im ganzen 8 Serien, 243 Minuten, 54 x, mäßig starke Ausfallerscheinungen. Keine Hautreizung.

Fall VI. 48 Jahre. Krankenblatt fehlt. Indikation: ziemlich starke Blutungen, kindskopfgroßes Myom.

Beginn der Behandlung Juli 1909. Im ganzen 6 Serien, 166 Minuten, 39 x. Deutliche Ausfallerscheinungen. Myom bei gynäkologischer Untersuchung nicht mehr nachweisbar.

Fall VIII. 47jähriges Fräulein. Seit ca. $3^1/_2$ Jahren starke irreguläre Blutungen, seit Frühjahr 1909 fast permanente Blutungen. April 1909 wurde ein kleiner Polyp entfernt Am 16. November 1909 Narkosenuntersuchung (Dr. Matthaei): myomatöser Uterus, rechts ein ca. apfelgroßer Tumor, an der Hinterwand ein ca. haselnußgroßer. Uterus im Tiefendurchmesser vergrößert.

Beginn der Behandlung 19. November 1909. Vierfach Lederfilter. Die Blutung bleibt schon nach der ersten Serie fort. Nach der zweiten Serie geringe Dermatitis. Filter fünffach Leder und Stanniol. Nach der dritten und vierten Serie Januar 1910 gutes Allgemeinbefinden, keinerlei Blutung mehr. Bei einer Untersuchung im März ist der Tumor noch nicht nachweislich kleiner. Nie wieder geblutet. Im ganzen 4 Serien, 132 Minuten, $16^1/_2$ x, geringe schnell vorübergehende Ausfallerscheinungen.

Fall IX. 52 Jahre. Vor 2 Jahren Menopause, seitdem manchmal etwas Blutabgang. Jetzt seit 14 Tagen andauernde Blutung, manchmal Gerinnsel. Periode früher immer sehr stark. Seit langen Jahren opstipiert. Anämische, fettreiche Frau. Uterus faustgroß, hart, unregelmäßig, nach rechts stark entwickelt (Myom?). Kürettement im Rausch: wenig Material. Uterushöhle 10 cm lang. In der rechten Fundusecke ein intramurales Myom. Periode nach der Abrasio nach 4 Wochen wiedergekommen, wenige Tage ausgesetzt, dann andauernde, teilweise stärkere Blutung (Dr. Matthaei).

Beginn der Behandlung 30. November 1909. Blutungen bleiben nach der ersten Serie aus. Nach der zweiten Serie Dermatitis mit livider Verfärbung und Infiltration ohne Erosionen. (Patientin erzählt, daß sie sich einmal bei einer Paßfahrt eine schwere „eiternde" Insolation zugezogen habe, während Gatte

Digitized by Google

und Tochter ganz unversehrt geblieben seien.) Dermatitis heilt bald ab. Im ganzen zwei Serien, 78 Minuten, $16^1/_2$ x. Dauernd geheilt geblieben.

Fall XII. Ca. 50 Jahre. Vor $12^1/_2$ Jahren wegen subseröser Myome operiert ohne Eröffnung des Cavum uteri. 1905 um das Doppelte vergrößerter Uterus scheinbar nicht myomatös. An der rechten Uteruskante, in Höhe des inneren Muttermundes ein haselnußgroßer, höckeriger Knoten. Dieser Tumor wuchs in den folgenden Jahren, so daß vor drei Jahren die Operation vorgeschlagen wurde. 1908 vergeblicher Versuch, per vaginaler Laparotomie den Tumor zu entfernen. Daher Februar 1909 Laparotomie: Der Tumor saß so fest verlötet, daß vollständige Entfernung nicht möglich war. Malignität nicht sicher ausgeschlossen. Während der Menses viel Schmerzen (Dr. Schwertzel).

Beginn der Behandlung 21. Februar 1910. Nach der ersten Serie (4 Sitzungen) normale Menses. Nach der zweiten Serie (11 Sitzungen, vier- bis fünffach Leder, mit Kompression, mehrfache Feldereinstellung) Menses verspätet, viel weniger als sonst, ohne wesentliche Schmerzen. Nach der dritten Serie noch einmal ziemlich starke Menses, ohne Schmerzen, von da ab keine Blutungen mehr. Bedeutende Besserung des Allgemeinbefindens, die früher starken Stuhlbeschwerden sind geschwunden. Nach einer fünften Serie konstatiert Dr. Sch. im Juni vollständigen Rückgang des Uterus auf normale Größe. Der im Becken verlötete Tumor (Myom) ist bis auf ein Viertel geschwunden. Der Erfolg sei auffallend günstig. Laut Nachfrage dauernd ohne Blutungen, bei bestem Wohlsein geblieben.

Fall XIV. 46 Jahre. Kleine Myome, besonders links. Sehr starke und sehr schmerzhafte Menstruationen, dauernd etwas blutiger Ausfluß. Von anderer Seite fünfmal in größeren Intervallen innerhalb 8 Wochen bestrahlt.

Beginn der Behandlung Juni 1910. Nach der ersten Serie hören die heftigen Blutungen auf (vierfach Leder- und 1 mm-Aluminiumfilter), nachdem kurz vorher noch eine sehr starke Blutung aufgetreten war. Auch der früher sehr störende, sehr starke Ausfluß hört auf. Nach der zweiten Serie Ausfallerscheinungen, aufsteigende Hitze, Schwäche, Kopfschmerzen. Patientin blieb fort, da sie mit dem Erfolg zufrieden war. Auf Nachforschung: dauernd gut geblieben.

Fall XV. 54 Jahre. Myome, links kleines subseröses, eigroßes, rechts größeres solitäres, fast zweifaustgroß. Seit einem Jahr nicht gewachsen. Im letzten Jahr atypische Blutungen, vierzehntägig bis dreiwöchig, zuletzt fast dauernde Blutung mit kleinen Pausen (Dr. Frank).

Beginn der Behandlung 3. Januar 1911. Nach der ersten Serie läßt zunächst auch einige Tage die Blutung nach, dann nur geringe dunkelbraune Absonderung. Nach der zweiten Serie hört die wieder etwas stärker gewordene Blutung ganz auf. Nach der dritten Serie noch einmal normale Menses (3 Serien in 6 Wochen). Geringe Dermatitis. Ein Monat nach der letzten Serie aufsteigende Hitze. Die Ausfallerscheinungen halten drei Monate an. Nach fast vier Monaten Pause nach zwei Bestrahlungen ($^1/_2$ Serie). Patientin hat nie wieder geblutet, fühlt sich ausgezeichnet, nimmt zu, ist sehr zufrieden. Nachuntersuchung: Myom nicht mehr palpabel (im ganzen $3^1/_2$ Serie, 112 Minuten, ca. 30 x).

Fall XVII. $47^1/_2$ Jahre. Menses erst mit 17 Jahren aufgetreten, zuerst unregelmäßig, später regelmäßig. Vierwöchentlich. 4 Partus, 2 Aborte. Seit ca. 1 Jahre alle drei Wochen Menses, immer stärker werdend, besonders heftig die letzten 2—3 Perioden (10—14tägige Blutung, mit großen Coagulis), keine Schmerzen. Kein Myom nachweisbar. Nach der Periode stets sehr matt. Vor 8 Jahren wurde das rechte Ovarium entfernt, das linke abgebunden. Chronische Metritis. Offenbar Bluter (Dr. Prochownik).

Beginn der Behandlung 28. Januar 1911. Nach der ersten Serie Menses sehr stark, aber kürzer als sonst, nach der zweiten normale Periode. Nach der dritten Serie im März bleibt die Menstruation aus. In der kritischen Zeit ziehendes Gefühl, Ausfluß, Krampfaderandrang. Später Ausfallerscheinungen, aufsteigende Hitze, Kopfschmerzen. Geringe Hautreizung. Im Intervall gutes Allgemeinbefinden. In vierwöchentlichen Pausen nochmals zwei kleinere Serien. März 1911. Keine Ausfallerscheinungen mehr, keine Menses wieder, keine Empfindungen, als ob sie einsetzen sollte. Nach 14 Monaten Pause tritt einmal April 1912 eine schwache, ganz normale Menstruation ein. Es wurden zur Sicherheit noch zwei Serien von 3 und 4 Sitzungen à 6—8 x gegeben. Nachuntersuchung 17. Januar 1913. Objektiv und subjektiv alles gut, Ausfall eine Zeitlang gering, jetzt ganz erledigt (Dr. Prochownik).

Fall XVIII. 52 Jahre. Seit ca. 3 Jahren werden die Menses immer stärker, bisweilen bis zehntägige Blutungen, zum Teil sehr stark. Atembeschwerden, Rückenschmerzen, zuletzt Harndrang, Opstipation. Sehr anämische, schwache Frau, 40% Hämoglobin. Mannskopfgroßes Myom, bis über den Nabel reichend, interstitiell, beweglich. Cor dilatiert. Zur Operation nicht geeignet (Dr. Frank).

Beginn der Behandlung 1. März 1911. Nach der ersten Serie (8 x) trat Verzögerung der Menses um 18 Tage ein, schwächer, nach der zweiten Serie nur zwei Tage stark. Leichtes Erythem in der Mittellinie. Daher zweiseitige Bestrahlung. In der dritten Serie eintägiger, schmerzfreier Blutabgang. Nach Nach $1^1/_2$ Monaten Haut absolut o. B. Nie wieder menstruiert. Keine Beschwerden mehr von Seiten des Mastdarms und der Blase. Myom wesentlich verkleinert. Allgemeinbefinden sehr gut. Januar 1913.

Fall XIX. 52 Jahre. Zwei größere Myome, vorwiegend intermural, aber nicht submukös. Alle 24 Tage sehr starke Blutungen, schon seit 3—4 Jahren, oft neuntägig, zuletzt immer stärker werdend.

Digitized by Google

Beginn der Behandlung 8. März 1911. Nach der ersten Serie sehr starke, aber nur dreitägige Blutung, nach der zweiten etwas weniger Blut. Nach der dritten Serie bleibt die Menstruation für immer aus. Bald deutliche Ausfallerscheinungen, aufsteigende Hitze. Innerhalb der nächsten zwei Monate drei weitere Serien à 6—8 x (Filter wie gewöhnlich Leder und 1 mm Aluminium). Zur kritischen Zeit gewöhnlich viel Hitzegefühl, etwas Kopfschmerzen. Sonst gutes Allgemeinbefinden. Myome schrumpfen ein. Nach $2^1/_2$ Monaten Pause (Patientin reist immer von auswärts zu) noch eine prophylaktische Serie. Untersuchung November 1912. Klimax seit $1^1/_2$ Jahr dauernd. Ausgesprochener fortschreitender Schwund des Myoms. Ausfallerscheinungen überstanden. Tumor nur noch im Becken tastbar. Dauererfolg erreicht (Dr. Prochownik).

Fall XX. 52 Jahre. 22 Jahre steril verheiratet. Übermannskopfgroßes, intermurales Vorderwandmyom, ohne Blasenzerrung. Tendenz zum Wachstum nach der Mukosa gering, aber nicht ausgeschlossen. Antiklimakterisches Myom, Schmerzen im Rücken. Blutungen ziemlich kräftig, stets eine Woche lang, heftige Schmerzen (Dr. Meyer, Dr. Prochownik).

Beginn der Behandlung 16. März 1911. Die am 1. Mai fällige Menses bleibt nach der ersten Serie aus und kommt erst mit 16 Tagen Verspätung nach der zweiten Serie. sehr stark, aber ohne Schmerzen. Nach der dritten Serie zur Zeit der Periode Ziehen im Leib. Seitdem nicht wieder menstruiert. Nach ca. zwei Monaten Myome schon kleiner (Dr. Prochownik). Kleider handbreit zu weit. Leichte Rötung, die nach zwei Tagen abzieht. Nach der vierten Serie ganz schmerzfrei. Nach der fünften und sechsten Serie weitere wesentliche Verkleinerung der Myome. Allgemeinbefinden sehr gut. Keine Mattigkeit mehr. Geringes Hitzegefühl. Sechs Monate nach Beginn der Behandlung ist von den großen Myomen fast nichts mehr nachzuweisen. Patientin fühlt sich ganz frei, kein Herzklopfen mehr, keine Atemnot mehr, fühlt sich frisch. Noch eine prophylaktische Serie. Letzte Nachuntersuchung Mitte 1912. Myom so gut wie geschwunden, Ausfall gering. Glänzender Erfolg (Dr. Prochownik). Im ganzen 28 Sitzungen in sieben Serien, à ca. 6 x.

Fall XXI. 45 Jahre. Seit 10 Jahren Myome konstatiert, Blutungen früher mäßig, seit ca. 3 Jahren stärker, so daß Tamponade erforderlich ist. Periode regelmäßig. Anämische Frau, 60% Hämoglobin. Multiple subserös sitzende Myome, submuköse nicht sicher ausgeschlossen. Tumoren in letzter Zeit entschieden gewachsen. Messerscheu (Prof. E. Fraenkel, Dr. Borchardt).

Beginn der Behandlung 22. März 1911. Nach der ersten Serie trat die Menses mit achttägiger Verspätung ein, stark, Tamponade, heftige Schmerzen. Nach der zweiten Serie Menses ziemlich stark, aber ohne Schmerzen. Nach der dritten Serie Menses schwächer. Von da ab keine Menstruation mehr. Hämoglobin 75%. Vierte Serie. Allgemeinbefinden sehr gut. Kein Ausfluß mehr. Nach viermonatiger Pause einmal etwas blutiger Ausfluß, ohne Schmerzen und zwar nach größerer Anstrengung. Im Oktober bis Dezember drei weitere Serien. Nie wieder menstruiert, keinerlei Beschwerden mehr. Sehr gutes Allgemeinbefinden, im Dezember 1911 Myom walnußgroß (Dr. Borchardt). Bis Januar 1913 dauernd gut geblieben. Im ganzen 7 Serien, à 6—10 x, 28 Sitzungen.

Fall XXII. 50 Jahre. 1900 alte Gonorrhoe. Tubenerkrankungen nebst Kolpitis und Vulvitis. Damals nichts Myomatöses. Jetzt ein kindskopfgroßes, intermurales, mehr nach der Serosa als mukosawärts strebendes Vorderwandmyom links. Ein kleineres, flache Birne rechts hinten, oberhalb des inneren Muttermundes, subserös. (Letzteres kann auch alte Tubo-ovarialgeschwulst sein.) Alle drei Wochen ca. achttägige Menses, die letzten paar Male stärker und vor allem länger, bis zehn Tage und mehr, oft mit Schmerzen.

Beginn der Behandlung 4. April 1911. Nach der ersten Serie verspäten sich die Menses um eine Woche, sehr stark, mehr als je, 14 Tage. Tamponade. Nach der zweiten Serie wieder eine Woche verfrühte, ganz minimale, unregelmäßige Blutung. Nach der dritten Serie mäßige Menses, nach der vierten wieder starke Menses, Myom ist tiefer gerückt. Pause, um eine leichte Hautreizung abziehen zu lassen. Dann treten, während im Juli und August noch drei Serien gegeben werden, die Blutungen ganz unregelmäßig, als minimaler, wechselnd deutlicher blutiger Ausfluß auf, Tage und Wochen frei lassend. September bis Oktober achte und neunte Serie. November 1911 wieder eine mäßige, normale Menstruation ohne Schmerzen. Dezember bis Januar und März bis April je eine Serie von 3 Sitzungen, wechselnde Einstellung. Seit November 1911 keine Menses mehr, aber gelegentlich unbedeutende Spuren von Blutabgang, die seit Juni 1912 auch vollständig fortbleiben. Tumor schon November 1911 um zwei Drittel geschrumpft. Letzte Untersuchung Ende 1912: Klimax in vollem Sinne. Besonders auffallende Hebung des Allgemeinbefindens. Ausfall gering. Vom Myom nur noch ein kleiner Lappen übrig (Dr. Prochownik).

Fall XXIV. 48 Jahre. Kindskopfgroßes, eliptisches Myom vorn, konzentrisch, betrifft den ganzen Uterus im Korpus. Das ganze kleine Becken ist in den oberen zwei Dritteln völlig von einer zweiten Geschwulst eingenommen, die insgesamt größer ist als die vordere und dabei lappig, gut kindskopfgroß, zum Teil im kleinen, zum Teil im großen Becken. Anhaftung subserös. Keine entzündliche Veränderung. Blase nach rechts verschoben und nach oben gezogen. Nichts submuköses. Anämische Frau, 45% Hämoglobin. Erythrozyten knapp 3 Millionen. Blutbild ohne Besonderheiten, Herz gut, Urin frei.

Digitized by Google

Seit 11 Jahren starke Menstrualblutungen, 1903 sogar Wachsen der Myome, Radikaloperation vorgeschlagen. 1908 Harndrang, Verstopfung. Menses vierwöchentlich, sechstägig, sehr stark. Operation wieder abgelehnt. März 1911 sehr anämisch, Hämoglobin auf 40% herabgegangen. Myom reicht bis zum Nabel, das zweite füllt den Douglas aus. Anämische Geräusche an der Mitralis (geschickt von Dr. Meyer-Bromberg).

Beginn der Behandlung 28. April 1911. Nach der ersten Serie (7 x) Blutung etwas schwächer, nur ein Tag Schmerzen. Nach der zweiten Serie Menses 5 Tage verspätet, nur 3 Tage, mäßig stark. Sieben Wochen nach Beginn der Behandlung Hämoglobin auf 44% gestiegen, $1^3/_4$ kg Gewichtszunahme, Beckentumor weicher, beweglicher. Nach der dritten Serie ganz geringer blutiger Ausfluß während der Periode, nachdem 14 Tage vordem eine geringe intermenstruelle Blutung eingetreten war. Hämoglobin 55%. Der große Beckentumor kleiner und beweglicher. Nach der vierten und fünften Serie tritt außer gelegentlichen geringem blutigen Ausfluß keine Menstruation mehr ein. Keine Schmerzen mehr. Geringe Hautreizung. Gutes Allgemeinbefinden. Tumor geht stark zurück. Nach der achten Serie glänzendes Allgemeinbefinden, nie wieder menstruiert. Keine Beschwerden mehr beim Laufen und Treppensteigen, bessere Hautfarbe. Stuhl und Urin ohne Beschwerden. Geringe Ausfallerscheinungen im Monat August. November 1912 glänzendes Befinden. Klimax seit $^3/_4$ Jahren definitiv. Der große Tumor zur Hälfte geschrumpft, aus dem Becken heraus, kleines Becken frei. Ausfallerscheinungen geschwunden. Rapide Abnahme der Geschwülste. Hämoglobin über 90%. Volle Leistungsfähigkeit im großen Landwirtschaftsbetriebe wiedergewonnen. (Patientin kam stets von Westpreußen zur Bestrahlung,) Glänzendes Befinden (Dr. Prochownik).

Fall XXV. $49^1/_2$ Jahre. Seit 1895 kleinfaustgroßes Vorderwandmyom, ein interligamentäres, apfelgroßes links. Blutungen. 1907 Partus o. B. Kein Wachstum, später allmähliches Wachsen der Myome. Operation abgelehnt. Durch Ergotin, Ruhe, Tamponade werden die Blutungen in Grenzen gehalten. In letzter Zeit kein wesentliches Wachstum, keine stärkeren Blutungen, aber das Aussehen der Patientin verändert sich zusehends. Zeichen von Myomherz. Durch antezipierte Klimax soll endlich Rückbildung erzielt werden.

Beginn der Behandlung 18. Mai 1911. Nach der zweiten Serie Menses 8 Tage zu früh, keine Schmerzen, erst schwach, dann stärker, als die früheren beiden Male. Nach der dritten Serie letzte, schwache Menstruation, dann nie wieder. Prophylaktisch werden weitere drei Serien verabreicht. Im vierten Monat nach der Behandlung etwas aufsteigende Hitze. Allgemeinbefinden im fünften Monat sehr gut. Januar 1912 Wohlbefinden, Ausfall gering, Tumoren in Rückbildung, bedeutende Verkleinernng der Myome. Januar 1913, nie wieder menstruiert, gesund in jeder Richtung.

Fall XXVII. 52 Jahre. Von Dr. Prochownik schon zweimal submuköse Myome entfernt, einmal mit ausgiebiger Zervixspaltung. Jetzt stärkere klimakterische Blutungen. Myome nicht nachweisbar, kleine Keime nicht ausgeschlossen. Herbeiführen der Klimax erforderlich. Menses sehr unregelmäßig, zum Teil 16—17tägig, mäßig stark.

Beginn der Behandlung 7 Juli 1911. Nach der ersten und zweiten Serie sehr minimale Blutungen, verzettelt, blutige Tropfen aus der Mamma. Dann vollständiges Aufhören der Menses. Patientin kam dann sehr unregelmäßig, so daß bis November nur noch zwei Serien gegeben werden können. Nach dem zweiten Monat der Behandlung keine Menses mehr, nach der dritten Serie Aufhören aller Beschwerden, etwas Ausfallerscheinungen. Nach der vierten Serie dauernd in Ordnung. Im ganzen 16 Sitzungen, 4 Serien à 6 bis 10 x. Januar 1913 alles gut geblieben (Dr. Prochownik). Sehr gutes Allgemeinbefinden, außer etwas Gicht.

Fall XXVIII. 50 Jahre. V para. 1904 Entfernung eines gut walnußgroßen, gestielten Polypen. Menses früher ziemlich regelmäßig, 26tägige Pausen, ziemlich stark fünf- bis sechstägig, 1910 Menses werden unregelmäßig, Intervalle von 23, 28, 30, 37 bis 55 Tagen. 1911 wieder sehr unregelmäßig. April 1911 sehr andauernde Blutungen. Dilatation, Austasten, Kürettage. Uterus vergrößert, vielleicht kleines Myom der Hinterwand, sonst auch mikroskopisch nichts verdächtiges. Juli Tomponade nötig. Protahierte Klimax.

Beginn der Behandlung 21. Juli 1911. Nach den beiden ersten Serien minimale Blutung Nach der dritten Serie Anfang September normale Menses. Nach der vierten Serie keine Menses mehr, keine Schmerzen, dauerndes Wohlbefinden. Oktober leichte Hautreaktion, November leichte Ausfallerscheinungen. Weitere drei Serien mit mehrfacher Einstellung. Uterus auf normale Größe zurückgegangen. November. Seit September keine Menses mehr. Ausfallserscheinungen gehen zurück. Sehr gutes Allgemeinbefinden. 7 Serien à 3 bis 4 Sitzungen, à 5—8 x, 27 Sitzungen. Januar 1913, dauernd sehr gut geblieben (Dr. Schmalfuß).

Fall XXIX. 49 Jahre. In den letzten zwei bis drei Monaten ist die sonst regelmäßige Perioden blutung stärker und länger als sonst, bis zu 8 Tagen. Mittelgroßes Myom. Schmerzen im Kreuz und in den Beinen.

Beginn der Behandlung 20. September 1911. Nach der ersten Serie normale Menses ohne Schmerzen,

Digitized by Google

nach der zweiten etwas stärker, aber kurz und auch schmerzfrei. Nach der dritten Serie bleibt die Periode zweimal ganz aus, die dritte ist gering. Patientin blieb daher vier Monate fort. Laut ärztlichen Bericht (Dr. Meyer) deutliches Kleinerwerden des Myoms. Nach abermaliger sechswöchiger Pause stärkere Blutung, die nach der vierten Serie nochmal gering auftritt. Nach zwei weiteren Serien keine Menses mehr. Patientin kam zu unregelmäßig, so daß die Behandlung sich über acht Monate hinzog. Januar 1913, dauernd gut geblieben.

Fall XXXI. 52 Jahre. Myom seit 6 Jahren. Die anfänglich starken Blutungen besserten sich schnell, nur die Tumoren blieben stationär. Ein apfelsinengroßes, intermurales Myom links hinten oben, ein zweites apfelgroßes im rechten Tubenwinkel vorn, auch intermural. Bäderkuren besserten die Erscheinungen jährlich, aber die Klimax kam nicht. Seit $^3/_4$ Jahren fing das rechte Myom an exzentrisch, nicht mukosawärts zu wachsen und damals sollte die Röntgenbehandlung einsetzen. Abgelehnt. August flagrantes Wachstum der Tumoren. Zwei starke Blutungen.

Beginn der Behandlung 27. Oktober 1911. Nach der ersten Serie Menses ziemlich stark, ohne Vorboten, viel Schmerzen, achttägig. Nach der zweiten Serie bleiben die Menses dauernd aus. Keine Beschwerden mehr. Keine Anzeichen zur kritischen Zeit, sehr gutes Allgemeinbefinden. Nach der dritten Serie Ausfallerscheinungen, Kopfschmerzen, etwas Hautreaktion. Nach zwei Monaten Pause Haut gänzlich normal. Patientin fühlt sich wesentlich dünner in der Taille, aufsteigende Hitze ziemlich stark. Bisweilen Ziehen im Leibe. Februar 1912 noch drei prophylaktische Sitzungen. Nicht wieder menstruiert. Klimax seit 1 Jahr 2 Monaten. Starker Rückgang der Uterusgröße. In statu optimo. Ausfallerscheinungen mäßig und wenig belästigend (Dr. Prochownik). 20. Januar 1913 glänzendes Allgemeinbefinden. Patientin fühlt sich wie neugeboren, keinerlei Beschwerden irgendwelcher Art. Geschwulst in ausgesprochener Rückbildung (15 Sitzungen in 4 Serien à 9—10 x).

Fall XXXII. 53 Jahre. Menses immer regelmäßig, keine Beschwerden dabei. Vor 25 Jahren wurde ein walnußgroßes Myom zufällig entdeckt. Das Myom wuchs sehr langsam, ohne irgendwelche Empfindungen zu machen. Auch jetzt keine Schmerzen. Myom reicht bis zum Nabel, derb, fest, unbeweglich. Letzte Menses stark, 6—8 Tage, Bettruhe (Dr. Rüder).

Beginn der Behandlung 8. November 1911 (empfohlen von Prof. Franz und Prof. Bumm). Nach der ersten Serie (10 x) mäßige Menstruation, Patientin fühlt sich besser als sonst dabei, nicht so „aufgeblasen“ Myom nicht so geschwollen wie sonst bei der Periode (Dr. Rüder). Nach der zweiten Serie gibt Patientin an, sich nicht so gespannt mehr zu fühlen. Menses sehr stark, schlechtes Allgemeinbefinden, leichte Hautreaktion. Nach der dritten Serie seitliche Einstellungen, keine Menses wieder, Myom wesentlich kleiner geworden. Drei weitere Serien von drei Sitzungen. Myom nur noch als kleinfaustgroßer Tumor oberhalb der Symphyse fühlbar. (März 1912.) Sehr gutes Allgemeinbefinden, Haut o. B. Nach einer Reise noch eine Serie. (Mai 1912.) Myom apfelgroß, keine Beschwerden, spontan äußerst zufrieden. Dezember 1912. Bestes Allgemeinbefinden, Myom noch weiter geschrumpft.

Fall XXXIII. 52 Jahre. In den letzten 20 Jahren mehrfach ernstere Menorrhagien. Dreimal im Laufe dieser Zeit nach Erweiterungen ausgetastet, niemals Myom. Jedesmal nach Kürettage jahrelange Besserung, zuletzt vor 2 Jahren. Mikroskopisch nie etwas Malignes. Jetzt wieder nach schon beginnender Klimax langdauernde Blutung. Sicher kein Myom. Mukosa sicher nicht bösartig. Chronische Metritis uteri. Letzte Menses wieder ca. drei Wochen lang, sehr stark.

Beginn der Behandlung 23. November 1911. In der ersten Serie setzt eine verfrühte, ziemlich heftige Blutung nach der dritten Sitzung mit starken Schmerzen ein. Nach der zweiten Serie bei der Periode sehr wenig Blut, ohne Schmerzen. Nach der dritten Serie (Januar 1912) beiben die Menses dauernd aus. Leichte Hautreaktion. Schlaf besser, aufsteigende Hitze. Urindrang hat nachgelassen. Februar und März je drei prophylaktische Bestrahlungen. Mai 1912. Uterus stark verkleinert, in Involution. In sechs- bis achtwöchentlichen Pausen geringe blutig-seröse Absonderung mit Erleichterungsgefühl für aufsteigende Hitze und Wallung, die alle vier bis fünf Wochen sich einige Tage melden. 16. Januar 1913 in statu optimo. Vollständige Klimax, nur alle vier Wochen geringe Ausfallerscheinungen; sonst sehr wohl.

Fall XXXIV. 32 Jahre. Menses früher stets regelmäßig, normal, früher nie Beschwerden, nie stark. April 1911 Geschwulst konstatiert (Frl. Dr. Gleiß), zur Operation geraten. Juni 1911 Blasenbeschwerden. Seit November 1911 große Beschwerden beim Wasserlassen, so daß katheterisiert werden muß. Jetzt mannskopfgroßes, besonders nach links vergrößertes Myom im Wachsen, nach Dr. Sick sicher nicht polypös oder submukös. Druck und Zerrung der Blase, keine stärkeren Blutungen.

Beginn der Behandlung 4. Dezember 1911. Nach zwei Serien im Dezember bleibt die Periode aus, die nach der ersten noch einmal eingetreten war, $1^1/_2$ Monat nach Beginn spontan bedeutende Besserung angegeben, keine Beschwerden beim Wasserlassen mehr. Drei weitere Serien im Januar, Februar und Anfang April 1912, mehrstellige Einstellung. Das große Myom ist zum größten Teil geschwunden, nur in der Tiefe fühlbar. Juni 1912, nicht wieder menstruiert, keinerlei Beschwerden beim Wasserlassen mehr. Ende 1912 Tumor nicht mehr sicher palpabel, alles gut geblieben.

Digitized by Google

Fall XXXV. 39jähriges Fräulein. Vor 4 Jahren von Dr. Falk operiert, Myome als inoperabel befunden, da mit der Blase verwachsen. Es wurden nur die Ovarien entfernt. Die sehr großen Myome zeigten keine Rückbildung (anamnestisch, Erfolg sehr schlecht). Seit längerer Zeit stellte sich eine wiederkehrende, mehr und mehr periodische Blutung ein, mit gleichem vorhergehenden Gefühl, wie bei der Menses. Seit einem Jahr mensesartiger Typus einer 3—4tägigen Blutung mit molimina menstrualia (Dr. Kanter, Dr. Borchardt). Anfangs Röntgenbehandlung abgeraten, da die Operation auch nichts genützt hätte. Jetzt wird in der Annahme, daß doch wohl etwas Ovarialgewebe zurückgeblieben ist, von Dr. B. die Röntgenbehandlung empfohlen. Myom reicht bis zum Nabel, seitlich bis ans Becken, fest, unbeweglich, links ein großes, wahrscheinlich gestieltes, bewegliches Myom aufsitzend. Menses werden stärker.

Beginn der Behandlung 13. Februar 1912. Nach der ersten Serie geringer, blutiger Ausfluß. Nach der zweiten Serie bleibt die Periodenblutung dauernd aus. Nach der dritten geringe Ausfallerscheinungen, Schlaflosigkeit, Mattigkeit. Nach der vierten Serie Myome viel weicher geworden. Nach der fünften und sechsten Serie (je ca. 8—10 x) sehr gutes Allgemeinbefinden, keine Ausfallserscheinungen mehr, sehr zufrieden, etwas Hautjucken. Im Juli noch eine Serie. Myom wesentlich verkleinert, ziemlich frei beweglich, besonders seitlich verschmälert, handbreit unterhalb des Nabels, fühlt sich dünner. Menses dauernd fortgeblieben.

Fall XXXVI. 38 Jahre. Uterus $1^1/_2$ faustgroß. In der linken Kante unterhalb der Tube, apfelgroßer Tumor, Myom, nicht submukös. Gefühl der Völle im Leibe, schwere, langdauernde Blutungen. Patientin ist infolge eines Rückenmarkleidens gelähmt und soll wenigstens von den erschöpfenden Blutungen befreit werden (Dr. Calmann, Dr. Braun).

Beginn der Behandlung 19. Februar 1912. Nach der ersten Serie, sehr starke, achttägige Periode. Nach der zweiten Serie (Filter: Sohlenleder und 1 mm Aluminium) bleibt die Menses aus. Deutliche Ausfallerscheinungen, starke aufsteigende Hitze. Dritte und vierte Serie im April und Mai. Nicht wieder menstruiert. Ausfall geringer.

Fall XXXVII. 48 Jahre. Myom $1^1/_2$ faustgroß, subserös und intramural in der Hinterwand des Uterus. Druckerscheinungen durch das Myom auf die Beckennerven und auf den Mastdarm. Sehr starke Blutungen, trotz Ergotin 6 Tage lang, oft aufsteigende Hitze, auch während der Menses.

Beginn der Behandlung 24. April 1912. Nach der ersten Serie ziemlich starke Menses, ziehende Schmerzen im Leibe. Nach der zweiten Serie Periode 6 Tage zu früh, nur wenig geringer, schmerzhaft. Allgemeine Klagen über enorme Mattigkeit, Kopfschmerzen, Schlaf gut. Nach der dritten Serie wieder ziemlich starke Menses, aber ohne Medikamente, wieder fünf Tage zu früh. Vierte Serie Juni, zum Teil vom Rücken. Menses nicht so stark, fühlt sich leichter. Seitdem $4^1/_2$ Monate keine Blutung mehr. Juli fünfte Serie. Im September Ausfallerscheinungen deutlich, starker Schweiß, Mattigkeit. Myom wesentlich verkleinert, in den letzten Wochen Erholung (Dr. Staude). Im November minimaler blutiger Ausfluß, ohne Schmerzen. Gutes Allgemeinbefinden. Ausfallerscheinungen seit einem Monat fortgeblieben. Eine prophylaktische Serie. Januar 1913, weit über die Hälfte verkleinert. Gutes Allgemeinbefinden.

Fall XXXIX. 50 Jahre. Drei Partus, letzte vor 20 Jahren. Von Zeit zu Zeit leichte Metritis und Fluor, immer bald gebessert. Hauptleiden Adipositas, mit wechselndem Erfolg behandelt. Menses zeitweise stärker, besonders in den letzten Jahren. Hysteroneurasthenisch. Vor zwei Monaten zuerst kleiner, harter Tumor links vom Uterus, apfelgroß, konstatiert. In zwei Monaten recht schnell und beträchtlich gewachsen, vorn links liegend, interligamentär. Uterus rechts verdrängt, Höhle frei (ev. Verwechselung mit Ovarialtumor denkbar?). Letzthin Menses stärker, schmerzhaft, letzte Periode geradezu abundant.

Beginn der Behandlung 15. Mai 1912. Nach der ersten Serie Menses nur drei Tage, lange nicht so stark, wie sonst, keine Schmerzen. Patientin fühlt sich sehr gehoben, bekommt wieder Lust an Musik usw., die sie ganz verloren. Zweite und dritte Serie (mehrstellig zum Teil vom Rücken) im Juni. Patientin spürt fortschreitende wesentliche Besserung, besonders ihre frühere „Melancholie" ist fort. Menses bleibt aus. Ziehendes Gefühl im Leib. Anfängliche Verstopfung geschwunden. Anfang Juli vierte Serie. Anfang August Menses, nach Badereise, die der Patientin sehr schlecht bekommen ist. Erregt, schlaflos. „Erholung, die ihr die Röntgenstrahlen gebracht, wieder verloren." Noch zwei Serien im September. Blutungen sind nicht wieder aufgetreten. Myom in fortschreitender Rückbildung. Wieder schnelle Erholung. Starke Ausfallerscheinungen. Vollständige Klimax (Dr. Prochownik).

Fall XL. 49 Jahre. Linksseitiges, mannskopfgroßes, teils intermurales, teils subseröses Myom, ziemlich tief hinabsteigend. Uterus nach rechts verschoben, nur ein paar kleine Knoten daran, innen sicher frei. Erhebliche Blutungen, stehen nach Tamponade und Ergotin. Hämoglobin 55%. Cor etwas anämisch in Mitleidenschaft gezogen, sonst in Ordnung.

Beginn der Behandlung 17. Mai 1912. Nach der ersten Serie ziemlich starke Blutung. Nach der zweiten Serie (12 Sitzungen, 3 Felder) keine Menses, leicht aufsteigende Hitze. Nach der dritten Serie (Bauch und Rücken, 8 Sitzungen) längere, aber schwache Periode. Dann keine Blutung mehr. Aufsteigende Hitze. Noch drei prophylaktische Serien im August bis Oktober. Untersuchung Dezember

Digitized by Google

1912. Amenorrhoisch seit Anfang August, zunehmende Erholung, Hämoglobin 100%. Tumoren deutlich kleiner, Leib 10 cm dünner (Dr. Prochownik).

Fall XLI. 46 Jahre. 3 Partus o. B. Vor $1^1/_4$ Jahr Myom konstatiert, Menses regelmäßig, stark. Im Winter 1911 nach achtwöchiger Pause sechs Wochen lang wässerige Blutung, die mit Abgang eines Koagulums endete, das in seinen Konturen die Uterushöhle wiedergab. Herz in normalen Grenzen. Uterus dextrovertiert, median und rechts fast bis Nabelhöhe. Rechts ein breitbasiger, subseröser Tumor, vordere Wand bucklig vorgewölbt (Dr. Freßel).

Beginn der Behandlung 22. Mai 1912. Nach der ersten Serie (durch Bauch und Rücken) Menses mittelstark, keine Koagula, keine Schmerzen. Nach der zweiten Serie (wieder 8 Sitzungen, mehrstellig) Periode geringer. Nach der dritten Serie (4 Bestrahlungen) $1^1/_2$ Wochen verspätete Menses, ganz wenig, eigentlich nur braunroter Ausfluß. Rechts Schrumpfung und Aufteilung des Myoms. Nach der vierten Serie keine Periode mehr. Keine Schmerzen, Allgemeinbefinden sehr gut. Oktober und November noch zwei prophylaktische Serien. Klimax seit fünf Monaten. Myom weiter wesentlich verkleinert.

Fall XLIII. 45 Jahre. Seit 5 Jahren Periodenblutungen unregelmäßig, sehr stark, meist 14tägig. Teils intermurales, teils subseröses, kindskopfgroßes Myom links. Uterus innen frei. Blutungen stark, sehr chronisch. Kor etwas anämisch, sonst ohne Blutungen. Hämoglobin 32%. Patientin enorm blaß (Dr. Jentz).

Beginn der Behandlung 4. Juni 1912. Am Schluß der ersten Serie (am Bauch und Rücken, 6 Sitzungen) Menses vier Tage zu früh, etwas weniger als sonst, ohne Schmerzen. Nach der zweiten Serie, je 4 Sitzungen von vorn und hinten, à 2—3 x. Acht Tage verspätete Periode, wie gewöhnlich. Nach einer gleichen dritten Serie Ende Juli mäßige Blutung, dann nicht wieder menstruiert. September noch zwei Serien à 4 Sitzungen. Oktober Cor gebessert, Hämoglobin 80%, Myome abschwellend. Dezember Klimax seit Ende Juli. Geschwülste deutlich kleiner, weicher, beweglicher. Herz viel besser, Hämoglobin auf 90% gestiegen. Subjektiv langsam, aber deutlich immer besser (Dr. Prochownik).

Fall XLIV. 53 Jahre. Schon seit 12 Jahren, im Anschluß an einen Abort, heftige, erschöpfende, aber regelmäßige Periodenblutungen. Jedesmal, täglich mehrfache „blutsturzartige" Blutungen während der ersten drei Tage, dann weniger. Patientin ist stark geschwächt, erschöpft. Herzschwäche, muß sich beim Gehen oft festhalten, kann sich nicht bücken. Kein Myom, nichts malignes. Fibröse Veränderung des Uterus (Dr. Prochownik).

Beginn der Behandlung 11. Juni 1912. Nach der ersten Serie von 8 Sitzungen von vorn und hinten, je ca. 2 x (wie stets unter dem Leder- und 1 mm-Aluminiumfilter gemessen) etwas verspätete, ziemlich starke Periode, „Herzschwäche gemindert". Nach der zweiten Serie (4 Sitzungen) verfrühte, geringere Blutungen. Im August: Badereise sehr schlecht bekommen, wieder Herzklopfen, Beklemmungen, Schmerzen, Zittern, Kribbeln in den Gliedern, schlaflos, indessen nicht wieder menstruiert. Dritte bis fünfte Serie im September und Oktober. Ende September Allgemeinbefinden sehr gebessert. Oktober zur kritischen Zeit leichtes Druckgefühl im Leib, keine Ausfallerscheinungen. Januar 1913 Allgemeinbefinden gut. Klimax seit Ende Juli. Vollständig geheilt. Uterus in vollkommener Involution.

Fall XLVI. 47 Jahre. Interstitielles Myom des Uterus, intermittierende Hämorrhagien. Seit Monaten nach Kürettage, wechselnde, zum Teil sehr starke, langdauernde schwächende Blutungen, acht- bis zehntägig.

Beginn der Behandlung 14. Juni 1910. Nach den zwei ersten Serien (12 Sitzungen von vorn und hinten ca. 24 x) mäßig starke Perioden, die zweite bedeutend weniger. Allgemeinbefinden gehoben. Nach der dritten Serie (8 Sitzungen vom Rücken und Bauch) keine Menses mehr. September Myom sehr zurückgegangen. Klimax.

Unter diesen 33 Fällen hatten wir es also achtmal mit größten und mittelgroßen, im Wachsen begriffenen Myomen zu tun, mit Beschwerden seitens des Herzens, der Blase oder des Mastdarms, ohne, oder ohne sehr wesentliche Blutungen. Das Alter der Patientinnen lag zwischen 46 und 54 Jahren, einmal 39 Jahre.

Bei 15 Frauen handelte es sich um starke und stärkste Myomblutungen, Die Myome waren von verschiedener Größe, in acht der Fälle überragten sie den Nabel. Das Alter schwankte zwischen 45 und 54 Jahren, einmal 38.

Drei Patientinnen wurden wegen Dysmenorrhoe bei kleinen Myomen bestrahlt.

Viermal gaben klimakterische Menorrhagien die Indikation für die Behandlung ab bei Frauen von 48 bis 53 Jahren.

Zwei Fälle betrafen metritisch präklimakterische Blutungen. Alter 50 bis 52 Jahre.

In einem Falle endlich war bei einer 52jährigen Dame eine protrahierte Klimax zu behandeln.

Von den 26 Fällen mit mehr oder weniger großen Myomen waren bei vier Patientinnen

Digitized by Google

die Geschwülste vollkommen geschwunden, dreizehnmal lauteten die Protokolle der nachuntersuchenden Gynäkologen: bedeutende, ganz wesentliche Verkleinerung usw., fünfmal wurde in den letzten Fällen bis jetzt rapide Abnahme, deutliches Kleinerwerden konstatiert, in einem Falle war das Myom nicht kleiner geworden, bei drei Fällen fehlen genauere Angaben intern gynäkologischer Untersuchungen.

Bei den mehrfach nachuntersuchten Myomfällen zeigte sich eine wesentlich fortschreitende Verkleinerung der Geschwülste, die auch wohl über Monate und selbst Jahre nach Aussetzen der Röntgenbehandlung anhält. Daß dies auf eine direkte, fortdauernde Einwirkung auf das Myom selbst infolge der Bestrahlung zurückzuführen wäre, ist hierdurch m. E. nicht bewiesen, da ja Myome sich bekanntlich auch ohne vorherige Röntgenisierung nach eingetretener Menopause verkleinern. Das wesentliche ist hier wohl auch die durch Röntgenisation erzielte Klimax.

Der Erfolg trat in den günstig beeinflußten Fällen fast durchweg nach der zweiten bis dritten Serie ein, d. h. also nach einer Dosis von durchschnittlich 20—25 x. Es hörten dann entweder die Blutungen vollständig auf oder wurden wenigstens sehr gering, die Beschwerden schwanden, Ausfallerscheinungen traten auf, das Allgemeinbefinden hob sich usw. Es wurde dann regelmäßig weiterbestrahlt, je nach der Eigenart des Falles nach 2 bis 3 bis 4 Serien, besonders bei den ganz großen Myomen. Nur in einem Falle von protrahierter Klimax habe ich mit nur 2 Serien $= 16^1/_2$ x einen jetzt über 3 Jahre anhaltenden Dauererfolg erzielt; durchschnittlich kam ich auf 4—6 Serien, in denen etwa 50—60 x gemessen wurden.

Was den Einfluß der Röntgenbestrahlung auf die Haut anbetrifft, so habe ich unter den 40 abgeschlossenen Fällen 18 mal eine objektive oder subjektive Veränderung notiert, d. h. wenn ich auch die allerleisesten Anzeichen mitzähle. Meist handelte es sich nur um eine ganz minimale Rötung, oft selbst ohne Jucken, die schnell wieder verschwand. Viermal sah ich eine deutliche Reaktion, zweimal kam es zu einer leicht nässenden Dermatitis. Mit Ausnahme der beiden letzten Fälle war die Haut bei den späteren Nachuntersuchungen stets vollkommen normal, abgesehen von gelegentlicher, geringer Pigmentierung. Die beiden letzt erwähnten Fälle, die aus der ersten Zeit stammten, zeigten nach Jahresfrist und länger mäßige Teleangiektasien bei sonst normaler Haut. Irgendwelche anderweitigen Späterscheinungen oder Schädigungen irgendwelcher Art habe ich in keinem einzigen Falle beobachten können.

Was meine Technik anbetrifft, so entspricht sie im großen und ganzen dem von Albers-Schönberg inaugurierten Verfahren, hat sich mit geringen Abweichungen aus diesem entwickelt. Schon früh (1909) verstärkte ich langsam das Filter, nahm statt des vierfachen Ziegenleders, dickes Sohlenleder, dem ich bald 1 mm Aluminium zufügte, allmählich bin ich jetzt bis auf 2 und $2^1/_2$ mm Aluminium mit etwas Leder gestiegen. Anfang 1910 bestrahlte ich in gegebenen Fällen von 2—3 Einfallspforten aus (Z. f. G. 1910, Nr. 38). Um dieselbe Zeit verkürzte ich in einzelnen Fällen den Fokushautabstand, indem ich mir den Kompressionszylinder kürzer schneiden ließ (30 cm). Die Sohlen und Aluminiumfilter legte ich anfangs als kleine Scheiben oben in den Zylinder, später ließ ich mir einen Deckel für die untere Apertur des Zylinders anfertigen, um mit dem Aluminium gleichzeitig etwas Kompression ausüben zu können, ein naheliegendes Verfahren, welches kürzlich auch von anderer Seite empfohlen wurde. Zwischen Haut und Aluminium lege ich ein dünnes Stück Leder, welches jede Patientin für die Dauer der Behandlung behält.

Mit Ausnahme einer ganz kurzen Periode arbeite ich ausschließlich mit Induktoren von 50 resp. 40 cm Funkenstrecke mit Wehneltunterbrecher. Ich verwendete durchweg Müllersche Wasserkühlröhren, in letzter Zeit das „Rapidrohr". Härtegrad 6—8 Walter, 7—9 Bauer bei 2—3 Milliampère.

Um die Röhren während der Sitzung dauernd konstant hart zu erhalten, wechsle ich entweder ein bis zweimal das Wasser oder verwende eine dauernde Wasserkühlung. Hierzu habe ich mir einen kleinen Apparat von der Firma C. H. F. Müller anfertigen lassen, der sich mir seit nunmehr 4 Jahren sehr bewährt hat.

Digitized by Google

Die Vorrichtung, die ich auf dem VI. Röntgenkongreß demonstrierte, besteht aus einem kurzen, bis zum Niveau des Wassers reichenden Ableitungsrohr und einem durch dieses hindurchgeführten längeren Zuleitungsröhrchen, welches durch einen Hahn verschließbar ist. Das Ganze wird vermittelst eines durchbohrten Gummistöpsels dem Wasserbehälter der Antikathode luftdicht aufgesetzt. Ein Gummischlauch verbindet das Zuflußrohr mit der Wasserquelle. Das durch den Druck des einströmenden Wassers durch das Abflußrohr austretende Wasser wird durch einen zweiten Schlauch in ein Gefäß abgeleitet. Mein anfänglicher Versuch, den zuleitenden Schlauch direkt mit der Wasserleitung zu verbinden, erwies sich, wenigstens für härtere Röhren wegen der Erdung eines Poles als undurchführbar. Ich verwende deshalb eine Flasche, an deren unteren Ausfluß der Zuleitungsschlauch angesetzt wird, während das Wasserleitungsrohr in einiger Entfernung über dem Flaschenhalse aufhört. Die Flasche steht auf dem Schutzhause oder, wenn ein solches nicht vorhanden ist, auf einem Wandbrett am besten durch eine Gummiplatte isoliert. Damit der Wasserleitungshahn in erreichbarer Höhe ist, wird die Leitung ausreichend weit herabgeführt und jenseits des Hahnes durch ein S förmig gebogenes Ansatzrohr bis über die Flasche geführt. Zu- und Ableitungsschlauch werden durch Schnüre von der Decke herab gehalten.

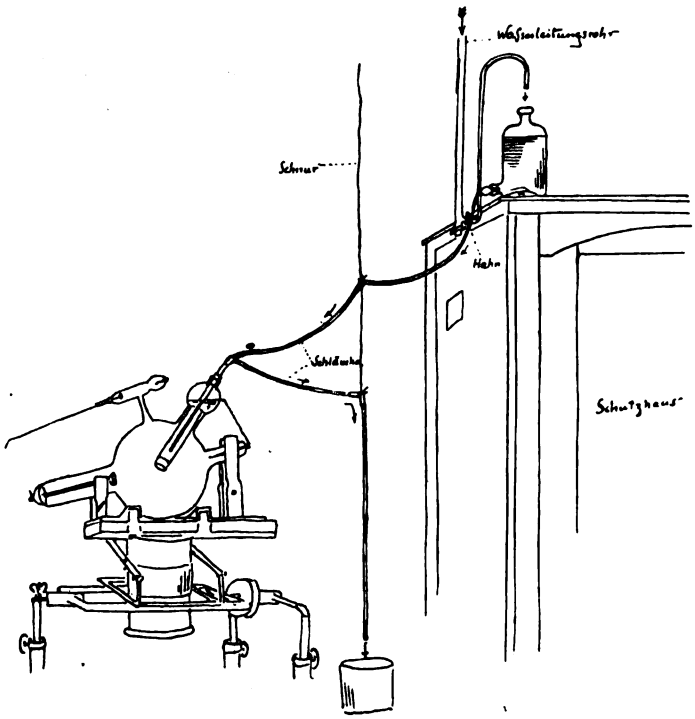

Man kann mit dieser Vorrichtung entweder sehr bequem einen mehrmaligen Wasserwechsel oder aber, wozu der Apparat speziell konstruiert ist, eine konstante Spülung während der therapeutischen Bestrahlung vornehmen. Durch Einstellung vermittelst des Hahnes kann man den Wasserzufluß regulieren und hat hiermit einen direkten Einfluß auf den Härtegrad der Röhre.

Ich bestrahle in Serien von 4 Sitzungen, die an 4 aufeinander folgenden Tagen gegeben werden. Die Bestrahlung pro Sitzung dauert 5—6 Minuten. In besonderen Fällen, z. B. bei Tumoren, bedrohlichen Blutungen usw., oder wenn aus anderen Gründen eine besondere Beschleunigung angebracht ist, wird in der einzelnen Sitzung mehrstellig bestrahlt, d. h. von der Mitte und von beiden Seiten. Hierzu verwende ich den Kompressionszylinder mit 13 cm Durchmesser. Kleinere Felder für die Einfallspforten wende ich bisher nicht an, da es mir höchst zweifelhaft erscheint, daß wir von kleineren Einfallspforten aus Ovarien und Geschwulst mit ausreichender Sicherheit jedesmal treffen. Treffen wir aber größere Partien der Myome und der Ovarien nicht von jedem Bestrahlungsfelde aus, so ist das Kreuzfeuer illusorisch[1]). Der Fokushautabstand beträgt 36 cm, später 30 cm. Versuche mit noch weiter verringertem Abstand sind im Gange. Die Haut komprimiere ich entweder vermittelst des Luffaschwammes oder durch einen der unteren Zylinderappartur aufgesetzten Aluminiumdeckel. Bei jeder Serie werden 5 bis 10 x-Kienböckeinheiten unter dem Filter gemessen, bei Verwendung von 2 mm Aluminium kann man auch getrost bis 15 x und höher gehen.

[1]) Im übrigen kommt ein 20 cm-Zylinder in Frage.

Digitized by Google

Die späteren „prophylaktischen" Serien gegen Schluß der Behandlung bestehen gelegentlich nur aus 3 Sitzungen. Zwischen den Serien werden Pausen von mindestens 14 Tagen, später von 3 Wochen und länger eingeschaltet. Die Menstruation verhindert natürlich, besonders im Anfang der Behandlung, diesen Turnus stets regelmäßig einzuhalten.

Mit der Bestrahlung wird am besten gleich nach Aufhören der Periode begonnen.

Hinsichtlich der Indikationsstellung für die Röntgentherapie folge ich nach meinen Erfahrungen mehr den bekannten Albers-Schönbergschen Thesen, als der neueren Auffassung von Gauß, die kaum noch Kontraindikationen anerkennt. Der Röntgenbehandlung wären zuzuführen: Myome vor oder im Klimakterium mit oder ohne Verdrängungserscheinungen seitens des Herzens, der Blase oder des Mastdarms, ferner Myomblutungen, klimakterische Menorrhagien, metritische Blutungen vor oder im Klimakterium, dysmenorrhoische oder sonstige klimakterische Beschwerden. Auf Einschränkungen hinsichtlich Alter, Sitz und Wachstumart der Myome, anderweitige Komplikationen usw. komme ich weiter unten zurück.

Zuvor noch einige Worte über das Alter der Patientinnen selbst, welches mir doch eine wichtige Rolle bei der Indikationsstellung zu spielen scheint. Je älter die Frauen sind, d. h. je näher sie an das 50. Lebensjahr heran und darüber hinaus sind, je günstiger ist der Erfolg, je schneller wird er erreicht, je sicherer bleibt das erreichte Resultat ein dauerndes. Je weiter das Lebensalter unter 45 Jahre herabgeht, je langdauernder und fraglicher ist das Eintreten des Erfolges, je mehr muß man auch mit einem eventuellen Rezidiv rechnen, zumal wenn die Behandlung zu früh abgebrochen wird. Frauen, die wesentlich unter 40 Jahre alt sind, sollte man meines Erachtens in der Regel nicht bestrahlen. Abgesehen von der Ungewißheit des Erfolges und der durch eine Erholung der geschädigten Ovarien bedingten Möglichkeit eines Rezidives ist es nicht zu leugnen, daß die durch die erforderliche intensivere Bestrahlung herbeigeführte Schädigung der Keimzellen bei nicht erreichter dauernder Sterilität und enventueller späterer Gravidität eine große Gefahr für die Entwicklung des Fötus bedeutet.

Für die Prognose kommen des weiteren Größe, Sitz und Wachstumart der Myome ferner die Dauer ihres Bestehens in Betracht. Je kleiner die Myome, desto günstiger ist die Wirkung, doch bieten auch große und größte Myome, die bis an den Rippenbogen heranreichen, wie auch meine Fälle zeigen, an sich keine Kontraindikation, sofern sie nicht zu alt sind. Sehr große, über 10 und 20 Jahre bestehende, derbe Tumoren, dürften kaum zum Verschwinden zu bringen sein, wenn auch hier gelegentlich Verkleinerungen und Beseitigung der Nebenerscheinungen beobachtet worden sind. Im allgemeinen eignen sich sehr große und sehr alte Geschwülste nicht; um so mehr hier auch die längere Dauer der Behandlung für die Haut nicht gleichgültig sein kann.

Wesentlich günstiger scheinen die Aussichten bei den erst seit kürzerer Zeit bei herannahender Menopause schnell wachsenden Geschwülsten zu sein.

Was den Sitz der Tumoren anbetrifft, so sind interstitielle und intramurale Myome am leichtesten zu beeinflussen. Durchaus kontraindiziert sind nach Ansicht der meisten Autoren submuköse und gestielte Myome. Ich sah bei einem derartigen Fall nach vorübergehendem Erfolg abundante Blutungen auftreten, die eine sofortige Operation erforderten.

Die Frage, ob man stark ausgebeutete und geschwächte Frauen der Röntgentherapie unterwerfen darf, ist viel erörtert worden, ohne daß hierüber bisher eine vollständige Einigung erzielt zu sein scheint. Da es feststeht, daß im Anfang der Behandlung nach den ersten Sitzungen die Blutungen gelegentlich an Stärke noch wesentlich zunehmen können, so ist die Warnung Albers-Schönbergs durchaus zu verstehen, um so mehr als zweimal ein deletärer Ausgang beobachtet wurde.

Demgegenüber konnten ich[1]) und andere Autoren gerade bei solchen Patientinnen, bei denen wegen des äußerst heruntergekommenen Allgemeinbefindens, der vollständigen Erschöpfung

[1]) Verhandlungen der Deutschen Röntgengesellschaft. 1909 u. 1911 (Diskussionsbemerkungen).

Digitized by Google

und des schlechten Zustandes des Herzens eine Operation ein großes Risiko bedeutet hätte, mit der Röntgentherapie sehr gute Erfolge erreichen. Es wäre sogar zu erwägen, ob man solche Fälle nicht durch die Röntgenbehandlung operabel machen könnte, wenn durch sie eine vollständige Heilung nicht zu erzielen ist. Große Vorsicht und sorgfältige Überwachung zur Zeit der Menstruation ist aber auf alle Fälle hierbei dringend anzuraten, damit die Tamponade rechtzeitig vorgenommen werden kann, um übermäßigen Blutverlust zu vermeiden.

Geteilt scheinen ferner die Ansichten auch darüber zu sein, ob Fälle mit früherer Peritonitis oder Adnexerkrankungen sich für die Bestrahlungstherapie eignen oder wegen der Gefahr des Aufflackerns früherer Affektionen abzulehnen seien. — Nach meiner Erfahrung möchte ich mich bei Komplikationen mit alten Adnexerkrankungen lieber gegen die Röntgentherapie aussprechen, schon allein deswegen, weil mir in solchen Fällen die Diagnosenstellung nicht ausreichend sicher zu sein scheint und die Gefahr eines Irrtums, vor allem die Möglichkeit maligner Degeneration nicht immer vollkommen auszuschließen ist.

Myome mit Erweichungen, Vereiterung oder gar Verjauchung dürfen nicht bestrahlt werden. Auch alle Fälle mit zweifelhafter Diagnose sind besser abzulehnen.

Besonders günstig scheinen die Erfolge bei stark blutenden nicht zu großen Myomen in der Nähe der Klimax, bei Fällen von durch Myom verzögerter Menopause, bei klimakterischen Blutungen und Schmerzen ohne Myome und bei posklimakterischen Blutungen.

In den meisten Fällen wird eine vollständige Amenorrhoe erreicht, in einzelnen Fällen Oligomenorrhoe. Dysmenorrhoische Beschwerden werden mit großer Sicherheit beseitigt. Die Myome verkleinern sich, wie schon erörtert, in den meisten Fällen wesentlich, verschwinden in einzelnen gänzlich. Einige Fälle scheinen indessen sich refraktär gegen Röntgenbestrahlung zu verhalten. — Tritt nach der üblichen Zeit keinerlei Erfolg ein, so ist die Behandlung besser abzubrechen. Bei guter Indikationsstellung werden diese Fälle indessen sehr seltene bleiben.

Als großer Vorteil der Röntgentherapie ist die oft schnelle Besserung des Allgemeinbefindens hervorzuheben. In einzelnen Fällen sah ich erhebliche nervöse Beschwerden, psychische Depression, allgemeines Unlustgefühl auffallend schnell schwinden. Eine besonders unmusikalische, musikliebende Dame erklärte mir eines Tages spontan, daß ihre in den letzten Jahren vollständig verloren gegangene Genußfähigkeit und Freude an der Musik wiederkehre usw. usw.

Die bei großen Tumoren häufige Obstipation wird beseitigt, die Herzleistung hebt sich, der gesunkene Hämoglobingehalt des Blutes geht rapide herauf. Gelegentliches Erbrechen, Übelkeit und der lästige Ausfluß lassen nach.

An unerwünschten Nebenerscheinungen wird bisweilen über Müdigkeit, Kopfschmerzen, Schwindelgefühle, besonders Schlaflosigkeit geklagt, derlei Beschwerden lassen indessen regelmäßig bald nach. Schwere Allgemeinerscheinungen, z. B. in der Art des von Gauß beschriebenen „Röntgenkaters“ habe ich nicht auftreten sehen. Als nicht empfehlenswert habe ich gefunden, die Bestrahlung zu schnell auf eine größere Mahlzeit folgen zu lassen. Des weiteren habe ich in drei Fällen beobachten können, daß in einem Intervall der Behandlung unternommene Badekuren (alkalische Eisensäuerlinge und kohlensaure Bäder) außerordentlich schlecht vertragen wurden und auf das Allgemeinbefinden einen schlechten Einfluß ausübten. Da ich diese Tatsache in einem Sommer dreimal in sehr ausgesprochener Weise konstatieren mußte, glaube ich sie nicht als bloßen Zufall unterdrücken zu dürfen.

Als erste Anzeichen einer günstigen Wirkung sind ein verfrühtes oder verspätetes Eintreten der Menses zu beobachten, oder die Blutung verzettelt sich, wird wäßrig, kurz die Art der Menstruation ändert sich, es stellt sich leichte aufsteigende Hitze ein usw.

Stürmische Ausfallerscheinungen, wie nach dem operativen Eingriff, scheinen nicht aufzutreten, ich selbst habe nie derartiges beobachtet; auch das Einsetzen einer pathologischen Fettsucht habe ich bisher in keinem der älteren Fälle gesehen. Ob die allmähliche, mildere Überführung in die Klimax der Grund hierfür ist oder ob eine innere Sekretion der Ovarien mitspielt, ist zunächst wohl kaum zu entscheiden.

Digitized by Google

Die in letzter Zeit vorgeschlagene übermäßige Abkürzung der Behandlungszeit, womöglich auf einen einzigen Tag, kann ich nicht befürworten, auch möchte ich vor der gewaltsamen Steigerung der verabreichten Dosis warnen. Wenn ich mit bis zu 80 oder 100 x-Kienböck-einheiten fast durchweg gute Erfolge und Dauererfolge erziele, kann ich mich nicht entschließen, bis zu 1000 und selbst über 2000 x zu steigen, um so mehr als wir nicht wissen, welche Schädigungen diese enormen Dosen, selbst bei geschicktester Anwendung des Kreuzfeuers und der Massenfeldbestrahlung und bei anfänglichem Intaktbleiben der Haut auf den Darm und seine Drüsen ausüben können und vor allem welche Spätschädigungen der Haut auf solche Massen starkgefilterter harter Strahlung folgen werden (Spéder, d'Halluin, Iselin). Ich sollte meinen, daß es ratsamer und sicherer ist, mit der geringsten, einen guten Erfolg zeitigenden Dosis auszukommen, als die maximale, zunächst ohne sofortige Schädigung applizierbare Dose, also ein sicher überflüssiges Plus von Bestrahlung anzuwenden. Die nötige Geduld für die allerdings länger dauernde, dafür aber auch gefahrlosere Behandlung habe ich mit verschwindenden Ausnahmen bei meinen Patientinnen bislang immer gefunden.

Das Aufhören der Blutungen und die Verkleinerung der Myome ist in erster Linie auf die Schädigung der Ovarien zurückzuführen. Eine nebenhergehende direkte Einwirkung auf die Myome selbst aber a limine abzulehnen, scheint mir nicht berechtigt. Eine Verkleinerung der Geschwülste ist zweifellos gelegentlich auch in Fällen zu beobachten, in denen eine Amenorrhoe nicht oder noch nicht erreicht wurde. Beweisender noch erscheint mir die Tatsache, daß Myome sich unter der Röntgenbestrahlung zurückbildeten bei Frauen, die sich seit Jahren in der Menopause befanden und bei denen trotzdem vorher kein Rückgang der Geschwülste eintrat. Auch die Ergebnisse anatomischer Untersuchungen verschiedener Autoren sprechen dafür. Eine psychische Beeinflussung infolge der Therapie annehmen zu wollen, ist sicher vollkommen hinfällig, worauf ich schon April 1909 in Berlin an der Hand eines instruktiven Falles hinweisen konnte.

Meine Erfahrungen, die ich ausschließlich in der guten und besten Privatpraxis (darunter mehrere Kollegenfrauen und zahlreiche Damen von auswärts) sammeln konnte, drängen mir die Überzeugung auf, daß wir in geeigneten Fällen von Myomen und Menstruationsanomalien in der Tiefenbestrahlung ein ganz hervorragendes und ungefährliches therapeutisches Mittel besitzen.

Es bleibt nur noch übrig, die Diagnosen und Indikationsstellung noch weiter und präziser auszugestalten und in der Technik bezüglich Tempo und Dosierung einen guten Mittelweg festzulegen. — Ein von vorneherein ablehnendes Vorübergehen an der Methode ist nicht mehr möglich und auch nicht berechtigt.

Wenn ich zum Schluß meine Heilerfolge mit 87,5 % angebe, so tue ich dies nur unter Reserve, da derartige prozentuale Statistiken einerseits recht dehnbar und zum Teil auch individuell, andererseits außerordentlich vom Material und von der Indikation abhängig sind. So würde z. B. der Prozentsatz eines Materials, wie des meinigen, sicherlich sofort zugunsten der Röntgenbehandlung stark hinaufschnellen, wenn auch alle jene mittelschweren und leichten Fälle hinzukämen, welche auch ohne Röntgenisierung durch die übliche konservative gynäkologische Therapie geheilt werden. Dem Röntgenologen stehen aber diese Fälle nicht in der Weise zur Röntgenbehandlung zur Verfügung, wie z. B. dem Leiter einer Frauenklinik.

Digitized by Google

Aus dem Allgemeinen Krankenhause St. Georg, Hamburg.

Ein Fall von Beugungsluxation des fünften Halswirbels.[1])

Von

Dr. **P. Sudeck**, Hamburg.

(Hierzu Tafel I, Figur a und b.)

Der Patient, 27 Jahre alt, stieß von der Treppe einer Badeanstalt auf Rügen mit Kopfsprung ins Wasser und geriet mit dem Scheitel gegen eine Sandbank, die sich in dem, dem Patienten bekannten Badeplatz unerwarteterweise durch den Wellenschlag gebildet hatte. Er fühlte einen heftigen Ruck im Nacken, konnte aber ohne Hilfe das Wasser verlassen, mußte sich mit beiden Händen den Kopf halten und fühlte sogleich heftige Schmerzen in den Schultern und in der Brust. Zunächst blieb der Patient, da er nicht nach Hamburg transportiert werden konnte, zwei Wochen in Behandlung des Badearztes, der nach Hinzuziehung eines Chirurgen die Diagnose auf spontan wieder eingerichtete Luxation der Halswirbelsäule stellte. Die Hauptsymptome bestanden in lokalen Schmerzen an der Verletzungsstelle und sehr heftigen ausstrahlenden Schmerzen in beiden Schultern und in der Brust, die Behandlung beschränkte sich auf Extension und Schmerzstillung durch Morphium. Der Patient wurde dann nach Hause gebracht, wo er weitere 6 Wochen das Bett hütete. Erst $3^1/_2$ Monate nach der Verletzung kam der Patient in Behandlung von Dr. Embden, der mich hinzuzog und mit dem zusammen ich folgenden Befund erhob.

Befund $3^1/_2$ Monate nach der Verletzung: Der Patient ist kräftig gebaut und sonst gesund. Der Dorn des sechsten Halswirbels steht an normaler Stelle, er tritt aber gibbusartig hervor, weil die Halswirbelsäule oberhalb dieser Stelle nach vorn geschoben ist, der Kopf ist eigentümlich vorgestreckt. Die Bewegungen des Kopfes sind nach allen Richtungen möglich, aber in mäßigem Grade beschränkt. Gleichwohl wird der Kopf gewöhnlich in seiner verschobenen Stellung unbeweglicher gehalten, als wie es der Bewegungseinschränkung entspricht, wodurch der Eindruck der Halswirbelsäulenversteifung über das an sich als notwendig erscheinende Maß gesteigert wird. Der fünfte und sechste Halswirbeldorn zeigen eine erhebliche Diastase. Es bestehen Schmerzen an der Verletzungsstelle, in die Schultern ausstrahlend, die besonders bei vornübergebeugter Haltung des Kopfes sehr lästig werden, so daß das Lesen fast unmöglich ist. Sonst bestehen, außer einem Ermüdungstremor der Hände, keinerlei nervöse Erscheinungen, die auf eine Schädigung des Halsmarkes schließen ließen. Die Röntgenuntersuchung stellte die Einzelheiten der Verletzung klar; zwar nicht mit der gewöhnlichen Methode der Aufnahme, die bei dem kräftig gebauten Patienten nur die vier obersten Halswirbel erkennen ließ, sondern erst mit Hilfe der Röper-Oehleckerschen Kassette, mit der es Albers-Schönberg gelang, ein seitliches Halswirbelsäulenbild bis zum ersten Brustwirbel darzustellen. Das Bild (Tafel I, Fig. b) zeigt folgendes: Der fünfte Halswirbelkörper ist unter Zerreißung der Zwischenwirbelscheibe vom sechsten abgerutscht und reitet mit seiner unteren Platte auf der vorderen Kante des sechsten Wirbels. An dieser Stelle hat sich aus kleinen abgerissenen Knochenstücken ein, die beiden Wirbel verbindender Kallus gebildet. Außerdem sind natürlich die beiderseitigen Gelenkfortsätze luxiert und verhakt. Bei sagittaler Durchleuchtung (Tafel I, Fig. a) fehlt die scharfe untere Begrenzung des V. Halswirbelkörpers und man erkennt die Diastase der Dornen 5 und 6.

Solche Fälle kommen nur sehr selten zur Beobachtung, weil die meisten totalen Hals-

[1]) Nach einer Demonstration im Ärztlichen Verein in Hamburg.

Digitized by Google

wirbelsäulenverrenkungen tödlich endigen. Aber auch die glücklich verlaufenen pflegen wenigstens einige nervöse Symptome (Lähmungen usw.) zu hinterlassen, so daß dieser ohne alle nervösen Schädigungen abgelaufene Fall als ein extrem seltener Glückszufall angesehen werden darf.

Wir wissen, daß einseitige Luxationen mit Verhakung der Gelenkfortsätze und ohne Verschiebung der Wirbelkörper gegeneinander (isolierte Luxationen im Gegensatz zu den totalen, wo auch die Körper luxiert sind) nicht gerade selten in der Form der Rotationsluxationen beobachtet werden. Ob aber auch doppelseitige isolierte Luxationen der Gelenkfortsätze möglich sind, steht in der Literatur noch zur Diskussion. Anatomisch bewiesen ist das Vorkommen nicht; es handelt sich im wesentlichen um Vermutungen, und zwar schließt man auf das Vorhandensein der isolierten Luxation hauptsächlich in solchen Fällen, wo das Halsmark keine erheblichen Verletzungen davongetragen hat, würde also z. B. den vorliegenden Fall dazu rechnen, wenn wir nicht durch die trefflichen Röntgenaufnahmen das Gegenteil beweisen könnten. Wenn man eine Halswirbelsäule vornimmt, und eine doppelseitige Verhakung der Gelenkfortsätze herstellt, verschieben sich natürlich auch die Wirbelkörper gegeneinander, und zwar so stark, daß man der Zwischenwirbelscheibe eine so ausgiebige Dehnung kaum zutrauen möchte. Ich glaube also annehmen zu dürfen, daß eine doppelseitige isolierte Luxation unmöglich ist und daß es sich in den wenigen Fällen, die diese Vermutung aufkommen ließen, um Totalluxationen handelte, bei denen, ähnlich wie in unserem Falle, im letzten Moment die luxierende Kraft erschöpft war und vor dem Halsmark halt machte. Es fehlte früher nur der röntgenologische oder autoptische Nachweis.

Sehr kritisch ist die Frage der Behandlung. Man kann sich auf den Standpunkt stellen, daß der Patient es als einen außergewöhnlichen Zufall betrachten muß, daß sein Halsmark nicht gequetscht wurde und sich mit den jetzt noch bestehenden Folgezuständen abfinden muß. Aber andererseits sind die Beschwerden einstweilen noch recht beträchtlich, und daß sie mit der Zeit besser werden, ist zu hoffen, aber nicht sicher vorauszusehen, so daß eine erhebliche Berufsstörung (als Theologe) nicht ausgeschlossen ist. Die heutige Lehre schreibt vor, daß man frische Halswirbelluxationen einrenken soll, weil bei sachgemäßem Vorgehen eine nachträgliche Schädigung des Rückenmarkes nicht zu befürchten oder wenigstens höchst unwahrscheinlich ist. Über veraltete Luxationen liegt aber keine Erfahrung vor, weil ihre Einrenkung noch niemals gewagt wurde. Der Versuch wird als gefährlich abgelehnt, hauptsächlich weil man befürchtet, daß ein Splitter des refraktuierten Kallus sich in das Halsmark einbohren könnte. Da wir nun durch unser Röntgenbild eine genauere Vorstellung von den konkreten Verhältnissen des Kallus haben, als wie es die älteren Ärzte haben konnten, ist es immerhin angebracht, die Chancen der Einrenkung durchzudenken. Wir haben uns klarzumachen, daß die Wirbelkörper durch den Kallus fest miteinander verwachsen sind und daß gleichzeitig die Verhakung der Gelenkfortsätze durch Narbenbildung sicher sehr fest geworden ist. Durch einfache Einrenkungsmanöver, die in Extension in der Richtung der Halswirbelsäule zu bestehen hätten, denn nur solche erscheinen als erlaubt, wird man ziemlich sicher nicht zum Ziele kommen. Es würde also in Frage kommen, ob man auf blutigem Wege die Wirbelkörper durch Abmeißelung oder wenigstens Durchmeißelung des Kallus an ihrer Vorderseite mobilisieren und außerdem von hinten her die Gelenkfortsatzverhakung durch Entfernung des unteren Paares lösen soll, um dann die Einrichtung durch Extension zu versuchen. Wenn dieses Vorgehen richtig gedacht ist, könnte die Einrenkung gelingen. Aber freilich, sehr verlockend ist diese Operation nicht, und ich kann mich nicht dazu entschließen, dem Patienten dazu zu raten, würde mich vielmehr nur dann bereit finden lassen, wenn der Patient, dem alle Einzelheiten dieses Gedankenganges bekannt gemacht sind, auf seine eigene Verantwortung die Operation kategorisch verlangt. Einstweilen haben wir sie aufgegeben.

Digitized by Google

Aus dem Krankenhaus der Barmherzigen Brüder zu Dortmund.

Zur Technik der graphischen Darstellung der ableitenden Harnwege mittels der Collargol-Röntgenaufnahme.

Von

Dr. **Carl Schramm,** Spezialarzt für Urologie.

(Hierzu Tafel II und III, Figur 1 bis 3.)

Die Röntgen-Übersichtsaufnahme der ableitenden Harnwege unter Füllung des Nierenbeckens, Harnleiters und eventuell der Blase mit Collargol nach Völker und von Lichtenberg hat uns durch Vervollkommnung der Technik in den letzten Jahren besonders in der Kümmellschen Abteilung des Eppendorfer Krankenhauses mehr und mehr Aufschluß gegeben über die Form und Lageveränderung dieser Organe und mit ihnen der Niere. Doch haften dieser Methode noch Unvollkommenheiten an, die verbesserungsfähig sind.

Ein Nachteil des bisherigen Verfahrens besteht darin, daß nur ein Teil der Aufnahmen gut gerät; ein anderer, wenn auch geringerer Prozentsatz läßt zu wünschen übrig, wie das auch Oehlecker in seiner Publikation ausführt. Trotz tadelloser Platten werden die uns interessierenden Schatten nur andeutungsweise wiedergegeben, besonders bei Patienten mit reichlich entwickeltem Fettpolster.

Eine weitere Unvollkommenheit sehen wir in dem Umstand, daß bei einer größeren Anzahl von Aufnahmen die Details des Nierenbeckens nicht auf die Platte kommen; wohl ist der zunächst dem Ureter liegende Teil des Nierenbeckens gut und deutlich, aber die Verästelung des Nierenbeckens und besonders der an die Papillen grenzende Teil der Calices nur unvollkommen reproduziert.

Ähnliche Erfahrungen scheinen auch Necker und Paschkis an der Zuckerkandelschen Klinik gemacht zu haben, nach einer Äußerung auf dem dritten Urologenkongreß in Wien zu schließen, wo Necker die Behauptung aufstellte, daß sich das normale Nierenbecken überhaupt nicht zur Darstellung durch die Collargol-Röntgenphotographie eigne. Die Ursache für dieses Versagen suchen sie in der geringen Kapazität des Nierenbeckens. Dies kann sicher nicht der letzte Grund dafür sein, denn es lassen sich viel feinere Gebilde durch die Collargolaufnahme zur Darstellung bringen, wie der normale Ureter, Fistelgänge u. a. m., deren Kapazität erheblich geringer ist wie die des Nierenbeckens. Wir suchen die Ursache für das teilweise Mißlingen der Aufnahmen in folgenden Gründen:

Zunächst zwingt uns die Notwendigkeit, ein doppelläufiges Ureterenkystoskop zu gebrauchen, zur Anwendung von Kathetern dünnen Kalibers von 5—6 Charrière. Dadurch kann das einfließende Collargol vollkommen ungehindert an dem Instrument vorbei in die Blase laufen. Dazu kommt noch, daß die Peristaltik der Ureteren durch den chemischen Reiz angeregt wird, den die verhältnismäßig hochprozentige (5—7%) Collargollösung auf die Schleimhaut der ableitenden Harnwege ausübt; auch der einfache mechanische Reiz der stärkeren Füllung wird zur reicheren Entleerung des Collargols aus den ableitenden Harnwegen führen. Endlich lehrt die Erfahrung, daß der Harnleiterkatheterismus in einer Reihe von Fällen an sich zu einer reflektorisch ausgelösten Harnflut Veranlassung gibt, die ebenfalls die Austreibung des eingeführten Collargols begünstigt.

Der Versuch, diese ungünstigen Umstände dadurch zu umgehen, daß man Collargol unter höherem Druck auch nur für kurze Zeit einfließen läßt, ist unter allen Umständen zu widerraten. Nicht nur treten dabei sehr heftige kolikartige Schmerzen auf, die unseres Erachtens, ebenso wie die Nierenkoliken, in letzter Linie durch Distension des Nierenbeckens zustande kommen; wir haben in vereinzelten Fällen bei einem Druck von einem Meter Höhe eine solche Schmerzattake momentan einsetzen sehen, so daß bei den sonst nicht sehr empfindlichen Patienten

Digitized by Google

kollapsähnliche Zustände auftraten. Bei Anwendung sehr hohen Druckes kann es sogar zu Sprengwirkungen kommen, wie dies ein von Rößle im ärztlichen Verein München mitgeteilter Fall beweist:

Die Patientin war acht Tage nach der Collargolaufnahme zugrunde gegangen. Bei der Sektion fand sich die Schleimhaut des Nierenbeckens verätzt, die Harnkanälchen mit Collargol gefüllt, zum Teil zersprengt, Collargoldepots bis unter die Nierenkapsel. Auch in der Leber waren in ausgedehnten Nekrosen Spuren von Collargol nachweisbar. Derartige Sprengwirkungen werden um so leichter zustande kommen, wenn der freie Abfluß des Collargols neben dem Ureterkatheter aus irgendeinem Grund behindert ist, zum Beispiel durch Strikturen des Ureters, Klappenbildung und ähnliche pathologische Veränderungen.

Diese von uns mehrfach unangenehm empfundenen Erfahrungen legten uns den Gedanken nahe, die Unvollkommenheiten und Gefahren der Pyelographie durch entsprechende Lagerung des Patienten zu beseitigen. Dabei gingen wir von folgenden Erwägungen aus: Bei horizontaler Lagerung des Patienten auf dem Untersuchungstisch bildet die Gesamtebene des Ureterverlaufes von seinem Abgang vom Nierenbecken bis zur Mündung in die Blase eine schiefe Ebene mit ihrem tiefsten Punkt am Orificium verisale ureteris. Der Abfluß des Urins und des Collargols wird durch das natürliche Gefälle gefördert. Die Ausschaltung dieses natürlichen Gefälles erreichen wir durch Beckenhochlagerung des Patienten, die so weit herzustellen ist, daß das vesikale Ende des Ureters höher liegt wie das Nierenbecken. Diese Anordnung gestattet uns ohne Schwierigkeit, die ableitenden Harnwege vollaufen zu lassen wie ein Gefäß. Dabei erreichen wir für unseren Zweck noch weitere Vorteile:

1. wird die auf der Niere lastende Flüssigkeitssäule für die Zeit der Aufnahme den Sekretionsdruck der Niere zum Teil aufheben und dadurch zu einer vorübergehenden Herabsetzung der Harnabsonderung führen oder zum mindesten die erwähnte reflektorische Harnflut eindämmen. Die Collargollösung kommt unverdünnt und bei den verschiedenen Aufnahmen nahezu gleichmäßig zur Geltung.

2. werden durch Vermeidung höheren Druckes die in Frage stehenden Organe in keiner Weise verändert, also auch naturgetreue Bilder ermöglicht.

Einiger Einschränkung bedarf die Methode bei der pyelographischen Darstellung der Wanderniere. Zur Bemessung der Exkursionsweite der beweglichen Niere pflegen wir zwei Aufnahmen zu machen, eine in Beckenhochlagerung und eine unter Erhöhung des Kopfteiles des Untersuchungstisches. Zwischen beiden Aufnahmen lassen wir den Patienten aufsitzen.

Technik der Aufnahme: Wir beginnen bereits am zweiten Tage vor der Aufnahme mit der Entleerung des Darmes. Am Tag vor der Aufnahme genießt der Patient leichtverdauliche, wenig Kot bildende Nahrung. Am Morgen des Aufnahmetages bleibt er nüchtern und erhält schließlich ein Reinigungsklystier.

Die üblichen Vorbereitungen an Instrumentarium und Collargol, das wir auf Körpertemperatur erwärmen, werden im Röntgenzimmer getroffen. Ein Assistent bedient den Röntgenapparat, ein zweiter Assistent die Irrigatorgefäße für das Collargol. Letztere Anordnung ziehen wir der Benutzung eines Irrigatorständers vor, da wir es auf diese Weise jeden Moment in der Hand haben, den Zufluß des Collargols zu der einen oder anderen Niere zu regulieren.

Nach Einführung der Ureterkatheter lassen wir den Patienten in Steinschnittlage, da in dieser Lage die physiologische Lordose am vollkommensten ausgeglichen wird. Nun schiebt Assistent I die Kassette mit photographischer Platte und Verstärkungsschirm unter den Patienten und erhöht das Fußende des Untersuchungsstuhles um ca. 20 cm entweder durch einen entsprechenden Mechanismus am Unterstützungstuhl oder nach unserem früheren Verfahren durch Unterlegen von Holzklötzen. Der Röntgenmotor wird in Gang gesetzt; gleichzeitig das Collargol unter ganz geringem Druck einlaufen gelassen, solange bis braun gefärbter Blaseninhalt durch das geöffnete Katheterrohr des Kystoskops abfließt. Stets achten wir darauf, daß

Digitized by Google

der Patient keinerlei Beschwerden in der Nierengegend äußert. Sobald er über Unbehagen klagt, wird der Druck des einfließenden Collargols gemindert. Im geeigneten Zeitpunkt fordern wir den Patienten auf, den Atem in Exspirationsstellung anzuhalten. Nun erfolgt die Momentaufnahme.

Wir wählen im allgemeinen bei einer Stromstärke von 25—30 Milliampère und bei einer Röhrenhärte von 3—5 Wehnelt-Einheiten einen Fokusabstand von ca. 70 cm und exponieren 3—6 Sekunden. (Röntgenapparat: Idealapparat: Reiniger, Gebbert & Schall. Photographische Platten: Agfaplatten.)

Vergleichen wir unsere jetzigen Aufnahmen mit den Resultaten bei Anwendung der früheren Technik, so können wir konstatieren, daß unsere neuen Bilder das Nierenbecken mit seinen sämtlichen Details in fast idealer Schärfe zeigen. Gewiß haben wir auch früher gute Nierenbeckenbilder erhalten, die auch die Verästelung der Calices in genügender Schärfe wiedergeben. Doch mußten wir derartige Bilder zu unseren bestgelungenen Aufnahmen zählen. Bei unserer heutigen Technik gelingt es uns jedoch fast ausnahmslos, die feinste Ziselierung des Nierenbeckens zur Darstellung zu bringen.

Zur Illustrierung unserer Ausführungen fügen wir einige unserer Röntgenaufnahmen nebst kurzen Krankengeschichten bei. Retuschierungen sind nirgends vorgenommen.

Tafel II, 1 und 2 stammen von demselben Patienten. 1. ist nach der früheren Methode am 23. V., 2. in Beckenhochlagerung am 4. VII. aufgenommen. Bei Vergleichung der beiden Aufnahmen treten die von uns betonten Vorzüge ohne weiteres in Erscheinung. Calices und Nierenbecken sind bei Tafel II von außerordentlicher Schärfe.

Krankengeschichte: L. O., 31 Jahre, Maurer, 75 kg Gewicht. Zur Begutachtung. Unfall 1907: Sturz von einem Neubau durch mehrere Etagen. Im Fallen Aufschlagen auf mehrere eiserne Träger: Wirbelsäulenbruch zwischen 1. und 2. Lendenwirbel; ohne äußere Verletzung.

Anfänglich vollkommene motorische und sensible Lähmung der unteren Extremitäten. Parese von Mastdarm und Blase.

Stat. Juli 1912. Klagt über dauernde Rückenschmerzen, besonders seitlich der Wirbelsäule, Unfähigkeit zu arbeiten wegen rasch eintretender Ermüdung. Verlust der Potenz. Motorische Lähmung der Beine zurückgegangen bis auf geringe Reste; schleppender Gang, Erschwerung der Miktion und Defäkation. Sensibilität nur um After, Skrotum und Penis beeinträchtigt.

Harnorgane: Harnträufeln, zystitischer, stark ammoniakalischer Harn. Residualharn 100 bis 200 Gramm.

Kystoskopie: Schwere entzündliche Veränderungen der Schleimhaut; ausgesprochene Balkenblase; Atrophie der dorsalen Partien des Sphinct. int. Ureteren schwer zu finden; keine Pyelitis.

Collargolmenge je 25 ccm.

Tafel II, 3. Frau K., 34 Jahre, 60 kg Gewicht.

Stat. Juli 1912: Sehr schwere Staphylokokkenzystitis, die sich lediglich auf das Trigonum beschränkt, mit membranösem Belag, besonders um die Ureterenmündungen. Trotzt jeder Behandlung. Keine Pyelitis. Ausheilung mit der pyelographischen Aufnahme. Offenbar war der untere Teil des Ureters miterkrankt.

Collargolmenge je 20 ccm.

Tafel II, 4. J. F., 22 Jahre, Schlepper. 75 kg Gewicht. Zur Begutachtung.

Unfall Oktober 1911: Stoß gegen einen Wagen. Schramme am linken Unterschenkel. Ausgedehnte Abszeßbildung am linken Unterschenkel. Beckenabszeß, mehrfach „nach innen“ durchgebrochen. Parese der Blase; 8 Tage Verweilkatheter; darnach kontinuierliches Harnträufeln.

Nystagmus bei gutem Seh- und Hörvermögen. Reflexe gesteigert. Taumelnder Gang.

Oktober 1912: Befund der Innervationsstörungen im ganzen dieselben wie Okt. 1911.

Harnorgane: Harnträufeln. Urin Spur von Eiweiß. Spärliche zellige Bestandteile. Residualharn schwankend 5—60 Gramm. Maximalfüllung der Blase 100 Gramm, löst Tenesmen und klonische Kontraktionen aus. Kystoskopie bei 100 Gramm Füllung unter Umschnürung des Penis. Geringe zystitische Veränderungen. Ausgesprochene Balkenblase. Zahlreiche Divertikel, von denen je ein größeres seitlich der Uretermündungen liegt. Torbildung infolge Atrophie der dorsalen Sphinkterpartien.

Ureterurin beiderseits ohne pathologische Beimengungen.

Collargolmenge je 40 ccm.

Wassermann negativ.

Diagnose: Multiple Sklerose.

Digitized by Google

Tafel III, 1. J. St., 32 Jahre, Schlepper. 60 kg Gewicht. Zur Begutachtung.

Unfall Oktober 1905: Durch scheuendes Pferd kurze Strecke geschleift und getreten. Quetschung der rechten Schulter und rechten Lende. Quetschwunde am linken Unterschenkel. Harnverhaltung. Diese geht zurück.

Juni 1906: Erschwerung der Harnentleerung geklagt.

September 1906: Inkontinenz bei filiformer Striktur; wird dilatiert; damit alle Beschwerden geschwunden. Bougiert sich mit Roser Nr. 9.

Juli 1911: Unwillkürlicher Harnabgang bei völlig durchgängiger Harnröhre. Fehlen der Projektion, keine Zystitis.

Juli 1912: Erhebliche Verschlechterung des gesamten Zustandes: Reißende Schmerzen in den Beinen; Gürtelgefühl; Unsicherheit beim Gehen, besonders im Dunkeln. Harnträufeln beständig. Pupillen ungleich, auf Lichteinfall nicht reagierend; Rombergsches Symptom vorhanden; Patellarreflexe und Achillessehnenreflexe fehlen. Gang breitspurig, schleudernd. Sensibilität im Bereich der Beine herabgesetzt.

Harnorgane: Harnträufeln; stinkender, zystitischer Urin; Residualharn 200 ccm.

Kystoskopie: Harnröhre für 23 Charrière durchgängig; schwere entzündliche Veränderungen der Schleimhaut.

Ureterurin beiderseits klar, ohne Eiweiß.

Sonstige Organe ohne Befund.

Wassermann positiv.

Diagnose: Tabes dorsalis.

Tafel III, 2 und 3. E. A., 32 Jahre, Bergmann, 60 kg Gewicht. Zur Begutachtung.

Unfall Oktober 1910: Bruch des Förderseiles. Aufschlagen des Förderkorbes auf eine Sicherheitsbühne. Schwere Stauchung auf das Gesäß. Zahlreiche äußere Verletzungen. Ausgedehnter Beckenbruch mit Zerreißung der Harnröhre. Keine sensiblen oder motorischen Lähmungen.

Boutonnière. Mit Entfernung des Verweilkatheters Inkontinenz Bougiert sich selbst mit Metallbougie Nr. 19 Charrière.

Stat. September 1912: Klagt über Schmerzen im Rücken, in der rechten Flanke mehr wie in der linken. Inkontinenz bei stärker gefüllter Blase. Beschwerden beim Urinieren. Vor einigen Monaten Abgang kleiner Konkremente. Unsicherheit im Gehen. Leichtes Ermüden.

Urethra für 22 Charrière durchgängig. Harn spärliche entzündliche Beimengungen. Kein Residuum. Kystoskopie: Ganz geringe Trabekelbildung. Am Scheitel der Blase eine quer verlaufende Impression der Blasenwand, bis über die Mittellinie hinausragend, vom deviierten horizontalen Schambeinast herrührend. Keine wesentlichen Veränderungen der Schleimhaut. Rechte Ureterpapille wenig injiziert.

Ureterkatheterismus: Links klarer, rechts wenig trüber, vereinzelte Leukozyten enthaltender Urin.

Röntgenaufnahme: Rechts mehrere Konkremente bis Haselnußgröße, die mit Hilfe der Collargolaufnahme ins Nierenbecken und in den obersten Kalix lokalisiert werden können.

Collargolmenge 30—40 ccm.

Eine Würdigung des objektiven Befundes der vorliegenden Krankengeschichten unterlassen wir hier, wo nur technische Fragen beleuchtet werden sollen, da wir in nächster Zeit eine ausführliche Arbeit über die aszendierenden Veränderungen der Harnorgane bei zentralen Läsionen zu veröffentlichen gedenken.

Röntgenbilder normaler peripherischer Blutgefäße.

Von

Dr. **Vidor Révész,**

Leiter des Röntgenlaboratoriums im Park- und Liget-Sanatorium zu Budapest.

Im kgl. ung. Ärzteverein teilweise am 30. Nov. 1912 vorgetragen.

(Hierzu Tafel III, Figur 4.)

Schon frühzeitig hat man deutliche Röntgenbilder von pathologisch veränderten Blutgefäßen gekannt. Trotzdem man Bilder herstellt, aus denen sich die feinsten Weichteile klar unterscheiden lassen, weist die gewaltige Literatur mit einer einzigen Ausnahme[1]), meines

[1]) Dr. Béla Alexander, „Über Röntgenbilder", in den Fortschr. a. d. Gebiet der Röntgenstrahlen; Bd. XII, Bericht über Vortrag und Demonstration des IV. Berliner Röntgenkongresses am 26. April 1908.

Digitized by Google

Wissens wenigstens, keine Bilder normaler Blutadern auf. Natürlich bezieht sich dies auf peripherischen Adern, da ja die Blutgefäße des Thorax, sowie die der Aorta, der Pulmonalis, der V. cava inferior et superior usw., meist schon bei Durchleuchtung gut zum Vorschein kommen und, wie Groedel[1]) ebenfalls bemerkt, auch die A. und V. anonyma, besonders in Herzinsuffizienz, auf der Platte sichtbar werden.

Was die Adern von Extremitäten anbelangt, so versucht man durch Einspritzung schattenbildender Stoffe die Bildförderung zu begünstigen. Dieser Ausweg ist bloß bei Leichen und Tierversuchen, nicht am lebenden Menschen möglich. Hier hilft nur eine geeignete Aufnahmetechnik.

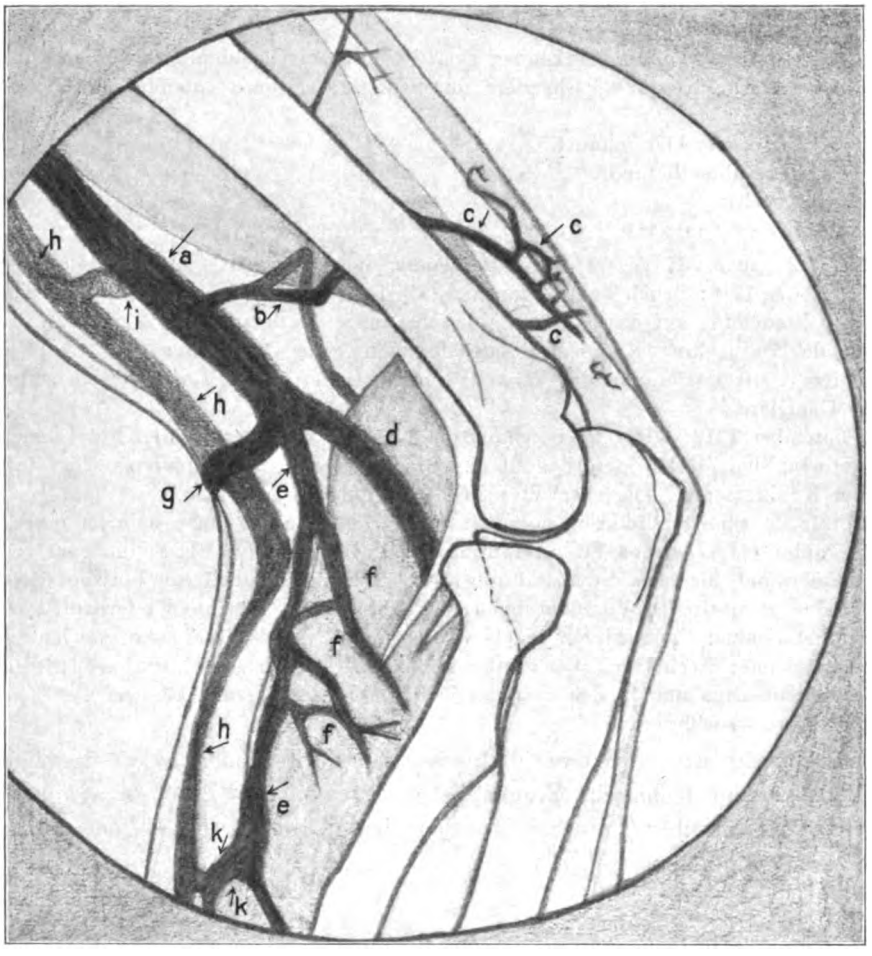

Am Berliner Röntgenkongreß des Jahres 1908 wies Dr. Béla Alexander eine derartige, aus dem Jahre 1902 stammende Platte vor. Sie zeigte das klare Bild von Blutadern, welche sich von der Handwurzel an bis zu den Fingerspitzen verfolgen ließen.

Nach seiner Meinung waren es die A. digitalis communis und die A. digitalis propria. Diese Veröffentlichung scheint Groedel entgangen zu sein, denn er schreibt noch 1912[2]), man müsse jeder derartigen Behauptung mit möglichster Zurückhaltung und Vorsicht begegnen. Diese Warnung klingt um so erstaunlicher, weil viele Röntgenologen aus ihrer eigenen Erfahrung wissen, daß sich normale Blutgefäße in manchen Röntgenbildern deutlich zeigen.

[1]) Franz M. Groedel, Die Röntgendiagnostik der Herz- und Gefäßerkrankungen, Berlin 1912.

[2]) Groedel in genannter Röntgendiagnostik.

Digitized by Google

Betrachtet man beispielsweise die Röntgenbilder der Hand, besonders weichere, so sieht man zwischen der Grundphalanx des Daumens (Metacarpale) und der des Zeigefingers hier und da die Wiedergabe einer Blutader in Form eines Y oder eines V, manchmal selbst durch das Knochenbild hindurch, heraustreten, wie das eben Dr. Béla Alexander an seiner Platte zuerst vorgeführt hat.

Um ein Blutaderbild zu bekommen, wähle man einen Körperteil mit wenig Knochen, mit verhältnismäßig vielen aber nicht zu dicken Weichteilen und zahlreichen Blutgefäßen, wie etwa Hand und Ellbogen, bei welchen sich die Blutgefäße oftmals selbst ohne besondere technische Vorkehrungen beobachten lassen. Ferner verwende man zur Aufnahme eine recht weiche, am besten noch ganz neue unbenutzte Röhre. Solche „jungfräuliche" Röhren erzeugen nach Dr. Alexander überhaupt Bilder mit den reichsten Einzelheiten. Man exponiert mit kleiner Belastung längere Zeit.

So wurde das in der Tafel III, Fig. 4 wiedergegebene Röntgenbild auf einer Agfaplatte mit einer ganz neuen Rosenthalschen Präzisionsröhre, 6 cm Funkenstrecke, mit Polyphosinstrumentarium $2^1/_4$ Minuten Exposition von einer 27jährigen gesunden Wärterin gewonnen. Die Weichheit des Bildes verriet sich auf der Platte auch durch ein hellsichtbares Rechteck, welches der Papiervignette „Schicht" entsprach. Es beweist, daß dieses Papierblatt für die sehr weichen Strahlen bereits als ausgiebiger Filter wirkte.

Muskeln und Sehnen lassen sich am Oberarm recht gut unterscheiden. Am Unterarm lassen sich natürlich die einzelnen Muskeln wohl nicht ausnehmen, obschon sie sich voneinander an einzelnen Stellen ganz deutlich unterscheiden lassen. Leider entzieht die Plattenwiedergabe sehr viele Einzelheiten, die die Platte selbst noch zeigt.

Die Zeichnung auf S. 40, welche nach der Platte getreu entworfen wurde, enthält in ihrer Beschriftung die Buchstaben folgender Beschreibung.

Vom oberen Rand des Armbildes zieht ein dicker Aderstock a nach abwärts, der einige Muskeläste b gegen den Humerus zu abgibt. Ein Teil c dieser Äste b reicht sogar über den Humerus hinaus. In der Nähe des Ellbogengelenkes teilt sich a in drei Hauptäste d, e und g. Der eine d führt in der Richtung des Capitulum radii und verschwindet in der Tiefe. Der mittlere Hauptast e, mit seinen vielfach verzweigten Verästelungen f (in der Abbildung 5 sind nur drei von ihnen verzeichnet), läßt sich bis ganz an den unteren Rand des Bildes verfolgen.

Der dritte Hauptast g wendet sich lateral und scheint bald zu verschwinden. Parallel mit dem Hauptast a zieht noch ein weiterer, ziemlich dicker Stock h nach abwärts. Beide Hauptstämme a und h haben anscheinend bei i am Oberarm und bei k am Unterarm eine Anastomose.

Ob es sich um Bilder von Arterien oder von Venen handelt, kann vorwegs nicht bestimmt entschieden werden.

Für Arterienbilder spricht, daß die dickwandigere, an elastischen Fasern und glatten Muskelzellen reichere Arterie den Röntgenstrahlen größere Hindernisse entgegensetzt und daher sich auch leichter abzuzeichnen vermag als die Vene. Überdies war bei der Aufnahme ein Sandsack auf den Unterarm distalwärts leichthin gelagert — also kann von einer venösen Stase nicht wohl geredet werden. Im Gegenteil: die Venen waren relativ leer, während in den Arterien möglicherweise eine geringfügige Stauung anzunehmen wäre.

Für Venen spricht, daß sie der Haut näher sind, also auch zur Platte; daß ihrer zwei in fast gleichstarken Ästen, am Oberarm parallel, am Unterarm einander nah, dahinziehen und anscheinend miteinander anastomisieren. Schließlich läßt sich das topographische Gesamtbild um vieles leichter für V. basilica humeri, V. cephalica humeri, V. mediana, V. basilica antibrachii und V. cephalica antibr. vorstellen, als für A. brachialis, A. recurrens radialis, A. interossea communis und A. ulnaris.

Die Entscheidung dieser Frage fiel übrigens aus dem Rahmen dieses Aufsatzes, der bloß die endgültige literarische Festlegung bezweckt, daß normale peripherische Blutgefäße am

Digitized by Google

Lebenden tatsächlich röntgenologisch abgebildet werden können. Die voreilige Annahme von der Schattenhaftigkeit aller Röntgenbilder ist nur schwer mit den Fortschritten verschwunden hoffentlich wird die falsche erkenntnistrübende Meinung über die Adernbildfähigkeit desto schneller aus Büchern und Köpfen weichen!

Aus dem Röntgeninstitut des Allgemeinen Landeskrankenhauses in Lemberg.

Über ein Verfahren der röntgenographischen Darstellung der Bewegungen innerer Organe (des Herzens, der Aorta, des Zwerchfells).

Von

Dr. med. et phil. **B. Sabat**, Leiter des Röntgeninstitutes.

Es wurde in der Münchener medizinischen Wochenschrift Nr. 38 (ausgegeben am 17. September 1912) eine Arbeit von Dr. Theodor Gött und Dr. Joseph Rosenthal: „Über ein Verfahren zur Darstellung der Herzbewegung mittels Röntgenstrahlen (Röntgenkymographie)“ veröffentlicht. Das dort beschriebene Verfahren betrachten die Verfasser als ihre ganz neue und von ihnen zuerst veröffentlichte Erfindung. Demgegenüber, ohne im geringsten die Selbständigkeit ihrer Konzeption und Arbeit in Zweifel zu ziehen oder eventuelles, um weiteren Ausbau und Verbreitung der Methode gelegtes Verdienst der genannten Verfasser irgendwie beeinträchtigen zu wollen, möchte ich darauf hinweisen, daß ich schon vor 15 Monaten dasselbe Verfahren und im Prinzip denselben Apparat erfunden und dieselben in einem in der Sitzung der Lemberger Ärztegesellschaft am 7. Juli 1911 gehaltenen und am 13. Juli 1911 in der polnischen medizinischen Wochenschrift „Lwowski Tygodnik lekarski“ Nr. 28, Jg. VI, unter dem Titel: „Über ein Verfahren der röntgenographischen Darstellung der Bewegungen des Zwerchfells, des Herzens, der Aorta“ veröffentlichten Vortrag (mit einer Tafel) genau beschrieben habe. Ich hatte eben die Absicht, die Beschreibung meines neuen Verfahrens im Deutschen ausführlicher zu veröffentlichen, als mir die genannten Herren Verfasser mit der Veröffentlichung ihrer Arbeit vorangegangen sind. Angesichts des dargestellten Sachverhaltes halte ich es für angemessen, im nachstehenden die wortgetreue deutsche Übersetzung eines Teiles meines oben angeführten polnischen Vortrages der Öffentlichkeit zu übergeben. Es heißt dort:

„Es ist mir eine Idee aufgetaucht, deren Verwirklichung ein objektives Studium und eine exakte Analysis der Bewegungen innerer Organe ermöglichen würde. In der vorläufigen kurzen Mitteilung will ich das Prinzip des von mir erfundenen Verfahrens zur röntgenographischen Darstellung der Bewegungen des Zwerchfells, des Herzens, der Aorta u. dgl. darstellen. Zwar komme ich noch nicht mit einer ganz fertigen, ausgearbeiteten und schon zur sofortigen praktischen Anwendung sich eignenden Sache, aber durch die Neuheit meines Verfahrens einerseits, andererseits durch die Rücksicht darauf, daß dasselbe, meiner Ansicht nach, eine weitgehende Bedeutung für die Theorie und Praxis zu erlangen verspricht, sei meine vorläufige Mitteilung gerechtfertigt. Das günstige Ergebnis meiner ersten Versuche muntert mich auf zur weiteren Arbeit, über deren Resultate ich künftighin berichten werde.

Das Prinzip meines Registrierapparates und sein Gebrauch stellen sich folgendermaßen dar: Zwei parallele, einige Millimeter voneinander entfernte, bandförmige Metalleisten (von genügender Dicke, damit sie für Röntgenstrahlen undurchdringlich wären), von denen eine senkrecht zu ihrer Länge durchschnitten ist, sind an den Rändern schienenartig miteinander verbunden, derart, daß beide Teile der durchschnittenen Leiste von- und zueinander verschiebbar sind. Durch Einstellung beider Teile der durchschnittenen Leiste in beliebiger Entfernung voneinander kann ein rechteckiger Spalt von beliebiger Breite gebildet werden. Zwischen beiden Metalleisten läßt sich die photographische Platte oder ein Bandfilm mittels einer Uhrvorrich-

Digitized by Google

tung mit beliebiger Geschwindigkeit in der Längsrichtung der Leisten verschieben, indem er von der an einem Ende der Leisten befindlichen Walze abgewickelt und auf die am zweiten Ende der Leisten befindliche Walze aufgewickelt wird. Wenn wir z. B. Bewegungen des linken Herzventrikels darstellen wollen, wird der Registrierapparat vor dem Brustkorb des Untersuchten in einer entsprechenden Entfernung in der Lage fixiert, daß die mit dem Spalt versehene Leiste dem Brustkorbe zugewendet, der Spalt aber in der frontalen Ebene so eingestellt wird, damit die Projektionslinie des Randes des linken Ventrikels den Spalt senkrecht schneide (A B auf der Figur).

Wird der Brustkorb in der sagittalen, dorsoventralen Richtung durchleuchtet, so erhalten wir auf der unbewegten photographischen Platte bzw. auf dem unbewegten Film nach der Entwicklung das Bild des Spaltes, welcher in einem Teile hell, im anderen aber dunkel erscheint. Der helle Abschnitt des Spaltbildes würde einem Teile des röntgenographischen Bildes des Herzens, der dunkle Abschnitt einem Teile des linken Lungenfeldes, die Grenze aber zwischen dem hellen und dem dunklen Abschnitte des Spaltbildes würde einem Teile des Randes des linken Herzventrikels entsprechen. Das Verhältnis der Länge des dunklen Teiles zur Länge des hellen Teiles des röntgenographischen Bildes des Spaltes ist von der Phase, in welcher sich im Momente der Durchleuchtung das Herz befindet, abhängig; am kürzesten erscheint der helle Abschnitt des Spaltbildes, wenn die Durchleuchtung im Momente der Systole, am längsten aber, wenn dieselbe im Momente der Diastole des Herzens stattgefunden ist. Hätten wir an Stelle der vorderen Metalleiste, welche den Spalt bedeckt, einen Bariumplatinzyanürschirm, so sähen wir während der Durchleuchtung den dunkeln Abschnitt des Spaltbildes auf dem Durchleuchtungsschirme synchron mit der Systole bzw. der Diastole des Herzens rhythmisch sich verkürzen bzw. sich verlängern. — Setzen wir die Uhrvorrichtung in Gang, so erhalten wir auf dem zwischen den Metalleisten vor dem Spalt sich verschiebenden Filmbande eine kontinuierliche Reihe der ineinander übergehenden Bilder des Spaltes, bzw. der hinter dem Spalt befindlichen streifenförmigen Teile der Bilder des Herzens und des Lungenfeldes. Die Kurve, welche nach der photographischen Entwickelung des Bildes den hellen von dem dunklen Teile des Filmes abgrenzt, muß als Ausdruck der Bewegungen des linken Ventrikels (Röntgenokardiogramm des linken Ventrikels) betrachtet werden. Wird der Registrierapparat derart eingestellt, daß links die Projektion (auf die Filmfläche) des linken Herzrandes, rechts aber die Projektion des rechten Herzrandes den Spalt schneidet, so erhält man auf dem Filmbande zwei Kurven, welche von beiden Seiten das mittlere helle Feld von den seitlichen, dunklen Feldern abgrenzen; die Kurve links ist röntgenographischer Ausdruck der Bewegungen der linken Herzkammer, die Kurve rechts Röntgenokardiogramm des rechten Vorhofes. Wird gleichzeitig auf dem Filmbande seine Bewegungsgeschwindigkeit mittels eines bei den graphischen Registrierapparaten in der Physiologie angewendeten Verfahrens aufgezeichnet, so erhalten wir die Möglichkeit, auf Grund der Röntgenkardiogramme die Bewegungen des Herzens in der gegebenen Zeit zu studieren. Bei entsprechender Einstellung unseres Registrierapparates erhalten wir Kurven zum Studium der Pulsationsbewegungen der Aorta bzw. der Pulmonalarterie. Auf analoge Weise bei entsprechender Einstellung (siehe A′ B′ der Figur) werden die Bewegungen des Zwerchfells aufgezeichnet, auch kann uns das

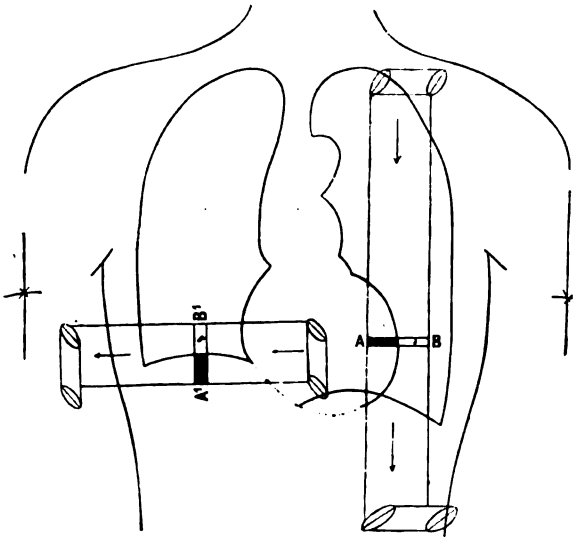

Digitized by Google

Verfahren Anhaltspunkte zum Studium der Bewegung der durch die Speiseröhre durchgehenden Wismutspeise verschaffen, z. B. zur genauen Bestimmung der Bewegungsgeschwindigkeit der Speise an verschiedenen Stellen der Speiseröhre dienen. Breite des Spaltes am Apparate, Bewegungsgeschwindigkeit des Filmbandes bzw. der photographischen Platte, Entfernung derselben von dem untersuchten Organe können beliebig verändert werden; von der entsprechenden Anpassung dieser Größen im Einzelfalle ist die Deutlichkeit des röntgenographischen Bildes abhängig."

Wie es also aus dem Obigen ersichtlich ist, muß die Priorität der Schaffung des dargestellten Verfahrens mir zuerkannt werden, mögen die oben genannten Autoren um die Entwickelung und Verbreitung desselben noch so großes Verdienst gelegt haben.

Eine einfache Vorrichtung zur Untersuchung und Demonstration von Sekundärstrahlen.

Von

Heinz Bauer, Berlin.

(Hierzu Tafel IV.)

Da ich gerade in letzter Zeit von verschiedenen Seiten um Auskunft angegangen wurde, wie man Sekundärstrahlen in Vorlesungen usw. demonstrieren könnte, möchte ich kurz eine einfache, leicht herzustellende Vorrichtung (Fig. 1) schildern, die sich mir für diesen Zweck ausgezeichnet bewährte. Eine Kiste — groß genug, um einer Röhre Raum zu gewähren — wird so dick mit Blei ausgeschlagen, daß sie, mit Leuchtschirm und Platte geprüft, als strahlendicht gelten kann. In den Boden der Kiste wird ein viereckiges Loch (bei mir von ca. 10 cm Seitenlänge) geschnitten und an dieses ein gleichfalls geprüft strahlendichter Bleitubus (bei mir 35 cm lang) angebracht. Ca. 10 cm vor dem unteren Tubusende werden Hinterwand und Seitenflächen weggeschnitten, so daß für dieses Stück nur noch die Vorderwand stehen bleibt. Ungefähr in der Mitte dieser freien Vorderwand wird ein Loch gemacht und ein dickwandiges Bleirohrstück (Wasserrohr) angebracht. Dieses Stück muß so lang sein (bei mir 4 cm lang), daß unter keinen Umständen die den viereckigen Tubus passierenden Hauptstrahlen infolge Divergenz etwa an das Vorderende gelangen können. Auf dieses Vorderende wird eine kurze Hülse gesteckt, die vorn durch einen Leuchtschirm verschlossen ist. Bei Ausschluß der Hauptstrahlung, absoluter Strahlendichtigkeit und richtiger Dimensionierung muß dieser Leuchtschirm während des Betriebes der Röhre dunkel bleiben. Sobald jedoch in den Ausschnitt des Tubusendes Stoffe irgendwelcher Art gebracht werden, leuchtet der Fluoreszenzschirm je nach der Intensität der in diesen Stoffen erregten Sekundärstrahlen mehr oder minder hell auf. Man kann so nacheinander die verschiedensten Materialien (Watte,

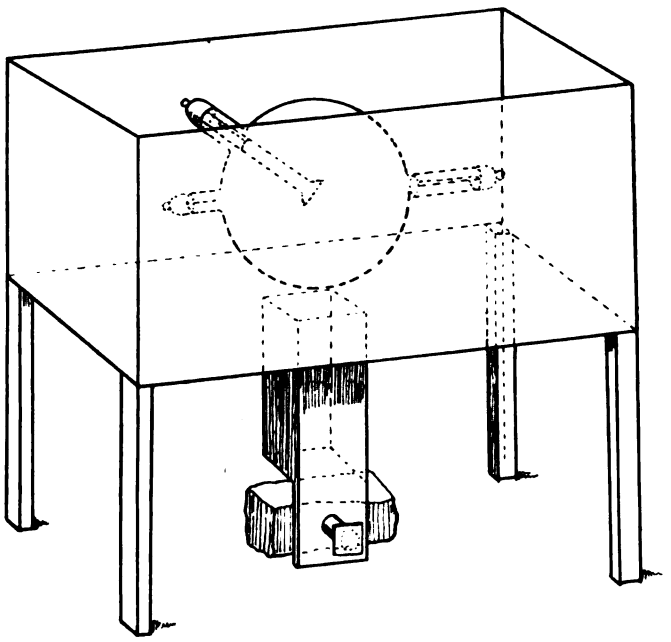

Fig. 1.

Digitized by Google

Holzwürfel, Zelluloidgefäße mit Sägespänen trocken und naß, mit Flüssigkeiten, Mauersteine usw. usw.) hinter der freistehenden Vorderwand vorbeiführen; bei guter Verdunkelung ist der unterschiedliche Effekt mühelos wahrzunehmen. Zur Demonstration von Metalloberflächen schneidet man Holzwürfel in der Diagonale durch, so daß eine geneigte Fläche entsteht, auf welcher man die betreffenden Metallplatten befestigt. Sie werden so von oben von den Hauptstrahlen getroffen, und die von den Treffstellen ausgehenden Sekundärstrahlen passieren dann den Leuchtschirmtubus. Zweckmäßiger als derartige Holzwürfel ist allerdings eine kleine Einspannvorrichtung (Fig. 2), die eine Drehung der Platte ermöglicht und damit ein Studium der Bedeutung des Auftreffwinkels der Hauptstrahlen gestattet.

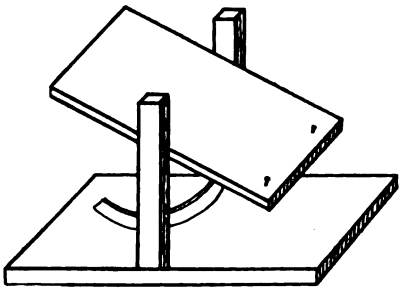

Fig. 2

Will man die Vorrichtung zu photographischen Untersuchungen verwenden, so hat man nur die aufgesteckte Leuchtschirmhülse durch eine andere zu ersetzen, die vorn eine Klemme besitzt, mit der man die lichtdicht eingepackten Platten befestigen kann, resp. eine kleine Kassette mit Pappdeckel. Unmittelbar vor den Platten läßt sich dann eine photographierbare Härteskala (bei geeigneter Wahl des Wasserrohrdurchmessers am besten die kleine runde Benoistskala) anbringen. Für die Aufnahme ist zu beachten, daß die Intensität der Sekundärstrahlung gegenüber der der Hauptstrahlung um ein beträchtliches zurücksteht; dementsprechend sind natürlich die Expositionszeiten länger zu wählen.

Da mir bisher an keiner dem Praktiker leicht zugänglichen Stelle Sekundärstrahlenaufnahmen begegnet sind, so sei auf Tafel IV, Figur 1 eine solche Serie wiedergegeben, die sehr gut oberflächliche Vergleiche in qualitativer und quantitativer Hinsicht zuläßt. Die Expositionszeiten betrugen:

bei der Hauptstrahlung 1 Minute,
bei der Sekundärstrahlung je 15 Minuten,

unter absolut gleichen und konstanten Betriebsverhältnissen (kontrolliert mit Milliampèremeter und Qualimeter). Infolge des diffusen Charakters der Sekundärstrahlung kann die Schärfe solcher Aufnahmen natürlich nur sehr mangelhaft sein. — Welche Bedeutung die Härte der Hauptstrahlung zur emittierten Sekundärstrahlung hat, zeigt Tafel IV, Figur 2, in der mit weicherer Röhre wiederum Blei unter einem Neigungswinkel von 45 Grad (dem gleichen wie oben) bestrahlt wurde. Hauptstrahlenaufnahme 1 Minute, Sekundärstrahlenaufnahme 15 Minuten.

Wie bereits betont, sollen die oben wiedergegebenen Vergleichsaufnahmen nur zu einer oberflächlichen Information für den Praktiker dienen. Und für diesen Zweck dürften sie genügen. Das, was wir als Sekundärstrahlen zu bezeichnen pflegen, setzt sich zwar nach Arbeiten von Barkla, Sadler, Walter, Crowther, Whiddington u. a. aus zwei verschiedenen Erscheinungen zusammen, aus einer zerstreuten Primärstrahlung (in Härte und Intensität von der Hauptstrahlung abhängig) und aus der sogenannten „charakteristischen“ Strahlung, die eine lediglich vom Atomgewicht abhängige, homogene Eigenstrahlung des getroffenen Körpers, gleichviel in welcher Temperatur und in welchem Agregatzustand sich dieser befindet, ist. Dieses Ergebnis aber ist für den praktischen Effekt, solange er sich — wie bisher — lediglich in unerwünschten Nebenwirkungen äußert, gleichgültig. Wesentlich anders dürfte es sein, wenn man einmal dazu gelangte, die homogene „charakteristische“ Strahlung für therapeutische Zwecke auszunutzen. Und hier scheint mir eines der großen Probleme der Röntgenologie zu liegen.

Digitized by Google

Weitere Erfahrungen mit der Bauerschen Luft-Fernregulierung der Röntgenröhren.

Von

Dr. med. **Gustav Loose**-Bremen.

Im März 1913 wird zum zweiten Male der Tag wiederkehren, an dem ich die erste Röntgenröhre mit dem neuesten Luftventil nach Heinz Bauer erhielt. Ich sprach über die neue Erfindung auf dem Röntgenkongress 1911 und publizierte meine Erfahrungen in den „Fortschritten" Bd. XVIII, 2: „Ein halbes Jahr Bauersche Luft-Fernregulierung." Es hat seitdem diese glänzende Erfindung, wie zu erwarten, sich gut eingebürgert, andererseits aber auch eine Anzahl Gegner gefunden, und ich komme deshalb der Anregung der Schriftleitung dieses Blattes, meine weiteren Erfahrungen zu veröffentlichen, um so lieber nach, als ich hoffe, dadurch klärend auf den Widerstreit der Meinungen einwirken zu können. In obiger Publikation heisst es auf S. 158/159:

„An irgend eine Röntgenröhre (Bild I zeigt z. B. eine Müllersche Wasserkühlröhre) wird der Glasansatz angeschmolzen, der die Reguliervorrichtung enthält. Diese selbst besteht nun (vgl. Bild II) aus einem U-förmig gebogenen Kapillarröhrchen, das zum Teil mit Hg gefüllt ist (durch schräge Schraffierung markiert). Das Kapillarröhrchen wiederum ist mit einem zweiten gezogenen Glasansatz armiert, der sogenannten Filterkammer; die periphere und zentrale Öffnung derselben (A und B, schwarz markiert) sind durch poröse Plättchen verschlossen, d. h. durch Stoffe, die für Hg undurchlässig, für Luft aber durchlässig sind. Der Zwischenraum (quer schraffiert) enthält Materialien, die wider Erwarten durchtretende Hg-Dämpfe vernichten. Für gewöhnlich ist der Aussenluft der Weg durch die Filterkammer mit Hilfe der Hg-Schlange versperrt. Erzeuge ich nun oberhalb der Hg-Kuppe einen Überdruck, so weicht das Hg in der Richtung des geraden Pfeils aus; erhöhe ich den Druck und treibe das Hg an der Öffnung der Filterkammer (A) vorbei, so ist in demselben Moment die Passage frei, und es tritt ein kleines Quantum atmosphärischer Luft durch die Filterkammer in das Innere der Röhre ein (vgl. Schlangenpfeil). Mit dem Nachlassen des Druckes und der Rückwärtsbewegung des Hg ist der Weg für die Filterkammer wieder geschlossen.

Zur Erzeugung des erforderlichen Überdruckes wird ein kleines Metallgebläse benutzt, das wie eine Luftpumpe funktioniert. Seine Handhabung illustriert Abbildung III. Bei der Auslösung der Regulierung ist vor allem darauf zu achten, dass der Druckapparat kräftig genug ist. Denn wenn der Druck nicht ausreicht, um das Hg an A vorbeizutreiben, kann natürlich auch keine Luft eintreten und die Regulierung versagt. Ursprünglich (vgl. Röntgenkongress) benutzte ich Gummiballons verschiedener Stärke; ich habe dieselben aber, da nicht zuverlässig genug, wieder aufgegeben. Seitens der radiotechnischen Werke werden Druckknöpfe verwandt, die vor Ablieferung einer Röhre an derselben geeicht werden. Wenn trotzdem eine ganze Reihe von ihnen bei mir versagte, so liegt der Grund einfach darin, dass man unmöglich vom Laboratorium einer Fabrik aus bei der Verschiedenheit der Verhältnisse eine so feine Druckkraft, wie die hier in Frage kommende, genau abschätzen kann. Das Luftgebläse hingegen liefert sprechend leicht den Druck in jeder erforderlichen Stärke und funktioniert absolut sicher."

Ich habe mich nun im Laufe der Zeit immer mehr davon überzeugt, dass das Metallgebläse den eigentlichen Schlüssel zum Luftventil bildet. Ich erinnere mich noch lebhaft der Enttäuschung, als von den drei ersten Röhren, die mit Druckknöpfen versehen waren, keine einzige funktionierte, weil die Druckvorrichtung zu schwach war. Ich erinnere mich ferner lebhaft des freudestrahlenden Gesichtes von Herrn Heinz Bauer, als ich ihm zum ersten Male im Bremer Krankenhause sein Luftventil als Fernregulierung in glänzender Form an verschiedenen Apparaten und Röhrentypen vorführte. Das Originalmetallgebläse ist jetzt noch

Digitized by Google

in meinem Besitz und wird tatsächlich gebraucht, ohne ein einziges Mal versagt zu haben. Wichtig ist, als Verbindung zwischen Röhre und Gebläse ein geeignetes Material zu wählen, ich halte den von mir verwandten, nicht zu engkalibrigen Gummischlauch allererster Qualität für das beste; ich benutze jetzt schon $1^1/_2$ Jahre dieselben Exemplare. Der neuerdings von den radiotechnischen Werken gelieferte, der neben Gummi aus einer Art Leinenstoff besteht, ist meines Erachtens nicht geschmeidig genug. Auch das Schraubenverschlussstück aus Metall, das die Firma zur Verbindung von Schlauch und Röhre beigibt, erscheint mir nicht praktisch, da diese Art Verbindung viel umständlicher und zeitraubender ist, als den Schlauch einfach auf den Glasansatz der Röhre hinaufzuschieben, ferner aber beim Lösen des Verschlusses durch Zurückfedern des Metalles die Gefahr besteht, die Röhre zu zertrümmern. Die Metallverbindung gleicht in ihrer Funktion der zwischen Wasserleitung und Gartenschlauch allgemein üblichen. Ich habe nun verschiedentlich beoabachtet, dass sich bei längerem Gebrauch feinste Partikelchen vom Gummischlauch ablösen, die durch den Druck mit in den Ventilansatz hineingepresst werden und vielleicht einmal zur Verstopfung desselben führen können. Ich schalte deshalb noch ein kleines Glasröhrchen ein, das diese Partikelchen abfängt und leicht von ihnen durch Herauspusten befreit werden kann (vgl. Abbildung II).

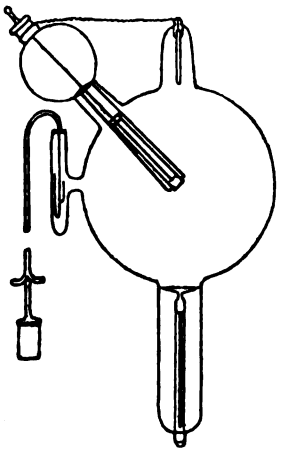

Abbildung I.

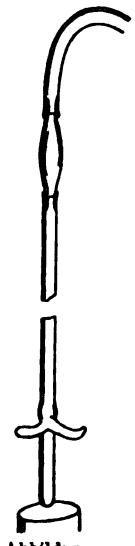

Abbildung IV.

Beim Empfang einer Röhre ist darauf zu achten, dass das Luftventil vorschriftsmässig ausgeführt ist. Es soll A ausreichend von Hg bedeckt sein und die Hg-Kuppe $1^1/_2$—2 cm höher liegen als A. Es haben nämlich anfangs einige Röhren, die in kalte Gegenden (Schweden usw.) versandt wurden, dadurch nicht funktioniert, dass durch die kalte Aussentemperatur das Hg sich stark zusammenzog und A spontan frei werden liess. Die natürliche Folge ist, dass Aussen- und Innendruck der Röhre sich völlig ausgleichen, und die Röhre mit einer nicht evakuierten identisch wird. Wird die obige Vorschrift innegehalten, ist diese Gefahr für deutsche Verhältnisse so gut wie ausgeschlossen. Der Vorsicht halber von vornherein die Hg-Säule auf etwa 3 cm oder noch mehr zu erhöhen, ist deshalb nicht angebracht, weil dadurch bei der Auslösung der Regulierung ein relativ hoher Druck erforderlich und die Regulierung selbst erschwert wird. Für die Praxis wäre es ausserordentlich wünschenswert, wenn in diesem Punkte seitens des Fabrikanten möglichst genaue Masse innegehalten würden, um durch ganz gleichartige Vorbedingungen auch das gleichmäßige Funktionieren des Ventils zu gewährleisten.

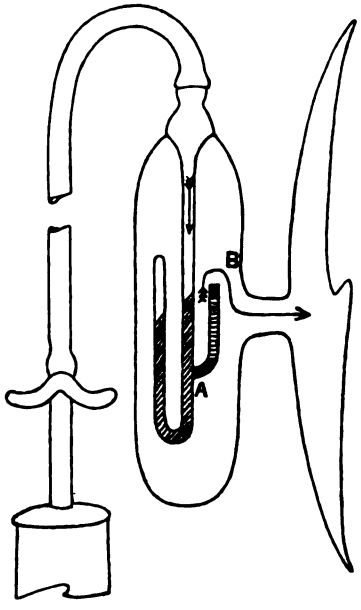

Abbildung II.

Wie ich früher bereits betont habe, ist der einzig geeignete Platz für das Anschmelzen des

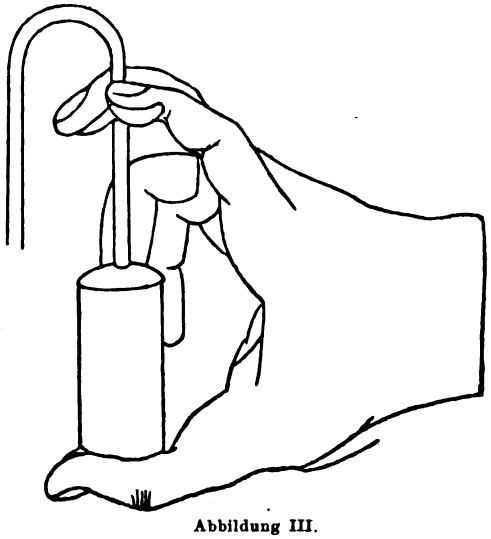

Abbildung III.

Digitized by Google

Ventilansatzes die der Antikattode abgewandte Hälfte der Glaskugel. Eigentlich selbstverständlicherweise muss der Ansatz so angeschmolzen werden, dass die Hg-Kuppe, genau wie beim Hg-Baro- oder Thermometer, den höchsten Punkt bildet gegen A oder in anderen Worten: der Anode und nicht der Kathode zugekehrt sein muss (vgl. Bild I); denn in praxi wird die Röhre entweder in vertikaler Stellung oder aber in horizontaler Lage mit leichter Erhöhung der Anode betrieben, also stets so, dass die Anode höher liegt als die Kathode. Wird diese Vorschrift innegehalten, ist ein Herausfallen von Hg unter Zerreissung der Hg-Säule physikalisch ausgeschlossen, und diese Befürchtung, die mir neulich einer unserer besten Röhrenfabrikannten äusserte, unbegründet. Auch die Gefahr, dass das Ventil auf dem Transport leiden könne, ist meines Erachtens nicht groß, da bei rohem Umgehen unterwegs viel eher die Röhre zertrümmern wird, als der viel dickere und stärkere Ventilansatz der Röhre. Zur Vorsicht auf dem Transport liesse sich immerhin leicht die Schlauchöffnung des Ansatzes durch ein Gummihütchen schützen, ähnlich wie der Schmelzansatz der Röhre, um so ein Herausschleudern von Hg unmöglich zu machen. Meine sämtlichen Luftventilröhren sind zu jeder Jahreszeit tadellos übergekommen.

Die Hauptsache bei der Luftregulierung ist und bleibt aber die richtige Handhabung des Druckgebläses. Diese ist nun so spielend leicht zu erlernen, dass jeder, der sich den Mechanismus des Luftventils einmal klargemacht hat, ihn auch sofort wird meistern und beherrschen können. Wenigstens habe ich bei den zahlreichen Kollegen, die bei mir tätig waren, sowie bei meinem Personal irgendwelche Schwierigkeiten nie erlebt. Die Hauptvorschrift, die unbedingt beachtet werden muss, heisst: den Druck kurz und energisch ausüben, damit das Hg in federnde Bewegung gerät und durch Vorbei- und Rückwärtsschnellen an der Filterkammer A vorbei der Aussenluft nur momentan den Durchtritt gestattet. War die Regulierung nicht ausreichend, drücke man lieber ein zweites Mal ebenso kurz, als beim erstenmal gleich länger. Denn wenn A länger als einen Moment von Hg unbedeckt bleibt, bewirkt der beträchtliche Überdruck der Aussenatmosphäre, dass zuviel Luft in die Röhre strömt, ja dieselbe sogar in in den meisten Fällen fast blau oder aber so weich lassen wird, dass sie praktisch unbrauchbar ist. Ich glaube ganz sicher, dass in den meisten Fällen von Unzufriedenheit der eigentliche Grund nicht auf der Konstruktion des Ventils, sondern auf seiner falschen Handhabung beruht. Verwunderlich ist letztere aber nicht, wenn es in der Gebrauchsanweisung der Firma Heinz Bauer neuerdings heisst: das Druckgebläse 3—4 Sekunden in zusammengedrücktem Zustand zu halten, also gerade das empfohlen wird, was absolut verboten ist und möglichst vermieden werden soll.

Wenn ich jetzt nach $1\,^1/_2$jähriger Praxis an grossem Material auf meine publizierten Thesen und Behauptungen zurückblicke, so ist es mir eine persönliche Genugtuung, alles aufrecht erhalten zu können und nichts zurücknehmen zu brauchen. Eine Tatsache, auf die ich bisher nur in einer kurzen Diskussionsbemerkung im Anschluss an den Vortrag des Herrn Lohfeldt-Hamburg auf dem letzten Röntgenkongress hinweisen konnte, möchte ich an dieser Stelle besonders hervorheben. Es ist die überaus erfreuliche Erscheinung, dass wir Praktiker in dem Luftventil endlich einmal eine Erfindung begrüssen können, die unsere doch immer mit grossen Unkosten verbundene Untersuchungsmethode wesentlich verbilligt.

Zur Illustration lasse ich einige Zahlen und Daten aus meinen Protokollen folgen:

Vor Einführung des Luftventils konsumierte ich an Röhren verschiedensten Fabrikats vom 1. IV. 10 bis 31. III. 11 15 Stück; der durchschnittliche Preis betrug ca. 110 Mark, also ein Röhrenverbrauch von 1650 Mark p. a., in demselben Zeitraum gelangten zur Untersuchung 1022 Patienten mit 2200 Röntgenogrammen und 5—600 Durchleuchtungen. Seit dem 1. IV. 11 beziehe ich nur noch Röhren mit Luftventil; an einige alte, deren Regulierung vollkommen aufgebraucht war, habe ich mir seitens verschiedener Firmen und zu grosser Dankverpflichtung meinerseits Luftventile anschmelzen lassen; von dem Augenblick an funktionierten

Digitized by Google

dieselben wie ganz neue Röhren. Alles in allem genommen habe ich bisher 18 Röhren mit Luftventil in Gebrauch, und zwar verteilen sich diese auf:

Müller-Röhren . . .	7
Bauer-Röhren . . .	6
Gundelach-Röhren . .	3
Polyphos-Röhren . .	1
R. G. u. S.-Röhren .	1
Summa	18

Ein Teil dieser Röhren besitzt kulturhistorischen Wert, da sie von sämtlichen genannten Firmen die ersten Exemplare darstellen, die überhaupt mit Luftventil geliefert wurden. Von diesen 18 Röhren wurde je eine Müller- und Bauerröhre durch Unvorsichtigkeit zertrümmert; ferner wurden drei Müllerröhren dadurch unbrauchbar, dass der Verbindungsdraht zwischen Kathode und Kathodenkabelöse nach etwa einjährigem Gebrauch durchbrannte; eine von diesen Röhren liess sich reparieren.

Der Grund für das Durchbrennen kann wohl nur darin liegen, dass die Verbindung zu schwach war. Nach Meinung der Firma lässt sich diesem Übel leicht abhelfen, da man früher nicht hätte ahnen können, dass eine Röhre solange aushielte. Alle übrigen Röhren sind noch in voller Leistungsfähigkeit, so dass ich vorläufig noch vollauf mit Röhren versehen bin. Mein Röhrenkonsum ist also von 15 p. a. heruntergegangen auf 4 in $1^1/_2$ Jahren oder durchschnittlich etwa auf 2 p. a.; in andern Worten spare ich jährlich an Röhren etwa 13—1400 Mark. Dass das Luftventil die Ursache der Röhrenersparnis ist, geht daraus hervor, dass von den 15 im Jahre 1910 verbrauchten Röhren 12 beim Regulieren durchschlugen; die Kohle-, Glimmer- usw.-Regulierungen brauchen eben in relativ kurzer Zeit so auf, dass sie nichts mehr hergeben, und bei dem Versuch, durch stärkere Stromzufuhr noch eine Gasabgabe zu erzwingen, musste leider manche Röhre ihr Leben lassen. Trotz des Ventils brauchen die Herren Röhrenfabrikanten jedoch nicht ängstlich zu werden. Dass die Bäume nicht in den Himmel wachsen und der Röhrenabsatz nicht allmählich einschläft, dafür werden schon wie bisher die zarten Hände beiderlei Geschlechts sorgen; ferner habe ich die Beobachtung gemacht, dass ohne nachweisbare Ursache meine ältesten Luftventilröhren (Polyphos, Gundelach, R. G. u. S. z. B.) allmählich in ihrer Leistungsfähigkeit nachlassen, zu Schliessungslicht, Plattenverschleierung usw. neigen, so dass der Tag wohl nicht mehr fern liegen wird, an dem ich sie ausrangieren muss. Es tritt eben wie beim Menschen schliesslich eine Art Altersschwäche ein, die auf Gesamtabnutzung beruht, ohne dass diese sich irgendwo lokalisieren liesse. Wie enorm jedoch die Arbeitskraft der Röhren durch das Luftventil gesteigert wird, dafür einige Zahlen. In der Zeit vom 1. IV. 1911 bis 1. X. 1912 (= $1^1/_2$ Jahre) gelangten zur Untersuchung 2636 Patienten, an denen ca. 5000 Röntgenogramme und ca. 1000 Durchleuchtungen ausgeführt wurden. Keine meiner Röhren leistete weniger als 1000 Untersuchungen, manche noch wesentlich mehr.

Nicht inbegriffen in diese Betrachtungen habe ich die Drosselröhren, die früher infolge mangelhafter Regulierfähigkeit so schlecht funktionierten, dass man besser auf sie ganz verzichtete. Durch das Luftventil sind dieselben mit einem Schlage zu wirklich brauchbaren Instrumenten geworden, deren Benutzung warm empfohlen werden kann.

Da ich persönlich noch nie ein Luftventil gesehen habe, das nicht funktionierte, wäre ich den Herren Kollegen, die derartige Röhren besitzen, ausserordentlich dankbar, wenn sie mir dieselben leihweise für 1—2 Tage überlassen würden. Nach Prüfung meinerseits werde ich sie umgehend zurückgehen lassen.

Sollten diese Zeilen einen regen Meinungsaustausch über Wert oder Unwert des Luftventils hervorrufen, ist ihr Zweck erfüllt.

Digitized by Google

Das „Panzerherz".

Von

Professor **H. Rieder**, München.

Im Gegensatz zu früher sind Kalkablagerungen in einzelnen Organen und Geweben nunmehr nicht bloß durch anatomische Präparation bzw. auf mikroskopischem Wege, sondern auch vermittelst der Röntgenstrahlen nachzuweisen.

Es sei hier nur an die Scheierschen Studien über Verknöcherungszonen der Kehlkopfknorpel (Fortschr. a. d. Geb. d. Röntgenstr., Bd. I), an den Simmondschen Kalknachweis am Leichenherzen (Fortschr. a. d. Geb. d. Röntgenstr., Bd. XII), sowie an die Fränkelschen Untersuchungen der Samenleiter und der Hirngefäße (Fortschr. a. d. Geb. d. Röntgenstr., Bd. XIV) erinnert.

Auch beim Lebenden hat man den Verkalkungsprozessen seit Einführung der Röntgenuntersuchung in die praktische Medizin große Aufmerksamkeit geschenkt.

So wurde sowohl den abnormen Verkalkungen innerhalb des Muskel-, Knorpel- und Knochensystems Rechnung getragen, als auch denen an verschiedenen Organen, so am Gehirn (verkalkte Herde bzw. Tumoren), an der Glandula thyreoidea und an den tracheobronchialen und bronchopulmonalen Lymphdrüsen (Einlagerung von Kalksalzen in die Drüsensubstanz), an der Pleura (Kalkablagerungen in alten Exsudaten und Schwarten), am Wurmfortsatze (Enterolithen) usw.

Eine wichtige Rolle spielt der Kalkgehalt ferner beim röntgenologischen Nachweis von Konkrementen (Gallen-, Nieren-, Urether-, Blasen-, Prostatasteinen).

Mit Rücksicht auf ihre große diagnostische und prognostische Bedeutung wurden die Verkalkungsvorgänge besonders auch am Zirkulationsapparat (Herz, Arterien, Venen) näher studiert.

Während an den peripheren Arterien, namentlich den kleineren, der röntgenologische Nachweis von Kalk relativ leicht gelingt, stößt derselbe schon bei den Iliacae und namentlich bei der Aorta oft auf erhebliche Schwierigkeiten. Immerhin ist es nicht selten möglich, einzelne verkalkte Partien auch am Aortenrohr, namentlich am Artus aortae, nachzuweisen.

Mitunter gelingt es auch an den Venen Kalkablagerungen festzustellen. Es sei hier nur der im großen und kleinen Becken vorkommenden, rundliche Flecken bildenden Phlebolithen gedacht, die bekanntlich zu schwerwiegenden Verwechslungen mit Harnleiter- und Nierensteinen führen können.

Was das Herz anlangt, das in dieser Mitteilung ausschließlich berücksichtigt werden soll, so sei zunächst auf pathologisch-anatomische Röntgenuntersuchungen hingewiesen.

Am Leichenherzen hat, wie bereits oben angeführt, Simmonds den Nachweis von Verkalkungsherden erbracht und ihren genauen Sitz röntgenologisch festgestellt.

Am häufigsten und augenfälligsten konnte er Kalkablagerungen am Endocard (bzw. an den Klappen) nachweisen, wo diese Veränderungen leicht und exakt zu lokalisieren sind.

Bei den Koronararterien hat sich gezeigt, daß die Imprägnierung der Intima mit Kalksalzen besonders im Verlauf der Hauptgefäße zu finden ist. Und zwar bilden diese Salze nicht etwa einen kontinuierlichen Kalkstreifen, sondern kalkhaltige Gefäßabschnitte wechseln hier — im Gegensatz zu den peripheren Arterien der Extremitäten — in ziemlich regelmäßiger Weise mit kalkfreien bzw. kalkarmen ab.

Seltener als an den Arterien finden sich Kalkablagerungen in Form von Streifen und Platten am Perikard. Meist zeigten sie sich in den Adhäsionen zwischen den Blättern des parietalen und visceralen Perikards oder nur an letzterem, also dem Epikard, und zwar stets im Anschluß an gewöhnliche fibrinöse Perikarditis oder an tuberkulöse Entzündungen des

Digitized by Google

Perikards. Die genannten Einlagerungen sind entweder unregelmäßig geformt, porös oder sie bilden eine zusammenhängende Fläche.

Am seltensten gelang der Nachweis von Kalksalzen am Myokard. Sie werden hier nur sekundär, d. h. nach fibröser Umwandlung des Myokards, in dem daselbst gebildeten Bindegewebe abgelagert. Wie am Perikard erfolgt die Kalkablagerung auch im Myokard in so reichlichem Maße, daß nach der Ansicht von Simmonds ihr röntgenologischer Nachweis bei beiden auch am Lebenden möglich sein müsse.

Am lebenden Herzen wurden indessen bisher nur in einzelnen Fällen, und zwar nur am Herzbeutel, Ablagerungen von Kalksalzen vermittelst der Röntgenstrahlen nachgewiesen.

So hat F. M. Groedel (Fortschr. a. d. Geb. d. Röntgenstr., Bd. XVI und „Die Röntgendiagnostik der Herz- und Gefäßerkrankungen", Bibliothek der physikalisch-medizinischen Techniken von Heinz Bauer, Berlin 1912, Hermann Meußer) bei einer neunundzwanzigjährigen an Insuffizienz und Stenose der Mitralis und chronischer Myokarditis leidenden Frau eine ringförmige Ablagerung von Kalksalzen in der Gegend des linken Ventrikels gefunden.

Zwei weitere diesbezügliche Beobachtungen stammen von G. Schwarz (Wiener klinische Wochenschrift 1911 und „Die Röntgenuntersuchung des Herzens und der großen Gefäße". Fünf Vorträge. Franz Deuticke, Leipzig und Wien, 1911).

In dem einen Falle handelte es sich um einen vierzigjährigen Mann, der ein starkes Trauma in der Herzgegend erlitten hatte. Bei der Röntgenuntersuchung waren am linken Herzrande, und zwar an der Ventrikelwölbung sowie an der Herzspitze und an der Vorderfläche des Herzschattens strangartige Schatten ersichtlich, die so dicht waren, daß sie nur durch eine Substanz von sehr großem spezifischem Gewichte, d. h. durch Kalk, hervorgerufen sein konnten.

In dem anderen Falle bestanden bei einem dreiunddreißigjährigen Manne, der früher an Pleuritis und Perikarditis gelitten hatte, die Krankheitserscheinungen einer Pseudoleberzirrhose (Pick). Am unteren Herzrande fand sich röntgenologisch eine kleinfingerbreite, dichte Kalkschale, die von der Spitze bis zum rechten Vorhof reichte und Ähnlichkeit mit einem metallischen Bande hatte.

Hieran reihen sich zwei eigene Beobachtungen von Kalkablagerung am Perikard.

1. Zweiundfünfzigjährige Frau. Leidet schon seit ihrem neunzehnten Lebensjahre an Arthritis deformans. Hände und Füße sind stark verkrümmt und in ihrer Funktion erheblich beeinträchtigt.

Im Mai 1910 beobachtete Patientin eine Anschwellung ihres Leibes; auch traten Herzbeschwerden auf, an denen Patientin früher nie gelitten hatte. Im November 1910 erstmaliger Aufenthalt der Patientin im Krankenhause.

Bei der der ersten medizinischen Klinik angehörigen Patientin[1]) fand sich ein beträchtlich vergrößertes Herz. Der Herzstoß war nicht zu fühlen, die Herzaktion unregelmäßig. Die Töne waren leise, aber rein. An der Herzspitze sowie über dem Sternum perikardiales Reiben. Der Puls war arythmisch, klein, ziemlich frequent. Radialarterie weich. In der Bauchhöhle ein freier Erguß. Über dem rechten Unterlappen pleuritisches Reiben. Auch bestanden dort Anzeichen von Schwartenbildung, d. h. handbreite Dämpfung und schlechte Verschieblichkeit der unteren Lungengrenzen. Anzeichen von Tuberkulose waren nicht nachzuweisen.

Bei der am 25. Mai 1911 erfolgten Röntgenuntersuchung (Durchleuchtung) ergab sich eine Verbreiterung der Herzfigur nach beiden Seiten nebst bogenförmiger Kalkeinlagerung in der Gegend des linken Ventrikels. Keine sichtbare Herzpulsation. Die dorsoventrale Röntgenaufnahme (Fig. 1) des Thorax (Fokusdistanz 60 cm, Expositionszeit 5 Sekunden) ließ erkennen, daß das Herz nach beiden Seiten ziemlich gleichmäßig verbreitert ist.

[1]) Genauere Mitteilungen in Betreff des Organbefundes und des Krankheitsverlaufes finden sich in der von Anton Miller, München 1912, unter dem Titel: „Über den Nachweis von Kalkablagerungen am Herzen des Lebenden durch das Röntgenverfahren" verfaßten Dissertation.

Digitized by Google

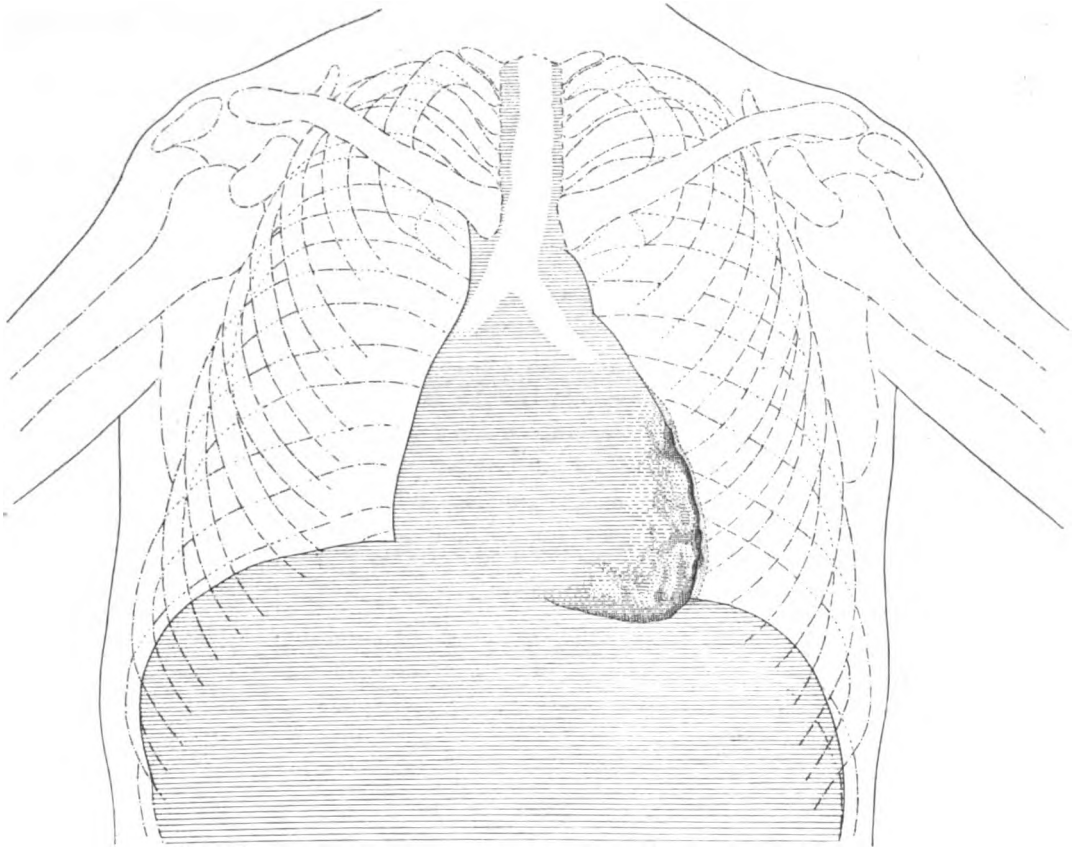

Fig. 1. Dorsoventrale Aufnahme (52jährige Frau). Herz erheblich verbreitert. Kalkschale im Gebiete des linken Ventrikels. Verlauf der Trachea und der Stammbronchien sichtbar.

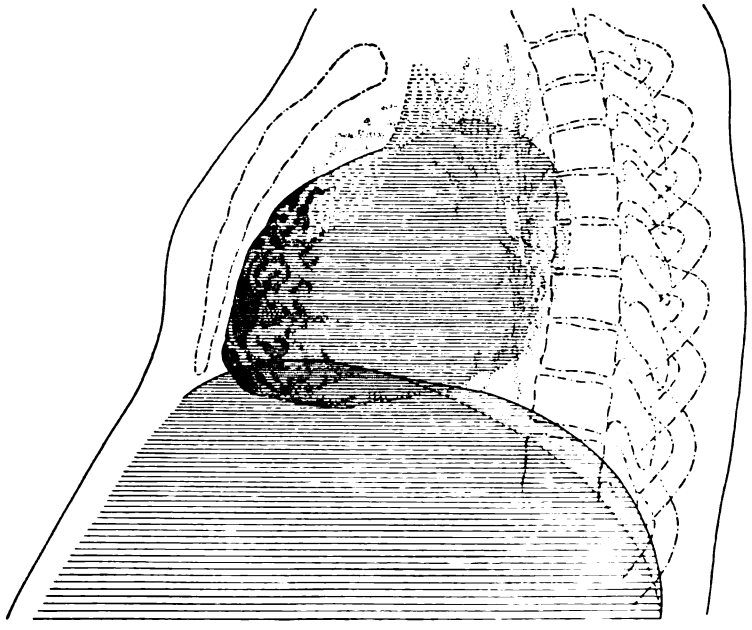

Fig. 2. Frontale Aufnahme (52jährige Frau). In der Figur ist ersichtlich, daß die Rückfläche des Herzens frei von Kalkablagerungen ist. Auch der Verlauf der Aorta und die Hilusverzweigungen sind zur Darstellung gekommen.

Digitized by Google

Am linken Herzrande, ungefähr an der Vorhofkammergrenze beginnend, erstreckt sich nach abwärts bis über die Herzspitze hinaus, der unteren Herzgrenze entlang, etwa bis zur Körpermittellinie ein dichter, ziemlich scharf begrenzter, verschieden breiter, bogenförmig und leicht wellig verlaufender Schattenstreifen, der das Herz schalenartig umgibt und offenbar dem Perikard angehört. Er betrifft, wie die frontale Aufnahme (Fig. 2) des Thorax (Fokusdistanz 1 m, Expositionszeit $^1/_{10}$ Sekunde) zeigt, die vordere, seitliche und in geringem Grade auch die untere, nicht aber die hintere Herzfläche. Von dem erwähnten dichten, ziemlich breiten linksseitigen Schattenstreifen aus erstrecken sich, wie die dorsoventrale und frontale Aufnahme (Fig. 1 und 2) erkennen ließen, unregelmäßig streifige Spangen und Fortsätze nach der vorderen und unteren Herzfläche. Dieselben verlieren sich unter allmählicher Aufhellung netzartig im Herzschatten und liefern lange nicht so intensive Schatten wie der vorerwähnte bogenförmige Kalkstreifen selbst. Sie sind als schwielige Bindegewebszüge mit Kalkeinlagerungen aufzufassen.

Der in Figur 1 ersichtliche schmale, zarte Randschatten an der linksseitigen Peripherie des Herzschattens, außerhalb der Verkalkungszone, ist offenbar durch die vorhandene schwache Pulsation des Herzens (während der Zeitaufnahme) bedingt. Die Gefäßbögen sind auf dem Röntgenbilde fast gar nicht ausgesprochen, selbst der Aortenbogen ist nur angedeutet. Rechterseits ist die Schattenkontur der Vena cava superior ersichtlich.

Von der Halsregion nach abwärts läßt sich die Schattenaussparung der schräg nach rechts verlaufenden Trachea sowie ihre Bifurkation nachweisen und auch die Stammbronchien sind eine Strecke weit auffallend deutlich im Herzschatten zu verfolgen.

Es fanden sich hier also ausgedehnte, zusammenhängende, mit Ausläufern versehene Kalkplatten im Gebiete des Perikards. Und zwar lagerten sich offenbar erst im Anschluß an Perikarditis in deren entzündlichen Produkten so reichlich Kalksalze ab, daß sie einen förmlichen Mantel um das Herz bildeten.

Innerhalb welchen Zeitraumes sich diese Kalkablagerungen gebildet haben, dürfte schwer zu entscheiden sein und der Umstand, daß bis zum Jahre 1910 niemals Herzbeschwerden bei der Patientin bestanden haben, ist nicht maßgebend für die Beurteilung dieser Frage, da eine Perikarditis erfahrungsgemäß sehr lange latent verlaufen kann. Wie schwierig eine derartige Entscheidung zu treffen ist, ersieht man daraus, daß die Kalkablagerungen bei den im Laufe von nahezu zwei Jahren wiederholten Röntgenuntersuchungen sich stets in gleicher Deutlichkeit zeigten und kaum an Ausdehnung zugenommen haben.

Lokalisation und Dichte der oben beschriebenen, hauptsächlich den linken Herzrand betreffenden Schattenstreifen lassen keinen Zweifel darüber aufkommen, daß es sich tatsächlich um Kalkablagerungen im Perikard handelt, zumal Perikarditis vorausgegangen war. Differentialdiagnostisch könnten außer Kalksalzen nur bindegewebige Veränderungen am Herzen selbst in Betracht kommen. Allein durch Bindegewebe, das bekanntlich auch die Röntgenstrahlen in hohem Grade absorbiert, kann niemals eine so intensive Schattenbildung erzeugt werden, wie durch Kalk.

Im weiteren Verlaufe der Krankheit wurden öfters Punktionen des Abdomens notwendig. (Das spezifische Gewicht der Flüssigkeit betrug 1022.) Doch fühlt sich Patientin, welche zurzeit noch in Beobachtung auf der Rombergschen Klinik sich befindet, unter Gebrauch von Diureticis (Theocin) relativ wohl.

War in dem geschilderten Falle die Einlagerung von Kalksalzen ins Perikard sehr erheblich, so war dieselbe im folgenden Falle, der einen jungen Mann betraf, relativ gering.

2. Fünfundzwanzigjähriger Dienstknecht. Stammt von gesunden Eltern. In der Kindheit Masern. Bei körperlichen Anstrengungen traten angeblich stets Atembeschwerden auf. Patient arbeitete bis Oktober 1908 in der Landwirtschaft. Damals Schwellung der Füße und des Leibes; ärztlicherseits wurde auch Leberschwellung konstatiert. In der Folge Arbeitsfähigkeit beschränkt. Bei stärkerer körperlicher Bewegung Klopfen und Stechen in der Herzgegend. Dreimal wurde Punctio abdominis nötig. 4. Januar 1913 Überführung des Patienten auf die zweite medizinische Klinik (v. Müller).

Digitized by Google

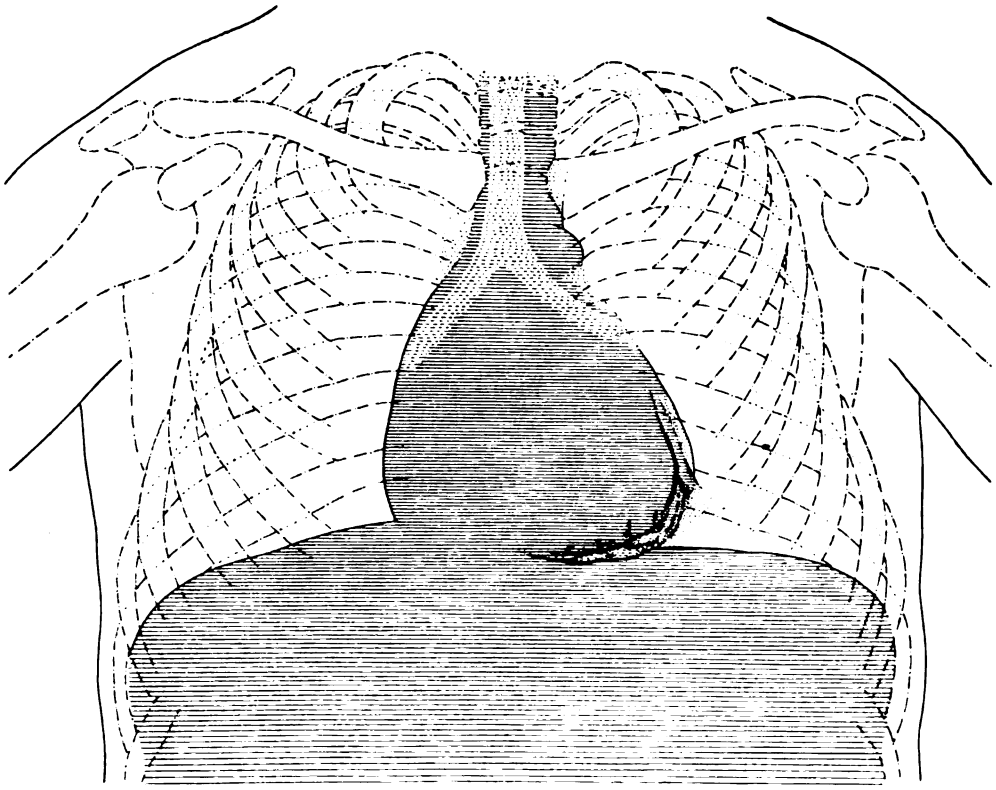

Fig. 3. Dorsoventrale Aufnahme (25jähriger Mann). Herz erheblich verbreitert. Kalkschale im Gebiete des linken Ventrikels. Aortenbogen schwach ausgesprochen. Perikardzipfel an der Herzspitze. Verlauf der Trachea und der Stammbronchien sichtbar.

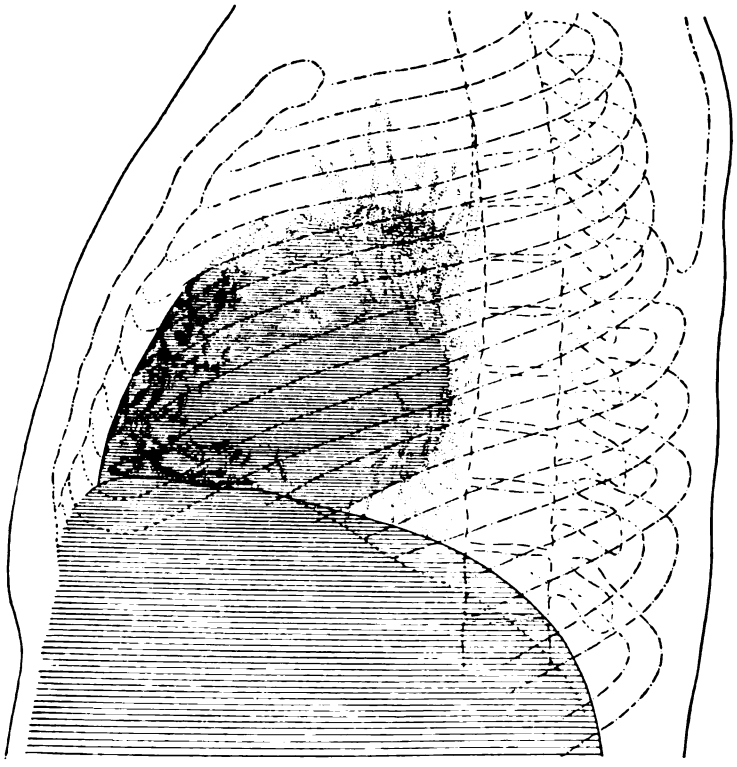

Fig. 4. Frontale Aufnahme (25jähriger Mann). Die Rückfläche des Herzens ist frei von Kalkablagerungen. Der Aortenbogen hebt sich nur undeutlich vom Schatten der Hilusverzweigungen ab.

Digitized by Google

Mittelgroßer, mäßig kräftiger Mann. Mittlerer Ernährungsstand. Cyanose der Extremitäten sowie des Gesichtes. Andeutung von Trommelschlägelfingern. In den seitlichen Partien des Abdomens Venenschwellungen. Thoraxbeweglichkeit nicht gestört. Lungenbefund normal. Herz nach beiden Seiten vergrößert. Spitzenstoß nicht zu fühlen. Systolisches Geräusch an der Spitze. Über der Pulmonalis gespaltener zweiter Ton. Herzaktion regelmäßig. Zuweilen Extrasystolen. Puls 80. Geringgradiger Ascites. Leber etwas vergrößert, unterer Rand tastbar. Milz nicht palpabel. Dämpfungsbezirk nicht vergrößert. Kein Anasarka. Radialpuls klein und weich.

Röntgenuntersuchung, 10. Januar 1913. Die Durchleuchtung ergibt ziemlich gleichmäßige Verbreiterung des Herzens nach links und rechts. Der Herzrand befindet sich beiderseits zwei Querfinger innerhalb der Mammillarlinie. Gegend des linken Vorhofes leicht ausgebuchtet. Hier sowie im Gebiete des linken Ventrikels schwache Pulsation sichtbar. Gefäßbögen sämtlich schwach bzw. fast gar nicht ausgeprägt.

Bei den in dorsoventraler und frontaler Strahlenrichtung bei einer Fokusdistanz von 1 m in $^1/_{10}$ Sekunde vorgenommenen Röntgenaufnahmen (Fig. 3 u. 4) zeigten sich am linken Herzrand verschiedene, das ganze Gebiet des linken Ventrikels umfassende, unregelmäßig verlaufende, schmale, wellige Kalkstreifen, die sich nach der vorderen und seitlichen Herzfläche fortsetzen und dort eine Strecke weit verfolgen lassen. Der in der Gegend der Herzspitze ersichtliche Perikardzipfel und dessen eigentümliche Form weisen auf Verwachsung der äußeren Herzbeutelfläche bzw. der Pleura mediastinalis mit der Pleura diaphragmatica hin. Dafür spricht auch der Umstand, daß sich bei frontaler Durchleuchtung die untere Herzfläche vom Zwerchfellschatten nicht differenzieren läßt. Die Gegend des Mediastinums unscharf, verschwommen. Trachea und Hauptbronchien waren in ihrem Verlauf weniger deutlich zu verfolgen wie in Fall 1.

Im übrigen deckt sich der klinische und röntgenologische Befund in diesem Falle im allgemeinen mit dem im ersten Falle erhobenen.

Der in beiden Fällen konstatierte, nach Punktionen rasch wiedergekehrte Ascites und die Lebervergrößerung in Verbindung mit den beschriebenen Herzveränderungen (Herzverbreiterung, Fehlen des Spitzenstoßes, leise Herztöne, kleiner Puls, perikarditisches Reiben, Kalk- und Bindegewebsschatten), also Stauung im Leberkreislauf in Verbindung mit schrumpfenden Perikardschwielen und kalkigen Einlagerungen in die Perikardialblätter bei Fehlen eines ätiologischen Momentes wiesen auf das Vorhandensein einer sogenannten perikarditischen Pseudoleberzirrhose „Pick" hin.

Bei dieser im allgemeinen sehr langsam verlaufenden Erkrankung, die gelegentlich auch schon bei sehr jungen Leuten, ja auch bei Kindern beobachtet wurde, findet sich pathologisch-anatomisch erfahrungsgemäß Perihepatitis chronica hyperplastica, von Curschmann „Zuckergußleber" benannt, da die Leber (und zuweilen auch die Milz) bei dieser Krankheitsform wie mit Zucker übergossen scheinen. Als primäre Affektion muß die mit Obliteration des Herzbeutels einhergehende Perikarditis angesehen werden, als sekundäre die Stauung im Leberkreislauf mit nachfolgender Stauungsinduration der Leber.

Auch die Franzosen sprechen in ihren den genannten Krankheitszustand betreffenden Abhandlungen von einer „Cirrhose cardiaque" nach Herzbeutelerkrankung.

Gelegentlich von Obduktionen wurde festgestellt, daß der durch die perikarditischen Adhäsionen ausgeübte Druck auf die Vena cava inferior die Stauung im Leberkreislauf bedingt.

Es ist verständlich, daß bei längerer Dauer des Krankheitsprozesses infolge von langanhaltender Stauung sich Bindegewebswucherung und leichte Schrumpfung der Leber einstellt, also sekundäre Stauungsinduration. Auffallend erscheint aber im erstbeschriebenen Falle das hohe spezifische Gewicht des Ascites, das auf einen entzündlichen Flüssigkeitserguß hinweist. Zur Erklärung desselben können folgende Argumente herangezogen werden. Man hat schon

Digitized by Google

oft beobachtet, daß das spezifische Gewicht seröser Höhlen nach öfteren Punktionen höher wird, weil eben doch häufig geringgradige Infektionen und entzündliche Erscheinungen nach öfters wiederholten operativen Eingriffen stattfinden. Andererseits hat man in vielen Fällen schon außer der zum Krankheitsbilde stets gehörenden Perikarditis auch Pleuritis und Peritonitis chronica sowie Perisplenitis beobachtet, besonders wenn tuberkulöse Veränderungen am Perikard vorhanden waren. Liegt doch dem ganzen Prozeß der perikarditischen Pseudoleberzirrhose zweifellos eine entzündliche Ursache zugrunde. In solchen Fällen, in denen der entzündliche Charakter der Krankheit, namentlich an den serösen Häuten, das Bild beherrscht, kann wie im ersten der obengenannten Fälle die Krankheit vorwiegend unter dem Bild der Polyserositis verlaufen.

Daß die Zuckergußleber auf entzündlichen Vorgängen beruht, hat schon Curschmann behauptet, wie ja auch in derartigen Fällen die Leber nach Punktionen mäßig vergrößert, palpabel, nicht hart, mit glatter Oberfläche versehen gefunden wurde.

Was die Größe des Herzens sowie seine Form betrifft, so zeigte der Herzschatten in den oben angeführten Fällen beiderseitige ziemlich erhebliche Verbreiterung und konvexe Ränder, so daß die Herzform der Kugelform sich nähert. Dabei fanden sich schwach ausgesprochene Gefäßbögen und ein relativ schmaler mediastinaler Bezirk, also Befunde, wie sie bei einem mittelgroßen perikardialen Exsudat gewöhnlich erhoben werden.

Systolische Einziehung der Herzspitze bzw. der Zwischenrippenräume, welche oft einen guten Fingerzeig für das Bestehen von Obliteration der Perikardblätter geben, war in keinem der beiden geschilderten Fälle zu beobachten, perikarditische Reibegeräusche waren nur im ersteren der zwei erwähnten Fälle zu konstatieren. Eine gewisse Unschärfe und Verschwommenheit der Medialstinalgegend, namentlich in Fall 2, ist wahrscheinlich auf chronische Mediastinitis, welche die Perikarditis so häufig begleitet, zurückzuführen.

Die für Kalkablagerung im Perikard schon lange gebräuchliche Bezeichnung „Panzerherz“ entspricht, wenigstens in stärker ausgesprochenen Fällen von Petrifikation des Perikards, gut dem anatomischen Befunde des mit einem förmlichen Kalkpanzer bekleideten Herzens, so daß dasselbe in vorgeschrittenen Fällen wie „eingemauert“ oder „versteinert“ erscheint.

Findet man bei der Röntgenuntersuchung derartige ring- oder schalenartige Kalkablagerungen im Gebiete der Perikardialblätter, so deuten sie stets auf früher stattgehabte, vielleicht latent verlaufene Perikarditis bzw. schwielige Mediastinitis mit nachträglicher Verkalkung hin.

Diese Kalkablagerungen in perikarditischen Schwielen fanden sich merkwürdigerweise in allen bisher beobachteten Krankheitsfällen linkerseits, und zwar an der Ventrikelwölbung.

Der röntgenologische Nachweis derartiger Verkalkungen am Perikard ist zweifellos ein wichtiger Fingerzeig für die Diagnose der perikarditischen Pseudoleberzirrhose. Deshalb sollten künftighin alle Fälle, bei denen Verdacht auf die letztgenannte Krankheit auftaucht, mit Hilfe des Röntgenverfahrens auf Kalkablagerungen am Perikard untersucht werden. Sie gestatten einen sicheren Schluß auf bestehende Perikarditis obliterans calculosa, welche bekanntlich lange Zeit latent verlaufen kann, wie ja auch schon Letulle (Recherches sur les pericardites latentes. Gazette médicale de Paris 1879 und 1880) behauptete, daß unter allen entzündlichen Affektionen der inneren Organe die Perikarditis am häufigsten dem Arzte verborgen bleiben kann.

Zur Zeit als F. Pick den Krankheitsbegriff der „perikarditischen Pseudoleberzirrhose“ aufstellte und formulierte (Zeitschrift für klinische Medizin, Bd. XXIX, 1896), wurden die Röntgenuntersuchungen in der medizinischen Diagnostik noch nicht verwendet. Aber schon in einem der ersten von ihm publizierten Fälle ist von der festen Verwachsung des Herzbeutels in seinem parietalen und visceralen Anteil die Rede sowie davon, daß die dadurch gebildeten Platten vollständig verknöchert waren, so daß das Herz dem sezierenden pathologischen Anatomen wie in einem Kalkpanzer eingeschlossen erschien. Und auch in anderen seiner Fälle

Digitized by Google

fanden sich beide Blätter des Herzbeutels miteinander verwachsen und in eine dicke verkalkte oder verkäste und verkreidete Schwarte verwandelt.

Eine Dekalcinierung des Perikards zu therapeutischen Zwecken bietet wenig Aussicht auf Erfolg, weil die im Gebiete des rechten Vorhofes bestehenden, die Kompression der Vena cava inferior bedingenden Schrumpfungsvorgänge des Perikards durch einen derartigen Eingriff doch nicht zu beseitigen wären.

In technischer Hinsicht ist noch folgendes zu bemerken. Um eine genaue Übersicht über die ins Perikard eingelagerten Kalkplatten zu erhalten, ist eine Durchleuchtung des Herzens in verschiedenen Richtungen angezeigt. Und zwar eignen sich für derartige Untersuchungen die sagittale (dorsoventrale) und frontale Durchleuchtungsrichtung am besten.

Blitzaufnahmen sind im allgemeinen zur röntgenographischen Darstellung von organischen Herzveränderungen den gewöhnlichen Moment- sowie den Zeitaufnahmen vorzuziehen, da sie die Wirkung der Herzbewegung, welche die Bildqualität erheblich beeinträchtigt, auszuschalten vermögen, so daß hier wie beim ruhenden Herzen (Leichenherzen) eine schärfere Wiedergabe der Verkalkungsherde erzielt und eine genauere Lokalisation der Kalkschatten ermöglicht wird. Während am Herzen selbst, also an Arterien, Endo- und Myocard, der Nachweis von Kalkablagerungen wohl nur bei kürzester Expositionszeit (d. h. bei Blitzaufnahmen) ermöglicht sein dürfte, gelingt derselbe, wie Figur 1 beweist, am Perikard, welches von der Herzbewegung weniger betroffen wird und außerdem stärkere Kalkablagerungen in sich schließt, auch vermittelst Zeitaufnahmen.

Interferenzartige Erscheinungen bei Röntgenstrahlen.

Von

Prof. Dr. **B. Walter** in Hamburg.

Schon 1899 glaubten Haga und Wind, die Wellennatur der Röntgenstrahlen durch Beugungsversuche mit einem sehr feinen Spalt nachgewiesen zu haben. Sie kamen jedoch dabei, wie von Walter und Pohl gezeigt wurde, lediglich zu negativen Resultaten; denn aus ihren und den Versuchen der letztgenannten Beobachter selbst ließ sich höchstens der Schluß ziehen, daß die Wellenlänge der Röntgenstrahlen, wenn es eine solche überhaupt gibt, erheblich unter 10^{-8} cm liegt, d. h. also weniger als $^1/_{1000}$ von der Größe der kleinsten bisher beobachteten Wellenlänge des gewöhnlichen Lichtes beträgt. Die Erreichung eines noch kleineren Grenzwertes für die gesuchte Wellenlänge scheiterte in diesem Falle hauptsächlich an der Unmöglichkeit, dafür einen noch feineren Spalt herzustellen, als man bei den genannten Versuchen benutzt hatte.

Vor kurzem kam nun aber M. Laue in München auf den Gedanken, an Stelle eines Spaltes hierbei einfach einen Kristall zu verwenden; denn, wie man in der Optik die schönsten Beugungserscheinungen nicht mit einem einfachen Spalt, sondern erst mit einer großen Zahl regelmäßig nebeneinander liegender Spalte, einem sog. Gitter, erhält, so mußte auch zum Nachweis der vermeintlichen Beugung der Röntgenstrahlen ein Kristall zunächst schon deswegen besonders geeignet sein, weil ein solcher ebenfalls eine Art Gitter darstellt, nämlich ein mit mathematischer Regelmäßigkeit aufgeführtes Gebäude von Molekülen, das übrigens deswegen in der Kristallographie auch schon seit langem als ein Raumgitter bezeichnet wird. Ferner kommt noch hinzu, daß — wegen der Kleinheit des Molekularabstandes (ca. 10^{-8} cm) — dieses Gitter ganz erheblich viel feiner ist als die mechanisch herstellbaren Spaltgitter, so daß man damit selbst dann noch Beugungserscheinungen zu erwarten hatte, wenn die Wellenlänge der Röntgenstrahlen ganz erheblich unter dem oben genannten Grenzwerte liegen sollte.

Die auf Laues Veranlassung im Institut für theoretische Physik in München von

Digitized by Google

Friedrich und Knipping angestellten Versuche, bei denen einfach ein feines Röntgenstrahlenbündel von kreisförmigem Querschnitt durch eine bestimmt eingerichtete dünne Kristallplatte hindurchgeschickt und mit einem dahinter aufgestellten photographischen Film aufgefangen wurde, haben nun auch tatsächlich Bilder ergeben, welche mit den auf optischem Wege erhaltenen Interferenzbildern eine große Ähnlichkeit zeigen, wie die in den Figuren 1 und 2 wiedergegebenen Beispiele erkennen lassen. Dieselben rühren beide von der im regulären System kristallisierenden Zinkblende (ZnS) her, und zwar wurde diese Substanz bei Fig. 1 senkrecht zu einer Würfelfläche und bei Fig. 2 senkrecht zu einer Oktaederfläche durchstrahlt. Die Senkrechten, welche man sich auf diesen Flächen errichtet denken kann,



Fig. 1.



Fig. 2.

stellen nun aber Achsen von vier- bzw. dreizähliger Symmetrie dar, d. h. die betreffenden Polyeder kommen immer wieder in dieselbe Lage, wenn man sie um diese Achsen um $\frac{360}{4} = 90^0$ bzw. $\frac{360}{3} = 120^0$ dreht. Dieselbe Symmetrie zeigen nun aber auch die beiden Figuren 1 und 2 in höchst vollendeter Weise, so daß also damit zunächst die Raumgitterstruktur der Kristalle, die bisher lediglich auf Grund theoretischer Erwägungen angenommen worden war, auch experimentell nachgewiesen ist.

Was aber sodann die Röntgenstrahlen angeht, von denen diese Figuren gezeichnet sind, so rührt der große schwarze Fleck in der Mitte der Figuren natürlich von dem geradeswegs durch den Kristall hindurchgegangenen primären Strahlenbündel her, während die symmetrisch um ihn herumliegenden kleineren und schwächeren Flecke — vom Standpunkte der Wellentheorie der Röntgenstrahlen wenigstens — auf die Interferenz der von den einzelnen Molekülreihen des Kristalles ausgehenden, d. h. also sekundären Röntgenwellen zurückzuführen sind, so daß also diese Versuche auch selbst von diesem Standpunkte aus zunächst nur die Wellennatur dieser sekundären, noch nicht aber die der primären Röntgenstrahlen dartun würden.

Aus dem Molekularabstande der Zinkblende, der sich nach einer einfachen Formel zu $3{,}38 \cdot 10^{-8}$ cm berechnet, findet nun Laue an der Hand einer von ihm gegebenen Theorie der Beugung in einem Raumgitter, daß die hauptsächlichsten sekundären Maxima der Fig. 1 durch fünf verschiedene Wellenlängen verursacht werden, deren größte $4{,}83 \cdot 10^{-9}$ cm und deren kleinste $1{,}27 \cdot 10^{-9}$ cm beträgt. Diejenige Wellenlänge ferner, von der die stärksten sekundären Flecke der beiden Figuren 1 und 2 herrühren, würde nach Laue $1{,}90 \cdot 10^{-9}$ cm betragen, so

Digitized by Google

daß also dieses als die spezifische Strahlung des Zinksulfides anzusehen wäre. Ähnliche Erscheinungen haben übrigens die genannten Beobachter auch noch mit anderen Kristallen, wie z. B. Steinsalz, Diamant und Kupfervitriol erhalten, von denen die beiden ersteren ebenfalls im regulären, das letztere dagegen im triklinen System kristallisiert.

Wäre nun aber hiermit die Wellennatur der von allen diesen Stoffen ausgesandten sekundären Röntgenstrahlen nachgewiesen, so läßt sich dann nach Laue nicht mehr daran zweifeln, daß auch die primären Strahlen nicht korpuskularer Natur sein können; denn in diesem Falle könnte jedes dieser körperlichen Teilchen beim Durchstrahlen eines Kristalles immer nur die auf seiner Bahnlinie liegende Molekülreihe erregen, und das zugehörige Interferenzbild müßte also dann stets aus vollständigen Kreisen bestehen, die sämtlich um den primären Fleck als Mittelpunkt herumliegen nicht aber aus einzelnen Flecken würden, wie die Bilder sie zeigen. Im übrigen deutet aber auch schon das vollkommen ähnliche Verhalten der primären und sekundären Röntgenstrahlen auf eine gleichartige Natur hin.

So beweiskräftig also danach auch diese Versuche für die Wellentheorie unserer Strahlen zu sein scheinen, so ist doch bereits von mehreren Seiten darauf hingewiesen worden, daß das Auftreten der sekundären Flecke in den Bildern nach Art der Figuren 1 und 2 auch vom Standpunkte der korpuskularen Theorie nicht unerklärbar sei, da man zu diesem Zwecke nur anzunehmen habe, daß in dem Raumgitter der betreffenden Kristalle sich gewisse Richtungen vor andern durch eine leichtere Durchstrahlbarkeit auszeichnen. (Siehe Referate in diesem Hefte, S. 73.)

Mit oder ohne Kassetten? Verstärkungsschirm auf oder unter der Platte?

Zwei Mitteilungen.

Von

Privatdozent Dr. **Robert Kienböck** und Dr. **Guido Holzknecht**, Wien.

(Mit Figur 1 bis 3 auf Tafel I.)

Oft verwendet man durch lange Zeit komplizierte Einrichtungen, bis man später erkennt, daß mit einfachen Mitteln dasselbe oder mehr erreicht wird. So hat sich ziemlich allgemein eine Kompliziertheit der Apparate und Hilfsapparate eingebürgert, wie sie nicht notwendig und daher auch nicht im Interesse der Radiologen ist.

I. Kassettenfrage.

Wir haben die photographischen Platten stets in der bekannten Einzelpackung (doppelt in schwarzes Papier eingeschlagen und ein Pergamynpapier auf der Schichtseite) bezogen und auch bei den diagnostischen Aufnahmen in der Originalpackung belichtet — wir sprechen zunächst von den Aufnahmen ohne Verstärkungsschirm. Wir haben nie die üblichen Kassetten verwendet; sie sind unhandlich, erschweren die Beurteilung, ob die Lage der Platte zum Körperteil richtig sei — ganz besonders, wenn in die Kassette eine kleinere Platte eingelegt ist —; sie sind zu dick und drücken sich oft mit ihren Kanten in den Körperteil; sie sind zu groß und verhindern bei konkaven Körperteilen (z. B. Hals, Nierengegend usw.) eine entsprechende Annäherung der Platte an den Körperteil. (Vgl. Fig. 1—4.)

Auch bringt das Einlegen der Platten in die Kassetten Zeitverlust mit sich, eine Manipulation, die sonst umgangen werden kann und nur bei Verwendung von Verstärkungsschirmen notwendig ist. Die Anschaffung der Kassetten ist endlich (sowohl in kleinen Laboratorien, in welchen gespart werden muß, als auch in großen Instituten mit zahlreichen Stücken) mit beträchtlichen Kosten verbunden.

Digitized by Google

Wir haben daher — wie gesagt — seit jeher die Platten bei der Aufnahme nur in der doppelten schwarzen Original-Einzelpackung verwendet. Auch bei Verwendung von Verstärkungsschirmen lassen wir die Kassetten beiseite (siehe unten). Wenn die Platten

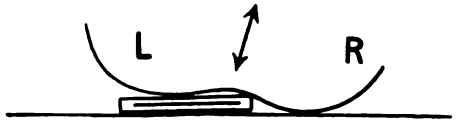

Fig. 1.

Querschnitt des auf dem Untersuchungstische liegenden Rumpfes; unter der linken, allein zu untersuchenden Seite die Kassette. Diese ist aber zu dick. Dadurch wird der Körper in eine schräge Lage gedrängt, mit Hebung der linken Seite im Vergleich zur rechten; die Sagittalachse des Körpers (Pfeil!) steht nun schräg auf der Unterlage. Das Bild des Körperteils wird dadurch ein atypisches. Außerdem drückt sich die Kassette mit einer Kante in den Körperteil ein. Man müßte zur Ausgleichung unter die rechte Körperseite ein gleich dickes Holzbrett legen, die Untersuchung der Rumpfhälfte wird aber dadurch zeitraubend.

Fig. 2.

Längsschnitt des auf dem Untersuchungstische liegenden Rumpfes. R Rückenteil, B Beckenteil, N Nierengegend. Bei der Untersuchung der Niere verhindert die Dicke der Kassette eine entsprechende Annäherung der Platte an den Körper.

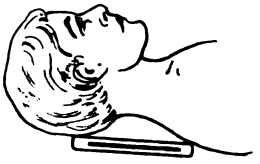

Fig. 3.

Anteroposteriore Aufnahme des Halses. Die Kassette hindert durch ihre Dicke eine entsprechende Annäherung der Platte an den Körperteil.

Fig. 4.

Posteroanteriore Aufnahme der Brust. Die Kassette hindert durch ihren Umfang eine genügende Hochlage der Platte, so daß die Lungenspitzen im Bilde nicht erscheinen. Es müßte also der Patient das Kinn heben, was aber ein Emporziehen der Trachea und daher zuweilen eine Änderung des Thoraxbildes mit sich bringt.

durch Druck von seiten der Körperteile in Gefahr kommen würden, zu brechen, so werden sie mit einer Metallplatte (Eisen oder Zink) desselben Formates hinterlegt[1]). Die freien Teile des Packpapieres werden um die Metallplatte geschlagen, damit die Kanten überdeckt werden und die photographische Platte nicht gleite. (Vgl. Fig. 5 und 6.) Zuweilen legen wir

Fig. 5.

Doppelt schwarzverhüllte photographische Platte (mit oder ohne Verstärkungsschirm) auf eine starre ebene Metallplatte desselben Formates gelegt; die freien Papierlappen sind unter die Metallplatte geschlagen. Querschnitt.

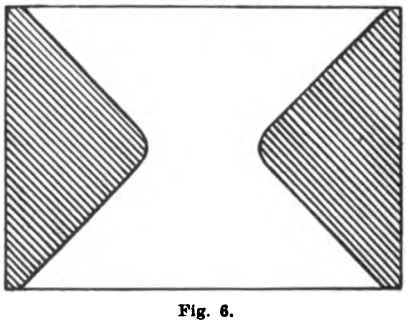

Fig. 6.

Dasselbe von unten gesehen, so daß die umgeschlagenen Papierlappen deutlich erkennbar sind.

[1]) Man kann übrigens in vielen Fällen auch einfache Holzbretter verwenden; nur müssen diese dicker sein als die Metallplatten Die Bretter brauchen nicht etwa mit Blei überzogen zu werden, wie vielleicht manche meinen könnten, „um die Sekundärstrahlung des Holzes von der Platte abzuhalten", diese Strahlung kann füglich vernachlässigt werden.

Digitized by Google

außerdem noch auf die photographische Platte, um sie vor lokalem Druck durch einen spitzen, harten, vorspringenden Körperteil zu bewahren, Gaze oder Watte auf, und um sie vor Feuchtigkeit, die vom Patienten kommen kann (Schweiß, Harn, Sekret, Blut usw.) zu schützen, Billrothbattist — was übrigens auch bei Verwendung von Kassetten notwendig wird.

Vergleicht man unser einfaches Vorgehen mit der üblichen Verwendung von **Kassetten,** so wird man finden, daß letztere **keine Vorteile, sondern nur Nachteile** hat; die Bewahrung der Platten vor Tageslicht, Nässe und Trauma kann einfacher erzielt werden, ohne daß man weitere Unannehmlichkeiten mit in Kauf nehmen muß.

II. Platte und Verstärkungsschirm.

Die Aufnahmen mit dem Verstärkungsschirm werden gegenwärtig anscheinend in den meisten Instituten so gemacht, wie es die Fabrikanten der Verstärkungsschirme vorschreiben (vgl. auch Lehrbuch von Albers-Schönberg), i. e. auf die folgende Weise:

1. Platte und Verstärkungsschirm werden in eine Kassette eingelegt;
2. die Schichtseiten sind einander zugekehrt;
3. die Platte liegt oben (dem Patienten nahe) und der Verstärkungsschirm unten (dem Patienten ferne); die Platte blickt also mit ihrer Schichtseite nach unten, vom Patienten und von der Lichtquelle weg.

Dieser Vorgang ist aber aus mehreren Gründen nicht zu empfehlen; wir gehen anders vor, wobei wir natürlich ebenfalls im Interesse der Schärfe des Bildes sorgfältig darauf bedacht sind, daß Platte und Schirm einander überall dicht anliegen und sich gegeneinander nicht verschieben.

ad 1. Platte und Verstärkungsschirm werden nicht in eine Kassette gelegt, sondern nur mit dem doppelten schwarzen Papier der „Einzelpackung" verhüllt. Auch die gebräuchliche Etikette „Schichtseite" behält weiterhin ihr Recht. Und zwar wird der Verstärkungsschirm ein für allemal an den vier Ecken mit ganz kleinen Heftpflasterstreifen auf eine Glasplatte desselben Formates befestigt (natürlich mit seiner Papierseite auf die Glasplatte gelegt), damit er beim Hantieren nicht beschädigt und vor allem der photographischen Platte dicht angepreßt werde.

ad 2. Daß die Schichtseiten einander zugewendet werden, geschieht mit Recht. Denn wollte man den Verstärkungsschirm mit seiner Schichtseite der Platte abwenden (also mit seiner Papierseite der Platte zuwenden), so würde er der Platte sein Fluoreszenzbild gar nicht mitteilen können; wollte man die photographische Platte mit ihrer Schichtseite dem Verstärkungsschirm abwenden (also mit ihrer Glasseite dem Verstärkungsschirm zuwenden), so würde das Bild (Verstärkungsbild) unscharf ausfallen. Es soll also diesbezüglich der übliche Vorgang auch weiterhin befolgt werden.

ad 3. Das Paquet wird an den Körperteil des Patienten derart angelegt, daß **der Verstärkungsschirm oben** (dem Patienten nahe) **und die Platte unten** (dem Patienten ferne) **liegt**; die Platte ist daher, wie es bei Aufnahmen ohne Verstärkungsschirm allgemein üblich ist, mit der Schichtseite der Lichtquelle zugewendet[1]). Daß behufs guter Adaption der Verstärkungsschirm mit einer Glasplatte hinterlegt ist, und daß auf der Verpackung außen die Seite, auf welcher der Verstärkungsschirm liegt, mit „Schichtseite" signiert ist, wurde oben gesagt. (Vgl. Fig. 7 bis 9).

Daß die Schichtseite der photographischen Platte der Lichtquelle zugewendet wird, hat mehrere **Vorteile**:

---

[1]) Von einem Sonderling ist allerdings einmal — für Aufnahmen ohne Verstärkungsschirm — der Vorschlag gemacht worden, die Platte mit der Schichtseite dem Patienten abzuwenden, „erst dann erhalte man seitenrichtige Bilder"; der Vorschlag wurde natürlich nicht weiter beachtet.

Digitized by Google

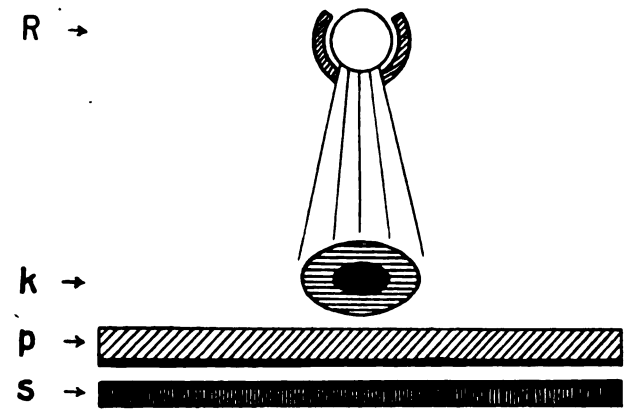

Fig. 7.

Bisher gebräuchliche, schlechte Anordnung bei der Aufnahme; Photographische Platte P oben, Verstärkungsschirm S unten. K Körperteil, R Röhre im Lokalisator. (Die schwarzen Papierhüllen sind nicht gezeichnet.)

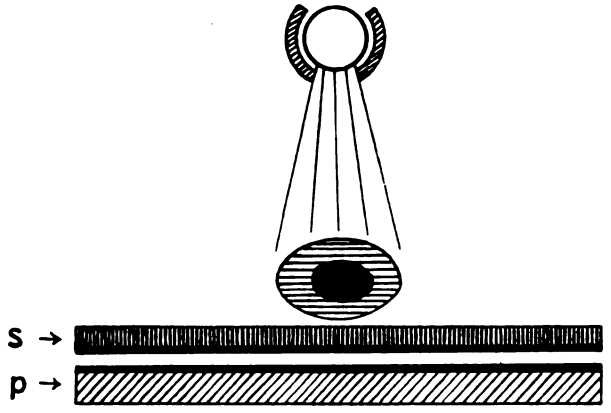

Fig. 8.

Unsere Anordnung: Schirm oben, Platte unten.

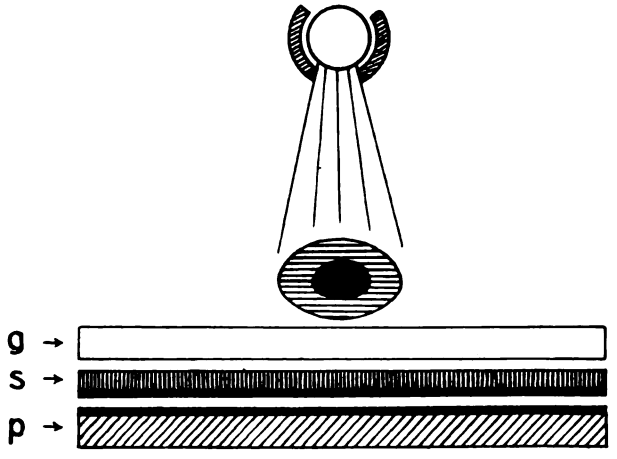

Fig. 9.

Unsere Anordnung, wobei auch die Glasplatte G gezeichnet ist, welche eine vollkommene Adaption des Schirmes an die Platte bewirkt.

1. Beim Kopieren, wobei bekanntlich die Platte behufs Erzielung genügender Bildschärfe stets mit ihrer Schichtseite — nicht etwa mit der Glasseite — dem Kopierpapiere angelegt wird, entspricht nun die Kopie dem Bild, das wir bei der Radioskopie ceteris paribus (d. h. bei gleicher Durchleuchtungsrichtung, gleicher Stellung der Röhre und analoger Lage des Leuchtschirmes) von dem Körperteile am Durchleuchtungsschirm erhalten. Das ist von Wichtigkeit. Wäre die Platte bei der Aufnahme so gelegen, wie es die Fabrikanten der Verstärkungsschirme vorschreiben, i. e. über dem Verstärkungsschirm, mit der Schichtseite dem Patienten abgewendet, so würde auch die Kopie ein seitenverkehrtes Bild darstellen, es sei denn, daß man die Platte verkehrt in den Kopierrahmen einlegen wollte, d. h. mit der Glasseite dem Kopierpapier zugewandt, was aber die Darstellung feiner Details unmöglich machen würde.

2. Das Kopieren dient übrigens nur der Vervielfältigung; die diagnostische Verwertung der Aufnahme wird wohl auf der ganzen Welt zunächst durch Betrachtung der Platte — des Originales —, nicht der Kopie, vorgenommen. Manche dürften nun erwarten, daß bei dem Studium des Negatives unsere Art der Lagerung der Platte während der Belichtung Nachteile mit sich bringe; denn sie halten oder stellen wohl die Platte so vor sich hin, daß ihnen die Schichtseite zugekehrt ist, und haben nun von unserer Platte ein seitenverkehrtes Bild. Doch ist dies eine unpraktische Art, die Platte einzustellen und zu betrachten.

Die Platte wird von uns in den Lichtschaukasten („Negativbühne" nach Holzknecht), sei es ein Glühlichtapparat (z. B. nach Forssell) oder Tageslichtapparat, stets so eingestellt, daß sie **mit der Schichtseite dem Schaukasten zugewendet ist.** (Vgl. Fig. 10—13).

Dadurch haben wir mehrere Vor-

Digitized by Google

teile: 1) wir haben das Bild seitenrichtig vor uns, wie es ceteris paribus dem Bilde am Durchleuchtungsschirm entspricht; 2) wir können die Platte, wenn sie noch naß ist, ohne eine Verletzung der Schicht besorgen zu müssen, mit einem Stab berühren und anderen demonstrieren (auf der verkehrt gestellten nassen Platte findet der Fingernagel selbst des Ungeübten sofort die wichtige Stelle und zerstört sie gründlich); auch können wir 3) auf der Platte, wenn sie trocken ist, beim Studium und bei der Demonstration ohne weiteres die Konturen mit Fettstift nachzeichnen und eventuelle Bemerkungen anbringen.

Arten der Einstellung des Negativs in die Negativbühne zur diagnostischen Betrachtung.

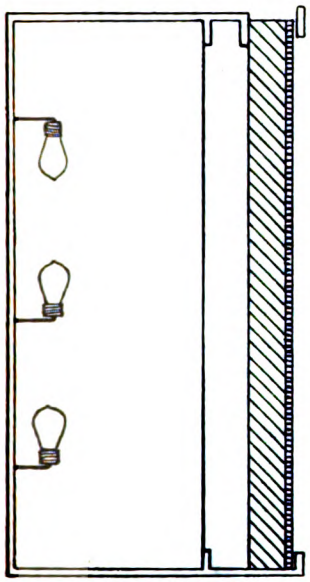

Fig. 10.
Meist übliche, schlechte Einstellung, Schichtseite dem Beschauer zugewendet.

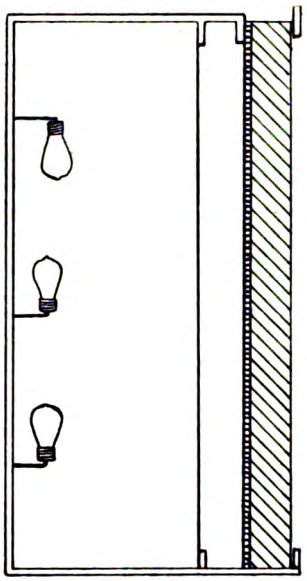

Fig. 11.
Unsere Einstellung, Schichtseite dem Beschauer abgewandt. Dadurch hat er — bei richtiger Lage der Platte während der Belichtung — ein seitenrichtiges Bild vor sich und kann es gut demonstrieren und mit Konturstrichen versehen.

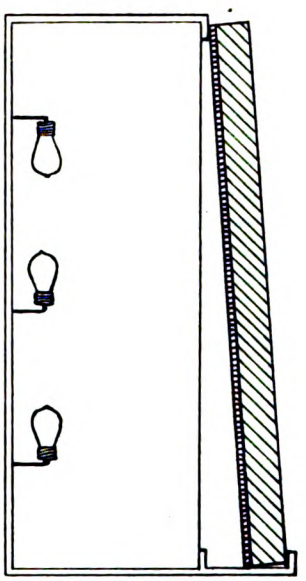

Fig. 12.
Unsere Einstellung mit Schrägstellung (ebenso gut).

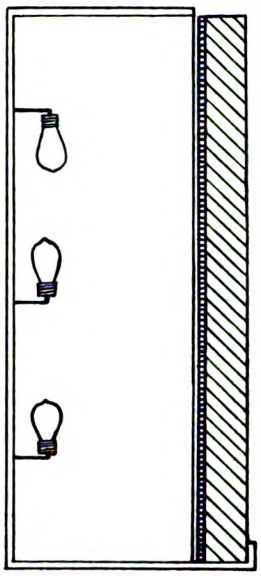

Fig. 13.
Fehlerhafte Einstellung, die Schichte liegt der Glasplatte des Schaukastens an. Dies gefährdet bei nasser Platte die Schichte und läßt uns bei trockener Platte gleichzeitig mit den Details des Bildes auch den stets auf der Glasplatte des Schaukastens liegenden feinen Staub deutlich erkennen, was recht störend ist.

Wäre die Platte bei der Aufnahme gelagert gewesen wie es die Fabrikanten der Verstärkungsschirme vorschreiben (mit der Schichtseite dem Körperteil abgewendet), so könnten wir die genannten Vorteile bei derselben Stellung der Platte im Schaukasten nicht vereinigen; wir könnten zwar die Platte derart in dem Kasten einstellen (Schichtseite uns zugewendet), daß wir ein seitenrichtiges Bild vor uns haben, aber gefahrlos demonstrieren könnten wir die so gestellte Platte nicht, besonders wenn sie noch naß ist; wir würden also die Platte umdrehen. Ebenso müßten wir die Platte, wenn sie trocken ist, um auf ihr zu zeichnen, umdrehen (die Schichtseite uns abwenden), es sei denn, daß wir sie mit einer Glasplatte desselben Formates decken, und nun auf dieser Deckplatte mit Fettstift zeichnen wollten. Es wäre dies aber etwas umständlich, umsomehr, als wir die Deckplatte mit Heftpflasterstreifen an dem Negative befestigen müßten, damit sie sich während des Zeichnens nicht verschiebe. Wir würden aber dann wenigstens ein seitenrichtiges Bild zeichnen. (Vgl. Fig. 14 und 15.)

Man könnte nun noch befürchten, daß unsere Anordnung (Verstärkungsschirm oben

Digitized by Google

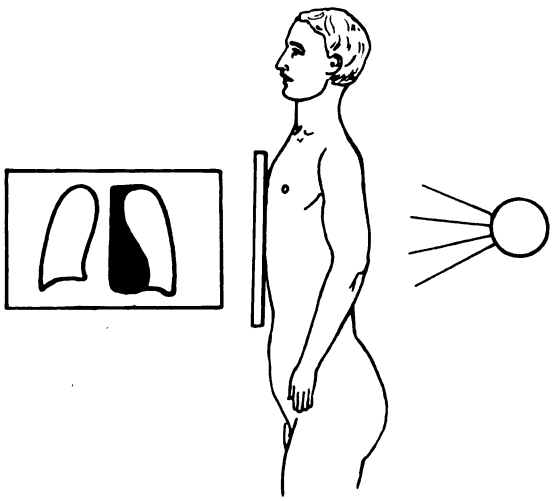

Fig. 14.

Normale posteroanteriore Radioskopie der Brust. Daneben das Thoraxbild am Durchleuchtungsschirm. Die linke Seite des Mittelschattens („links" im Patienten) ist schwarz angelegt.

und Platte unten) andere Nachteile mit sich bringe, und zwar a) eine Verlängerung der Expositionszeit und b) eine Körnung des Bildes.

ad a) Verlängerung der Expositionszeit? Eine wesentliche Verlängerung der erforderlichen Expositionszeit kommt durch unsere Anordnung nicht zustande.

Der Verstärkungsschirm besteht allerdings aus schwerem Material, er wirft daher an sich — wenn wir nur die direkte Röntgenstrahlenwirkung auf der Platte berücksichtigen — auf diese einen dunklen Schatten. Es zeigt sich dies deutlich bei dem folgenden Versuch: wenn man auf eine schwarz verhüllte photographische Platte ein Stück Verstärkungsschirm so auflegt, daß sein Fluoreszenzlicht nicht zur Platte gelangen kann, und nun Röntgenstrahlen einwirken läßt, so findet man nach der Entwicklung vom Schirmstück einen ziemlich dunklen homogenen Schatten vor; der Schatten ist viel dunkler als der durch eine gewöhnliche

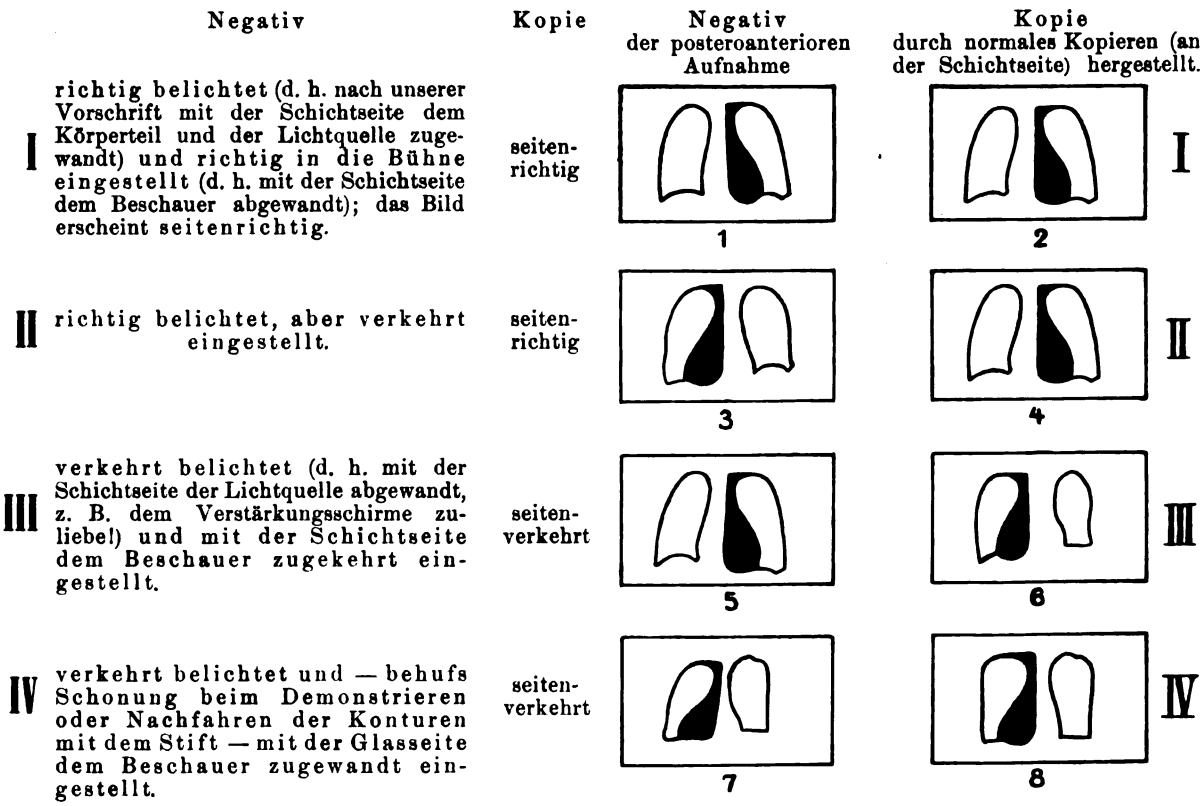

Fig. 15.

Vergleich von Negativ und Kopie nach posteroanteriorer Brustaufnahme mit verschiedener Technik. Dazu ist noch das Bild am Fluoreszenzschirm (Fig. 14) zu vergleichen. Linke Mittelschattenhälfte schwarz angelegt.

Leuchtschirmbild, Negativ und Kopie sollen einander entsprechen und insgesamt seitenrichtig erscheinen; dies trifft, wie ersichtlich, nur bei unserer Technik (I) zu.

Digitized by Google

Glasplatte von 1 mm Dicke geworfene, obwohl der Verstärkungsschirm nur $^1/_2$ mm dick ist (Figur 3 auf Tafel I, links ein Stück Glasplatte, rechts ein Stück Gehlerfolie).[1])

Dieser Schatten im direkten Röntgenstrahlenbild kommt aber bei unseren diagnostischen Aufnahmen, wo ja der Verstärkungsschirm mit seiner Schichtseite der Platte zugewendet ist, gar nicht in Betracht, kommt doch das direkte Röntgenstrahlenbild auf der Platte fast gar nicht zum Vorschein, sondern fast ausschließlich das Fluoreszenzbild des Verstärkungsschirmes; dieses überwiegt über das direkte Strahlenbild so stark (z. B. um das sechsfache), daß man von letzteren ganz absehen kann.

Aber wir müssen auf die Hinterseite des Schirmes zur Erzeugung des notwendigen Druckes und der vollkommenen Adaption des Schirmes an die Platte (siehe oben) noch eine Glasplatte legen; es ist nicht zu leugnen, daß diese das Fluoreszenzbild abschwächt und eine nennenswerte Verlängerung der Expositionszeit notwendig macht.

Aber bei der bisher üblichen Anordnung müssen die Strahlen auch zuerst schwere Substanzen passieren, bevor sie zum Verstärkungsschirm gelangen, nämlich das Glas und die Silberschicht der photographischen Platte.

Die im Leitfaden von Dessauer und Wiesner (4. Auflage, 1911, S. 355) zu findende Angabe, daß es für die Belichtungsstärke nahezu gleichgültig ist, ob Schirm oder Platte oben liegt, ist also richtig.

ad b) Körnung? Die Substanz des Verstärkungsschirmes ist ganz gleichmäßig dicht und kann daher keine Körnung in dem Bilde erzeugen; außerdem würde sie nur das direkte Röntgenstrahlenbild betreffen, dieses kommt aber wie gesagt überhaupt kaum in Betracht. Der bei a) beschriebene Versuch (mit Fig. 3 auf Tafel I) zeigt einen homogenen Schirmstückschatten. Daß durch die Zusammensetzung der sensiblen Schichte des Verstärkungsschirmes im Fluoreszenzbild eine Körnung eintritt, beschäftigt uns in dieser Arbeit nicht.

Um die Ähnlichkeit der Bilder nach dem alten und dem neuen Verfahren ad oculos zu demonstrieren, haben wir folgenden Versuch angestellt: zu zwei schwarzverpackten Schleußnerplatten wurde je ein Stück Gehlerfolie eingelegt, die Schichtseiten der Platten und Folien wurden einander zugewendet; die beiden Paquette wurden nebeneinander auf den Tisch gelegt, das eine mit der alten Anordnung (Platte oben, Verstärkungsschirm unten), das andere mit unserer Anordnung (Verstärkungsschirm oben, Platte unten, und zu oberst noch eine Glasplatte). Darauf wurden Vorderarmskelette gelegt und gleichzeitig exponiert. Die gemeinsam entwickelten Aufnahmen zeigen auch in den verstärkten Teilen weder in ihrem Tone, noch in ihrer Güte einen deutlichen Unterschied (Figur 1 und 2 auf Tafel I).

Die bisherige unpraktische Anordnung (Platte oben, Verstärkungsschirm unten) führt, wie erwähnt, dazu, daß die Platten, welche — wie es ja das richtige ist — stets an der Schichtseite kopiert werden, uns seitenverkehrte Kopien geben. So finden wir auch von den mit Verstärkungsschirm gemachten Aufnahmen **in den Publikationen der letzten Zeit Reproduktionen mit Umkehrung des Rechts und Links** vor.

Man hat beispielsweise eine normale Thoraxaufnahme hergestellt, mit der Röhre hinten und der Platte vorne, also mit „dorsoventralem, postero-anteriorem Strahlengang“ und erhält die bekannte Aufnahme, „ein Vorderbild“; bei der bisher üblichen Lagerung von Platte und Verstärkungsschirm entsteht aber ein Spiegelbild des Normalbildes, man glaubt ein „Hinterbild“ vor sich zu haben, bis man an der Art, wie sich posteriore und anteriore Teile des Körpers abgebildet haben, erkennt, daß bei der Aufnahme — offenbar einem Verstärkungs-

[1]) Es ist natürlich für das Resultat des Versuches ganz gleichgültig, ob man das Stück Verstärkungsschirm auf die Außen- oder Innenseite der schwarzen Umhüllung legt, wofern man es im letzteren Fall (unmittelbar auf der Platte liegend) verkehrt, i. e. mit der Papierseite, auf die Platte legt.

Digitized by Google

schirme zuliebe — die Platte verkehrt gelegen war. In der Annahme, die Platte sei bei der Aufnahme richtig gelegen, müßte man die Diagnose eines Situs viscerum inversus stellen. Selbst in den jüngsten Mitteilungen der ersten Firmen, wie Reiniger, Gebbert & Schall, Dessauer usw., finden sich solche Bilder vor.

Das könnte in Fällen, die eine lokale Behandlung, namentlich eine **Operation** verlangen, **verhängnisvolle Folgen** haben, indem man rechts statt links eingeht, vor allem, wenn man dem Bilde nicht ansehen kann, von welcher Körperseite es stammt; so könnte es z. B. einmal vorkommen, daß man die rechte statt der linken Niere operiert.

Würden in der Praxis alle Bilder (mit und ohne Verstärkungsschirm) mit verkehrter Platte gemacht und daher seitenverkehrt erscheinen, so könnten wir uns schließlich damit abfinden; **aber in dem Wechsel der Anordnungen, in der Unordnung liegt der Hauptschaden.**

Die Kassettenfrage erscheint uns im Vergleiche mit der Frage nach der richtigen Lagerung von Platte und Schirm minder wichtig. Hat sich jemand ganz an die Kassetten gewöhnt und will sie absolut nicht beiseite lassen, so verwende er wenigstens geeignete Fabrikate und lege Platte und Schirm nach unserer Methode ein.

Die Firma Reiniger, Gebbert & Schall brachte bisher unpraktische Kassetten in den Handel, in denen die Masse des Verstärkungsschirmes (Sinegran) direkt auf den Boden (Metallboden) aufgetragen ist; hier muß also bei der Aufnahme der Verstärkungsschirm unten, die Platte oben liegen.

Die Firma verfertigt nun auf unseren Rat Kassetten, in welchen ein Schirm gewöhnlicher Art (die Schicht auf eine Papierunterlage aufgetragen) an den verstärkten Deckel der Kassette (natürlich mit seiner Papierseite) angeklebt ist; die Platte wird nun so eingelegt und die Kassette bei der Aufnahme derart gelagert, wie es nach unseren Ausführungen das richtige ist. Als Material für den Deckel kann Holz, schwarz überklebtes Glas oder Aluminium verwendet werden.[1])

Bei Verwendung von doppelseitig begossenen photographischen Films statt Platten ist es natürlich gleichgültig, ob man den Verstärkungsschirm auf oder unter den Film legt. Bekanntlich kann man auch auf jede Seite des Films einen Verstärkungsschirm legen. Wie man aber einen solchen Film nach der Entwicklung zu betrachten und zu kopieren habe, ergibt sich aus unseren Ausführungen bezüglich der Platten.

Wir zweifeln nicht daran, daß mancher bei Verwendung der Verstärkungsschirme so verfährt wie wir, es vielleicht auch in irgendeiner Publikation nebenbei erwähnt; doch hat dies nicht ausgereicht, den alten Übelstand gründlich auszumerzen.

---

[1]) So raten — wie wir nachträglich gefunden haben — auch einige französische Autoren, z. B. Josserand (Archives d'Electricité médicale 1910, Nr. 296), den Verstärkungsschirm lieber auf, nicht unter die Platte zu legen. — Eben jetzt (Januar 1913) veröffentlicht auch Béclère (Bulletins et Mémoires de la Société de Radiologie médicale de Paris, V, p. 21) einen Vorschlag in unserem Sinne: die Platten sollen in Zukunft nicht den Verstärkungsschirmen zuliebe verkehrt belichtet werden; Béclère gibt dafür eigene Kassetten aus Aluminium an, die sehr praktisch sein dürften.

Digitized by Google

Digitized by Google

Dr. Frank Schultz

Digitized by Google

Frank Schultz †.

In der Blüte seiner Jahre, mitten aus einem arbeits- und schaffensreichen Dasein heraus wurde uns in der Nacht vom 5. zum 6. Januar d. J. Dr. Frank Schultz durch den Tod entrissen. Eine Herzlähmung machte dem Leben des im besten Mannesalter Stehenden — er ist nur vierzig Jahre alt geworden — ein jähes Ende und vernichtete die Hoffnungen, die er selbst und mit ihm wir anderen, die wir ihm nahe standen, an das Gelingen seiner Arbeit geknüpft hatten.

Frank Schultz ist aus der Dermatologie hervorgegangen, ihr ist er, ein Schüler Jadassohns, bis zu seinem Ende treu geblieben, obwohl er sich in den letzten Jahren fast ganz seinem eigentlichen Lieblingsgebiete, der Röntgen- und Lichttherapie zugewendet hatte. Bereits im Jahre 1905, noch während seiner Berner Assistentenzeit, beschäftigte er sich, angeregt offenbar durch einen längeren Aufenthalt am Finseninstitut in Kopenhagen, mit den Problemen der Lichtbehandlung; eine Arbeit „Experimentelle Beiträge zur Lichtbehandlung" (Sensibilisierung, Wärmewirkung) (Berl. klin. Wochenschr. 1905, 31) legt davon Zeugnis ab.

Als er sich dann im Jahre 1905 nach vierjähriger Assistententätigkeit in Bern hier in Berlin als Dermatologe niederließ, ging er mit der ihm eigenen Begeisterungsfähigkeit fast völlig in dem ihm lieb gewordenen Spezialgebiet der physikalischen Therapie der Hautkrankheiten auf. Sehr wesentlich kam ihm dabei seine Begabung auf mathematischem und physikalischem Gebiete zustatten, sowie nicht minder eine ausgesprochene mechanische Geschicklichkeit und eine hervorragende Fähigkeit in der Beurteilung und Handhabung der Apparate. Auch der treuen Mitarbeit seiner Frau sei an dieser Stelle gedacht. Sie unterstützte ihn bei den sehr mühsamen und subtilen Forschungen und Wägungen, die ihn zur Aufstellung seiner Theorie von der Abhängigkeit der Röntgenabsorptionsfähigkeit der einzelnen normalen und pathologischen Gewebe von deren spezifischem Gewicht führten, in hingebendster Weise.

Von 1907—1909 war Frank Schultz als Assistent Edmund Lessers der Leiter des der Berliner dermatologischen Universitätsklinik angegliederten Lichtinstitutes der Königlichen Charité. Als solcher war es ihm, dank der tatkräftigen Unterstützung seines Chefs vergönnt, neben der Weiterführung seiner wissenschaftlichen Arbeiten, sich an einem großen klinischen und poliklinischen Material zu vervollkommnen und praktische Erfahrungen zu sammeln. Galt es doch bei der relativen Jugend des Spezialfaches noch vielfach dessen Indikationsgebiet schärfer als bisher zu präzisieren und die Grenzen zu erkennen, in denen die Lichttherapie versagte und andere Methoden mit herangezogen werden mußten. Die Frucht dieser Jahre war sein Buch „Die Röntgentherapie in der Dermatologie" (Berlin 1910, Julius Springer), sowie ein kurzgefaßter Anhang „Radiotherapie" zu Lessers bekanntem Lehrbuch der Hautkrankheiten. Im ersteren hat Frank Schultz — man kann wohl sagen, in sachlich wie stilistisch mustergültiger Weise — allen denen, die Röntgentherapie treiben, einen treuen Führer geschaffen, einen Führer, der trotz prägnanter Kürze den Stand unseres Wissens trefflich fixierte. Was Frank Schultzs Lehrbuch von anderen unterschied, war die persönliche Note, das Subjektive in der ganzen Darstellung und Auffassung, das seine Lektüre, für mich wenigstens, immer wieder anregend und interessant gestaltete.

In der letzten Zeit beschäftigte sich der Verstorbene viel mit der biologischen Eigenart und der therapeutischen Brauchbarkeit der ganz weichen (1—2 Wehnelt) Strahlen, über die er bereits auf dem Röntgenkongreß 1911 berichtet hatte; noch einige Monate vor seinem Tode hat er in der Berliner Röntgenvereinigung über die Möglichkeit der Messung dieser Strahlen gesprochen. Seine letzte Arbeit, die ja den Lesern dieser Zeitschrift bekannt ist („Fortschritte", Bd. XIX), handelt von der „Röntgentherapie der malignen Hauttumoren und der Grenzfälle". Eine Fülle sorgfältiger klinischer Beobachtungen und für den Röntgentherapeuten interessanter Einzelheiten enthält sie, am wichtigsten ist wohl die eingehende Erörterung der Frage der Kontraindikationen bei der Bestrahlung bösartiger Geschwülste. Über dieses Thema hatte Frank Schultz bereits auf dem Röntgenkongreß 1912 kurz gesprochen, in der vorliegenden Arbeit geht er ausführlicher darauf ein: Seine Fälle von Hautepitheliomen, die durch Röntgenbestrahlung zu rapider Wucherung und Metastasierung angeregt wurden, Beobachtungen, die auch Callomon jüngst bestätigt hat, sowie ferner seine intensive Warnung vor der Bestrahlung der Schleimhautkarzinome sind doch sehr der Beachtung wert.

Bei all seiner Vorliebe für die Röntgenstrahlen hat Frank Schultz die Beschäftigung mit den übrigen Zweigen der Radiotherapie, speziell mit den Ultraviolettstrahlen, niemals vernachlässigt; mehrere Diskussionsbemerkungen in wissenschaftlichen Gesellschaften, sowie insbesondere die in der Dermatologischen Zeitschrift, Band XVII, publizierte Arbeit: Neue Gesichtspunkte in den prinzipiellen Fragen der Lichttherapie (kurzwellige Lichtstrahlung)

Digitized by Google

legen Zeugnis ab von diesem Zweige seiner Tätigkeit: Auch hier wieder, wie in all seinen übrigen Publikationen aus den letzten Jahren, eine Fülle neuer orgineller Gedanken und fruchtbarer Anregungen. In wenigen Seiten gibt er uns eine ganz neue Auffassung von der biologischen Wirkung der Ultraviolettstrahlen, denen er eine erheblich intensivere Tiefenwirkung, als man bisher annahm, zugeschrieben wissen will. Andererseits glaubt er auf die seit Finsen als feststehendes Axiom anerkannte Notwendigkeit der Kompressionsanämisierung der Haut verzichten zu können.

Über seinen äußeren Lebensgang sei Folgendes gesagt: Frank Schultz wurde am 9. Oktober 1872 in Straßburg geboren, besuchte daselbst das Gymnasium und studiert von 1893 ab in München Medizin. Im Februar 1899 beendete er die ärztliche Staatsprüfung und promovierte 1900 in Leipzig. Er hatte ursprünglich die Absicht, sich ganz der militärärztlichen Karriere zu widmen und so kam er — es war gerade die Zeit des Boxeraufstandes — als aktiver Assistenzarzt zum Expeditionskorps nach China. In dieser Tätigkeit wurde er durch Verleihung des Kronenordens ausgezeichnet, mußte jedoch relativ bald wegen seines schwankenden Gesundheitszustandes den Abschied einreichen. Ein halbjähriger Aufenthalt im Sanatorium kräftigte ihn dann soweit, daß er seinen ärztlichen Beruf wieder aufnehmen konnte.

In den Jahren 1901—1905 war er Assistent bei Jadassohn (Berner Universitätsklinik). Hier erwarb er sich eine gründliche dermatologische Ausbildung, die er durch eine halbjährige Studienreise nach Paris, sowie den schon erwähnten Aufenthalt am Finseninstitut in Kopenhagen, noch erweiterte und vertiefte. Der Berner Zeit, sowie speziell seines Chefs Jadassohn, hat er in seinen Gesprächen stets dankbar gedacht. Im Jahre 1905 ließ er sich in Berlin nieder. Ein glücklicher Zufall führte ihn hier zu Edmund Lesser, der ihm die Leitung des Universitätslichtinstitutes übertrug. In dieser Stellung blieb er über zwei Jahre. Ihren Abschluß bildete seine Habilitation an der Berliner Universität am Ende des Sommersemesters 1909. Seitdem widmete er sich seiner sehr ausgedehnten Privatpraxis, sowie der Weiterführung seiner wissenschaftlichen Arbeiten und seinen von In- und Ausländern viel besuchten Kursen.

Außer den bereits erwähnten Publikationen seien hier nur noch folgende erwähnt:

Zur Kenntnis der Nierenfunktionen. Inauguraldissertation, Leipzig 1900.

Notiz zur Reaktion des normalen Prostatasekretes. Wiener klin. Wochenschr. 1904, Nr. 48.

Gonorrhoische Lymphangitis und Gonokokkenmetastasen ohne nachweisbare Schleimhautgonorrhoe. Deutsche med. Wochenschr. 1906, 1.

Experimentelle Übertragung von Verrucae vulgares vom Rinde auf den Menschen mit außerordentlich langer Inkubationszeit. Deutsche med. Wochenschr. 1908, Nr. 10.

Zur Frage der Homogenbestrahlung. Deutsche med. Wochenschr. 1908, Nr. 32.

Und nun noch ein paar Worte über Frank Schultz's Persönlichkeit, die wohl alle, die ihm im Leben nahe getreten sind, die Schwere des Verlustes, den wir durch seinen frühen Tod erlitten haben, lebhaft empfinden lassen wird. Der Grundzug seines Wesens war eine ganz eigenartige ungekünstelte Liebenswürdigkeit, die jeden, der irgendwie mit ihm zu tun hatte, unwillkürlich für ihn einnahm. Stets hilfsbereit, stets geneigt, jede Frage privater oder wissenschaftlicher Natur auf das Entgegenkommendste zu beantworten und den Auskunft heischenden nach besten Kräften zu unterstützen, dabei bescheiden und zurückhaltend, soweit seine eigenen Leistungen, immer voll Anerkennung, soweit die anderer in Frage kamen, war er ein offener gerader, unbekümmerter Charakter, ein ganzer Mann, den wohl jeder, der öfter mit ihm in Berührung kam, schätzen und achten mußte. Gewiß, er war ein Optimist, der insbesondere auf seinem Lieblingsgebiete die Dinge manchmal gar zu rosig gefärbt sah, aber wo wäre in der Medizin ein Fortschritt zu erzielen gewesen ohne rastloses durch gar zu kühle und berechnende Kritik nicht gehemmtes Vorwärtsstreben! Und schließlich fand er doch trotz zuweilen vielleicht allzu hoffnungsfreudiger Zukunftsträume immer wieder den Weg zurück zu strenger und nüchterner Prüfung und Selbstbescheidung.

Frank Schultz war ein treu sorgender Gatte und Vater und jeder, der ihn in seiner Häuslichkeit beobachtete, sah es ihm an, mit welcher Liebe er an den Seinen hing. Dabei war er eine frohe, der Geselligkeit geneigte Natur, der die nicht sehr reich bemessene Muße, die ihm sein Beruf ließ, gern im Kreise gleichgesinnter Freunde verbrachte.

Unversiegbar war auch sein trockener Humor, mit dem er zuweilen bei Nachsitzungen in der Tafelrunde wahre Lachsalven auslösen konnte.

Nun hat sein früher Tod das Band, das ihn mit seiner Familie, das ihn mit uns, seinen Freunden nnd Berufsgenossen verknüpfte, mit jäher Hand zerrissen. So wollen wir seiner gedenken als eines Mannes, der sich durch ernstes Streben und redliche Pflichterfüllung in seinem Berufe, durch Treue und Wahrheit im Familien- und Freundeskreise, durch eine von Herzen kommende und zu Herzen gehende Liebenswürdigkeit im Andenken aller derer, die ihm nahe standen, ein dauerndes Denkmal gesetzt hat.

Arthur Alexander, Berlin.

Digitized by Google

Correspondenzen[1]).

Neunter Kongreß der Deutschen Röntgengesellschaft 1909.

Der neunte Kongreß der Deutschen Röntgengesellschaft findet am

Sonntag, den 30. März 1913,

morgens 9 Uhr pünktlich

in Berlin im Langenbeckhause statt. Demselben wird, wie im vorigen Jahre, am Tage vorher, also am Sonnabend, den 29. März, abends 8 Uhr, ein Demonstrationsabend voraufgehen, an welchem diejenigen Vorträge, bei welchen Diapositive projiziert werden müssen, vorweggenommen werden sollen, um den Sonntag nach Möglichkeit zu entlasten.

Der Kongreß ist wiederum so gelegt worden, daß die Teilnehmer an dem Orthopäden- und Chirurgenkongreß Gelegenheit haben, dem Röntgenkongreß beizuwohnen.

Vom 26.—29. März tagt außerdem in Berlin der IV. Internationale Kongreß für Physiotherapie, dessen ausführliches Programm allen Mitgliedern unserer Gesellschaft bereits zugegangen ist; aus diesem Programm ist auch zu ersehen, unter welchen Bedingungen unseren Mitgliedern die Teilnahme am ganzen Kongreß, resp. an der II. Sektion desselben gestattet ist.

Die Referate über gynäkologische Tiefenbestrahlung (Reff. Albers-Schönberg und Gauß) sowie über Röntgendosimetrie (Reff. Kienböck und Heinz Bauer), welche der physiotherapeutische Kongreß vorgesehen hat, sind auf Sonnabend, den 29. März, 9—12 Uhr vorm., gelegt. Der Ort, an dem diese Sitzung abgehalten werden soll, wird noch bekanntgegeben.

Vorträge und Demonstrationen werden möglichst umgehend (spätestens bis zum 1. März d. J.) an Dr. Immelmann, Berlin, Lützowstraße 72 erbeten.

M. Immelmann, Vorsitzender für das Jahr 1913.

Meine erste Bekanntschaft mit C. H. F. Müller.

Von Prof. Dr. B. Walter.

Nach dem in Bd. 19, S. 475 dieser Zeitschrift erschienenen Nekrolog auf den kürzlich verstorbenen verdienstvollen Begründer der hiesigen Röntgenröhrenfabrik C. H. F. Müller könnte es scheinen, als ob ich erst 1897 mit demselben bekannt geworden sei. Deßwegen möchte ich hierdurch darauf hinweisen, daß der Verstorbene überhaupt erst durch mich auf die Röntgensche Entdeckung aufmerksam gemacht wurde und auch auf meine Veranlassung die ersten Röntgenröhren herstellte. Es war dies im Februar 1896, und der Grund für mich, damals in dieser Angelegenheit den Verstorbenen aufzusuchen, war einfach der, daß die ersten Röntgenaufnahmen, welche wir, d. h. Prof. Voller, mein Kollege Classen und ich Mitte Januar 1896 in unserem Laboratorium machten, und welche die Röntgensche Entdeckung zuerst in größere Kreise trugen — ist doch z. B. unsere Handaufnahme vom 17. Januar 1896 in der Pariser „Illustration" veröffentlicht worden — daß also diese Aufnahmen mit Röhren hergestellt waren, die aus der Fabrik des jetzt Verstorbenen stammten, und die von ihm schon lange vor der Röntgenschen Entdeckung als sogenannte Kathodenstrahlenröhren bezogen worden waren. Es handelte sich dabei um einfache zylindrische Röhren von etwa 4 cm Durchmesser, bei denen die ganze Glaswand des einen Endes als Antikathode diente; und dementsprechend ließen auch unsere damit hergestellten Aufnahmen, wenn sie auch die Knochen der Finger und Mittelhand sehr deutlich zeigten, doch von der Struktur dieser Knochen nur schwache Andeutungen erkennen. Die Aufnahmezeit betrug z. B. bei der obenerwähnten Handaufnahme 30 Minuten bei einem Antikathodenabstand von 25 cm. Als Stromquelle diente ein Kohlscher 10-cm-Induktor mit Platinunterbrecher.

Hamburg, Physikalisches Staatslaboratorium im Februar 1913.

---

[1]) Seitens der Redaktion der Fortschritte auf dem Gebiete der Röntgenstrahlen ist eine **Auskunftsstelle** für alle auf die Anwendung der Röntgenstrahlen sich beziehenden Angelegenheiten eingerichtet worden. Fragen medizinischer, physikalischer oder technischer Art werden beantwortet und, soweit dieselben von allgemeinem Interesse sind, unter dieser Rubrik publiziert. Alle Anfragen sind direkt an die Redaktion Prof. Dr. Albers-Schönberg, Klopstockstr. 10, Hamburg, zu richten.

Digitized by Google

Am 5. Januar d. J. ist in Mailand die **Société Italienne de Radiologie Médicale** ins Leben getreten.

Die Gesellschaft will sich sowohl mit röntgenologischen Studien als auch mit der Radiumforschung beschäftigen. Kongresse, Ausstellungen und eine Vereinszeitschrift sind in Aussicht genommen.

Ehrenpräsident ist Prof. Augusto Righi in Bologna. Dem Vorstand gehören folgende Herren an: DDr. Bertolotti und Ponzio (Turin), Maragliano (Genua), Busi (Bologna), Randoja (Neapel), Ceresole (Venedig), Luisado (Florenz), Serena (Rom), Scaduto (Palermo), Parola (Mailand) und Perussia (Mailand).

Der erste Kongreß, mit einer Ausstellung verbunden, soll im Oktober 1913 unter dem Vorsitz von Dr. Luigi Parola in Mailand zusammentreten

Bücherbesprechungen.

Prof. Dr. Julius Schwalbe: **Therapeutische Technik für die ärztliche Praxis.** Ein Handbuch für Ärzte und Studierende. 586 Abbildungen. III. vermehrte und verbesserte Auflage. Leipzig. Georg Thieme. 1912.

Innerhalb von fünf Jahren hat das in der deutschen Ärztewelt rühmlichst bekannte Werk seine dritte Auflage erlebt. Seiten wie auch Figurenzahl haben eine bedeutende Erweiterung erfahren. In dem von H. E. Schmidt-Berlin verfaßten Kapitel über die Technik der Radiotherapie wird in 50 Seiten in übersichtlichster Form alles Wissenswerte über die Behandlung mit Röntgenlicht, Radium und Finsenlicht geboten. Eine eingehende Würdigung erfährt die Technik der Therapie des Eisen- und Quecksilberlichtes, wobei die Anwendung der Quarzlampe in den Vordergrund tritt. Auch den Hochfrequenzströmen und der Thermopenetration sind besondere Kapitel gewidmet, so daß dem Praktiker Gelegenheit gegeben ist, sich über Indikationen und Erfolge der Radio- und Lichttherapie eingehend zu unterrichten. Neu eingefügt ist das Kapitel über die Technik der Immunotherapie von Wassermann, während die anderen Abschnitte folgende Bearbeiter gefunden haben: Technik der Arzneibereitung und Arzneianwendung von Kobert (Rostock); Technik der Ernährungstherapie von Kraus und Brugsch (Berlin); Hydro- und Thermotherapie von Rieder (München); Massage von Riedinger (Würzburg); Gymnastik und mechanische Orthopädie von Riedinger (Würzburg); Allgemeine chirurgische Technik von O. Hildebrand und Bosse (Berlin); Hautkrankheiten und Syphilis von Bettmann (Heidelberg). Als elftes Kapitel schließt sich die Technik der Behandlung einzelner Organe an, welches eine Bearbeitung von verschiedenen Autoren gefunden hat.

Die Darstellung, unterstützt von zahlreichen Abbildungen, ist durchweg klar und übersichtlich geordnet, so daß dem praktischen Arzt und Studierenden ein allen Gebieten der Therapie gerecht werdendes Handbuch geboten ist. E. Hayward (Berlin).

Dr. Max Immelmann: **Das Röntgenverfahren bei Erkrankungen der Harnorgane.** Mit 28 Abbildungen auf 5 Tafeln und 42 Figuren im Text. VI und 86 Seiten und 5 Tafeln. Berlin. Hermann Meußer. 1913.

Die Erkrankungen der Harnorgane, soweit sie Gegenstand der Röntgenuntersuchung und -therapie sind, werden knapp und klar zur Darstellung gebracht, so daß dem Interessenten Gelegenheit geboten ist, sich über alles Wissenswerte zu informieren. Insbesondere finden Differentialdiagnose und damit die Grenzen der Röntgenuntersuchung eine eingehende Würdigung. Besonderer Erwähnung bedürfen die von der neuen photographischen Gesellschaft Steglitz hergestellten Tafeln, deren gediegene Ausführung hinreichend bekannt ist. Dagegen muß im Speziellen darauf hingewiesen werden, daß die dem Texte eingestreuten klinischen Daten den Anschauungen der Fachwissenschaft heute kaum mehr entsprechen. So muß es unter anderem auffallen, wenn bei dem Kapitel Nierentuberkulose von partiellen Exstirpationen des erkrankten Organs gesprochen wird. Ebenso dürfte der Satz, daß bei gestellter Steindiagnose nicht lange mit der Operation gewartet werden soll, oder daß das operative Verfahren bei beiderseitiger Kalkulose in erster Linie in Frage kommt, nicht die allgemeine Gültigkeit haben, welche ihm vom Verfasser zugeschrieben wird, da beides auf theoretische und praktische Bedenken stößt. Bei Erkrankungen der Niere, bei welchen das Röntgenbild nicht im Vordergrund der diagnostischen Hilfsmittel steht, wo, wie z. B. bei der Tuberkulose u. a. der Tierversuch oder beim Tumor der Urinbefund neben anderen klinischen Gesichtspunkten entscheiden, wird die Hauptbedeutung des Röntgenogrammes vermißt. Diese beruht darin, daß das Bild dem Operateur die Lage der Niere vor der Operation zeigt, damit er Überraschungen z. B. bei tuberkulös erkrankter Beckenniere vermeidet. Von besonderem Wert ist ein eingehendes Literaturverzeichnis, das die internationale Literatur über die Röntgenkunde der Harnorgane fast vollständig berücksichtigt. E. Hayward (Berlin).

Digitized by Google

Internationale Fachliteratur.

a) Vereine und Kongresse.

Ärztlicher Verein in Hamburg. 3. XII. 1912.

Haenisch: **Beitrag zur röntgenologischen Lokalisation metallischer Fremdkörper im Auge.** Bei dem Verdacht auf metallischen Fremdkörper im Auge ist der Ophthalmologe häufig allein auf das Röntgenverfahren angewiesen. Die Frage nach dem Vorhandensein eines solchen ist stets zu beantworten, dagegen keineswegs immer die Frage, ob der Fremdkörper im Bulbus selbst sitzt und wo, oder in der Orbita. H. bespricht die verschiedenen röntgenologischen Lokalisierungsmethoden, die hier mit Ausnahme vielleicht der Sweet-Bowenschen alle mehr oder weniger versagen. Die noch immerhin beste Methode von Köhler, die in die meisten Lehrbücher übergegangen, nach der ein doppelter Fremdkörperschatten bei Blickwechsel während der Exposition für intrabulbären Sitz beweisend sein soll, hält H. seit Jahren nicht für stichhaltig auf Grund der theoretischen Überlegung, daß ein in den Augenmuskeln oder in dem, den Bulbus umgebenden Gewebe sitzende Fremdkörper sich bei Augenbewegungen ebenfalls wie der intrabulbäre mitbewegen kann. Der vorliegende Fall gibt H. Gelegenheit diese Ansicht an Hand der Diapositive zu beweisen. Trotz Anwendung der Wesselyschen Kapseln und positiven Ausfalls der Köhlerschen Blickwechselmethode hielt H. den Beweis für intrabulbären Sitz des Projektils nicht für erbracht. Das Auge mußte enukleiert werden, die Kugel fand sich nicht im Bulbus. Eine nach der Enukleation vorgenommene Röntgenuntersuchung mit Blickwechsel zeigt nun wieder den typischen zweifachen Fremdkörperschatten. Der Fall beweist also, daß, so wertvoll der negative Ausfall der Blickwechselmethode für die Indikationen des Augenarztes sein kann, der positive Ausfall nicht als absolut beweisend für intrabulbären Sitz des Fremdkörpers angesehen werden darf.

Haenisch (Hamburg).

b) Journalliteratur.

Wiener Klinische Wochenschrift. 1912. Nr. 41.

E. Schütz: **Über Ulcus ventriculi und Ulcus duodeni.** Eine auch für den Röntgenologen speziell lesenswerte Zusammenfassung, in welcher auch die Bereicherung der Diagnostik durch die Röntgenuntersuchung gestreift wird. Zum kurzen Referat nicht geeignet.

A. Barou und Th. Barsony-Budapest: **Über die Röntgendiagnostik des Ulcus duodeni und anderer duodenaler Affektionen.** Zusammenfassung und kritische Bewertung der verschiedenartigen Röntgensymptome bei Duodenalaffektionen. Die dankenswerte Arbeit beweist dem weniger Erfahrenen, welche Fülle von röntgenologischen Beobachtungen und klinischen Erwägungen erforderlich ist, um die Magenröntgenologie nutzbringend anwenden zu können. In manchen Fällen kann die Diagnose von Duodenalaffektionen allein durch die röntgenologische Untersuchung gestellt werden. In dem größten Teil der Fälle bietet dieselbe nur gewisse Anhaltspunkte, welche vereint mit der Anamnese und der klinischen Untersuchung die Wahrscheinlichkeitsdiagnose duodenaler Affektionen zu stellen gestattet. Das Ergebnis der röntgenologischen Untersuchung ist nicht selten negativ, so daß nur die Anamnese und die klinische Untersuchung in Betracht kommen.

F. Eisler und S. Kreuzfuchs-Wien: **Die diagnostische Bedeutung der duodenalen Magenmotilität.** Unter duodenaler Magenmotilität versteht K. eine hoch einsetzende, tief einschneidende, segmentierende Korpus- und vertiefte, zuweilen fast abschnürende Antrumperistaltik bei normalen, bei stark erhöhtem Tonus und bei offenstehendem Pylorus, so daß sich Duodenum und Jejunum fast unmittelbar nach Verabreichung der Kontrastmahlzeit in deutlich erkennbarer Weise füllen, wobei das Duodenum entgegen seinem sonstigen Verhalten manchmal kontinuierlich und ausgußförmig erscheint. Diese tMoilitätsform konnten E. und K. bei sämtlichen Erkrankungen, die das Duodenum primär betreffen oder sekundär in Mitleidenschaft ziehen, nachweisen. Dieselbe Form fanden sie dann weiter bei Icterus catarrhalis, Erkrankungen der Gallenblase, Cholelothiasis sowie bei Pankreastumor. Am Schluß wird auf ein eventuell für die Differentialdiagnose zwischen Gallenblasen- und Appendixerkrankungen brauchbares Symptom hingewiesen, nämlich ein neben der charakteristischen Magenmotilität zu beobachtendes Höherstehen des rechten Zwerchfells bei geringerer Exkursionsbreite in Fällen von Affektionen der Gallenblase.

Nr. 43. M. Haudek-Wien: **Ein radiologisch diagnostizierter Fall von traumatischer Zwerchfellhernie.** Schußverletzung vor 30 Jahren in die linke Thoraxhälfte mit Einschuß im 5. Interkostalraum (Mammillarlinie). Die aus anderen Gründen vorgenommene Röntgenuntersuchung ließ eine die Flexura coli lienalis enthaltende linksseitige Zwerchfellhernie erkennen. Pat. kam infolge eines Karzinoms zum Exitus. Die Autopsie bestätigt die Röntgendiagnose. Es fand sich eine traumatische Zwerch-

Digitized by Google

fellruptur links mit Durchtritt von 50 cm Colon transversum und descendens in den Pleuraraum mit Adhäsion des abführenden Schenkels am Rande der für zwei Finger durchgängigen Öffnung im Zwerchfell. Die von H. erwähnte differentialdiagnostische Unterscheidung gegenüber der Eventratio diaphragmatica ist, wie Referent bestätigen kann, keineswegs immer so einfach, wie gelegentlich angenommen wird. Referent hat ebenso wie Haudek in einem Falle die paradoxe respiratorische Bewegung vermißt.

Nr. 47. F. van Stockum-Rotterdam: **Die therapeutische Wirkung der mit Röntgenstrahlen vorbehandelten Milz bei Tuberkulose.** Nach zahlreichen Vorversuchen hat St. ein mit Röntgenstrahlen behandeltes Milzpräparat gefunden, dessen Injektion sich in der Wirkung wie eine sehr beschleunigte Naturheilung äußert. St. hält es für nicht unmöglich, daß seine Präparate gerade das Ferment enthalten, durch welches der Organismus des Menschen sich gegen die Tuberkulose wehrt. Die Einzelheiten der sehr interessanten Versuche, die wohl nachuntersucht werden, müssen im Original nachgelesen werden.

Nr. 50. L. Ruppert-Wien: **Ein primäres endogastrisches Lymphosarkom.** Die jetzt 72jährige Patientin ist nach einer fast totalen Resektion des Magens wegen primären endogastrischen Lymphosarkoms seit 14½ Jahren rezidivfrei geblieben. R. untersuchte nun röntgenologisch was aus dem Magenrest geworden ist, da Patientin alle Speisen, in recht ausgiebiger Menge, ohne Beschwerden essen konnte. Es zeigt sich, daß ein neuer magenähnlicher Sack sich nicht gebildet hat, sondern daß sich die Patientin „während jeder größeren Mahlzeit an Stelle ihres fehlenden Magens den größten Teil ihres Dünndarms vollißt".

Deutsche Militärärztliche Zeitschrift. 1912. Heft 24.

A. Lehle-München: **Zur Kasuistik des kongenitalen Radiusdefektes.** Mitteilung eines Falles von doppelseitigem, vollständigen Radiusmangel.

Reinhardt-Darmstadt: **Ein Fall von Situs viscerum totalis bei Zwillingen.** (Rekruten) Kasuistischer Beitrag.

Zentralblatt für Röntgenstrahlen, Radium und verwandte Gebiete. 1912. Nr. 12.

P. Ludewig-Freiberg i. S.: **Über den Nachweis von Interferenz-Erscheinungen bei Röntgenstrahlen.** Kurzes, höchst interessantes Referat über die experimentellen Ergebnisse der Arbeiten von M. Laue, W. Friedrich und P. Knipping über Interferenz-Erscheinungen bei Röntgenstrahlen. Die Beugung der Röntgenstrahlen in einem Kupfervitriolkristall läßt sich durch die abgebildete Versuchsanordnung beweisen. Weitere Versuche ergaben, daß die abgebeugten Röntgenstrahlen geradlinig vom Kristall ausgehen. Haenisch (Hamburg).

Medizinische Klinik. Nr. 50. 1912.

H. Arnsperger: **Über die Möglichkeit der Täuschung durch Jodipinreste bei der Röntgenuntersuchung der Lungen.** Mitteilung, daß auch nach frischen 25% Jodipininjektionen deutliche Schatten im Röntgenbilde zu sehen sind; sie sind mehr als 150 Tage sichtbar; Hürtes und Dahlhaus haben bereits 1911 in der Zeitschrift für Röntgenkunde Beobachtungen mitgeteilt, wo jahrelang nach der Jodipininjektion eigenartige Schatten zu beobachten waren. Auch Salvarsanpräparate, speziell das Johann Schindlers (Verbindung von Jodipin und Salvarsan) gibt Schatten.

Paul Krause (Bonn).

Strahlentherapie. Bd. 1, Heft 4, 1912 (auch Dissertation Kiel).

G. Schatz: **Über die Anwendung von Strahlenfiltern in der Tiefentherapie.** Das Hauptergebnis dieser Abhandlung besteht in dem Satze, daß als Strahlenfiltermaterial für die Tiefentherapie das Leder, das Glas und das Aluminium — vorausgesetzt, daß sie in entsprechend dicken Schichten angewandt werden — in jeder Hinsicht gleichartig wirken. Als entsprechend dicke Schichten sind dabei anzusehen: 1 mm Aluminium, 1,2 mm Glas und 13 mm Rindleder, sowie auch beliebige Vielfache davon. Unter Glas ist natürlich gewöhnliches Plattenglas zu verstehen, nicht etwa bleihaltiges. Silber als Filtermaterial anzuwenden ist höchst unzweckmäßig, da es in dünnen Schichten die Strahlen zu wenig härtet und in dickeren wieder so stark absorbiert, daß man etwa achtmal so lange bestrahlen muß wie bei der gleichwirksamen Aluminiumschicht. Von den drei zuerst genannten, im übrigen gleichwertigen Stoffen gibt Verf. dem Aluminium aus leicht ersichtlichen Gründen den Vorzug; und so darf denn Referent hier wohl darauf hinweisen, daß seines Wissens diese Substanz zuerst von ihm für den in Rede stehenden Zweck empfohlen wurde (s. Verhandl. d. Deutsch. Röntgengesellsch., Bd. 3, S. 110, 1907).

Philosophical Magazine (6) Bd. 25, S. 193, 1913.

I. Chadwick: **Die Erregung von γ-Strahlen durch α-Strahlen.** — Die schon seit langem gehegte Vermutung, daß beim Auftreffen von β-Strahlen auf körperliche Stoffe γ Strahlen entstehen, ist bekanntlich durch Versuche von Gray bestätigt worden (s. Fortschr., Bd. 17, S. 113). Verf. zeigt nun, daß auch die α-Strahlen in solchem Falle γ-Strahlen erzeugen. Die letzteren haben in diesem Falle allerdings nur ein Durchdringungsvermögen, welches mit demjenigen der Röntgenstrahlen auf einer Stufe steht, während das der gewöhnlichen γ-Strahlen bekanntlich sehr viel größer ist. Verf. benutzte für seine Versuche die

Digitized by Google

α-Strahlung der Radium-Emanation, die sich zu diesem Zweck in einer Glasröhre mit sehr dünner Wandung befand. Dabei waren allerdings auch die von den Zerfallsprodukten der Emanation primär ausgesandten γ-Strahlen zugegen, deren Wirkung deswegen durch geeignete Differenzmessungen ausgeglichen werden mußte; immerhin sollen die Versuche aber noch mit Stoffen, die nur α-Strahlen aussenden, wiederholt werden.

Archives of the Roentgen ray. Nr. 151, Bd. 17, S. 364. 1913.

R. Whiddington: **Einige Beziehungen zwischen Kathoden- und Röntgenstrahlen.** Von Barkla ist zuerst gezeigt worden, daß die sekundären Röntgenstrahlen, welche in gewissen Metallen, wie Eisen, Zink usw. von den primären Röntgenstrahlen erzeugt werden, sich bei der Absorption nicht wie diese wie ein Strahlengemisch, senden wie ein homogener einfarbiger Lichtstrahl verhalten, so daß man hier deswegen von einer „Spektrallinie" spricht. Die chemischen Elemente von sehr hohem Atomgewicht wie Blei, Wismut usw., sondern unter dem Einfluß der primären Röntgenstrahlen sogar zwei solcher sekundären Röntgenstrahlenlinien aus. Verfasser hat nun weiter gezeigt, daß zum Zustandekommen dieser Spektrallinien notwendig ist, daß die Kathodenstrahlen, welche die primären Röntgenstrahlen erzeugen, eine bestimmte Mindestgeschwindigkeit besitzen müssen, und zwar beträgt diese nach seinen Messungen, wenn M das Atomgewicht des Metalles ist, für diejenigen Metalle, welche nur eine Spektrallinie aussenden, M 10^8 cm/sec und für die Metalle mit zwei Linien außerdem auch noch $^1/_2$ (M—48) . 10^8 cm/sec, so daß also z. B. beim Wismut, wo M = 208 ist, die weichere, sekundäre Röntgenstrahlung erst von solchen primären Röntgenstrahlen erregt wird, deren Kathodenstrahlengeschwindigkeit größer als $^1/_2$ (208—48) . 10^8 = 8 . 10^9 cm/sec ist und die härtere von solchen, bei denen diese Größe größer als 208 . 10^8 = 2,(8 . 10^{10} cm/sec ist. Weiter findet W., daß diese homogenen sekundären Röntgenstrahlen bei ihrem Auftreffen auf Metalle ihrerseits wieder Kathodenstrahlen erzeugen, deren Geschwindigkeit die oben angegebenen Werte besitzt. Diese Tatsache erscheint auch vom Standpunkte der Äthertheorie der Röntgenstrahlen ganz unverständlich; denn nach dieser muß sich offenbar die in einem primären Kathodenstrahlenteilchen enthaltene Energie nach ihrer Umsetzung in Röntgenstrahlenenergie in alle Richtungen zerstreuen und kann also an einer bestimmten Stelle des Raumes nicht mehr einen Energieeffekt hervorrufen, welcher gleich demjenigen der ursprünglichen Energie des primären Teilchens ist. Nach der korpuskularen Theorie der Röntgenstrahlen dagegen versteht man diese Erscheinungen leicht, da ja hiernach die Energie auch als primärer und sekundärer Röntgenstrahl stets an einem bestimmten körperlichen Teilchen haften bleibt, nur daß das letztere dann nicht elektrisch geladen ist. Bei der Umformung aus dem sekundären Röntgenstrahl in den sekundären oder genauer quartären Kathodenstrahl — denn es liegen ja zwischen diesem und dem primären Kathodenstrahl drei Umwandlungen vor — würde das Teilchen nach dieser Auffassung also nur eine elektrische Ladung mit sich nehmen, ohne daß dieser Vorgang energetisch irgendwie von Einfluß wäre.

Physikalische Zeitschrift. Bd. 13, S. 973. 1912.

J. Stark: **Bemerkung über Zerstreuung und Absorption von β-Strahlen in Kristallen.** — Zu den Beobachtungen von Laue, Friedrich und Knipping über die Zerstreuung von Röntgenstrahlen in Kristallplatten (s dieses Heft der Fortschr. Originalartikel), welche diese Autoren als eine Interferenz unserer Strahlen deuten, bemerkt Verfasser, daß sie sich auch durch eine selektive Zerstreuung oder Absorption der Strahlen erklären lassen, da in Kristallen die Kraftfelder der Atome und Moleküle in geordneter Weise zusammengebaut sind und es daher möglich sei, daß darin nach bestimmten Richtungen hin nicht bloß die Zerstreuung der Röntgenstrahlen stärker, sondern auch ihre Absorption schwächer ist als in anderen Richtungen. Wir haben uns im Kristall gewissermaßen Kanäle von größerer Durchlässigkeit zu denken, die sämtlich parallel zueinander sind. Mit dieser Annahme stehen, wie Verfasser weiter zeigt, auch die bei den Versuchen der genannten Beobachter auftretenden Einzelheiten durchaus im Einklang. Eine Entscheidung zwischen dieser Erklärung des Verfassers und der der Beobachter selbst sei jedoch noch nicht zu treffen.

Nature. Bd. 90, S. 219 und 361. 1912.

W. H. Bragg: **Röntgenstrahlen und Kristalle.** Verfasser macht darauf aufmerksam, daß bei den Interferenzversuchen mit Röntgenstrahlen nach Laue die Lage der sekundären Flecke stets durch einfache Zahlenverhältnisse bedingt zu werden scheine. Bei der senkrecht zur Würfelfläche durchstrahlten Zinkblende z. B. liege ein sekundärer Fleck stets in der Richtung der Diagonale eines solchen Parallelepipedons, für welches diese Diagonale und die drei Seiten desselben in ganzzahligem Verhältnis zueinander stehen. Wenn also die drei Seiten durch die ganzen Zahlen p, q und r dargestellt werden, so muß auch die Diagonale, d. h. die Größe $\sqrt{p^2+q^2+r^2}$, eine ganze Zahl sein; dies gilt z. B. für die drei Zahlen 2, 3 und 6, ferner auch für 4, 1 und 8 usw. Kristallographisch würde dies bedeuten, daß die Richtung der sekundären Flecke stets durch bestimmte Molekülreihen hindurchgeht; denn in einem würfelförmig angeordneten Gebäude von Molekülen gilt offenbar für die Verbindungslinie irgendwelcher Mole-

Digitized by Google

küle stets die obige Beziehung. Der Sohn des Verf. (s. das folgende Referat) habe eine allgemeine Theorie dieser Erscheinungen ausgearbeitet, wonach jede Ebene in einem Krystall, die besonders reich an Atomen ist, für die einfallenden Röntgenstrahlen als Reflexionsebene dient. Aus dieser Theorie soll sich auch die obige Zahlenbeziehung ergeben. Verf. meint schließlich, daß es sich bei den Röntgenstrahlen nicht um die Entscheidung zwischen Äther- und korpuskularer Theorie, sondern um die Ausarbeitung einer neuen Theorie handelt, welche die Fähigkeiten beider Theorien besitzt

Nature. Bd. 90, S. 411. 1912.

W. L. Bragg: **Spiegelnde Reflexion der Röntgenstrahlen.** Verf. zeigt, daß die Röntgenstrahlen, wenn sie unter nahezu streifendem Einfall auf die natürliche Spaltfläche eines Glimmerkristalles fallen, eine regelmäßige Reflexion erleiden, und daß demnach auch, wenn die Glimmerplatte gebogen wird, eine Konzentration der Strahlen stattfindet. Er ist der Ansicht, daß auch diese Versuche — ebenso wie die Interferenzversuche nach Laue — die Wellennatur der Röntgenstrahlen dartun, da auch die regelmäßige Reflexion ebenso wie die Interferenz dieser Strahlen nur durch das Zusammenwirken der von den einzelnen parallelen Schichten des Kristalles ausgehenden Einzelwellen zu erklären sei, eine Auffassung, die in der Optik bekanntlich das Huyghenssche Prinzip genannt wird. Diese Versuche über Spiegelung seien übrigens viel leichter auszuführen als die über Interferenz, da bei ersteren nur Expositionszeiten von einigen Minuten, bei letzteren dagegen solche von 2—20 Stunden nötig sind.

Nature. Bd. 90, S. 435. 1912.

C. G Barkla und G. H. Martyn: **Reflexion der Röntgenstrahlung.** Auch die Verf. haben, wie W. L. Bragg (siehe das vorstehende Referat) gefunden, daß Röntgenstrahlen bei sehr schrägem Auffall auf die natürliche Spaltfläche eines Kristalls eine regelmäßige Reflexion erfahren und zwar benutzten sie bei ihren Versuchen Steinsalz. Dabei findet diese Reflexion nach ihrer Beschreibung nicht bloß wie beim Licht an der äußeren Oberfläche statt, sondern auch an den inneren parallel dazu liegenden Molekülflächen des Kristalls. Sie sind der Ansicht, daß sich auch das Auftreten der sekundären Flecke bei den Interferenzversuchen nach Laue durch Reflexion an einer großen Anzahl von Atomschichten erklären lasse, wie schon von W. L. Bragg angedeutet wurde (siehe oben).

Nature. Bd. 90, S. 595. 1913.

H. Moseley und C. G. Darwin: **Die Reflexion in den Röntgenstrahlen.** Die vom Glimmer reflektierten Röntgenstrahlen gleichen nach den Beobachtungen der Verf. in jeder Hinsicht den auffallenden Strahlen. Sie ionisieren Luft und Helium und erzeugen eine weiche Strahlung, wenn sie auf Metalle fallen. Die Wirkung beträgt bis zu 2% der Primärstrahlen. Die Stärke der Reflexion wächst mit der Härte der Primärstrahlung.

Nature. Bd. 90, S 645. 1913.

C. G. Barkla und G. H. Martyn: **Ein Röntgenstrahlen-Streifensystem.** Die Verf. lassen ein divergierendes Röntgenstrahlenbündel unter nahezu streifendem Einfall auf die natürliche Spaltfläche eines Steinsalzkristalles fallen und fangen den reflektierten Strahl mit einer photographischen Platte auf. Sie finden dann in diesem Strahle eine Reihe von deutlich ausgesprochenen Maximis, die gleichen Abstand voneinander haben, so daß es sich hier wie beim optischen Gitter um eine Reihe von Röntgenstrahlenspektren verschiedener Ordnung zu handeln scheint. Rechnet man unter dieser Voraussetzung die Wellenlänge der Strahlung aus, so ergibt sich tatsächlich dieselbe Größenordnung, wie man sie bei der Anwendung der Plankschen Quantentheorie auf die Auslösung der sekundären Kathodenstrahlen durch unsere Strahlen erhält, d. h. also 10^{-8} cm (siehe die Darlegungen des Referenten in Albers-Schönbergs Röntgentechnik, 4 Aufl., S. 57).

Nature. Nr. 2259. Bd. 90, S. 645 und 653. 1913.

In dem vorliegenden Heft dieser Zeitschrift befinden sich mehrere Mitteilungen über **das Auftreten des Heliums und Neons in alten Röntgen- und anderen Entladungsröhren**, z. B. berichtet W. Ramsay, daß er diese Gase dadurch erhalten habe, daß er alte Röntgenröhren auf 300° erhitzte, die sich darin entwickelnden Gase sammelte und dann das Spektrum untersuchte. Er hält es für möglich, daß die Gase sich aus den Kathodenstrahlenteilchen (Elektronen) durch Verbindung mit den Elektroden oder dem Glas der Röhre gebildet haben, und erinnert daran, daß er schon früher Neon durch Einwirkung von Radiumemanation auf Wasser erhalten und dies durch eine Verbindung der Atome Helium und Sauerstoff erklärt habe — nach der Gleichung der Atomgewichte $4 + 16 = 20$. Gleichzeitig teilen N. J. Collie und H. Patterson mit, daß sie Neon auch beim Durchgang elektrischer Entladungen durch verdünnten Wasserstoff erhalten haben, und es für wahrscheinlich halten, daß es sich auch hier um eine Umwandlung chemischer Elemente handele. Demgegenüber vertreten F. Soddy und J. J. Thomson auf Grund eigener Beobachtungen die Ansicht, daß die betreffenden Gase schon ursprünglich in den Elektroden der betreffenden Röhren enthalten waren und daraus erst durch die elektrische Entladung freigemacht wurden.

Walter (Hamburg).

Digitized by Google

Deutsche medizinische Wochenschrift. 1912. Nr. 37.

Böttcher: **Über Fibrolysinbehandlung bei Röntgenkarzinom.** Ausführliche Beschreibung eines Falles. Die Fibrolysenbehandlung bewirkte bessere Durchblutung und Ernährung der narbigen Haut in Umgebung des Krebsgeschwüres, die Haut wurde verschieblicher. Die eigentliche Heilung wurde aber durch Ausschneiden des Geschwürs und spätere Transplantation herbeigeführt. B. empfiehlt aber dringend Fibrolysin zum Vorbehandeln, zumal es keinerlei schädliche Nebenwirkungen erkennen ließ.

Nr. 38. G. Schwarz und Zehner: **Über einige biochemische Strahlungsreaktionen. Versuche mit Thorium X.** Die Prüfung der Einwirkung des Thorium X auf biologisches Material — wie bei den grundlegenden Untersuchungen Schwarzs über die Radiumwirkung wurde Eidotter benutzt, — ist sehr einfach, da es flüssig ist und mit dem zu prüfenden Material einfach gemischt werden kann. Die Untersucher fanden, daß es auf Eidotter außerordentlich stark wirkt und das Lezithin sehr schnell und völlig zersetzt. Diese Einwirkung ist keine autolytische. Ferner wirkt Thorium X hämolytisch und verwandelt Hämoglobin in Methämoglobin. Nukleoprotein wird zerstört, Albumin nicht.

Pinkuß: **Zur Behandlung des inoperablen Karzinoms mit Mesothorium und kombinierten Behandlungsmethoden.** Mesothorium in Kapseln eignet sich sehr gut zur Behandlung oberflächlicher Geschwülste und Geschwüre, Tiefenwirkung ist gering. Gute Erfahrungen machte P. mit der kombinierten Behandlung, indem neben der Behandlung Injektionen sowohl in die Geschwülste wie intravenös und subkutan gegeben wurden. Zuletzt wandte er hauptsächlich Trinkkur an, durch die er wochenlang täglich durchschnittlich 50000 ME. verabreichte. Auch Thorium X zusammen mit Pankreatin wandte er an. Im ganzen hat er keinerlei wirkliche Heilungen von all diesen Vorgehen gesehen, höchstens bei ganz oberflächlich gelegenen Geschwülsten und Geschwüren ein Schrumpfen bemerkt. Seine Erfahrungen belegt er durch kurze Krankengeschichten.

Nr. 39. Nagelschmidt: **Über Thoriumbehandlung bei Leukämie.** Bei einem Leukämiekranken, bei welchem die Röntgenbehandlung schließlich völlig versagte und der eine den ganzen Leib einnehmende geschwollene Milz hatte, injizierte N. drei Millionen Macheeinheiten intravenös. Darauf trat zunächst eine höchst auffällige Erscheinung ein: 16 Stunden nach der Injektion bemerkte der Kranke, daß der vorher pralle, harte Leib plötzlich weich wurde. Man konnte ohne Mühe tief palpieren und hatte dabei das Gefühl, als fasse man in einen zähen Brei. Schmerz oder sonstige Unbequemlichkeit bestand nicht. Nach einer halben Stunde verschwand die Erscheinung subjektiv und objektiv. Wegen des geringen Appetits und des starken Eisenverlustes gab N. den Kranken Eisen mit bestem und sehr schnellem Erfolg. Durch die Behandlung wurde subjektiv und objektiv der Kranke wesentlich gebessert, der Milztumor verkleinerte sich nach einiger Zeit zwar nicht mehr erheblich, aber das Blutbild war außerordentlich gebessert.

Schellenberg: **Über Röntgenschnellaufnahmen des Thorax.** Widerspricht Wolff-Eisner, der behauptet, nur Schnellaufnahmen wären für die Lungendiagnostik zu verwerten und überhaupt habe das Röntgenverfahren keinen besonderen Wert für die Lungendiagnostik. Nach Sch. ist mit Zeitaufnahmen das gleiche wie mit Schnellaufnahmen zu erreichen.

Nr. 49. Wetterer: **Röntgentherapie in der Gynäkologie.** Die Schnellsterilisierung bei Myom und Metrorrhagien verwirft er wegen der zu großen Ausfallerscheinungen. Der Hauptvorteil des Röntgenverfahrens ist gerade die allmählich eintretende Schrumpfung usw. der Ovarien und dadurch die möglichste Annäherung der künstlichen an die natürliche Klimax. Ferner beobachtete er bei zwei Frauen, die von anderer Seite bestrahlt waren, schwere Darmschädigungen. Er verweist auf eine Arbeit von Regaud, Nogier und Lacassagne (Arch. d'él. méd. 1912, S. 321), welche Versuche an Hunden anstellten und schwerste Schädigung des Darmes durch geeignete Bestrahlung erreichten. W. fordert, daß die Ovarien von möglichst wenigen und kleinen Stellen aus bestrahlt werden und daß man mit möglichst kleiner Dosis auszukommen suchen soll.

Zeitschrift für ärztliche Fortbildung. 1912. Nr. 23.

Osten: **Die radioaktiven Substanzen und ihre Bedeutung in der Medizin.** Kurze zusammenfassende Abhandlung. Besonders bei chronischen Gelenkerkrankungen, Gicht und Hautkrankheiten, namentlich bösartigen Geschwülsten der Haut und auch tiefer gelegener Teile sind die radioaktiven Stoffe wirksam. Ein erfolgreich behandelter Fall von Sarkom des Beckens ist ausführlich mitgeteilt.

Nr. 24. Kutner: **Die Hochfrequenzbehandlung der Blasentumoren mittels Elektrokoagulation.** K. verwendet einen Thermopenetrationsapparat. Er ist vorteilhafter als ein Oudinapparat, weil er mit viel geringerer Spannung arbeitet und daher manche unangenehme Nebenwirkungen des Oudinapparates ausschließt, namentlich den Kranken keine Schmerzen bereitet und eine Zerstörung der Blasenwand vermeiden läßt. Mit Vorteil kombiniert er bei größeren Papillomen die Koagulation mit der Abtragung durch die kaustische Schlinge.

1913. H. 1. Rollier: **Die Sonnenbehandlung der Tuberkulose.** (Vortrag in der deutschen Ges. f. Kinderheilkunde.) In neun Jahren hat R. seine Erfahrungen in Leysin gesammelt. Am besten eignet

Digitized by Google

sich das Hochgebirge, um die Kuren vorzunehmen wegen der starken, auch in ungünstiger Jahreszeit reichlichen Besonnung. Der Behandlung am zugänglichsten ist die chirurgische Tuberkulose, aber auch Lungentuberkulose wird ausgeheilt. Jede Tuberkulose ist durch Sonne heilbar, wenn sie geschlossen ist und bleibt. Bei der Behandlung wird die Sonne in Teil- und Vollbädern verabreicht. Ein allmähliches Einschleichen ist nötig, da sonst zu starke Reaktionen auftreten. Der Körper gewöhnt sich nur langsam an die intensive Bestrahlung. Die Pigmentierung der Haut ist wichtig, Pigmentarme genesen langsamer als Brünette und haben im ganzen weniger Widerstandskraft. Bei der Knochen- und Gelenktuberkulose sind die Erfolge überraschend, die Gelenke werden meist voll beweglich. Tuberkulöse Drüsen schmelzen außerordentlich rasch ein, Exsudate resorbieren sich, Lungentuberkulose im I. und II. Stadium wird geheilt, im III. wesentlich gebessert,

Iselin: **Die konservative Behandlung der Drüsentuberkulose** (nach Korresp.-Blatt Schweizer Ärzte, Nr. 47). An Stelle der Sonnenstrahlen verwendet er erfolgreiche Röntgenbestrahlung. Markige Drüsen verschwinden, verkäste werden ebenfalls noch aufgesaugt. Für größere Drüsenpakete sind fünf bis sechs Monate Kur erforderlich, das Resultat ist aber auch in jeder Hinsicht ideal. Das Allgemeinbefinden der Kinder hebt sich wesentlich. (Beide Artikel und Referate bei Finkelstein, Berlin.)

Albers-Schönberg: **Aus dem Gebiet der Röntgenologie und Röntgentechnik. Behandlung der Frauenleiden.** Seit $2^1/_2$ Jahren interessiert die Röntgenbehandlung der Frauenleiden die röntgenologischen wie gynäkologischen Kreise. Letztere lehnten zunächst die neue Behandlung ab, bis die guten Ergebnisse der Freiberger Univ.-Klinik die Bedeutung des neuen Verfahrens erwiesen. A.-S. weist auf Kontroverse zwischen der von ihm geschaffenen (Hamburger) und der der Freiburger Technik hin. Bei der jetzt im Gang befindlichen Sammelforschung und bei den überhaupt immer zahlreicher behandelten Fällen wird bald ein Urteil möglich sein. Im einzelnen:

Klimakterische Metropathien. Sie sind sozusagen das natürliche Gebiet für die Wirkung der Röntgenstrahlen, welche den spontanen Vorgang der Involution der Ovarien beschleunigen.

Myome. Bei diesen liegen die Verhältnisse schwieriger. Schon bei Indikationsstellung muß sorgfältig berücksichtigt werden, ob nicht durch die Röntgenbehandlung Verzögerungen oder Schädigungen anderer Art (z. B. bei malignen Tumoren, Eiterungen u. dgl.) eintreten können. Auch die Art der Myome ist zu berücksichtigen. Bei der heutigen Technik kommt das Lebensalter der Frauen nicht mehr so sehr in Betracht wie früher. Auch bestrahlt man jetzt — sorgfältigste klinische Überwachung vorausgesetzt — schwer ausgeblutete, herzschwache Frauen ohne Schaden und mit gutem Erfolg. A.-Sch., der ursprünglich auf Grund schlechter Erfahrungen von deren Behandlung abriet, hat sich dieser Auffassung jetzt auch — unter obigen Kautelen — angeschlossen. Wenn die Wirkung auf die Myome auch eine indirekte, auf dem Wege über die Ovarien ist, so verkleinern sich in den meisten Fällen die Myome selbst auch durch Gewebszerfall. Er geht langsam vor sich, ist aber oft objektiv nachweisbar und wird schon eher von den Frauen selbst am Erleichterungsgefühl empfunden. Geschwollene Adnexe schwellen ab und werden wieder beweglich. Daß Gewebszerfall in der Geschwulst eintritt, konnte A,-Sch. an einer Frau beobachten, bei welcher 12 Jahre nach Eintritt der Klimax noch ein Myom bestand, welches sich auf Bestrahlung verkleinerte. Bei refraktären Myomen, solche gibt es, soll man, um Schädigungen anderer Organe zu vermeiden, nicht zu lange bestrahlen. Des Verfassers älteste Fälle sind $4^1/_2$ Jahre geheilt, rückfallsfrei und bei besten Wohlbefinden, bei ihnen ist also eine ideale Dauerheilung eingetreten. Da bei richtiger Technik die Röntgenotherapie gefahrlos ist, ferner die Kranken nicht belästigt und sie nicht aus dem Beruf entfernt, auch in richtiger Art angewandt keineswegs zu kostspielig ist, so wird sie in kurzer Zeit die Behandlung der klimakterischen Störungen und der Myome fast völlig an sich ziehen. Die Ausbildung der sie ausübenden Ärzte in der Röntgen- und gleichzeitig gynäkologischen Technik ist aber unbedingt zu fordern.

von Noorden: **Die Anwendung radioaktiver Substanzen zur Behandlung innerer Erkrankungen.** Die ausführliche und übersichtliche Arbeit faßt zusammen, was v. N. an seiner Wiener Klinik, die vom Staat mit radioaktiven Versuchsmitteln reich ausgestattet ist, und an anderen Kliniken usw. beobachtet wurde.

Zunächst behandelt er den physikalisch-chemischen Teil ganz kurz unter Betonung der Wichtigkeit, welche in der Zerfallszeit der radioaktiven Substanzen liegt. Dann bespricht er die Präparate und die Methoden ihrer Anwendung. Ein Fehler ist heute noch bei der Anwendung in jeder Form, daß allgemein zu kleine Dosen angewandt werden. Die Stoffe sind zu teuer und die käuflichen Präparate zu ungenau dosiert. Bei den Versuchen der Wiener Klinik stellte sich heraus, daß bei manchen Krankheiten, die nach Angabe anderer unbeeinflußt blieben, genügend hohe Gaben doch wirkten und daß bei geeigneten Fällen mit den nötigen Dosen in kurzer Zeit sehr günstige Wirkungen erzielt wurden. Inhalation, Trinkkur und Injektion hält er für die wirksamsten Verfahren. Eine ganz bedeutende Zukunft prophezeit er dem Thorium X. Die biologisch-therapeutischen Gesichtspunkte behandeln den Kalorienumsatz, Eiweiß- und Kohlehydratumsatz, den Purinstoffwechsel und die Beeinflussung des Blutes. Besonders wichtig für die Therapie erscheint die Änderung des Purinstoffwechsels und die Wirkung auf die

Digitized by Google

blutbereitenden Organe. Außer den erwähnten Einwirkungen konnte noch beobachtet werden, daß gewisse Formen von Rheumatismus, Myalgien und Neuralgien, Schlaflosigkeit und Übererregbarkeit, die sexuelle Potenz, Blutdruck, von radioaktiven Stoffen, am meisten von Thorium X. stark beeinflußt werden und daß diese Wirkung auch therapeutisch in manchen Fällen Nutzen verspricht. Die Kontraindikationen: Herzschwäche, Neurosen, Basedowkrankheit, Diabetes, Fieber, Neigung zu Blutungen aller Art, weit vorgeschrittene Erkrankungen des erythro-leukoplastischen Apparates, Kachexieen, Marasums senilis erklären sich aus dem Vorstehenden. Manche dieser Störungen sind im Beginn ein vortrefflich geeignetes Objekt der Radiumbehandlung, während sie im vorgeschrittenen Stadium schwer oder schlecht beeinflußt werden. v. N. bewertet die Methoden der radioaktiven Technik wie folgt: 1. Thorium und Injektionen sind die wirksamste, abstufbarste, aber noch nicht genügend erforschte Methode. 2. Thorium-Trinkkuren, ebenso v. N. sagt ihnen große Zukunft voraus. 3. Radiumsalzinjektionen. Sie müssen im allgemeinen stärker angewandt werden als bisher. 4. Kombinationen von radioaktiven Quellbädern mit Emanatorien und Trinkkuren. Dies ist die Form, welche der praktische Arzt bevorzugt. Sie wird in den verschiedensten radioaktiven Bädern angewandt, die Einrichtungen in den Städten sind im Durchschnitt zu schwach. Indikationen: echte Uratgicht; aber auf die Dauer ist den altbekannten diätetischen Maßnahmen höherer Wert zuzuerkennen. Abgeklungene Arthritiden anderer Art, Myalgien, Neuralgien, Potenzstörungen unter Berücksichtigung von Stoffwechselstörungen. Beginnende Alterserscheinungen ohne eigentliches Kranksein. (Gute Wirkungen von Gastein, Joachimstal, Jungbrunnen!) 5. Starke Emanatorien. Ihre Luft soll für den Liter 25 Macheeinheiten wenigstens enthalten. 5. Mittlere Emanatorien, Trinkkuren = 60000 Macheeinheiten, starke radioaktive Kissen. 7. Schwache Emanatorien — das sind die bisher benutzten. Sie sind sämtlich zu schwach um kräftige und nachhaltige Wirkungen hervorzubringen, daher auch das abfällige Urteil vieler. Die Radiumtherapie, namentlich die durch Thorium hat eine bedeutende Zukunft.

Zeitschrift für Röntgenkunde und Radiumforschung. 1910. H. 10.

Fellner und Neumann: **Einfluß der Radiumemanation auf die Genitalorgane der Kaninchen.** Die Versuchstiere bekamen das emanationshaltige Wasser zu trinken oder subkutan. Bei jungen Tieren glauben sie eine schnellere und kräftigere Entwicklung der inneren Genitalien bemerkt zu haben. Bei Tieren in der zweiten Hälfte der Trächtigkeit wurden die Embryonen abgetötet und teilweise resorbiert. Versuche noch nicht abgeschlossen.

Greinacher: **Eine Glühlampenröhre.** Gundelach-Gehlberg gibt eine Röhre heraus, die aus zwei mit den stumpfen Enden zusammenstoßenden Kohlefadenglühlampen bestehen. An den stumpfen Polen sitzt zur Verbindung ein kurzes Rohr. Werden die Pole der Lampe mit dem Induktor verbunden, so brennt die Lampe auf Seite der Kathode hell, die Anodenlampe bleibt dunkel. Gleichzeitig gehen farbenprächtige Entladungen durch die Röhre, die ein gutes Demonstrationsobjekt bildet.

Forssell: **Das Telephon und Diktaphon im Dienste der Röntgenologie.** Telephonverbindung mit der Dunkelkammer, Diktaphon im Röntgenraum erleichtern den Betrieb sehr bedeutend.

Pieper: **Uber den Gehalt des arteriellen und venösen Blutes an Radiumemanation bei direkter Einführung der Emanation in das Duodenum.** Ergebnisse: 1. Die in den Darm eingeführten Radiumemanation ist im arteriellen Blut, und zwar nach einmaliger Einführung 45 Minuten nach der Injektion in das Duodenum noch deutlich nachweisbar. 2. Bei der einmaligen Einführung von Emanatflüssigkeit nimmt der anfangs hohe Emanationsgehalt des Blutes schnell ab. 3. Injiziert man langsam oder öfter, so kann man den Emanatgehalt länger auf gleicher Höhe halten. 4. Die Emanation, die in das venöse Blut aufgenommen wird, geht zu zwei Drittel durch die Lungen verloren, ein Drittel geht in das arterielle Blut über. 5. Um bei Inhalation und Trinkkur dieselbe Emanatmenge im Blut zu erhalten, muß dreimal soviel inhaliert als getrunken werden. Trinkkur ist also rationeller.

H. 11. Schemensky: **Zur Röntgendiagnostik der Chondrodystrophia foetalis.** Beschreibung und Abbildung der Befunde von einem erwachsenen chondrodystrophischen Zwillingspaar. An Erwachsenen wird die Anomalie selten beobachtet, weil die meisten Kinder mit dieser Erkrankung schon frühzeitig sterben. Die Befunde sind sehr charakteristisch und lassen die Differentialdiagnose gegenüber Infanatilismus, Mongolismus, infantilem Myxödem und andern Entwicklungshemmungen ähnlicher Art stellen.

H. 12. Köhler: **Zwergwuchs und Riesenwuchs bei Kindern eines Syphilitikers.** Nähere Beschreibung mit Abbildung und Würdigung des eigenartigen und seltenen Befundes für die Erklärung dieser Mißbildungen überhaupt unter Berücksichtigung vorhandener Literatur.

Trapp (Riesenburg).

Verhandlungen der deutschen Gesellschaft für Chirurgie. 1912. S. 91.

Schmieden: **Regenerative Vorgänge am Hüftgelenk.** Beckenanteil wie auch die resezierte Oberschenkelpartie des Hüftgelenkes sind nach Resektionen weitgehendster Regeneration fähig. Am Röntgenogrammen wird gezeigt, daß sich nach einer Resektion wegen tuberkulöser Coxitis am Oberschenkel ein dem Trochanter ähnlicher Vorsprung, an dem Hüftknochen eine Pfanne gebildet hat. Die Knochenneubildung, welche in einzelnen Fällen zur richtigen Nearthrose fortgeschritten ist, tritt vor allem unter dem

Digitized by Google

Gebrauch des Gelenkes zur Stützfunktion auf. Bei Osteomyelitis konnte Vort. beobachten, wie sich nach der Resektion der Trochanter minor in die Pfanne einstellte, wobei das obere Pfannendach zu einem Sustentakulum ausgewachsen war. Ein ähnliches Bild wurde beobachtet nach Resektion wegen Fraktur nach Reposition einer kongenitalen Luxation. Auch bei Resektionen der Erwachsenen wegen Schenkelhalspseudarthrosen tritt weitgehendste Regeneration auf mit Ausbildung eines einem Schenkelhals und Schenkelkopf ähnlichen Gebildes, vorausgesetzt, daß methodisch Bewegungsübungen angestellt werden. Das Ziel einer jeden Resektion muß daher sein, entweder eine brauchbare Pseudarthrose oder eine vollkommene Ankylose herzustellen. Die Indikation hierfür richtet sich nach dem speziellen Falle, der Erfolg wird durch frühzeitige Bewegungsübungen oder langdauernde Fixation garantiert.

S. 180. Obertu: **Perforation eines Magengeschwüres nach Bismutmahlzeit. Magenresektion. Heilung.** Die Perforation erfolgte 12 Stunden nach Genuß des Wismutbreies. Neun Stunden später wurde die Resektion nach Billroth II mit Erfolg ausgeführt.

S. 98. Grune: **Demonstration von Röntgenbildern der Unterschenkelschaftfrakturen vor und nach der Behandlung mit Rückert Gruneschen Zügen.** Außer den Längsextension wird am peripheren Fragment ein Stiefelzug nach Rückert angebracht. Knie- und Hüftgelenk befinden sich in leichter Flexionsstellung, so daß es ermöglicht wird, diese Gelenke während der Behandlung zu bewegen. Die Resultate entsprechen sowohl funktionell wie anatomisch einer idealen Heilung.

S. 96. Levy-Dorn und Silberberg: **Polygramme, eine neue Art Röntgenbilder bewegter Organe.** Das Verfahren besteht darin, daß auf dieselbe Platte eine Reihe von verschiedenen Bewegungsphasen eines Organes projiziert werden. Die Methode wurde vor allem zur Magenradiographie angewandt, wobei in 60 cm-Fokushautdistanz in Zwischenräumen von 3—5 Sekunden dreimal Aufnahmen gemacht wurden. Expositionszeit $^1/_{10}$—$^1/_4$ Sekunde. Der Patient hat zuvor Bi. carb.-Brei erhalten. An Originalplatten wird der Wert des neuen Verfahrens dargestellt.

Strahlentherapie. 1912, Band I, Heft 1, 2, S. 138.

Ritter: **Klinische Beobachtungen über die Beeinflussung der Ovarien durch Röntgenstrahlen.** Ausgehend von der bekannten Beobachtung, daß bei Bestrahlungen entfernter Organe Beeinflussungen der Ovarialfunktion eintreten, hat R. am Material der Kieler dermatologischen Klinik eine Reihe von Frauen, bei welchen Affektionen der Halsregion zur Behandlung standen, unmittelbar nach der Periode bestrahlt. Bei einigen wurde die Röntgenbehandlung kurz vor, bzw. während der Periode vorgenommen. Bei keinem der behandelten 30 Fälle trat eine Beeinflussung der Menstruation ein. Verfasser konnte daher eine Beziehung der Ovarialfunktion und der Röntgenbestrahlung der Halsregion insbesondere der Schilddrüse nicht feststellen, was darauf zurückgeführt wird, daß eine sehr exakte Abdeckung des Körpers stattfand.

S. 141. Hoehne und Linzenmeyer: **Untersuchungen über die Lage der Ovarien an der Lebenden mit Rücksicht auf die Röntgenbestrahlung.** Ausführliche, zum Teil tabellarische Publikation, deren wesentliche Punkte im Zentralblatt f. Gynäkologie 1912, Nr 15, wiedergegeben sind (s. Referat in Band XVIII S. 444 dieser Zeitschrift).

S. 132. Gauß: **Weitere Fortschritte auf dem Gebiete der gynäkologischen Radiotherapie.** Zusammen mit Lembcke wurden an der Freiburger Universitätsklinik Versuche zur Wirkung der Tiefenbestrahlung an keimenden Saubohnen und an Kaulquappen angestellt. Die experimentell gesammelten Erfahrungen wurden dann auf den Menschen übertragen und es wurde bei Vermeidung von Hautschädigung versucht, die wirksame Tiefendosis möglichst zu erhöhen. Angewandt wurde ein 3 mm dickes Aluminiumfilter, der Fokushautabstand wurde auf 20 cm verringert, zur Applikation gelangten möglichst zahlreiche Oberflächendosen, wie es Verfasser als „Filternahkreuzfeuer" beschrieben hat. Im ganzen wurden bis 837 x Kienböck verabfolgt, wozu 12 Bestrahlungsstunden erforderlich waren. Zwischen zwei Sitzungsserien wurde eine Pause von $2^1/_2$—3 Wochen eingeschaltet. Der Erfolg war bei Myom und Metropathia haemorrhagica ein vollkommener bei wesentlicher Abkürzung der Behandlungsdauer. Erytheme kamen nicht zur Beobachtung.

S. 121. A. Köhler-Wiesbaden: **Röntgentiefentherapie mit Metallnetzschutz.** Die vom Verfasser in die Röntgentherapie eingeführte Methode geht von der bekannten Tatsache aus, daß bei der Bestrahlung der größte Prozentsatz der wirsamen Strahlen in den oberflächlichen Schichten zur Absorption gelangt. Um daher in die Tiefe eine nicht wachstumanregende, sondern deletäre Dosis zu bringen, müßte dieselbe für die Oberfläche zur Erythemdosis werden. Zum Schutz der Haut hat man Filter angewandt aus Leder oder Metall, oder man hat die Fokushautdistanz vergrößert, ein Verfahren, das sich als unrationell erwiesen hat. Endlich komprimierte oder anämisierte man die Haut Verfasser verwandte dann mit großem Erfolg Metalldrahtnetze aus Eisendraht als Filter. Es wird die über der zu bestrahlenden Partie gelegene Haut zuerst mit Seife gereinigt und mit Äther entfettet. Dann wird der Patient möglichst bequem gelagert, das Netz nebst einem dünnen Lederfilter (zur Vermeidung der Sekundärstrahlung des Netzes) auf die Haut festgeklebt. Der Röntgenkasten wird mit einem Tubus fest aufgesetzt und durch denselben das Filter derart fixiert, daß ein Verschieben nicht möglich ist. Die Umgebung des Tubus muß zum

Digitized by Google

Schutze des Patienten etwa 40 cm weit abgedeckt werden. Jetzt setzt man eine harte Röhre mit 2—3 Milliampère belastet in Betrieb. Wird dieselbe weicher, dann wird die nächste Röhre eingeschaltet. Es wird solange belichtet, bis die erwünschte Dosis (etwa 10 Erythemdosen) erreicht ist. Nach Abnahme des Netzes wird die Haut wieder gereinigt und ein Verband angelegt. Die Brauchbarkeit und die Vorteile der Methode werden an den mitgeteilten Krankengeschichten dargelegt.

S. 100. Werner-Heidelberg: **Die Rolle der Strahlentherapie bei der Behandlung der malignen Tumoren.** In umfassender Darstellung werden die zur Zeit am Heidelberger Samariterhaus üblichen Methoden der Krebsbehandlung mitgeteilt. Die Indikationen, unter welchen Karzinome nicht oder nicht ausschließlich der operativen Behandlung unterworfen werden, sind die folgenden: 1. Operable Tumoren sind radikal zu exstirpieren, wenn nicht eine direkte Kontraindikation gegen den chirurgischen Eingriff besteht (z. B. schwere Herz- und Gefäßerkrankung, Diabetes, Nephritis usw.) oder eine spezielle Indikation für einen Versuch mit radio- und chemotherapeutischen Methoden vorhanden sind. 2. Ein solcher Versuch ist statthaft bei oberflächlich gelegenen Sarkomen oder Karzinomen, bei denen eine Verzögerung der Exstirpation um einige Wochen nicht die Operabilität bedroht. Am empfehlenswertesten ist bei Sarkomen eine Kombination lokaler Radiumtherapie (Bestrahlung mit dem Röntgenapparate und mit radium- oder mesothorhaltigen Bestrahlungskörpern unter gleichzeitiger intratumoraler Injektion von Thorax-X-Lösung, Radiumemulsion oder Cholinlösung, resp. einer anderen sensibilisierenden Substanz) mit intravenöser Injektion von Salvarsan oder Thor-X-Lösung. Eventuell ist statt der beiden letzten Mittel eine Behandlung mit Coleytoxin einzuleiten. Wenn der Tumor jedoch nicht prompt reagiert oder sogar Tendenz zum Weiterschreiten zeigt, ist die Operation vorzunehmen. Bei Karzinomen ist auf eine Unterstützung durch Salvarsan oder Coleytoxin nicht zu rechnen, man muß sich daher auf die Radiotherapie beschränken. 3. Das gleiche gilt von jenen Fällen, die durch sonstige Erkrankungen inoperabel sind, nur bei schweren Herz-, Gefäß- oder Nierenerkrankungen ist Salvarsan und Coleytoxin kontraindiziert. 4. Bei Tumoren, die an der Grenze der Operabilität stehen, ist eventuell durch die angeführten Methoden die Verkleinerung des Erkrankungsherdes anzustreben, ehe zum Eingriff geschritten wird. Bei intraperitonealen Neoplasmen wäre unter Umständen eine operative Vorlagerung vorauszuschicken und die Exstirpation nach der Vorbehandlung durchzuführen. Bei nicht intraperitonealen, thorakalen und kraniellen Geschwülsten ist die Operation mit der de Forestschen Nadel jener mit dem Messer vorzuziehen, wenn die Exstirpation nur knapp im Gesunden erfolgen kann 5. Als Nachbehandlung nach zuverlässigen Radikaloperationen bei denen eine prima intentio erwünscht ist, erscheint eine diakutane Röntgenbestrahlung als hinreichend. Bestehen aber Zweifel, ob die Exstirpation genügend breit im Gesunden erfolgte, dann ist eine Thermopenetration des Wundbettes empfehlenswert. Wo große Gefäße freiliegen oder eine längere Verzögerung der Wundheilung durch den kaustischen Schorf unerwünscht ist, tritt an die Stelle der Diathermie besser die Fuluguration. Bei ganz oder teilweise offener Wundbehandlung ist neben der äußeren Radiotherapie auch eine innere durch Einführung von radioaktiven Substanzen von Vorteil. 6. Bei inoperablen Tumoren kommen außer den bei operablen Neoplasmen anwendbaren nicht chirurgischen Methoden noch die operative Freilegung (eventuell Vorlagerung) für die direkte Radiotherapie, ferner Thermopenetration, Exkochleation und nachfolgende intratumorale Bestrahlung mit Mesothortuben endlich die Fulguration zur Heilung der Ulzerationen in Betracht. Die Indikation zu den einzelnen Verfahren ergibt sich aus den anatomischen Verhältnissen. 7. Alle sonstigen Mittel und Methoden der Krebstherapie, die geprüft wurden, erwiesen sich als weniger zweckmäßig als die angeführten.

Die Erfolge der Röntgenbehandlung sind, zumal nach vorheriger Freilegung und Vorlagerung der Tumoren sehr bemerkenswert, wie auch einige mitgeteilte Krankengeschichten und Abbildungen überzeugend dartun. Das gleiche gilt von der Anwendung des Thorium X. Die Art und die Anwendung anderer Methoden, wie die der de Forestschen Nadel und die von Coley und Schmidt inaugurierte Toxinbehandlung werden kritisch betrachtet.

S. 88. Schwarz-Wien: **Die Kalomelreaktion der Röntgenstrahlen und ihre Anwendung zur Dosimetrie.** Die Fähigkeit des ultravioletten Lichtes und der Röntgenstrahlen aus einer Lösung von Ammoniumoxalat und Sublimat in destilliertem Wasser Kalomel abzuspalten, wird zur Dosimetrie benutzt. In eine mit einer Gummikappe versehene Eprouvette wird die Kalomelogen genannte Flüssigkeit eingefüllt und dieses Röhrchen in eine halbe Fokushautdistanz von der Röntgenröhre angebracht. Sobald deutliche Trübung auftritt, was an einer beigegebenen Skala festgestellt wird, ist diejenige Dosis erreicht, die ungefähr $^3/_4$ H. der Holzknechtschen Skala entspricht. Das Instrumentarium nebst Lösung wird von Reiniger, Gebbert & Schall geliefert.

S. 68. Kienböck-Wien: **Über das Quantimeter.** Verfasser versuchte die den bisherigen Quantimetern anhaftenden Mängel, nämlich die fehlende Reaktion auf kleine Lichtmengen, die Anzeige der verschiedenen Härtegrade wie auch der Hautdosis bei verschiedenen Härtegraden zu beseitigen. Durch Unterstützung der Firma Reiniger, Gebbert & Schall gelang die Konstruktion eines Radiometers, das sich seit 1906 in der Praxis gut bewährt hat. Anwendung und theoretische Überlegungen, die dem neuen Instrument zu Grunde liegen, werden eingehend erörtert. E. Hayward (Berlin).

Digitized by Google

Bull. et Mémoires de la société de Radiologie de Paris.

Oktober 1912. E. Benniot: **Die radiologische Diagnose des Ösophagus-Divertikels.** Die an der Vorderfläche des unteren Ösophagus gelegenen, wenig tiefen Traktionsdivertikel kommen für die Röntgendiagnostik kaum in Betracht. Sie sind ja gemeinhin auch der klinischen Diagnostik unzugänglich. Von den Pulsionsdivertikeln — B. unterscheidet die am Ösophaguseingang gelegenen, von den Kiemenbögen abstammenden kongenitalen und die häufigeren zwischen Pharynx und Ösophagus gelegenen Pulsionsdivertikel der Hinterwand — sind für den Radiologen besonders wichtig die hochgelegenen Divertikel des dorsalen Ösophagus (Höhe der Cartilago cricoidea). Kasuistische Mitteilung. B. bestätigt die Beobachtung von Holzknecht, daß bei Divertikel der Bissen nach einiger Zeit des Verweilens sich höher einstellen kann, als es anfänglich der Fall war, während bei karzinomatöser Stenose die Fixationshöhe des Wismutbolus stets konstant bleibt. Im Gegensatz zu H. will er aber gerade bei Divertikel öfters Fehlen der Peristaltik und Antiperistaltik beobachtet haben. Der vorliegende Fall erschien dadurch bemerkenswert, daß es gelang zunächst durch Boli das Divertikel zu füllen und daß hernach getrunkene Wismutmilch neben dem Divertikel in der ganzen Länge des Ösophagus eingestellt werden konnte. Es sprach dieser Befund — Anfüllung des Sackes und Vorbeilaufen von Flüssigkeit neben dem Sack in den Magen — mit Sicherheit, ebenso wie entsprechende Sondierungen für das Vorhandensein eines Divertikels. Im Gegensatz zu diesen Ausführungen betont Béclère die Bedeutung gerade der Antiperistaltik bei Ösophagusdivertikel. (Die Darstellung der Divertikel entspricht nur im allgemeinen der Lehre von Zenker. Pulsionsdivertikel auch der mittleren und unteren Teile des Ösophagus kann man öfters radiographisch zur Darstellung bringen. Es ist auch unrichtig, daß die klinische Diagnostik häufig versagt. Meist ist die Röntgenuntersuchung nur eine Kontrolle bzw. sie gestattet die genauere Lokalisation usw. Ref.)

Paul Aubourg: **Künstlicher Pneumothorax.** Kasuistische Mitteilung einer nach Forlanini mit Stickstoffinsufflationen behandelten und fortlaufend radiographisch kontrollierten Falles von Tuberkulose, vorwiegend des Mittellappens. Es ließen sich ausgezeichnet interkurrente Affektionen (Erguß), schließlich unerwartet günstige lokale Veränderungen fortlaufend beobachten.

Henri Béclère: **Radiographie einer Schußverletzung.** Kasuistische Mitteilung mit Demonstration von 2 zueinander senkrechten Aufnahmen. Die Geschoßeintrittsstelle war der mittlere und hintere Anteil des linken Os temporale. Die Kugel lag auf dem Occipitale nahe dem Foramen occipitale.

Henri Béclère: **Radiographie der lateralen Columna vertebralis lumbalis.** Lateralaufnahmen der Wirbelsäule — im vorliegenden Falle um Tuberkulose festzustellen — erfordern Seitenlage und sehr exakte Fixation des Patienten (Bandagen und Sandsäcke). B. exponierte bei einer Weichteildicke von 32 cm, Sinegranschirm 6 Sekunden (Bénoist 7, Schlagweite 9 cm).

November 1912. Paul Aubourg: **Die anatomische Kontrolle einer radiographisch festgestellten Anomalie der Leber.** Auf Grund radiologischer Untersuchung hat Chilaiditi ein Krankheitsbild der Hepatoptose beschrieben: Zwischenlagerung von gasgefüllten Därmen zwischen Leber und Zwerchfell. Aub. hatte Gelegenheit eine analoge Beobachtung (Abdrängung bzw. Einbuchtung der Außenseite des rechten Leberlappens durch stark geblähten Darm) autoptisch zu prüfen. Die Autopsie ergab, daß es sich nicht um eine Hepatoptose im Sinne Chilaiditis handelte, sondern um eine Mißbildung der Leber und daß die Darmschlingen sich einlagerten, weil ausfüllendes Lebergewebe fehlte. Solche Beobachtungen mahnen dazu, vorsichtig bei der Aufstellung neuer Krankheitsbilder lediglich auf Grund eines radiologischen, nicht anatomisch verifizierten Befundes zu sein. Das Röntgenbild an sich trügt nicht, die Auslegungen aber sind arbiträr.

Potocki, Delherm und Laquerrière: **Die Radiographie des Fötus im Uterus.** Bei guter Technik gelingt es ziemlich häufig den Fötus in den 2 letzten Monaten der Schwangerschaft im Uterus zu radiographieren, derart, daß man ein klares Bild nicht nur des Kopfes und der Wirbelsäule, sondern auch der Extremitäten und der Rippen erhält. Es empfiehlt sich, mit bodenständiger Röhre — Platte auf dem Bauche fixiert — zu photographieren. Überhaupt ist dafür Sorge zu tragen, daß jede Belästigung der Gravida vermieden wird. Vor dem 5. Schwangerschaftsmonat bzw. bei zu beträchtlicher Dicke — über 35 cm trotz Kompression — haben die Autoren keine befriedigenden Resultate erzielt. Notwendig ist es, die Gravida vor der Aufnahme so zu präparieren, als wenn eine Nierensteinaufnahme gemacht werden sollte. Verwandt wurden Gundelach- oder Pilon-Gaifferöhren (7 bis 8 Benoist), Verstärkungsschirme, die Intensität betrug 20 bis 40 Milliamp., die Expositionszeit 6 Sekunden bis Bruchteile einer Sekunde.

Henri Béclère: **Zungengangrän.** Kasuistische Mitteilung. Wichtig ist es, durch mehrfache Aufnahmen den Herd genau zu lokalisieren. Es können Aufnahmen bei dorsoventraler, ventrodorsaler und frontaler Strahlenrichtung erforderlich sein. Zu beachten ist, daß Aufnahmen im Sitzen gewöhnlich über die Höhe des Herdes täuschen. Lungenherde finden sich gemeinhin 2 Fingerbreiten höher als man bei Durchleuchtung im Sitzen annimmt. Die Markierung erfolgt am besten nach Aufnahme im Liegen, bei der Stellung, die auf dem Operationstische eingenommen werden soll.

Digitized by Google

Archives d'Electricité médicale. Nr. 344—46.

Béclère und Mériel: **Die Radiologie des Magens und Darms.** (Übersichtsreferat.) Eine Vertiefung und Kontrolle der radiologischen Ergebnisse ist nur dann gewährleistet, wenn die autoptische Kontrolle (chirurgische Eingriffe) herangezogen werden kann. Zur Technik zunächst wäre zu bemerken, daß die Gasauftreibung des Magens (Luft, Kohlensäure) nur zum Studium von Leber und Milz verwandt werden kann. Die verwendeten Kontrastmittel, einerlei ob man Wismut (nicht das Subnitrat), Zirkonium oder Baryum verwendet, müssen zweckmäßig suspendiert sein. Die erste Untersuchnng des Magens, speziell des Duodenums erfolgt zweckmäßig mittels einer wässerigen oder Gummiaufschwemmung. Erst nach der Wismutmilch verwende man die Mahlzeit. Gelegentlich gestattet die Verwendung von Lycopodiumwismut (Leven und Barret), das schwimmt, festzustellen, ob sich Flüssigkeit im Magen befindet. Die Doppelkapsel von Kästle gibt Aufschlüsse über die Schnelligkeit der Magenentleerung, die Fibrodermkapsel von Schwarz über die Magensaftsekretion. Die Untersuchung im Stehen ist unentbehrlich, Untersuchungen im Liegen sind daneben manchmal zweckmäßig, besonders zur Untersuchung des Dickdarms. Die Radioskopie ist durchaus am wichtigsten, da sie allein über Adhäsionen usw. orientiert (Chilaiditi). In allen Fällen, in denen ein chirurgisches Eingreifen erfolgen soll, ist die in Muße studierbare Radiographie unentbehrlich. Stereoskop- und kinematographische Aufnahmen sind mitunter erwünscht. Die Radiologie gibt Aufschlüsse über die Topographie (Beweglichkeit, Stellung zu den Nachbarorganen, Verschiebungen, Verhalten zu Tumoren), über die Morphologie (Form, Ausdehnung, Verengerungen, Substanzverste) und über die Motilität (Tonus, Ablauf der Wellen ev. Antiperistaltik). Die Interpretation der radiologischen Feststellungen ist an die übrigen klinischen Wahrnehmungen eng geknüpft. Das normale Magenbild hängt vom Tonus, vom intraabdominellen Druck, sowie von der Menge der Ingesta ab. Die gewöhnliche Form ist die Haken- oder Syphonform, die Kuhhornform ist die seltenere. Da die Form des Magens an die Weite des unteren Thorax geknüpft erscheint, so dürfte die Kuhhornform bei der Frau gar nicht vorkommen, deshalb weil diese sich nur bei weiter unterer Apertur findet. Orthodiagraphisch läßt sich die Gesamthöhe, sowie die Hubhöhe bestimmen. Ein Sphinkter antri ist nicht wahrscheinlich, das Studium der Peristaltik vor dem Leuchtschirm bedeutungsvoll. Von den in Betracht kommenden Anomalien des Magens interessieren besonders die Verlängerung, die Dilatation und die Retraktion des Magens, nächstden Lückenbildungen, Sanduhrteilungen und Vergrößerungen der Füllungsbilder durch Divertikel. Gastroptose zeigt das Bild der Längsdehnung. Dabei kann Pyloroptose, Erweiterung des Querdurchmessers (je nach der Tonusänderung) hinzukommen oder fehlen. Atonische, quergedehnte Magen findet man besonders bei Asthenia constitutionalis. Typische Dilatationsbilder mit großer Rechtsdistanz findet man zusammen mit Entleerungsstörung und Änderungen der Peristaltik (Antiperistaltik) bei benigner Pylorusstenose. Magenretraktion kann man bei vermehrtem Tonus (Holzknechtformen), bei beschränkter Ernährung (Ösophagusstenosen), bei Magensklerose (Verätzungen und Skirrhus) feststellen. Bei Skirrhus findet sich regelmäßig Starrheit der Wandungen (fehlende oder eingeschränkte Peristaltik), daneben Pylorusinsuffizienz und mitunter längere Verweildauer der Ingesta in den unteren Abschnitten des Osophagus. Tumoren des Magens geben das Bild von Füllungsdefekten. Diese sind besonders charakteristisch bei Tumoren der Pars präpylorica, sowie der Kurvaturen und veranschaulichen häufig die Größe der Neubildungen. Methodische Palpation allerdings bei Nüchternuntersuchung läßt mitunter erst genau solche Defekte hervortreten, besonders wenn es sich um Tumoren der Wandmitte (kreisrunde Lücken usw.) handelt. Das Magenradiogramm gestattet öfters erst die Lokalisation palpierter Tumoren, wenn auch berücksichtigt werden muß, das manchmal anscheinend dem Magen angehörige Lücken durch Tumoren bzw. Adhäsionen der Umgebung (Pericholecystitis) vorgetäuscht werden. Sanduhrformen des Magens können durch äußeren Druck auf anatomisch gesunde, häufig erschlaffte Magenwandung bedingt sein. Auch der atonische, verlängerte Magen kann eine Sanduhrform zeigen. Gewöhnlich sind Sanduhrformen des Magens durch lokale Spasmen oder durch Wandveränderungen (Ulkus oder Neoplasma) veranlaßt. Spastische Sanduhrmägen zeigen mitunter nach Atropinmedikation Rückkehr zu normalem Aussehen. Man findet solche Spasmen bei nervösen Zuständen, einfachem Ulkus und Tabes am gewöhnlichsten. Die Differentialdiagnose zwischen Ulkus- und Karzinom-Sanduhrmagen macht häufig keine besonderen Schwierigkeiten. Es ist dies besonders dann der Fall, wenn ausgebreitete Lückenbildung bzw. ein Skirrhus vorhanden ist. Divertikel des Magens (Haudek) findet man am häufigsten an der kleinen Kurvatur im mittleren Drittel des absteigenden Magenschenkels. Die Divertikel sind erbsen- bis kleinnußgroß. Mitunter findet man 2 sich diametral gegenüberliegende Divertikel, die gelegentlich mit der Hauptfüllungsmasse zusammenhängen, die mitunter auch nur bei schräger Durchleuchtung sich darstellen. Der Divertikelinhalt kann sich gleichzeitig mit der Magenfüllung entleeren oder länger persistieren. Ein Divertikel gestattet stets die Diagnose Ulcus callosum. Als funktionelle Störungen kommen Störungen des Tonus (vermehrter oder verminderter Tonus bei der Anfüllung), Änderungen der Peristaltik (Antiperistaltik bei der Pylorusstenose, selten bei dem Ulcus duodeni) und Störungen der Entleerung in Frage. Auf Grund des wechselnden Tonus hat Schlesinger hyper-, ortho-, hypo- und atonische Mägen unterschieden. Totalspasmus des Magens (Schwarz) ist in seiner Bedeutung noch unsicher, völliges Fehlen von Kontraktionen sieht man mitunter bei Magenretrak-

Digitized by Google

tionen (Starrheit der Wandungen). Störungen der Magenentleerung beobachtet man am besten nach Haudek, indem man eine doppelte Mahlzeit verabreicht, d. h. zum ersten Male 6 Stunden nach einer Mahlzeit durchleuchtet. Es scheint starke Hyperazidität vermehrten Tonus des Pylorus zur Folge zu haben. 12-Stundenretention kann sicher als Zeichen einer Pylorusstenose aufgefaßt werden. Magensaftuntersuchungen auf dem Umwege des Röntgenverfahrens (Schwarzsche Fibrodermkapseln) werden selten angewandt. Magenulzera sind röntgenographisch erst in den Spätstadien des Ulcus callosum oder Ulcus penetrans darstellbar. Auf das Bestehen eines einfachen Ulkus können lokalisierte Spasmen (große Kurvatur), bestimmte Schmerzpunkte, eventuell verzögerte Magenentleerung (Ulzera nahe dem Pylorus) hinweisen. Diese ist auf spastischen Pylorusverschluß (Haudek) zu beziehen. (Chronische Ulzera bedingen das Bild der Pylorusstenose.) Selten findet man bei älteren Geschwüren die sogenannte schneckenförmige Retraktion der kleinen Kurvatur (durch Verschiebung des Pylorus nach links und oben). Geschwüre der Magenmitte können Sanduhrstenosen veranlassen. Chronische kallöse Ulzera haben, abgesehen von den auch sonst bei Ulkus sich findenden Besonderheiten, Nischensymptom (Haudek). Der Magenkrebs ist besonders charakterisiert durch das Vorhandensein von Füllungsdefekten. Zu beachten sind Retraktionserscheinungen, Pylorusinsuffizienzen, Ansammlung von Ingestis im Ösophagus, da die Magenhöhlung abnorm klein ist. Die Diagnose der krebsigen Pylorusstenose ist mitunter sehr schwierig (wenn überhaupt möglich. Ref.). Das Duodenum läßt sich in 3 bzw. 4 Abschnitte einteilen. Den Anfangsteil hat man als Bulbus duodeni bezeichnet. Die Richtung der 3 Hauptteile des Duodenums is recht variabel, sicher verläuft der zweite Teil stets vertikal. Normaliter passieren die Wismutingesta das Duodenum in 25 bis 30 Sekunden. Pathologisch kommt zunächst die je nach dem Magenverhalten wechselnde Lage des Anfangsteiles des Duodenum in Betracht. Das Ulcus duodeni zeigt einen typischen Schmerzpunkt. Von seiten des Magen besteht vermehrte Peristaltik und beschleunigte Entleerung. Bei chronischem Ulkus findet sich ein persistierender Wismutfleck. Stenose des Duodenums werden durch anormale und bleibende Füllung zentral der Stenose und abnorme Peristaltik charakterisiert (gelegentlich Antiperistaltik, ebenso wie bei der Pylorusstenose). Mitunter kann die Stase der Ingesta eine ungemein langdauernde werden. Die peristaltischen und Mischbewegungen des Dünndarms, die sehr rasch verlaufen, hat man erst mittels der Kinematographie feststellen können (Kästle und Brügel). Ptose und Atonie des Ileums haben längeres Verweilen der Ingesta zur Folge. Zunächst kann die Retardation Füllung der Ampulla rectalis vortäuschen, eine Täuschung, die durch palpatorische Verschieblichkeit rasch berichtigt werden kann. Stenosen des Jejunums und Ileums bedingen abnorme Inhaltsstagnationen mit Lumenerweiterung und Ansammlung von Gasblasen oberhalb der Wismutmassen. Untersuchungen des Kolons können sowohl nach Verabreichung einer Wismutmahlzeit, wie nach Wismuteinlauf erfolgen. Normaliter lassen sich kleine und große Bewegungen feststellen (Durchmischung und Fortbewegung). Radiographisch lassen sich Zoekum mobile, Dilatationen des Zoekums, Tuberkulose (Stierlin: Füllungsdefekte), öfters der Appendix (Sitz und Beschaffenheit dieses Darmanhangs) darstellen. Besonders wichtig ist die radiographische Darstellung der Lageanomalien (Ptosen und Verlagerungen). Übereinstimmend erscheint als am sichersten fixierter Punkt die Flexura lienalis. Adhäsionen werden ebenso sicher, wie solche des Magens erkannt. Ulzerationen des Kolons, auch nicht tuberkuloser Natur markieren sich als konstante Füllungsdefekte. Da normaliter Spasmen vorkommen, ist mindestens Konstanz der Befunde bei wiederholter Untersuchung zu verlangen. Neoplasmen zeigen seltener Füllungsdefekte, häufiger impermeable Stenosen. Regelmäßig kann der Zusammenhang des Kolons mit etwa palpierten Tumoren erkannt werden. Für die Darstellung der Stenosen eignet sich der Einlauf besser als die Mahlzeit. Schöne und charakteristische Bilder gibt die Hirschsprungsche Krankheit. Während die Diarrhöen keinerlei typische Radiographien ergeben, hat gerade die Röntgenuntersuchung der Obstipation aufklärend gewirkt: spastische und atonische Obstipation, Dünndarm- oder Dickdarmverstopfung. Die Bedeutung des Zoekums mobile atonicum, des Colon ascendens, der Verengerungen der Ileozoekalklappe ist erst genauer durch die Röntgenuntersuchungen erkannt worden. Praktisch unterscheidet man die Obstipationen am besten in solche des Anfangs- und solche des Endteils des Dickdarms. Carl Klieneberger (Zittau).

Nr. 346. J. Reynard und Th. Nogier: **Ren mobilis mit Schmerzanfällen.** Kasuistische Mitteilung: Die Röntgenuntersuchung nach Pyelographie (Kollargolfüllung) hatte fälschlich zu der Annahme eines Nierenbeckensteines verleitet. Deshalb weil die Photographie in der Kollargolfüllung eine Aussparung hatte erkennen lassen. Danach dürfen bei Pyelographien nur Schatten, die fern von den Kelchen, insbesondere in den Anfangsteilen des Ureter liegen, als Steinschatten angesprochen werden.

Nr. 347. Jacques und Gaston Danne: **Messung der Radiumemanation.** Die Radiumemanation wird zweckmäßig (physikalisch exakt) nach Curie-Einheiten, nach Gramm-Sekunden und nach Mache-Einheiten angegeben. Die Curie-Einheit mißt die Menge Emanation, die im Gleichgewicht zu einem Gramm Radium steht. Gleichgewicht nach Curie hat statt, wenn ebensoviel Emanation entsteht, wie verschwindet. Dieser etwa nach 30 Tagen erreichte Zeitpunkt ist der Moment der größtmöglichen Emanationsbildung. Die Gramm-Sekunden-Einheit gibt die Emanationsmenge an, die aus einem Gramm Radium während einer Sekunde frei wird. Mache-Einheit heißt die Emanationsmenge, die in einem großen Raume einen Strom von $^1/_{1000}$ elektrostatischer Einheit erzeugt.

Digitized by Google

R. Julien: **Die Behandlung des Magenkrebses mit Radium.** Für palliative Radiumbehandlung kommen besonders die zumeist zur chirurgischen Behandlung zu spät gelangenden Magenkrebse der Magenmitte in Betracht. Vorgeschrittene Krebse des Pylorus bzw. der Regio praepylorica erweisen sich für eine kombinierte chirurgische und radiotherapeutische Behandlung geeignet. Die Radiumbehandlung kann (Apparate von Dominici) durch das abgedeckte Abdomen hindurch, besser unmittelbar nach Freilegung der Tumoren (Laparotomie) erfolgen. Die Radiumbehandlung hat nicht nur erhebliche Verkleinerung der Tumoren, sondern vor allem Nachlassen bzw. Verschwinden sonst nicht medikamentös beeinflußbarer Schmerzen zur Folge. (Kasuistik von 2 Fällen.)

Nr. 349. Th. Nogier: **Radioskopia renalis.** Die Radioskopie renalis ist eine Methode, die bei der Untersuchung der Harnwege häufiger angewandt werden sollte. Es gelingt die Konkremente, die man photographisch darstellen kann, ebenso dem Auge sichtbar zu machen. N. verfügt bereits über 37 Beobachtungen von sichtbar dargestellten Ureter- bzw. Nierensteinen (cf. auch Lejeune). Um Nierensteine während der Durchleuchtung zu sehen, ist es erforderlich, gut akkomodiert (Abend) bei exakter Kompression (Luftkompressorium nach Nogier) zu untersuchen. Es empfiehlt sich, bei stehendem Patienten (Béclère-Stativ) mit einer Röhre von großer Leuchtkraft zu untersuchen (Intensivapparat).

H. Marquès und A. Peyron: **Über Akromegalie.** Die Diagnose der Akromegalie, auch der sogenannten Formes frustes ist durch die Radiographie wesentlich gefördert bzw. öfters erst ermöglicht Ein gutes Radiogramm soll nicht nur die Knochenkonturen, sondern auch den Schatten der Hypophyse zur Darstellung bringen. Wichtig für die klinische Diagnostik ist es recht häufig wiederholt, zumal in Zeitintervallen zu radiographieren. Kasuistik von 4 einschlägigen Fällen.

Arcelin und Rafin: **Die radiographische Indikation der Pyelotomie.** Bei der Calcinosis renalis kommt die einfache Pyelotomie nur in Frage, wenn es sich um spärliche, kleine Steine handelt. Die Pyelotomie kommt also nur dann in Frage, wenn es sich um frühzeitige radiographische Diagnosen handelt. Der Nachweis kleiner Nieren- bzw. Nierenbecken- und Uretersteine setzt kurzzeitige Aufnahmen in Atemstillstand voraus. Die exakte Lokalisation radiographierter Konkremente, ist nur dann möglich, wenn es gelingt, die Konturen der Niere im Bilde festzuhalten. Das gelingt bei gutem Instrumentarium usw. in 80% der Fälle. Nierensteinlokalisationen auf Grund der Wirbelsäule- und Rippenschatten ist unsicher.

Barjon und Rey: **Zwei Beobachtungen von Sanduhrmagen.** Bei zwei Fällen von Sanduhrmagen erwies sich die radiologische Beobachtung besonders bedeutungsvoll. In dem ersten Falle war ja bereits klinisch die Ulkusdiagnose sicher, aber erst die Röntgenuntersuchung deckte das Vorhandensein der Sanduhrstenose auf und präzisierte bestimmt das chirurgische Eingreifen. Im zweiten Falle war klinisch zunächst die Annahme gemacht worden, daß ein Pyloruskarzinom vorhanden sei. Die Röntgenuntersuchung, welche ziemlich erheblich oberhalb des Pylorus eine Sanduhrstenose nachwies, ließ es als wahrscheinlich erscheinen, daß mehrfache Geschwüre vorhanden waren, bzw. vorhanden gewesen waren. Die auf Grund der Röntgenuntersuchung vorgenommene Operation ergab das Bestehen mehrfacher Geschwürsbildung mit Vernarbungen.

Journal de Physiothérapie. Dezember 1912.

M. E. Albert-Weil: **Drei neue Fälle von Thymushypertrophie, die durch Radiotherapie geheilt werden konnten.** Einer bereits früher mitgeteilten Beobachtung von Thymushypertrophie die radiotherapeutisch erfolgreich behandelt wurde, fügt A.-W. drei neue Beobachtungen hinzu. Die französische Literatur zählt damit 11 erfolgreich radiologisch behandelte Thymushypertrophien. Die Autopsie eines später an Röteln gestorbenen Kindes ergab, daß die Thymus sich unter der Bestrahlung dauernd verändert (Verkleinerung und skleröse Umwandlung). Eine Intensivbehandlung nach Regaud und Crémieu kommt bei den kleinen Patienten nur dann in Frage, wenn bei dem Nachweis erheblicher Hypertrophie (charakteristische Dämpfung, Schatten der Mediosternalregion über dem Herzen von elliptischer Figur, Schmetterlingsfigur usw.), sehr schwere und häufige Anfälle vorliegen. Dann wird man sofort in einer einzigen Sitzung 16 H (Farbe 3 Bordier, Ablesung bei Tageslicht, Filter von 4 mm Aluminium) applizieren, nach Verlauf von zwanzig Tagen eine zweite, schwächere Bestrahlung vornehmen. Sonst bei der außerordentlich großen Radiosensibilität der Thymus kommt man mit viel schwächeren Dosen aus. Es genügt nach den Erfahrungen von A.-W. 5 H in einer Sitzung zu applizieren (Filter von 18/10 mm Aluminium). Der Effekt — Retraktion und Destruktion der Thymus — ist bereits nach 48 Stunden manifest. Da dieses schonende Verfahren eine teilweise Reparation des Organs im Gefolge hat, hat es gegenüber der brüsken Methode von R. und Cr. wahrscheinlich noch den Vorteil, daß ein Organ, das doch sicherlich in der Kindheit eine bedeutungsvolle Rolle spielt, nicht gänzlich ausgeschaltet, sondern nur auf ein Normalmaß reduziert wird.

Archives of the Röntgen ray. November 1912.

Arthur F. Hertz: **Häufige Irrtümer auf Grund radiologischer Untersuchung des Verdauungskanals.** Die Diagnose „unvollkommene Magenentleerung" wird gemeinhin gestellt, wenn man Wismut-

Digitized by Google

reste nach einer bestimmten Zeit (abhängig von der Menge der aufgenommenen Wismutspeise) noch im Magen nachweisen kann. Diese Röntgendiagnose der Magenretention setzt voraus, daß nach der Wismutmahlzeit keine Nahrungsmittel, wären sie auch flüssiger Art, und keine selbst indifferente Flüssigkeiten getrunken werden, solange bis die Röntgenuntersuchung abgeschlossen ist. Diese Voraussetzung wird oft nicht erfüllt und fälschlich dann unvollständige Entleerung angenommen. Die Diagnose Dilatation des Duodenum bzw. Schleifenbildung wird häufig fälschlich gestellt, wenn man zumal bei Rechtslagerung das Duodenum sichtbar machen kann. In der Regel handelt es sich dann um Ulcus duodeni, das Magenhypertonie und beschleunigte Entleerung zur Folge hat. Der ileozökale Sphinkter erschwert die Chymuspassage ähnlich wie der Pylorus. Die radiographisch sich darstellenden Schleifen und Windungen des untersten Ileum sind eine Folge der Planprojektion. Palpationsuntersuchung zeigt in allen Fällen, daß die etwa angenommenen Knickungen und Windungen ausgleichbar sind. Auch die scharfen Schleifen, die spitzen Winkel an den Kolonflexuren sind eine Darstellung der Planprojektion. Seitliche Durchleuchtungen zeigen dann, daß die Flexuren weite Winkel bilden. Die Diagnose der Obstipation, insbesondere ihrer besonderen Form ist nur dann möglich, wenn zuvor eine sorgfältige Darmentleerung vor allem des ganzen Kolons stattgefunden hat. Sonst sind schwere Irrtümer unvermeidlich. Die Magenform wird durch zu große Wismutmahlzeiten verzerrt. Die Peristaltik wird durch das Wismutkarbonat (Neutralisation der H Cl) mehr beeinflußt als durch Wismutoxychlorid. Endlich sind die Resultate der Röntgenuntersuchungen der Norm um so mehr entsprechend, je mehr nach Geschmack und Zusammensetzung sich die Wismutmahlzeit der gewöhnlichen Ernährung nähert. Verabreichung der gewöhnlich verwandten Wismutspeise gibt recht häufig, wenn man vergleichsweise untersucht, Zerrbilder.

C. Thurstan Holland: **Plastische Radiographien.** Plastische Radiographien, selbst wenn sie keine diagnostischen Vorteile darbieten, sind als markante Reliefdarstellungen bedeutungsvoll. Plastische Kopien werden zweckmäßig in folgender Weise dargestellt: Von dem Negativ wird eine Positivplatte von etwa gleicher Dichtigkeit abgenommen. Beide Platten werden Glasseite gegen Glasseite aneinander gelegt und eine neue Aufnahme derart gemacht, daß unter einem Winkel von 45 Grad künstliches Licht durch die zusammengelegten Platten auf eine Platte fällt. Von dieser letzten Aufnahme wird durch Kontakt endlich die Platte gewonnen, von der man brauchbare plastische Kopien in der gewöhnlichen Art gewinnt. Die publizierten Proben — Lungenaufnahme, Knochenaufnahme — zeigen wirklich, daß die geschilderte etwas komplizierte Methode brauchbare plastische Kopien liefert.

C. Klieneberger (Zittau).

Druck von Hesse & Becker in Leipzig.

Digitized by Google

Einiges über Technik und Erfolge meiner gynäkologischen Röntgenbestrahlungen.

Von

Dr. **Karl Kaestle**, München.

Die Bestrahlung innerer weiblicher Geschlechtsorgane ist zurzeit anscheinend meistgeübte Röntgentiefentherapie. Die Ergebnisse dieser Behandlungsart befriedigen nach den in Fachblättern niedergelegten Berichten weitgehend; befriedigen bei sehr verschiedenen Ansichten über den besten Weg zum Ziele.

Verwendet man zur Bestrahlung kranker weiblicher Unterleibsorgane zweckmäßig mittelharte, harte oder überharte Strahlen, filtriert man zum Schutze überlagernder oder benachbarter Körperteile am besten mit schwachen oder starken Filtern?

Ich betrachte als richtige Antwort auf diese Fragen ein Vorgehen, das sich der Eigenart der gegebenen Verhältnisse anpaßt.

Bei Myombestrahlungen verwende ich Röhren von einem durchschnittlichen mittleren Strahlencharakter, der ein hinreichend deutliches Beckenbild der Kranken innerhalb normaler Belichtungszeit (bei der Röhrenbelastung der therapeutischen Bestrahlung) erwarten ließe. Je nach der Körperfülle der Kranken wird schwächer oder stärker filtriert, früher mit vier- bis achtfacher Lage von Wildleder, jetzt auch mit einem 1 mm — selten 3 mm — dicken Aluminiumblech im Blendenrohr. Die Haut wird durch Kompression mit Gurt oder Blende unter Verwendung von Luffabäuschen blutleer gemacht, in ihrer Strahlenempfindlichkeit herabgesetzt, und unter möglichstem Beiseiteschieben der Därme bei leerer Blase dem erstrebten Bestrahlungsgebiet genähert. Ich vermeide überfeine Zielübungen (weitgehende Kleinfelderbestrahlung) nach den oft in ihrer Lage nicht festzustellenden Ovarien, suche sie und den myomatösen Uterus von fünf Einfallspforten auf der Körperfläche aus zu erreichen, von denen drei durch die Unterbauchgegend, zwei durch die Gegend der Articulat. sacroiliac. führen. Bei dicken Bäuchen und großen Myomen werden den fünf beschriebenen zwei weitere Strahleneinfallspforten hinzugefügt zu den Seiten des Nabels, also über den drei Unterbauchfeldern, bei schräg nach hinten unten gerichtetem Achsenstrahl. Die Weite der Rohrblende beträgt 10—13 cm. Die Haut jeder Einfallspforte, die mit Jodtinktur umrissen werden kann, erhält an einem oder mehreren Tagen $^4/_5$ bis eine Volldosis der nach beschriebener Art filtrierten Strahlung. Gemessen wird die Strahlenmenge nach Sabouraud-Noiré-Holzknecht, die Röhrenhärte bei 1 Milliampère Röhrenbetriebsstromstärke röntgenographisch bestimmt mit dem Radiometer von Benoist (Härte 6—8 der Skala), der Strahlencharakter während der Arbeit beobachtet mit dem Qualimeter von Bauer oder der parallelen Funkenstrecke. Die Entfernung des Röhrenbrennflecks von der Haut beträgt 26 cm; ich werde künftighin diese Entfernung herabsetzen, die Betriebsstromstärke erhöhen, um die Einzelsitzung rascher zu vollenden. Als Stromtransformator benutze ich Rosenthals Universalinduktor mit Simonunterbrecher. Von Röhren haben sich mir ganz besonders bewährt Müllersche Wasserkühlröhren, dann Rosenthals Therapie- und Gundelachs Momentrohr. Der Verabreichung der ersten der 5—7 Dosen folgt eine Pause von 21 Tagen, dann Wiederholung der Bestrahlung. Der Heilerfolg ist nach 120—300 x meist vollständig, Teilerfolg schon nach 1—2 der beschriebenen Serien.

Die Verabreichung einer „Dosis sterilisans magna“ bei Myombestrahlungen in einer Sitzung, die auf ein Maximum an Widerstandsfähigkeit zugeschnitten sein muß, scheint mir

Digitized by Google

gegen den in der Heilkunde allgemein gültigen Satz zu verstoßen, nicht große Mengen eines differenten Heilmittels anzuwenden, wenn man mit kleineren zum Ziele kommen kann. Auch in der Pharmakotherapie verwendet man nicht planlos Maximaldosen. Das Ziel unserer Myombehandlung wird bei verschiedenen Frauen mit sehr verschiedenen Strahlenmengen erreicht, die nicht im voraus zu bestimmen sind.

Unbedenklicher wird man bei inoperabeln Karzinomen der Unterleibsorgane vorgehen; künftighin unter Umständen auch mit abnorm großen Mengen stark gefilterter Röntgenstrahlen (Krönig und Gauß), wenn möglich in Verbindung mit der Anwendung radioaktiver Körper (Döderlein).

Ich habe 28 Frauen wegen Erkrankung ihrer Geschlechtsorgane mit Röntgenstrahlen behandelt. Schaden habe ich mit der Bestrahlung nie angerichtet. Der ersten Dosis wurde von Kranken sehr vereinzelt Abgeschlagenheit, Unruhe, leichter Kopfschmerz und Schlaflosigkeit zur Last gelegt, Erscheinungen, die rasch verschwanden.

Über das Befinden von 8 von mir wegen Myomat. uter. bestrahlten Frauen — im Alter zwischen 33 und 46 Jahren — bin ich genau unterrichtet. 7 von ihnen sind seit 2—$^3/_4$ Jahren mit Cessat. mens. vollständig beschwerdefrei. Bei allen haben sich die — intramuralen oder subserösen — Myome — zum Teil wesentlich — verkleinert. Ganz verschwunden sind sie bei keiner. Die Ausfallserscheinungen waren gering, blieben nur bei 3 Kranken in Form „fliegender Hitzen" längere Zeit bestehen. „Reizblutungen" habe ich nicht kennen gelernt. Eine achte Kranke kam vor $3^1/_2$ Jahren — damals 46 Jahre alt — bis zum äußersten ausgeblutet, mit Herzbeschwerden, Ödömen, und einem monströsen Fettbauch, in dem man einen höckrigen Uterus von der Größe eines im siebenten Monat graviden fühlte, zur Behandlung in die Kuranstalt Neuwittelsbach (Hofrat Dr. R. v. Hoeßlin). Auf Röntgenbestrahlung mit etwa 300 x ging der Uterus im Laufe mehrerer Monate auf Faustgröße über der Symphyse zurück; die Blutungen schwanden völlig. Die Kranke war 2 Jahre beschwerdefrei. Dann stellten sich wieder in regelmäßigen Zwischenräumen Menstruationsblutungen ein, die langsam an Stärke zunahmen. Seit wenigen Tagen befindet sich die Kranke in der Anstalt zur erneuten Röntgenbehandlung. Man sieht, nach wie langer Zeit sich Ovarien noch erholen können; sie waren in diesem Falle länger untätig als ich erwartete. Ich hielt seinerzeit die Behandlung nicht für abgeschlossen, riet der Kranken, sich nach einigen Monaten wieder zu zeigen. Sie kam nicht, weil es ihr gut ging. Jetzt ergibt die Untersuchung, daß der Uterus klein wie nach der ersten Behandlung vor Jahren geblieben ist. Der Bauch ist auch heute erschreckend dick, zeigt aber keine Spur früherer Röntgeneinwirkung. So wenig wie vor Jahren ist jetzt die Behandlung der sehr wehleidigen Kranken eine erfreuliche Aufgabe; aber ich bin überzeugt, die Kranke mit Sterilisation in nicht allzu langer Zeit zu heilen. Auf eintretende menstruelle Blutung nehme ich keine Rücksicht, bestrahle weiter. Ich hatte bis jetzt keinen Grund, dies Vorgehen zu bedauern.

Eine Anzahl inoperabler Karzinome oder Karzinomrezidive innerer weiblicher Geschlechtsorgane habe ich, teils in der Kuranstalt Neuwittelsbach, teils mit meinem Mitarbeiter Dr. Bruegel in unserem gemeinsamen Röntgenlaboratorium, bestrahlt. Geheilt haben wir bis jetzt keine Kranke von ihrem Karzinom; aber bei zweien ist der palliative Erfolg auf Beschwerden und Erneuerung des Aszites nach der Punktion, sogar auf Verkleinerung palpabler Krebsknoten auffallend. Beide Patientinnen (die eine des Hofrats Dr. R. von Hoeßlin, die andere Professors Klein) stehen zurzeit noch in unserer Behandlung; wir vertagen unser Urteil.

Mammakarzinome sind im allgemeinen der Röntgenbestrahlung weniger zugänglich als man nach ihrer Lage erwarten sollte. Und doch erreichten Bruegel und ich das völlige Verschwinden mehrerer Rezidivknoten eines Mammakarzinoms, die nach mehrfachen Rezidivoperationen nahe der Brustnarbe aufgetreten waren. Die Kranke wurde uns von Professor Klein zur Bestrahlung überwiesen, wird von ihm von Zeit zu Zeit nachuntersucht; er will das Ergebnis der Untersuchung und Behandlung der Kranken andernorts mitteilen. Länger

Digitized by Google

dauernde Beobachtung (seit Beendigung der Behandlung ist über ein Jahr vergangen) wird zeigen, ob wir berechtigt sind, hier von einer Heilung zu sprechen.

Als Vorbehandlung bei Karzinombestrahlungen verwenden ich und Bruegel vielfach Diathermie oder Arsonvalisation, je nach Eigenart der Verhältnisse. Wir haben bis jetzt nur Vermutungen, kein Urteil, über Wert oder Unwert dieses Vorgehens.

Meine Erfahrungen mit der Röntgenbehandlung von Menstruationsstörungen ohne nennenswerten klinischen Befund sind noch zu jung, um mich zu einer Mitteilung zu veranlassen. Klimakterische Blutungen habe ich der Röntgentherapie wiederholt und rasch beschwerdelos weichen sehen.

Auf Grund jahrelanger Erfahrung empfehle ich die Röntgenbestrahlung der äußeren Genitalien bei Pruritis vulvae (et ani). Von 7 bestrahlten Frauen, darunter 2, die bei Beginn der Behandlung seit Jahren von heftigem Jucken bis zum Lebensüberdruß gequält waren, sind 5 seit mehreren Monaten oder Jahren geheilt, eine ist gebessert, bei einer blieb die Behandlung ohne Erfolg.

Die Bestrahlungstechnik bei Pruritus vulvae et ani ist die mehr oder weniger hartnäckiger Hautleiden jener Gegend; der Röntgenbehandlung kann unipolare Arsonvalisation vorausgeschickt werden. Dann Vorsicht mit den Strahlenmengen!

Wem die Röntgentherapie gynäkologischer Leiden „gehört“?

Ist im „Nebenamt“ betriebene Röntgentherapie heute nicht ebenso — mehr grober Unfug als ärztliche Behandlung, wie die Einleitung einer differenten Therapie ohne möglichst gesicherte Diagnose?

Über die Behandlung von Fibroiden des Uterus und der Blutungen im Klimakterium mittels Röntgenstrahlen.

Von

George E. Pfahler, M. D.,

Professor der Röntgenologie am Medico-Chirurgical College in Philadelphia, U. S. A.

Unter den amerikanischen Gynäkologen hat die Bedeutung der Röntgentherapie bei der Behandlung von Uterusmyomen und anderen Frauenkrankheiten nur langsam Anerkennung gefunden, und deshalb kann sich dieser Bericht nur auf eine beschränkte Anzahl von Fällen stützen. Im Vergleich mit den Erfahrungen der Kollegen in Deutschland beruhen meine eigenen Erfahrungen ebenfalls auf einer verhältnismäßig geringen Anzahl von Fällen. Die Schuld an diesem Stand der Dinge kann hauptsächlich zwei Umständen zugeschrieben werden. Erstens wurde in der amerikanischen Literatur nur sehr wenig der Bedeutung der Röntgentherapie in der Gynäkologie Aufmerksamkeit geschenkt, und es existieren nur zwei oder drei Abhandlungen über diesen Gegenstand. Die erste Veröffentlichung in der amerikanischen Literatur hierüber rührt von Dr. Griscom und mir selbst her und ist (im New York Medical Journal, June 25, 1910) abgedruckt unter dem Titel: „Roentgenology in Gynecology“. Die Abhandlung beruht auf einem Vortrag, der in der Philadelphia County Medical Society am 23. Februar 1910 gehalten wurde. Der zweite Grund für die langsame Anerkennung der Methode ergibt sich daraus, daß von Zeit zu Zeit so günstige Berichte über die chirurgische Behandlung veröffentlicht wurden, daß kein Bedürfnis vorlag, sich nach anderen und besseren Behandlungsmethoden umzusehen.

Meine erste Erfahrung in der Behandlung mittels Röntgenstrahlen datiert zehn Jahre zurück. Obgleich das Resultat in diesem sowohl als in allen anderen Fällen, die seither in meiner Behandlung waren, durchweg gleichmäßig günstig ausfiel, habe ich in dem ganzen Jahrzehnt nur 26 Fälle zu behandeln Gelegenheit gehabt, und diese waren fast alle Privat-

Digitized by Google

patienten. Ich will hier über den ersten Fall berichten, nicht um etwa Priorität zu beanspruchen, sondern um den Zeitabschnitt, über den sich die Behandlung erstreckte, anzudeuten.

Fall I. Es handelte sich um eine verheiratete, 44 Jahre alte Frau, die ich mit Röntgenstrahlen behandelte wegen eines rekurrierenden Karzinoms der Brust. Am 9. April 1903 lenkte sie meine Aufmerksamkeit auf ein großes Fibroid, welches sich bis an den Nabel erstreckte. Ich bestrahlte diese Gegend in 10 Sitzungen, in regelmäßigen Pausen, und in jeder Sitzung mit einer Stärke die ich gegenwärtig als 2 x bezeichnen würde. Es trat eine Besserung in bezug auf Drucksymptome und Blutungen nach zwei Monaten ein. Patientin wohnte etwa 300 Meilen von Philadelphia entfernt und ich hatte keine Gelegenheit, sie seither wieder zu sehen oder zu untersuchen, hatte aber durch Bekannte ermitteln können, daß sie sich im September 1909 in jeder Beziehung wohlfühlte. Sie unterzog sich keiner Operation. Es ist Grund vorhanden, anzunehmen, daß Patientin sich auch gegenwärtig wohlfühlt, und das will viel sagen in einem Fall von rekurrierendem Karzinom der Brust und Fibroid der Gebärmutter.

Fall II. Alleinstehende Frau, 39 Jahre alt, wurde mir im Januar 1906 von Dr. Mary Griscom zugewiesen. Die Untersuchung ergab: eine große Gebärmutter mit merklicher Verdickung der hinteren Wand, starke Empfindlichkeit und Kongestion. Patientin klagte über öfters eintretende starke Menses, alle 15 bis 20 Tage, verbunden mit Beschwerden, welche sie verhinderten, irgendwelche Tätigkeit auszuüben; kontinuierliche Beckenschmerzen in den Zwischenzeiten. Letztere schienen mit einer merklichen Empfindlichkeit der Beckennerven verbunden zu sein. Ergot. Mammary Extr. usw. wurden versucht, aber ohne Erfolg. Ein Jahr vorher wurde an der Patientin eine Myomektomie vollzogen, die eine zeitweilige Erleichterung der Metrorrhagie zur Folge hatte. Patientin schlug irgendwelche weitere operative Eingriffe aus.

Ermuntert durch einen Bericht der Arbeit von Deutsch (Münchener medizin. Wochenschr. 1904, S. 1646) wurde eine Behandlung mit Röntgenstrahlen vorgeschlagen. Es wurde nach keinem vorausbestimmten Plan vorgegangen und die Behandlung erfolgte in unregelmäßigen Zwischenräumen und in kleinen Dosen. Nach Verlauf eines Jahres stellten sich die Menstruationen regelmäßig alle 4 Wochen ein, der Fluß war normal, die Schmerzen und das Unbehagen waren fast gänzlich verschwunden. Nach Verlauf von einigen weiteren Monaten, während deren keine Behandlung stattfand, stellten sich, mit Ausnahme der Schmerzen, die alten Symptome wieder ein und Patientin meldete sich wieder zur Behandlung. Darauf erfolgten die Menstruationen in immer längeren Zwischenräumen und hörten allmählich ganz auf. Eine Untersuchung im Februar 1910, also vier Jahre nach dem Beginn der Behandlung, ergab folgendes: Gebärmutter befand sich in guter Lage, etwas anteflektiert; es bestand keine Empfindlichkeit, weder der Gebärmutter noch der Anhänge, und auch nicht der Beckennerven. Es war keine Beschädigung der Haut durch die Behandlung eingetreten. Das Allgemeinbefinden war gut und die Patientin schien sich wohlzufühlen. Es ist seither nichts, was zu berichten wäre, eingetreten und Patientin befindet sich gegenwärtig auf Reisen im Auslande. Es ist somit aller Grund vorhanden, anzunehmen, daß sie sich zur Zeit, nach einer Behandlung vor sieben Jahren, vollständig wohlfühlt.

Fall III. Alleinstehende Frau, 47 Jahre alt, Schneiderin. Wurde mir von Dr. M. Griscom zugewiesen. Patientin leidet seit einigen Monaten an fortwährenden Blutungen, die zeitweise so heftig wurden, daß sie ihre Arbeit einstellen mußte. Sie war blaß und schwach. Untersuchung ergab das Vorhandensein eines großen anteflektierten Uterus und einer etwa hühnereigroßen Masse an der vorderen Wand. Anhänge waren normal. Behandlung mit Röntgenstrahlen begann im August 1907. Die Blutungen, welche kontinuierlich waren, sistierten bereits nach der dritten Sitzung. Sie stellten sich nach einer Woche wieder ein und hörten aber im Dezember 1907, also vier Monate nach Beginn der Sitzungen gänzlich und permanent auf. Die Gesundheit der Patientin wurde vollständig hergestellt und sie befindet sich seitdem wohl. Es wurden wiederholt Untersuchungen vorgenommen, aber keine Abnormalität seit den letzten drei Jahren konstatiert. Alle Erscheinungen sind verschwunden und die Patientin fühlt sich so vollständig wohl, daß sie im Begriffe ist, sich zu verheiraten.

Fall IV. Frau S., Witwe, 49 Jahre alt, hatte ein Kind, welches zur Zeit 15 Jahre alt ist. Patientin litt an einem fibrösen Tumor, welcher sich bis an den Nabel erstreckte. Sie wurde von mehreren Ärzten und Chirurgen untersucht, die sämtlich zur Operation rieten, sie verweigerte aber eine solche absolut. Ein Arzt versuchte die Geschwulst durch elektrische Operation innerhalb des Uterus zu zerstören, es traten aber zweimal Blutungen ein, welche die Patientin beinahe blutlos machten, und die Behandlung wurde eingestellt. Die Drucksymptome waren sehr heftig. Patientin wurde am 27. September 1907 von Dr. Williams und Dr. Griscom an mich gewiesen.

Ich behandelte Patientin dreimal wöchentlich, bis 30 Sitzungen gegeben waren und in jeder Sitzung erhielt sie 2 x. Nach Verlauf eines Monates stellte sich eine Dermatitis ersten Grades ein, welche aber bald verschwand. Ebenso verschwanden alle Symptome. Als Patientin nach zwei Jahren untersucht wurde, konnten keine weiteren Krankheitssymptome konstatiert werden, man fühlte indes noch immer eine Geschwulst von der Größe einer Orange. Gegenwärtig, fünf Jahre nach der Behandlung, ist Patien-

Digitized by Google

tin vollständig gesund und Dr. Williams berichtet, daß kein Tumor mehr herauszupalpieren ist. Es bestehen einige Teleangiektasien.

Fall V. Frl. S., 48 Jahre alt, wurde mir von Dr. Mary Wilcox am 20. Oktober 1908 zugewiesen. Es bestand eine Geschwulst von der Größe eines Kindskopfes und immer häufiger und stärker werdende Blutungen. Nach Ablauf von zwei Monaten wurden letztere durch die Behandlung unter Kontrolle gebracht, und nach Ablauf von sechs Monaten trat Amenorrhoe ein. Es entwickelte sich dann ein zystöser Zustand um den Zervix. Sie hatte schon vorher solche Anfälle, und eine Panhysterektomie wurde von Dr. J. Deaver vollzogen.

Fall VI. Fr. A., 34 Jahre alt, wurde mir am 18. Februar 1909 von Dr. Mary Griscom zugewiesen, da sie den Fall als einen absolut nicht operablen betrachtete. Patientin hatte zwei Kinder, das jüngste war 13 Jahre alt. Drei Jahre vorher hatte Patientin einen inkompleten Abort durchgemacht und bei dieser Gelegenheit wurde an der hinteren Uteruswand ein Fibroid entdeckt. Sie wurde kürretiert, und obzwar alle Vorsichtsmaßregeln angewendet wurden, trat bei der Äthernarkose ein Kollaps ein. Patientin litt an einem Herzklappenfehler mit sehr schlechter Kompensation. Starke Blutungen waren wiederholt aufgetreten. Bei Beginn der Behandlung verlor Patientin stetig Blut, welches öfter Gerinsel enthielt; sie war sehr schwach und anämisch. Nach Ablauf von einer Woche, in der sechs Sitzungen stattfanden, hörten die Blutungen auf. Es fanden im ganzen 26 Bestrahlungen statt und wurde jedesmal eine Stärke von etwa 2 x gebraucht. Als Dr. Griscom die Patientin nach Ablauf eines Jahres untersuchte, fand sie die Gebärmutter von normaler Größe, es fand sich keine Spur eines Tumors mehr vor und Patientin befand sich augenscheinlich ganz wohl. Als ich sie im Januar 1913 sah, war sie vollständig gesund, menstruierte normal; obzwar Kinder gewünscht wurden, trat seit der Behandlung keine Schwangerschaft ein. Menstruation war nur zwei Monate ausgeblieben.

Dieser Fall ist sehr lehrreich, weil ein Verschwinden aller Symptome und sogar der Geschwulst stattfand. Nach einer kurzen Amenorrhoe trat dann Menstruation mit vollständiger Wiederherstellung der Gesundheit ein. Er lehrt uns auch die Art der Fälle kennen, in denen man berechtigt ist, eine Patientin unter dem 40. Lebensjahr der Bestrahlung zu unterziehen. Patientin ist gegenwärtig, vier Jahre nach der Behandlung, erst 38 Jahre alt, und in Anbetracht dessen, daß alle anderen Funktionen der Eierstöcke erhalten sind, ist auch die Möglichkeit vorhanden, daß Schwangerschaft eintreten könnte. Der Fall zeigt auch, daß die Behandlung nicht immer bis zum Eintritt einer vollständigen Amenorrhoe fortgesetzt zu werden braucht.

Fall VII. Fr. M., 52 Jahre alt, Mutter von drei Kindern. Wurde mir von Dr. Jeanette H. Schermann und Dr. M. Griscom im November 1908 zugewiesen. Patientin litt seit mehreren Jahren an ekzessiven Blutungen. Sie hatte eine fibroide Geschwulst, die sich bis an den Nabel erstreckte, hart und von unregelmäßiger Form war, und mehr nach der rechten Seite zu lag. Es bestand Hartleibigkeit. Patientin war von kurzer Statur und dick und hatte eine besonders dicke Bauchwand, was zur Befürchtung Anlaß gab, daß die Strahlen nicht wirksam sein würden. Zwei Monate nach Beginn der Behandlung dauerte ihre Menstruation nur drei Tage statt zwei Wochen wie früher. Am Ende des dritten Monates war eine vollständige Amenorrhoe eingetreten, und dieser Zustand hält bis heute an. Eine Untersuchung, die Dr. Griscom am 15. Februar, nachdem Patientin sechs Monate lang keine Behandlung durchgemacht hatte, vornahm, zeigte, daß der Uterus bedeutend verkleinert und sehr hart war; alle anderen Symptome waren verschwunden. Eine Untersuchung, die im Dezember 1912 von Dr. Schermann vorgenommen war, zeigte keine Spur einer Geschwulst und die Patientin befand sich in jeder Beziehung wohl. Dieser Fall weist auf die Tatsache hin, daß eine fette Bauchwand keine Kontraindikation für die Behandlung abgibt, und daß die Geschwulst sich progressiv verkleinert, lange nachdem die Behandlung aufgehört hat.

Fall VIII. Ledig, 37 Jahre alt, wurde mir von Dr. Griscom am 3. März 1909 zugewiesen. Patientin wurde vier Jahre vorher wegen unregelmäßiger Blutungen kürretiert. Blutete fast ununterbrochen. Die Untersuchung ergab eine Vergrößerung der Gebärmutter nach allen Richtungen hin, mit besonders bemerkbarer Vergrößerung an der linken Seite der Zervix und mehreren kleineren Knoten am Uteruskörper. Operation wurde von der Patientin absolut ausgeschlagen. Sie bekam sechs Sitzungen in zwei Wochen, im ganzen die volle Dose von 10 x, dann wurden die Sitzungen für zwei Wochen unterbrochen. Die Blutungen hörten nach Verlauf eines Monates auf und zeigten sich für elf Wochen nicht wieder. Während der ersten drei Monate fanden zehn Sitzungen statt. Die Patientin kam nur unregelmäßig zur Behandlung und hatte auch wiederkehrende Blutungen. Indes, die letzte Sitzung erfolgte am 19. Januar 1912 und seitdem ist Patientin, nach dem Bericht von Dr. Kraker, vollständig gesund.

Fall IX. Schneiderin, unverheiratet, 49 Jahre alt. Wurde mir am 5. Januar 1910 von Dr. Griscom zugewiesen. Uterus von der Größe eines solchen in der Schwangerschaft von fünf Monaten. Ununterbrochene Blutungen seit drei Monaten. Nach Verlauf einer Woche, in der drei Sitzungen stattfanden, hörten die Blutungen auf. Es wurden im ganzen 25 Sitzungen gegeben, in denen 50 x verabreicht wurden. Nach Verlauf von fünf Monaten war keine Geschwulst mehr zu fühlen und Patientin war frei von allen Krankheitssymptomen.

Digitized by Google

Fall X. Frau M., 50 Jahre alt. Wurde mir am 22. März 1910 von Dr. Sina Stratton zugeschickt. Patientin hatte ekzessive Blutungen, wobei auch Gerinsel abgingen. Die Gebärmutter hatte die Größe eines Straußeneies. Operation wurde verweigert. Nach acht Sitzungen in fünf Wochen, in denen 17 x gegeben wurden, hörten die Blutungen auf und kehrten nicht wieder. Im ganzen fanden 32 Sitzungen statt und wurden 64 x gegeben. Blutandrang nach dem Gesicht und andere nervöse Symptome, die als Begleiterscheinungen der Menopause auftreten, kamen zum Vorschein. Als Patientin am 7. Januar 1911 von Dr. Stratton wieder untersucht wurde, befand sich diese wohl und es war keine Geschwulst mehr zu fühlen.

Fall XI. Frau R., 53 Jahre alt, wurde mir am 18. Oktober 1910 von Dr. Jennie S. Scharpe zugeschickt. Seit drei Jahren bestanden exzessive Blutungen und an der rechten Seite des Uterus befand sich ein Fibroid von der Größe eines Kindskopfes. Nach acht Sitzungen (16 x) in einem Monat wurde der Menstrualfluß spärlich, und nach drei Monaten, in denen zwölf Sitzungen stattfanden (24 x), hörte derselbe ganz auf und die Geschwulst wurde bedeutend kleiner. Im ganzen wurden 52 x gegeben. Als Patientin am 1. Januar 1913 von Dr. Sharpe untersucht wurde, war sie vollständig gesund und es konnte keine Spur eines Tumors gefunden werden.

Fall XII. Frau C., 43 Jahre alt, wurde mir am 9. Mai 1911 von Dr. Martin und Dr. Griscom zugeschickt. Patientin zeigte ausgesprochene Symptome einer Neurasthenie, litt an exzessivem Menstrualfluß und es fand sich ein kleines Fibroid an der vorderen Wand der Gebärmutter. Sie bekam 18 Sitzungen (36 x) innerhalb sechs Monaten. Menstruation wurde normal und das Allgemeinbefinden kehrte ebenfalls zur Norm zurück. Das Resultat war in diesem Falle kein permanentes, da sich exzessive Blutungen wieder einstellten. Augenscheinlich war die Zahl der Sitzungen ungenügend.

Fall XIII. Frl. S., 33 Jahre alt, wurde mir am 18. November 1910 von Dr. H. W. Löwenberg zugewiesen. Es handelte sich um ein Fibroid im Becken, welches bedeutende Konstipation verursachte. Es bestanden Anschwellung der Beine, Anämie und Schwäche, aber keine exzessive Blutungen. Nachdem Patientin auch von Dr. Griscom untersucht wurde, rieten wir zur Operation, diese wurde aber absolut verweigert. Bauchwände waren sehr dick. Es wurden 35 Sitzungen gegeben (74 x) in acht Monaten. Der Menstrualfluß wurde geringer, hörte aber nicht ganz auf. Eine am 24. Juni 1911 von Dr. Griscom vorgenommene Untersuchung zeigte eine Verkleinerung der Geschwulst und die Behandlung wurde unterbrochen. Seitdem ist keine weitere Untersuchung vorgenommen worden und es entwickelten sich auch keine weiteren Symptome.

Fall XIV. Frau T , 52 Jahre alt, wurde mir am 2. Februar 1910 von Dr. Griscom zugewiesen, wegen exzessiven Blutungen während der Menstruation, welche 13 Tage anhielt, und eines kleinen Fibroids an der vorderen Uteruswand. Nach zwölf Sitzungen (24 x) innerhalb acht Wochen hörten die Blutungen ganz auf. Sie bekam im ganzen 32 Sitzungen (52 x). Als Dr. Griscom sie am 14. Mai 1910 untersuchte, war Patientin wohl und es konnte keine Geschwulst palpiert werden. Am 20. Dezember 1910 schrieb sie, daß ihr Befinden andauernd wohl ist.

Fall XV. Frl. H., 47 Jahre alt, wurde mir von Dr. Rachael Williams, am 25. August 1911, wegen starker Blutungen und eines mittelgroßen Fibroids, zugewiesen. Patientin litt seit mehreren Jahren an starken Blutungen, wobei große Gerinsel abgingen. Sie litt an den Sekundärfolgen der Anaemie (Hämoglobin 30; rote Blutk. 3100000; weiße Blutk. 8260). Das Fibroid hatte vier inches im Durchmesser und schien die Uteruswand einzunehmen. Sie bekam 16 Sitzungen (32 x) innerhalb drei Monaten und nach Ende dieser Zeit sah sie ziemlich wohl aus, hatte an Gewicht zugenommen und die Blutung hörte ganz auf. Nach Ablauf eines Jahres war ein leichter Menstrualfluß vorhanden, obzwar zehn Monate lang eine Amenorrhoe bestanden hat. Das Allgemeinbefinden war vorzüglich. Das Fibroid war nur sehr wenig verkleinert. Im ganzen hatte sie 32 Sitzungen (64 x) erhalten und bekam nun sechs (12 x) weitere.

Fall XVI. Frl. T., 50 Jahre alt, wurde mir am 10. Oktober 1911 von Dr. Rachael Williams, wegen eines kleinen intramuralen Fibroids und Menorrhagie, zugewiesen. Patientin bekam 40 Sitzungen innerhalb acht Monaten, und am Ende dieser Zeit waren alle Symptome verschwunden. Amenorrhoe wurde vollständig erreicht und Patientin befindet sich bis zur Zeit wohl.

Fall XVII. Frl. F., 40 Jahre alt, wurde mir am 22. August 1912 von Dr. Leo Bernd, wegen Menorrhagie zugewiesen. Dr. John Hirst untersuchte dieselbe im Juni und fand ein intramurales Fibroid von der Größe einer Walnuß. Sie bekam fünf Sitzungen (20 x) in drei Wochen. Es wurde eine Verminderung der Menstrualblutung erzielt, aber sie konnte sich keiner weiteren Behandlung unterziehen.

Fall XVIII. Frau C., 43 Jahre alt, farbig. Wurde mir am 17. September 1912 von Dr. Rachael Williams zugeschickt. Es handelte sich um Menorrhagie, welche die Patientin wegen Schwäche bettlägerig machte. Es bestand ein Fibroid von der Größe einer Orange. Sie bekam 16 Sitzungen (64 x) in drei Monaten. Während dieser Zeit hatte sie nur eine kurze Menstruation, und zwar keine nach dem ersten Monat. Dadurch wurde das Allgemeinbefinden gebessert.

Fall XIX. Frau X., 44 Jahre alte. Wurde mir von Dr. Barton Hirst am 27. November 1912 zugewiesen. Es handelt sich um ein Fibroid an der linken Seite des Uterus. Es bestand merkliche Kon-

Digitized by Google

stipation, Verlust an Körpergewicht und Unbehagen im Unterleibe. Sie bekam neun Sitzungen (32 x) an jeder Ovarienseite innerhalb sechs Wochen. Es ist eine ausgesprochene Besserung in den Symptomen im allgemeinen zu konstatieren, jedoch ist die Zeit noch zu kurz, um das Endresultat zu beurteilen.

Fall XX. Frau G., 28 Jahre alt, Farbige, verheiratet. Wurde mir auf meine Abteilung ins Hospital am 21. April 1911 zugeschickt. Es befand sich ein Fibroid von der Größe einer Graipe fruit nach vorne von der Gebärmutter, und ein kleineres Fibroid nach hinten von derselben. Patientin klagte über Menorrhagie und Verstopfung. Eine Operation wurde verweigert und ich unternahm die Behandlung nur ungern. Ich gab ihr 52 Sitzungen in einem Jahr (104 x). Nach Verlauf dieser Zeit war an den Geschwülsten gar keine Veränderung zu bemerken. Menstruation wurde normal und auch alle anderen Symptome verschwanden.

Fall XXI. Frl. B., 22 Jahre alt, Farbige. Wurde mir von Dr. Stamm am 14. Mai von Prof. Ashtons Abteilung zugewiesen. Es bestand zwei Jahre lang Menorrhagie. Es befand sich ein haselnußgroßes, subperitoneales Fibroid an der linken Seite des Uterus. Patientin blutete ununterbrochen seit mehreren Monaten, und eine vorgenommene Dilatation, sowohl als Kürettement, blieb erfolglos. Nach der zweiten X-Strahlensitzung wurden die Blutungen geringer, und nach der dritten Sitzung hörten dieselben ganz auf. Sie bekam 14 Sitzungen (sieben an jeder Seite, 28 x) in fünf Wochen. Blutungen hörten ganz auf, stellten sich aber wieder nach vier Monaten ein Es wurden darauf nochmals zwei Reihen Sitzungen zu je 10 x vorgenommen und das Resultat war eine Wiederherstellung einer normalen Menstruation.

Außer den oben beschriebenen Fällen von Fibromyomen bekam ich noch folgende zu sehen. Ein Fall wurde, nachdem drei Wochen Bestrahlung stattfand, operiert. In einem Fall verweigerte ich die Behandlung, weil Schwangerschaft bestand. In einem anderen Falle, weil keine Kontraindikation zur Operation bestand. In einem vierten Falle, in dem der Hämoglobingehalt 20% war, fürchtete ich, daß die Pat. sich auf dem Wege nach meiner Offize verbluten würde; das war 1907, gegenwärtig würde ich eine solche Pat. (52 Jahre) in Behandlung nehmen.

Ich behandelte auch drei Patientinnen wegen exzessiven Blutungen, bei denen keine palpablen Tumoren vorhanden waren.

Fall I. Frl. E., 32 Jahre alt, wurde mir am 10. Mai 1909 von Dr. Diez zugewiesen. Es handelte sich um exzessiven Menstrualfluß, ohne palpablen Tumor. Es bestanden nur 14tägige Pausen zwischen den einzelnen Perioden, und während letzteren gingen Gerinsel ab. Sie wurde zwei Monate vorher kürretiert, aber keine Besserung trat ein. Sie bekam fünf Sitzungen (15 x) in einem Monat, und nach Verlauf von zwei Monaten kehrte der Menstrualfluß zur Norm zurück. Patientin äußerte, daß ihr Befinden seit Jahren nicht so gut wie zur Zeit sei.

Fall II. Frl. R., 50 Jahre alt. Wurde mir am 15. Dezember 1909 von Dr. R. Williams zugeschickt. Es bestand exzessiver Menstrualfluß, der sich alle drei Wochen wiederholte (normal war es alle vier Wochen und dauerte drei Tage). Sie bekam zehn Sitzungen in einem Monat (20 x). Die Zwischenzeit der Perioden wurde auf vier Wochen verlängert, der Fluß war nur gering. Sie bekam 20 Sitzungen im ganzen, und das Resultat war eine vollständige Amenorrhoe nach Verlauf von zwei Monaten. Sie befindet sich wohl seither.

Behandlungsmethoden.

Anfänglich bestand meine Behandlungsmethode in der Anwendung wiederholter kleiner Dosen, gewöhnlich 2 x, in dreimal wöchentlichen Sitzungen. Es wurde eine Röhre gebraucht, deren Strahlenqualität 6—7 Benoist betrug. Fokaldistanz war 30—40 cm; Stromstärke 1—2 M.-A.; Dauer der Sitzung 10—20 Minuten.

Gegenwärtig benutze ich eine Influenzmaschine von 4 M.-A. (konstanter Strom) 6 Minuten; 6—8 Benoist Strahlen, in einer Entfernung von 30 cm durch ein Filter aus Leder und 1 mm Aluminium. Das ergibt eine Oberflächendosierung von 4 x. Ich lasse die Strahlen abwechselnd durch beide Eierstöcke hindurchgehen, und zwar werden dieselben schräg nach der entgegengesetzten Ovariengegend gerichtet. Diejenige Seite, welche nicht behandelt wird, wird mit einer Bleiplatte, die über die Mittellinie hinüberreicht, bedeckt, damit sie nicht eine doppelte Dose erhält. Ich denke, daß, wenn diese Vorsichtsmaßregel gebraucht wird, die mehrfach berichteten, später zum Vorschein kommenden Degenerationen der Haut nicht eintreten.

Digitized by Google

Ich benutze eine Wasserkühlröhre (Baker) nebst einem Bauerschen Regulator, wobei ein konstanter gleichmäßiger Kaltwasserstrom durch die Röhre fließt. Mittels dieser Einrichtung, zusammen mit dem konstanten und gleichmäßigen Strom der Influenzmaschine, erhalte ich eine gleichmäßige Dosierung, die nach Minuten gemessen werden kann. Ich kontrolliere die Dosierung mit den Sabouraud-Noiré-Pastillen und der Kienböck-Skala (Quantimeter). Zuweilen benutze ich einen Induktor oder Transformer, aber das Licht ist bei diesen Maschinen nicht so gleichmäßig.

Die Pausen zwischen den einzelnen Sitzungen richten sich nach den jeweiligen Verhältnissen der Patienten. Wenn es keine Eile hat und die Patienten in der Stadt wohnhaft sind, behandle ich sie zweimal wöchentlich. Das gibt wöchentlich 4 x durch jede Abdominalhälfte und verursacht keine Verbrennung. Für gewöhnlich können es die Pat. besser in dieser Weise mit ihren Geschäftsangelegenheiten in Übereinstimmung bringen, als 4 Tage hintereinander zu kommen und dann 2 Wochen auszusetzen.

Wenn die Patienten von außerhalb kommen, so behandle ich sie 4 Tage hintereinander und setze dann 2 Wochen aus. Das Endresultat scheint mir dasselbe zu sein.

Im allgemeinen, glaube ich, ist es nicht wünschenswert, ein schnelles Eintreten der Menopause anzustreben. Meine Patientinnen haben kaum je von irgendeiner der gewöhnlichen Begleiterscheinungen der Menopause zu leiden gehabt.

Indikationen und Kontraindikationen.

Meiner Ansicht nach sollte stets die Diagnose von einem kompetenten Fachmanne gestellt werden. Ich habe es mir zum Grundsatz gemacht, keine Patientin zu behandeln, ohne daß diese zuerst von einem Gynäkologen untersucht worden ist.

Ich bin der Ansicht, daß im allgemeinen die Behandlung auf intramurale Fibroide und auf nichtmaligne Blutungen im Klimakterium beschränkt bleiben sollte. Man erzielt die besten Resultate, wenn die Patientinnen über das vierzigste Lebensjahr hinaus sind; indes, wenn es sich um nichtoperierbare Patientinnen handelt, so ist man auch berechtigt, in einem früheren Lebensalter die Bestrahlung anzuwenden. Exzessive Blutungen und ausgesprochene Anämie können meiner Ansicht nach nicht als Kontraindikation für die Bestrahlung angesehen werden. Malignität und pyogene Infektion sollte meiner Ansicht nach als Kontraindikation betrachtet werden.

Resultate.

Von 16 Patientinnen, bei denen die Bestrahlung eingestellt worden ist, sind 13, oder 80%, vollständig gesund; bei den anderen 3 wurde eine bedeutende Besserung erzielt. Eine von den letzteren wurde wegen Zysten operiert; die zwei anderen waren ungenügend behandelt worden. Die eine war nur 33 Jahre alt. Sämtliche Patientinnen sind noch jetzt am Leben und gehen ihren gewöhnlichen Beschäftigungen nach. Vier andere Patientinnen sind gegenwärtig in Behandlung und auf dem Weg der Besserung.

Die Blutungen verringern sich sehr bald, aber im allgemeinen dauert es nicht weniger als 3 Monate, bis eine vollständige Amenorrhöe eintritt; es dauert indes länger, wenn die Bestrahlung nur in kleinen Dosen gegeben wird. In einem Falle hörte die Blutung schon nach der dritten Sitzung auf und trat nicht wieder ein. Je älter die Patientinnen sind, um so leichter können die Blutungen kontrolliert werden. Mit dem Aufhören der Blutungen tritt eine Besserung des Allgemeinbefindens ein, und die Patientinnen erholen sich von der Anämie. Der Fall VI zeigt, daß bei einer Frau von 34 Jahren eine zeitweilige Amenorrhöe erreicht werden konnte, daß aber, nachdem das Fibroid verschwunden war, ein Eintreten der Menses mit vollständigem Wohlbefinden stattfinden kann.

Die Geschwulst verschwindet zu allerletzt, fährt aber jahrelang fort zu atrophieren,

Digitized by Google

nachdem die Bestrahlungen aufgehört haben. Im Falle IV reichte die Geschwulst ursprünglich bis an den Nabel; nach 2 Jahren hatte dieselbe noch die Größe einer Orange; nach Verlauf von 5 Jahren war sie ganz verschwunden. Im Falle VIII reichte der Tumor ursprünglich bis an den Nabel; nach 2 Jahren war er ganz beträchtlich verkleinert; nach 4 Jahren war keine Spur mehr von ihm zu finden. Von 16 Patienten, bei denen die Bestrahlungen aufgehört haben, war bei 12, oder 75%, die Geschwulst verschwunden.

Erscheinungen der Haut. In zwei von meinen ersten Fällen bekamen die Patientinnen eine Dermatitis ersten Grades, und in diesen beiden Fällen bestehen noch jetzt Teleangiektasien. Bei allen anderen Pat. ist die Haut normal. Es stellten sich keine sekundären Degenerationen ein. Sobald ein leichtes Erythem auftritt, sollte man meiner Ansicht nach die Bestrahlung nicht weiter fortsetzen. Es muß besonders Gewicht darauf gelegt werden, daß die Strahlen gut durchdringen. Albers-Schönberg bemerkt ganz richtig, daß man es lernen kann, indem man zuerst eine gute radiographische Technik zu beherrschen sucht, und dann zur Kontrolle von Zeit zu Zeit Platten unter das Becken zur Probe legt. (Zur Technik der gynäkologischen Röntgenbestrahlungen. *Monatsschrift für Geburtshilfe und Gynäkologie*, Bd. XXXVI, Heft 1, 1912.) Die weichen Strahlen können teilweise durch Gebrauch von Leder- oder Aluminiumfilter ausgeschaltet werden.

Ich habe hier nicht versucht, eine Übersicht der vortrefflichen Arbeiten anderer zu geben, noch mich auf diese zu berufen, da die Literatur im ganzen tatsächlich von Deutschen herrührt, und jeder, dem dieser Aufsatz zu Gesicht kommt, es selbst besser besorgen könnte als ich.

Die Bedeutung der Röntgentherapie ist in Amerika ja bereits so ziemlich anerkannt bei Behandlung von bösartigen Krankheiten, bei Hautkrankheiten, bei Drüsenkrankheiten und bei Krankheiten der blutbereitenden Organe. Gegenwärtig ist nun auch das Interesse für die Anwendung dieser Behandlung bei gynäkologischen Affektionen wachgerufen.

Referat über die gynäkologische Tiefentherapie (Myome).

IV. internat. Kongreß für Physiotherapie Berlin 1913.

Von

Professor Dr. **Albers-Schönberg.**

M. H. Bei der Abhandlung des Thema: „Gynäkologische Tiefentherapie" ist Referent wegen des kaum noch zu übersehenden Materials gezwungen kurz resumierend nur die wichtigsten, sicher gestellten Tatsachen hervorzuheben und es der Diskussion zu überlassen, ergänzendes Material, aus welchem sich ein kritischer Überblick über den augenblicklichen Stand der Frage gewinnen läßt, herbeizuschaffen.

Nur selten hat das Auftreten einer neuen Therapie so viel begeisterten Zuspruch und entschiedene Ablehnung gefunden, wie die gynäkologische Röntgenbestrahlung. Wenn wir auch jetzt nach Ablauf einer Reihe von Jahren, während welcher die Röntgenologie Schritt für Schritt ihren Eroberungskampf geführt hat, mit Freuden auf eine sicher errungene Position blicken, so bleibt der Widerspruch trotzdem noch immer lebhaft und es fehlt nicht an Autoren, welche in der Röntgentiefentherapie gynäkologischer Krankheiten nur eine vorübergehende Erscheinung erblicken. Wir wollen in der heutigen Sitzung unsere gesicherten Errungenschaften Revue passieren lassen und feststellen, in welcher Richtung wir weiter arbeiten müssen, um schließlich mit vollem Erfolge durchzudringen. Hierbei möchte ich von vornherein betonen, daß wir Röntgenologen nicht im Gegensatz zu den Gynäkologen stehen, ganz im Gegenteil sind wir davon fest überzeugt, daß nur durch gemeinsames Arbeiten etwas Rechtes geschaffen werden kann. Der Gynäkologe hat unbedingt das letzte Wort bei der Stellung der Diagnose, bei der Frage nach der Indikation und bei der klinischen Beurteilung des Krankheitsverlaufes

Digitized by Google

zu sprechen. Ihm muß es ferner zugestanden werden über die Dauerresultate an der Hand des Palpationsbefundes sein entscheidendes Urteil abzugeben. Der Röntgenologe hinwiederum ist die ausschlaggebende Persönlichkeit bei allen Fragen der Technik, der Dosierung, der Beurteilung etwaiger Schädigungen und bei anderen mehr. — Sie werden mir zugeben, daß bei einer solchen Arbeitsteilung die Situation durchaus nicht einfach ist; indessen wird der gute Wille, den Kranken zu helfen auch dort, wo die Meinungen aufeinanderplatzen, ein gemeinsames und nutzbringendes Arbeiten ermöglichen.

Die Erkenntnis der Einwirkung der Röntgenstrahlen auf die weiblichen Genitalorgane und damit ihr erfolgreicher Eintritt in die Gynäkologie, ist eine Folge der 1903 gemachten Entdeckung der Einwirkung der Strahlen auf die männlichen Keimdrüsen der Tiere (Albers-Schönberg). In der Folge bestätigten Philipp, Brown und Osgood diese Erscheinungen auch beim Menschen. Im Jahre 1905 begannen die Untersuchungen an weiblichen Tieren durch Halberstädter, Bergonié, Tribondeau, Recamier, 1906 durch Specht, Krause, Ziegler, Lengfellner, Fraenkel, und andere. Diese Forscher wiesen übereinstimmend schwere durch Röntgenbestrahlung hervorgerufene Veränderungen an den Ovarien an Tieren nach. Fassen wir die Schädigungen kurz zusammen, so sind sie makroskopisch charakterisiert durch Verkleinerung des Ovariums. Das wesentlichste ist der histologische Befund, nämlich der Schwund der Graafschen Follikel, ferner die Verminderung der Primordialfollikel und ihre Degeneration. Sodann die Veränderung des interstitiellen Gewebes. Ferner der Rückgang der Trächtigkeit, vielleicht bedingt durch Bildung toxischer Substanzen, welche Fehlgeburten veranlassen können. Die Ovarien sind nach Reifferscheidt viel radiosensibler als die Testikel, so daß eine Regeneration eines einmal zerstörten Follikels nicht möglich ist. Diese Ergebnisse wurden von verschiedenen Autoren nachgeprüft und bestätigt. Ich hebe die Namen Burckhard, Walter, Hippel und Pagenstecher, Fellner und Neumann hervor. Im Jahre 1907 wurden die histologischen Untersuchungen am menschlichen weiblichen Ovarium zuerst von Vera Roosen vorgenommen. Es folgten 1910 die grundlegenden Arbeiten von Faber, Reifferscheidt (1911), Simon und anderen, welche feststellten, daß die gleichen Veränderungen wie am tierischen Ovarium auch am menschlichen Eierstock durch Bestrahlung erzielt werden. 1910 wies Fraenkel einen Einfluß auf den Uterus durch Bestrahlung nach, was für die myomatöse Gebärmutter 1910 vom Referenten als wahrscheinlich hingestellt und 1912 durch Gräfenberg und R. Meyer bestätigt wurde. Es liegt auf der Hand, daß gleichzeitig mit dem Bekanntwerden dieser Untersuchungen die Veranlassung gegeben war, die Röntgenstrahlen bei solchen Affektionen der weiblichen Genitalien anzuwenden, deren Heilung mit der Atrophierung der Ovarien Hand in Hand geht oder durch sie bedingt wird. Das sind in erster Linie die klimakterischen Meno- und Metrorrhagien, die meist ihr Ende mit der Einstellung der Ovarialtätigkeit finden, ferner die Myome, deren Heilung ebenfalls in der Menopause zu erwarten ist, und die man früher deshalb nach Hegar in inoperablen Fällen durch die Kastration zu heilen bestrebt war. — Außer den erwähnten Erkrankungen hat man auch Versuche andere Affektionen der weiblichen Geschlechtsorgane mit Röntgenstrahlen zu behandeln gemacht, so das Carcinoma uteri, Ovarialsarkome, Adnexerkrankungen, Kraurosis vulvae und anderes mehr. Die Erfolge sind noch zu unsicher, um etwas Bestimmtes schon jetzt auszusagen. Ich beschränke mich im wesentlichen auf die Tiefentherapie der Myome und lege meinem Referat neben eigenen Erfahrungen die in der Literatur veröffentlichten, gut beglaubigten Fälle zugrunde. — Ferner werde ich die in dieser Nummer der Fortschritte publizierten statistischen Zusammenfassungen meines früheren Mitarbeiters Dr. L. Mohr, welche sich auf 796 Myomfälle erstrecken, eingehend berücksichtigen.[1])

Über die Priorität der neuen Therapie ist folgendes zu sagen:

Nach den chronologischen Forschungen von Eymer wurde die erste Bestrahlung eines

[1]) Die Statistik von Kirstein kam erst nach Drucklegung dieses Vortrages in meine Hände.

Digitized by Google

Myoms von F. J. Deutsch im April 1902 vorgenommen; die Publikationen dieses Autors erfolgten im September 1904. Überhaupt die erste Publikation über Myomtherapie stammt von William James Morton und ist am 25. Juli 1903 im New York Med. Record erschienen. Er führte die Bestrahlung zum ersten Mal am 4. August 1902 aus. Foveau de Courmelles' erste Mitteilung erschien am 11. Januar 1904 in den Mitteilungen des „Institut de France". Diesen drei Autoren kommt wohl so ziemlich gleichmäßig das Recht zu, sich als die ersten Pioniere auf dem Gebiet der gynäkologischen Röntgenbestrahlung bei Myomen zu betrachten[1]). 1905 und 1906 berichtete Laquerrière und Delherm über 30 Fälle mit Menopause und Verkleinerung der Tumoren. Foveau de Courmelles und Laquerrière empfehlen 1911 bereits Felderbestrahlung bei Anwendung von Filtern und hohen Dosen. 1906 publizieren Lengfellner, Goerl, Berdez und Saretzky einschlägige therapeutische Resultate. Von 1907 an folgen zahlreiche Publikationen von Manfred Fraenkel. 1908 teilt Albers-Schönberg im Ärztl. Verein in Hamburg seine ersten Resultate mit und publizierte in den folgenden Jahren weiteres Material klinisch-technischen Inhalts auf den Kongressen der Deutschen Röntgen-Gesellschaft 1909—1912 gleichzeitig und bald darauf folgten Arbeiten von: H. E. Schmidt, Gauß, Muskat, Abel, Frank-Schultz, Spaeth, Haenisch, Bergonié und Spéder, Savill, Marquès, Bartholomew, Hazleton, Krause, Köhler und vielen anderen. Ab 1909 erschienen dann die bekannten zahlreichen Mitteilungen von Gauß aus der Freiburger Universitäts-Klinik.

Auch die Fachgynäkologen beginnen um diese Zeit stetig in größerer Anzahl an den Versuchen teilzunehmen. Ich erwähne die Namen Matthaei, Haase, Spaeth, Prochownick, Seligmann, Veit. Ab 1911 erschienen verschiedene Arbeiten von Döderlein, sodann sind zu erwähnen: Menge, Kelen, Heynemann, Franz, Klein, Runge, Zangemeister, Weber, Falk, Franqué, Sellheim, Jung, Frankl, Abel und in letzter Zeit als Verfasser eines ausgedehnten Werkes, Eymer. Es ist nicht möglich bei der Fülle des Materials die Namen aller Autoren zu nennen, ich muß mich darauf beschränken diejenigen herauszugreifen, deren Arbeiten grundlegende oder wesentlich neue Gesichtspunkte bringende waren. Auch an oppositionellen Stimmen hat es nicht gefehlt, es sei besonders auf die interessante Arbeit von Henkel über Röntgenkastration hingewiesen. Die genannten und nicht genannten Autoren bestätigen fast einstimmig die von röntgenologischer Seite berichteten Heilresultate. Sie klären die Frage vom gynäkologisch-klinischen Gesichtspunkt aus, definieren die Indikationen und bringen ein mehr oder weniger großes Material geheilter Fälle bei. Ferner wird von ihnen die Frage erörtert, wodurch die Heilung erzielt wird und welche Nachteile resp. Vorteile die Röntgentherapie gegenüber den operativen Maßnahmen gewährt.

Nach diesem allgemeinen Rückblick auf die Entwicklungsgeschichte der Röntgentherapie in der Gynäkologie, die bei dem Umfang des Materials selbstverständlich keinen Anspruch auf Vollständigkeit machen kann, werde ich in großen Zügen die allgemein klinischen Gesichtspunkte darstellen.

Indikationen und Kontraindikationen.

Auf dem Kongreß 1909 stellt der Verfasser zunächst die nach seinen Erfahrungen für die Röntgentherapie günstigen Indikationen auf. Sie sind enthalten in den *Verhandlungen der Deutschen Röntgen-Gesellschaft 1909* und lauten folgendermaßen:

Durch die Röntgenbestrahlung wird erreicht:

1. Die Erzielung der Cessatio mensium. Hierdurch wird erstrebt:
   a) Die Verkleinerung von Myomen.
   b) Die Herabsetzung oder Beseitigung der durch die Myome bedingten Blutungen, seien sie menstruell oder intermenstruell.

[1]) 1909 veröffentlichte Foveau de Courmelles bereits über 100 Fälle, welche günstig beeinflußt waren.

Digitized by Google

c) Die Beseitigung von Schmerzen infolge von Myomen.
d) Die Beseitigung präklimakterischer Blutungen oder Schmerzen, ohne daß Myome vorhanden sind.
e) Die Sterilisierung aus gynäkologischen Gründen.

2. Die Beseitigung von postklimakterischen Blutungen.
3. Linderung oder Heilung der von Myomen ohne Blutungen ausgehenden Beschwerden im postklimakterischen Alter.
4. Die Linderung von Menstrualbeschwerden in jedem Alter, wenn möglich ohne Sterilisierung, wenn nicht möglich, mit Sterilisierung.

Im allgemeinen haben die vorstehenden Indikationen bis heute zu Recht bestanden, in Einzelheiten sind sie indessen erweitert, zum Teil auch eingeschränkt worden. Menge hat auf Grund seiner eigenen Erfahrungen und des in der Literatur niedergelegten Materials im Jahre 1912 neue Indikationen, speziell für das Gebiet der Myomtherapie aufgestellt. Die Wichtigkeit dieser Mengeschen Thesen ist für die Röntgenologie und die Gynäkologie so bedeutend, daß sie in Folgendem auszugsweise wiedergegeben werden sollen.

Menge teilt die Myome in drei Gruppen:

1. Myome, die keine oder geringe Beschwerden machen und kein rasches Wachstum aufweisen.
2. Myome, die ausgesprochene, aber erträgliche Beschwerden machen, aber keine allgemeinen Gesundheitsschädigungen mit sich bringen.
3. Rasch wachsende Myome, die allgemeine Gesundheitsschädigungen hervorbringen, zunehmende Anämie und Störungen im Kreislauf und den Harnorganen.

Bei der Gruppe 2 hält Menge bei älteren Frauen über 40 Jahren, Röntgenbehandlung indiziert.

Von Gruppe 3 werden alle über 40 Jahre alten Kranken bestrahlt, ausgenommen diejenigen, bei welchen beträchtlich werdende Raumbeschränkungen im kleinen Becken auftreten. Ferner sind ausgeschlossen: vereiterte, verjauchte, scheinbar maligne Tumoren, sowie submuköse, polypöse Tumoren und Adenomyome.

Ausgeblutete Frauen mit Störungen im Zirkulationsapparat, Diabetes, Nephritis, Schilddrüsenaffektion, Herzerscheinungen hält Menge ganz besonders für die Röntgentherapie geeignet.

Außer den vorstehend ausgeführten Indikationen, zu welchen noch ein Ratschlag von Matthaei 1911 bezüglich Behandlung des arterio-sklerotischen Uterus mit Röntgenstrahlen kommt, sind zahlreiche Kontraindikationen im Laufe der Zeit aufgestellt worden, denen die Autoren mehr oder weniger beistimmen.

Kontraindiziert sind: polypöse und gangränöse Myome, ferner solche, die mit starker Schleimhautwucherung und Polypenbildung einhergehen, sodann zystische, sarkomatöse und karzinomatöse Tumoren, sowie Myome, bei denen Verdacht auf sarkomatöse (3—6 Proz.) Entartung und auf karzinomatöse Degeneration (7,7 Proz.) besteht (Döderlein). Nach Marek sollen alle Beschwerden machenden Myome operativ behandelt werden. Prochownick und Klein behalten die submukösen Myome der Operation vor. Gauß, Fränkel, Loose und andere bestrahlen wiederum solche Tumoren. Fieberhafte Infektion, besonders in der Schwangerschaft und im Wochenbett, sowie Stieltorsion geben nach Straßmann, Laquerrière und Delherm eine Kontraindikation ab. Vereiterte, verjauchte Myome und Adenomyome, die während der Behandlung wachsen, sowie sehr große und rapide sich vergrößernde Tumoren mit Kompressionserscheinungen des Blase und des Mastdarmes, schließen Runge, Straßmann und Loose von der Röntgentherapie aus. Gestielte Myome sind nach Bordier, sowie solche Knoten, die bereits von der Scheide aus fühlbar sind, nach Straßmann operativ zn entfernen. Eiterige Adnexerkrankungen geben nach Bordier alte Adnexerkrankungen nach Haenisch eine Kontraindikation zur Myomtherapie ab. Am weitesten wird die operative Behandlung zugunsten

Digitized by Google

der Röntgentherapie von Krönig und Gauß eingeschränkt. — Die Operation ist nach ihnen angezeigt:

1. Bei gestielten, aus der Cervix zum Teil ausgestoßenen Myomen.
2. Bei Verdacht auf gangränöse Myome.
3. Bei Myomen, die mit einem Schleimhautkarzinom kombiniert sind.
4. Bei Myomen, bei denen man wegen schnellen Wachstums, starker metrorrhagischer Blutungen und erfolgloser Röntgenbehandlung eine sarkomatöse Degeneration befürchten muß.
5. Bei Myomen, welche zu akuter Inkarzeration der Blase geführt haben.

In allen anderen Fällen wird die Radiotherapie als das Verfahren der Wahl anzusehen sein.

Von besonderer Bedeutung ist die Frage, ob schwer ausgeblutete Frauen der Röntgentherapie unterzogen werden sollen oder nicht. Auf Grund von zwei Todesfällen, die zwar nicht im direkten Zusammenhang mit der Bestrahlung standen, stellte ich im Jahre 1909 den Satz auf: Frauen, die an Myokarditis, Herzschwäche und schwerer Anämie leiden, sind deswegen nicht zu bestrahlen, weil sehr häufig die Blutungen bei Beginn der Röntgentherapie sich steigern und dadurch lebensgefährlich werden können. Dem ist in der Folge von verschiedenen Autoren vielfach widersprochen, ja geradezu der Ratschlag gegeben worden, Frauen, die an Anämie, Herz- und Nierenkrankheiten leiden, der Röntgentherapie zuzuführen (Menge, Freund, Krönig, Gauß, Fraenkel, Loose, Bumm, Eymer, Lorey und andere). Runge nimmt eine Mittelstellung ein, indem er bei solchen Frauen die Bestrahlung als Ultimum refugium betrachtet. H. E. Schmidt rät zur Vorsicht und Herzkontrolle. Er beobachtete einen Todesfall durch Herzschwäche, der allerdings ebensowenig wie meine beiden Fälle der Röntgenbestrahlung zur Last fällt. Döderlein zieht es vor, ausgeblutete Frauen zu operieren. Da seit den von Spaeth, Schmidt und mir publizierten unglücklich verlaufenen Fällen trotz der unzähligen Röntgenbestrahlungen keine weiteren Todesfälle bekannt geworden sind, so glaube ich jetzt, daß die veröffentlichten Fälle nicht die genügende Beweiskraft haben, um derartig ausgeblutete Frauen dauernd von der Röntgenbestrahlung zurückzuhalten. Ich rate deswegen in Übereinstimmung mit den meisten Autoren vorsichtig zu Werke zu gehen, die Kranken möglichst in der Klinik zur Zeit der Periode im Bett zu halten und alle Vorkehrungen für eine Tamponade oder Operation zu treffen. Die Zukunft wird lehren, ob Blutungen und Herzschwäche zu den Indikationen oder Kontraindikationen zu zählen sind.

Von größter Bedeutung ist die Feststellung der Altersgrenze. Hier sind die Autoren ziemlich einer Meinung. Als untere Grenze wird 39 Jahr von Bordier, 40 von Laquerrière und Delherm, Eymer und Haenisch, 30—35 von Dietlen und Runge angegeben. Es wurden nach Runge amenorrhoisch von den Patientinnen im Alter von

31—35	Jahren	43	Prozent
36—40	„	31	„
41—45	„	50	„
46—50	„	82	„
51—55	„	85,7	„

Nach meinen Erfahrungen eignen sich die Frauen Ende der 40er Lebensjahre, und besonders solche, die älter sind, in erster Linie für die Bestrahlung. Je näher das Individuum dem natürlichen Eintritt der Klimax steht, um so schneller und sicherer wirken die Röntgenstrahlen. Bei jüngeren Individuen müssen wir die erforderliche Dosis wesentlich erhöhen und sind auch dann noch nicht imstande mit Sicherheit Rezidive zu verhindern. Im übrigen ist das gelegentliche Auftreten von Rezidiven nicht von Bedeutung, da man imstande ist, durch richtig geleitete Nachbehandlung auch bei jüngeren Frauen zu einem befriedigenden Resultate zu kommen. Wichtig ist die von Runge und Fießler geäußerte Befürchtung, daß bei solchen Frauen, bei denen eventuell noch einmal eine Gravidität zu erwarten wäre, eine

Digitized by Google

Schädigung des Eies oder Entwicklungsanomalien eintreten könnten. Positive Tatsachen sind in dieser Richtung meines Wissens bisher nicht publiziert worden.

Einwirkung der Strahlen auf die Myome.

(Schrumpfungen und Blutungen.)

Von größter Wichtigkeit ist die Beseitigung der durch die Myome hervorgerufenen Druckbeschwerden und Blutungen. Auf letztere kommen wir weiter unten zu sprechen. Zunächst soll mit wenig Worten auf die Verkleinerung der Geschwülste eingegangen werden.

Anfangs wurde von Röntgenologen und Gynäkologen eine Schrumpfung der Myome infolge der Bestrahlung bestritten. Jetzt herrscht völlige Übereinstimmung in dieser Frage, nachdem durch zahlreiche Publikationen nicht allein eine Verkleinerung der Tumoren, sondern auch ihr völliges Verschwinden einwandsfrei nachgewiesen worden ist. Deutsch und Morton berichteten schon 1902 von Verkleinerungen. Ihnen schließen sich unter zahlreichen anderen als erste Bordier, Foveau de Courmelles, Guilleminot, Laquerrière und Delherm an. Auch Referent konnte seit 1908 Verkleinerungen einwandsfrei feststellen. 1910 veröffentlichte Gauß zehn Fälle, welche sich nach kurzer Zeit erheblich verkleinert hatten. Im gleichen Sinne publizierten Faber, Krause, Kaestle, Bardachzi, Matthaei, Prochownick, Spaeth, Kelen, Zöllner und Zippel. Runge konstatierte absolut sichere Verkleinerungen in 25%. Immelmann dagegen sah Verkleinerungen nur selten. Abel beobachtete nach großen Dosen Verkleinerungen und Auftreten von Verwachsungen. Mit Recht weist Fraenkel auf die Debatte der Wiener Medizinischen Gesellschaft hin, in welcher über die Verwachsungen nach Bestrahlungen von Strumen berichtet wurde. Wenn die Beobachtungen von Abel stimmen, so hätten wir hier ein Analogen, welches, wenn es sich um Operation vorbestrahlter Myome handelt, von großer Bedeutung werden könnte. Ich habe in meinen Fällen rund 45% Verkleinerungen nachgewiesen, ferner in 18% der Fälle ein vollständiges oder nahezu vollständiges Verschwinden der Myome. Hierzu bemerke ich, daß unter vollständigem Verschwinden nur solche Fälle zu verstehen sind, bei welchen die kombinierte gynäkologische Nachuntersuchung keine Reste der anfangs einwandsfrei festgestellten Myome mehr nachweist.

Ein Wachstum der Myome habe ich bei meinen geheilten Fällen keinmal, dagegen bei den gebesserten einmal und bei den noch in Behandlung befindlichen zweimal beobachtet. Hierher gehört auch der von H. E. Schmidt publizierte Fall, bei dem trotz günstiger Wirkung der Röntgenstrahlen auf die Blutung, erhebliches Größenwachstum des Myoms zu konstatieren war. In diesem Fall steht indessen die Frage noch offen, ob eine Kombination mit Sarkom oder Karzinom vorliegt. Siegel konstatierte bei 36 bestrahlten Myomen $^3/_4$ Jahr nach der Behandlung, 20mal vollkommenes Verschwinden, in den übrigen Fällen starke Verkleinerung (zit. nach Gauß). Köhler berechnet die Verkleinerungen auf 30%, Fraenkel sah Schrumpfung der Myome bei $^3/_4$ seiner Fälle.

Die vorstehenden statistischen Daten dürften genügen, um die Verkleinerung der Myome nach Röntgenbestrahlung als wissenschaftlich sichergestellte Tatsache zu erklären. Das Schwinden der Myome findet in den meisten Fällen sehr langsam statt. Den ersten Erfolg zeigen die Patientinnen selbst an, indem sie mitteilen, daß das Gefühl von Schwere und Vollheit im Leibe, sowie der Druck auf Blase, Mastdarm und Zwerchfell geringer wird. Der Grad der Verkleinerung ist je nach der Art und dem Alter der Geschwülste wechselnd. Atembeschwerden sowie Anschwellung der Füße beim Gehen nehmen häufig so sehr ab, daß die Patientinnen von ihrem Leiden vollständig befreit werden. Die Figur wird wieder schlanker, und nicht selten hört man die Angabe, daß die Kleider enger gemacht werden müssen. Auch vor erreichter Amenorrhoe beobachtete ich ein Kleinerwerden der Myome. Dieses bestätigen auch Laquerrière und Delherm, Loose, ferner Spaeth, Runge und Haenisch. Die sich

Digitized by Google

unter der Bestrahlung schnell verkleinernden Myome zeigen manchmal besondere Neigung zu starker menstrueller Blutung. Erst nachdem ein erheblicher Schwund des Tumors eingetreten ist, werden die Menses schwächer, um schließlich ganz aufzuhören. Sehr oft findet man nach langer Zeit, ein oder mehrere Jahre, bei Nachuntersuchung geheilter Patientinnen, daß die Myome nachträglich erheblich zurückgegangen sind. Bei manchen Frauen schwinden sie vollkommen, bei anderen werden sie so klein, daß sie keine pathologischen Erscheinungen mehr hervorrufen. Starre und wenig bewegliche Uteri und Adnexe werden oft wieder ausgiebig beweglich. Die Röntgenstrahlen zeigen in diesen Fällen eine ausgesprochene Nachwirkung, die sich nicht nur auf Monate, sondern sogar auf Jahre hinaus erstreckt und zur Rückbildung großer Tumoren führen kann. Manche Myome verkleinern sich nicht, jedoch werden sie gelegentlich weicher. Eine Anzahl von Myomen verkleinert sich auch bei intensiver Therapie nicht, trotzdem können die Blutungen völlig aufhören und die Druckbeschwerden geringer werden oder gar verschwinden.

Die Verkleinerung der Myome findet statt:

1. auf dem Wege über die Ovarien, analog der Verkleinerung in der Klimax oder nach chirurgischer Entfernung der Eierstöcke;

2. besteht eine direkte elektive Einwirkung auf die Tumorzelle. Dieses ist anfangs vielfach bestritten worden, kann nunmehr aber als sicher angenommen werden. 1910 stellte ich diese Tatsache bereits als wahrscheinlich hin. In einigen meiner Fälle jenseits der Menopause konnte ich eine Verkleinerung und ein Weicherwerden der Geschwülste beobachten. Diese muß man bei der schon vor Jahren vollständig eingetretenen senilen Atrophie der Ovarien wohl mit Sicherheit als eine direkte Wirkung auf die Myomzellen deuten. Bestätigt wurde die Ansicht durch Gräfenberg und R. Meyer. Letzterer konnte bei ganz kleinen, bindegewebearmen Myomen eine bedeutende Hypertrophie der bindegewebigen, neben auffallendem Schwund der muskulären Elemente nachweisen. Laquerrière und Delherm 1912 nehmen unter besonderen Bedingungen eine Einwirkung auf die Myomzelle selbst an. Sie sind der Ansicht, daß junge Myome besser reagieren als alte. Besonders Myome mit reichem Gefäßnetz atrophieren analog den Angiomen. Auch nach Runges Ansicht dürfte dieses Verhalten mit Recht als eine direkte Wirkung auf die Tumorzelle angesehen werden. Wetterer wies eine Einwirkung auf die Myome durch Schwellung und Gefäßverschluß nach. Eymer hat den Eindruck, daß besonders schnell wachsende Tumoren einer raschen Rückbildung fähig sind. Nach ihm und anderen sind die Zellen mit lebhafter Proliferation radio-sensibler als die ruhenden, eine Beobachtung, die sich mit den röntgenologisch-biologischen Erfahrungen deckt. Die Volumenabnahme bei noch bestehenden Blutungen ist nach Eymer ein Beweis dafür, daß auch das Tumorgewebe direkt geschädigt wird.

Wodurch die mangelhafte Rückbildung oder das Stationärbleiben der Myome in ihren Größenverhältnissen bedingt ist, wissen wir zurzeit nicht. In einzelnen Fällen konnte Eymer Kalkdurchsetzung der Geschwülste nachweisen. Das refraktäre Verhalten ist in Vergleich zu stellen mit dem Verhalten der Kankroide, die auch durchaus nicht in allen Fällen auf die Röntgenbestrahlung reagieren.

Die Beseitigung der Blutungen.

Je nach der Art der Myome handelt es sich um metrorrhagische und menorrhagische Blutungen. Beide sind durch die Röntgentherapie günstig zu beeinflussen und zu heilen. Je nach dem Falle sucht man bei jüngeren Individuen durch Beseitigung der Metrorrhagien einen normalen Menstruationstyp herbeizuführen oder, was besonders bei älteren Frauen in Betracht kommt, eine vollständige und dauernde Amenorrhoe zu erzielen. Schon Morton beobachtete 1902 die Umwandlung der Menorrhagien in normale Perioden. Die Arbeiten von Laquerrière, Guilleminot, Bardachszi, Spaeth, Jaugeas und anderen bestätigen die Beobachtungen

Digitized by Google

von Morton. Bereits 1907 veröffentlichte Foveau de Courmelles unter 53 Fällen 52 mit Erfolg erzielte Amenorrhoen. Im allgemeinen bestätigen die Autoren in ihren Publikationen diese Ergebnisse. Laquerrière, Guilleminot und andere betonen, was auch jetzt noch maßgebend sein dürfte, daß bei jungen Frauen die Amenorrhoe schwerer als bei älteren zu erreichen ist. Fraenkel sah die Menorrhagien schon nach wenigen Bestrahlungen geringer werden. Aus der Beobachtung meiner Fälle ergibt sich ebenfalls die größere Schwierigkeit, bei jugendlichen Individuen das Sistieren der Menses zu erreichen, dagegen lassen sich die intermenstruellen Blutungen auch bei solchen Frauen gut beeinflussen. In der Mehrzahl der Fälle beobachtet man nach der ersten und zweiten Bestrahlungsserie eine beträchtliche Zunahme, bisweilen ein zu frühes Eintreten der Periode. Die Patientinnen geben an, daß die Menses ungewöhnlich stark und andauernder, bisweilen schmerzhafter, bisweilen weniger schmerzhaft als gewöhnlich gewesen seien. Erst nach längerer Bestrahlung nimmt die Intensität ab. Die Intervalle werden länger, die einzelnen Perioden geringer und kürzer, so daß allmählich bei Schwinden der intermenstruellen Blutungen eine normale Oligomenorrhoe eintritt. Diese ist bisweilen dauernd, bisweilen, namentlich bei jüngeren Frauen, nur vorübergehend. Es rezidivieren die alten Zustände, wenn nicht energische Nachbehandlung, die dann allmählich zu vollem Erfolg führt, einsetzt. Die Verstärkung der Periode im Beginn der Behandlung wird von verschiedenen Autoren bestätigt. So z. B. schon 1904 von Foveau de Courmelles, Laquerrière und Guilleminot. Sie mahnen zur Vorsicht bei Fällen von wesentlich verstärkter Blutung. Straßmann sah außerordentlich starke Blutungen nach der ersten Bestrahlungsserie. Goerl geht sehr langsam in der Behandlung vor, da er bei kräftig einsetzender Therapie eine vermehrte Menorrhagie befürchtet. Frank Schultz und Schindler sahen keine Verstärkung der Blutungen bei Beginn der Behandlung. Bisweilen beobachtet man eine Veränderung des Menstrualblutes. Dieses wird nicht unter Schmerzen und Übelkeiten in geronnenem, klumpigem Zustande, sondern unter geringen Beschwerden dünnflüssig und hellrot abgesondert (Albers-Schönberg). In vielen Fällen wird es genügen, bei erreichter Oligomenorrhoe, falls keine Drucksymptome bestehen, die Behandlung als beendet zu betrachten. Bei älteren Frauen dagegen ist die Erzielung einer völligen Amenorrhoe wünschenswert, dagegen nicht immer zu erreichen. So beschreibt Eymer einige Fälle, bei welchen irreguläre Blutungen nicht vollkommen verschwanden, wo sich vielmehr hin und wieder geringe Absonderungen blutig-seröser Flüssigkeit einstellten. Es gibt auch zweifellos Menorrhagien, welche der Röntgentherapie dauernd widerstehen, wie dieses unter anderen von Haenisch, Wetterer und mir beschrieben worden ist. Es ist ferner auf die Statistik von Runge hinzuweisen, der unter 96 Fällen 15,6% unbeeinflußbare Fälle hatte. Am leichtesten sind natürlich die Patientinnen zu heilen, welche in oder unmittelbar vor dem Klimakterium stehen. Bei ihnen bedarf es nur eines Anstoßes, um den natürlichen Eintritt der Menopause zu beschleunigen und damit die definitive Beseitigung der Blutungen zu erreichen. Die physiologische Erklärung für die geschilderte Beeinflussung der Blutungen präzisiert Flatau mit folgenden Worten: „Die Wirkung der Röntgenstrahlen ist ein Reiz im Sinne der Schädlichkeit. Nach dem Gesetze Frank Schultz' kennen wir seine drei Stadien: 1. den Reiz der Zelle, 2. die Lähmung der Zelle, 3. den Zelltod. Bei Berücksichtigung dieser Tatsachen ist denn auch das Verhalten der bestrahlten Frauen jederzeit erklärlich. Erklärlich sind die initialen Metrorrhagien als Ausdruck des Reizes auf das Ovarium, die nur periodischen Heilungen mit Rückfall, wenn bei nicht genügend langer Dauer und mangelnder Strahlenquantität der Follikelapparat nur gelähmt wird und endlich die dauernde Amenorrhoe als ganz natürliche Folge des Eierstocktodes im Sinne der Funktion . . ."

Die Verstärkung der Blutungen im Anfang der Röntgenbehandlung erklärt Gauß in Übereinstimmung mit dem Vorstehenden durch zu geringe Dosierung und empfiehlt Erhöhung der Strahlendosis.

Von größter Wichtigkeit ist die Bestimmung des Körpergewichtes und des Hämo-

Digitized by Google

globingehaltes. Übereinstimmend wird berichtet, daß bei Abnahme der Blutungen die Gewichtsverhältnisse sich bessern und der Hämoglobingehalt steigt. Ich beobachtete in einem Falle das Heraufgehen des Hämoglobins von 30% auf 90%. Eymer sah bei fast allen Patientinnen Zunahme des Körpergewichts und des Hämoglobingehaltes, z. B. von 15 auf 55%, von 30 auf 50%, von 20 auf 45%. Man sollte diese Hämoglobinbestimmungen in keinem Falle unterlassen, da sie in diagnostischer und prognostischer Beziehung einen wertvollen Fingerzeig geben. Frauen, deren Hämoglobingehalt andauernd unverändert niedrig bleibt, erwecken den Verdacht, daß es sich nicht um ein reines Myom, sondern um eine maligne Neubildung handeln könnte. Es muß indessen hervorgehoben werden, daß auch bei völlig einwandsfreien Myomen, die in ihrer Größe durch die Bestrahlung herabgesetzt sind, und bei denen die Blutungen sowie die Beschwerden beseitigt wurden, trotzdem ein niedriger Hämoglobingehalt weiter bestehen kann (Albers-Schönberg). Dieses trifft namentlich bei Frauen der ärmeren Bevölkerungsklasse zu, die nicht im stande sind, während oder nach der Behandlung für die allgemeine Kräftigung des Körpers das Nötige zu tun.

Ausfallserscheinungen.

Die Ausfallserscheinungen sind in den von mir beobachteten Fällen stets milde gewesen, jedenfalls haben die Patientinnen keine nennenswerten Klagen geführt. Hierin stimmen die meisten Autoren überein. Reifferscheidt betont, daß die Ausfallserscheinungen, wenn langsam vorgegangen wird, gering seien. Diesem pflichtet auch Wetterer bei. Sippel, H. E. Schmidt, Kaestle, Kienböck, Pfahler, Haenisch, Nemenow und andere konstatieren ebenfalls das milde Auftreten der Ausfallserscheinungen. Bordier vermutet, daß ihre Geringfügigkeit sich dadurch erklärt, daß die Röntgenstrahlen keine völlige Insuffizienz der Ovarien bedingen, daß vielmehr die Drüsenfunktion erhalten bleibt. Menge sah im Gegensatz zu den eben erwähnten Autoren, häufig bei jüngeren Individuen schwere Ausfallserscheinungen, weshalb er die Therapie erst vom 40. Lebensjahr an für indiziert hält. Auch Jung und Dietlen berichten von starken Ausfallserscheinungen bei jüngeren Patientinnen unter 40 Jahren. Goerl beschreibt unangenehme Ausfallserscheinungen bei Anwendung höherer Dosen und Abkürzung der Behandlungszeit. Wir sehen also, daß die Beobachtungen über das mehr oder weniger heftige Auftreten verschieden sind. Es scheint aber bei Betrachtung der ganzen vorliegenden Literatur doch überwiegend die Auffassung dahin zu neigen, daß die Röntgenstrahlen bei nicht allzu forcierter Applikation keine oder geringe Ausfallserscheinungen bedingen. Ich stimme Reifferscheidt darin zu, daß die langsame Überführung in die Klimax für die Patientinnen das beste sei. Das Auftreten von Wallungen, Herzklopfen, Transpiration usw. ist als günstiges Zeichen für einen erfolgreichen Verlauf der Behandlung anzusehen.

Allgemeine Erscheinungen.

Die Röntgenbehandlung zeigt sich von wesentlicher Einwirkung auf das Allgemeinbefinden der Patientinnen. Ganz besonders günstig wird etwa bestehender Fluor beeinflußt. Ich konnte im Jahre 1909 mitteilen, daß, falls es sich nicht um Ausflüsse infektiöser Natur handelt, diese im Laufe der Bestrahlung vollständig verschwinden. Das gleiche beobachtete Fraenkel, der in 14 Fällen Fluor albus ausheilen sah. Ihm stimmt Krause, Eymer, Haenisch bei. Runge beobachtete im Anfang der Behandlung zunächst Verstärkung, dann völliges Verschwinden des Fluor. Die Herztätigkeit wird nach den meisten Mitteilungen günstig gestaltet. Ob sich das sogenannte Myomherz wirklich bessert, ist noch nicht mit Sicherheit zu entscheiden, Krause bestreitet dieses entschieden. Kelen sah Herzklopfen und Ödeme verschwinden, Eymer und andere beobachteten deutliche Besserung der Herzbeschwerden. Daß sich der Hämoglobingehalt wesentlich hebt, ist bereits besprochen worden. Hiermit geht Hand

Digitized by Google

in Hand die Besserung der Gesichtsfarbe, sowie auch die allgemeine Veränderung des Gesamthabitus, worauf H. E. Schmidt hinweist. Krause beobachtete günstige Beeinflussung von Asthmaanfällen, Kelen Beseitigung von Atemnot. Haenisch konnte nervöse Beschwerden, physische Depressionen und allgemeine Unlustgefühle verschwinden sehen. Auch auf den Darm wird in vielen Fällen erfolgreich eingewirkt. Ich sah hartnäckige Opstipationen vorübergehen, was auch von anderer Seite (Haenisch) bestätig wird, desgleichen bessert sich etwa vorhandenes Erbrechen und Übelkeit. Von lokalen Veränderungen wäre noch auf die von Kelen beschriebene senile Verengerung der Vagina hinzuweisen. Als unangenehme Nebenwirkung ist der von H. E. Schmidt beobachtete sogenannte „Röntgenrausch" zu erwähnen, ein Zustand, der bisweilen auftritt und sich durch Müdigkeit und eine gewisse Benommenheit kennzeichnet. Auf ihn folgt dann bisweilen der von Gauß zuerst beschriebene „Röntgenkater", in welchem die Frauen sich mehr oder weniger elend fühlen, über Kopfschmerzen und Übelkeit klagen. Nach Hans Meyer beruht diese Affektion auf einer, etwas 24 Stunden anhaltenden Leukozytose, die nach etwa 400 X pro Sitzung auftritt. Beim Überschreiten dieser Dosis, d. h. beim Überspringen der sog. Reizdosis und Applikation der Lähmungsdosis tritt der „Röntgenkater" nicht auf. In der von Gauß beschriebenen Form wurde diese Erscheinung nicht von allen Autoren konstatiert. Dietlen sah weder Röntgenrausch, noch Röntgenkater, dagegen leichte vasomotorische Erscheinungen im Anschluß an die erste Bestrahlung. Verschiedene Autoren, wie Fraenkel, Albers-Schönberg, Immelmann, Kaestle, Haenisch haben gelegentlich vorübergehende Müdigkeit, Kopfschmerz, eventuell auch Übelkeit und Schwindel, ohne dieses indessen mit Sicherheit auf die Bestrahlung zurückführen zu können, beobachtet. Jedenfalls war die Intensität nicht groß genug, um die Affektion als gleichbedeutend mit dem Gaußschen „Röntgenkater" betrachten zu können. Immelmann stellte gelegentliches Auftreten von Diarrhoen fest. Wetterer sah ebenfalls in einzelnen Fällen Diarrhoen und Erbrechen. Fraenkel konstatierte zweimal das Entstehen einer Zystitis nach kräftiger Bestrahlung.

Schädigungen.

Von größter Bedeutung ist das Verhalten der Haut. Hier spielen sich in erster Linie die sichtbaren Schädigungen ab, die unter Umständen zu schwerer Belästigung der Kranken und unangenehmen Folgen für die Ärzte führen können. Im Anfang der Röntgentiefentherapie gynäkologischer Leiden sind Fälle von Hautverbrennungen häufiger vorgekommen; in der letzten Zeit dagegen hat die Entwicklung der Technik, sowie die Vorsicht der behandelnden Ärzte Wandel geschaffen, so daß wir nur selten von Verbrennung hören. Unter meinen Fällen habe ich eine eigentliche Verbrennung nicht erlebt. Vorübergehende Rötung, ein kräftiges Erythem, eventuell Haarfollikelschwellung und Reizung, welche abblaßten ohne in eine Verbrennung überzugehen, zeigten sich gelegentlich. Einmal bemerkte ich ein schnell heilendes Wundwerden des Nabels bei einer Patientin, deren Haut sehr empfindlich war. Oft trat in den Fällen, welche eine Rötung gezeigt hatten, im späteren Verlauf eine mehr oder weniger intensive Bräunung ein, welche bisweilen, manchmal erst nach Monaten oder Jahren, Teleangieektasien zeigte. Dietlen sah unter 8 Fällen nur einmal eine Dermatitis. Haenisch konstatierte unter 40 Fällen 18mal objektive oder subjektive Veränderungen, 4mal deutliche Reaktionen, zweimal nässende Dermatitis mit konsekutiven Teleangieektasien nach Jahresfrist. Die Hautschädigungen sind jedenfalls in erster Linie durch eine vorsichtige Technik zu vermeiden. Seitdem ich als Filter Leder und Aluminium kombiniert benutze, ist mir keine Rötung der Haut mehr zu Gesicht gekommen.

Leider hat die neuaufstrebende gynäkologische Tiefentherapie einen erheblichen Schlag erlitten, als im Jahre 1912 Desplats, d'Halluin, Spéder, Bordier und dann Iselin Spätschädigungen ohne vorhergehende Reizerscheinungen der Haut publizierten. Diese Schädigungen bestehen in gangränösen Geschwüren, welche ohne vorhergegangene Dermatitis, nach 6 bis

Digitized by Google

10 Monaten auftreten. Sie beruhen nach Spéder auf Intimaläsionen der Gefäße. Bis jetzt sind außer den von genannten Autoren publizierten Fällen ähnliche Vorkommnisse in der Röntgenliteratur nicht niedergelegt worden. Allerdings ist zu bedenken, daß die Zeit, seit welcher mit hohen Dosen gearbeitet wird, noch nicht lang genug ist, um schon jetzt in dieser Beziehung zu einem bestimmten, sei es bestätigenden oder ablehnenden Resultat kommen zu können. Von außerordentlicher Wichtigkeit sind ferner die Veröffentlichungen von Regaud, Nogier und Lacassagne vom Oktober 1912, die einwandfrei an Hunden nachwiesen, daß durch intensive Röntgenbestrahlung die Magen- und Dünndarmschleimhaut in Mitleidenschaft gezogen werden. Im Jejunum wurde beträchtliche Atrophie der Zotten und Lieberkühnschen Drüsen, sowie Schädigungen der lymphoiden Elemente der Schleimhaut festgestellt. Das Epithel der Zotten war aufgelockert und vom Stroma durch ein fibrinöses Exsudat getrennt. Ferner fand sich Schwund des Epithel und Verdichtung des Stroma. Nach hohen Dosen konnte innerhalb einiger Tage das restlose Verschwinden der Drüsen festgestellt werden. Diese Tierversuche mahnen zu großer Vorsicht, denn nach allem, was wir wissen, ist die Wirkung der Röntgenstrahlen auf den tierischen und menschlichen Organismus völlig die gleiche. Bestätigungen dieser Befunde bei Frauen, welche der gynäkologischen Tiefentherapie unterzogen worden sind, liegen bis jetzt nicht vor. Es sei ferner, worauf v. Jacksch wohl als erster hingewiesen hat, an die Möglichkeit erinnert, daß durch Röntgentiefenbestrahlungen die blutbildenden Organe schwer in Mitleidenschaft gezogen werden können. Hierfür spricht auch die im Anfang der Bestrahlung beobachtete vorübergehende Leukozytose, auf welche der Gaußsche Röntgenkater nach H. Meyer zurückzubeziehen ist. Es ergibt sich aus den zitierten Arbeiten, sowie aus der Wahrscheinlichkeit, daß die Röntgenstrahlen Schädigungen der Gefäße und blutbildenden Organe hervorrufen können, die ernste Mahnung in dieser Richtung eifrig weiter zu forschen und ganz besonders solche Frauen, welche längere Zeit der Röntgentherapie unterzogen worden sind, jahrelang bezüglich ihrer Zirkulation und blutbildenden Organe in Beobachtung zu behalten.

Von größter Bedeutung für den Erfolg der Therapie, sowie für das Auftreten etwaiger Schädigungen ist natürlich die spezielle Technik, auf welche der Korreferent zurückkommen wird. Ich möchte nur mit wenigen Worten diesen Gegenstand streifen. Wie bekannt, bestehen zur Zeit zwei Behandlungsprinzipien, das ältere, die sogenannte „Hamburger Richtung", nach welchem nur so viele Strahlen appliziert werden als unbedingt zum Erfolg nötig sind, ohne Rücksicht auf die Dauer der Behandlung, und das neuere Verfahren, die „Freiburger Richtung", die mit großen Dosen und schneller Applikation der Strahlen arbeitet und Erfolge in kürzerer Zeit zu erreichen strebt. Zwischen diesen beiden Standpunkten gibt es viele Zwischenstufen, je nach der Ansicht und dem Temperament der Therapeuten. Wenn ich auch die Berechtigung der Abkürzung der Behandlungszeit durchaus anerkenne und meine Technik mit Vorsicht etwas intensiver gestalte, so stehe ich doch im großen und ganzen mit Reifferscheidt, und vielen anderen auf dem Standpunkt, nicht mehr Strahlen zu applizieren, als unbedingt erforderlich sind. Da ich 78% Heilungen zu verzeichnen habe, so liegt für mich zunächst keine Veranlassung vor, wesentliche Änderungen meiner speziellen Technik vorzunehmen. Die von mir gegebene Dosis hält sich im Mittel zwischen 60 X bis 100 X, nur in zwei Fällen bin ich wesentlich höher, bis 276 und 390 X gegangen, die niedrigste Dosis betrug 17 X.

Heilungen und Dauerheilungen.

Die in der Literatur veröffentlichten Heilungen und Dauerheilungen sind durchaus befriedigend und stehen in keiner Weise hinter dem Erfolg anderer therapeutischen Maßnahmen zurück.

Als geheilt betrachte ich die Frauen, bei welchen vollständige Amenorrhoe und Beseitigung aller Nachteile und Beschwerden, welche durch die Myome verursacht waren, erzielt worden

Digitized by Google

sind. Ferner solche Fälle, bei denen die Beseitigung der Blutungen und Beschwerden bei schon in der Klimax befindlichen Frauen dauernd gelang. Schließlich die Wiederherstellung eines normalen Menstruationstyp oder Oligomenorrhoe, mit Beseitigung sämtlicher Beschwerden. Diese Bedingungen sind in 33 von meinen Fällen (rund 78%) erfüllt worden und zwar mit den besten Dauerresultaten. Meine ältesten Fälle sind $4^1/_2$ und 4 Jahre völlig gesund und rezidivfrei; hieran schließen sich die übrigen mit $3^1/_2$—1 Jahr, sowie die jüngsten, deren Heilung natürlich erst nach Monaten zählt, bei denen man aber unter Berücksichtigung der Ausfallserscheinungen, des Hämoglobingehaltes und des Allgemeinbefindens auf einen Dauererfolg rechnen kann. Ich erwähne sodann die Statistik von Runge, der von 96 Fällen 59,3% Heilungen mit erzielter Amenorrhoe, 84,4% günstige Beeinflussungen und 15,6% unbeeinflußte Fälle hatte. Köhler erreichte in 50% Amenorrhoe und in 50% Oligomenorrhoe. Immelmann verzeichnet 50% Heilungen, Graeßner 80%, Haenisch 85% (34 Fälle), Pfahler 80% Heilungen, 5% Besserungen, 15% unbeeinflußt.

Um einen umfassenden Überblick über die bisher erzielten Resultate der Myomtiefentherapie zu erhalten, können die von L. Mohr zusammengestellten Tabellen dienen. Mohr hat sich der großen Mühe unterzogen, so weit es möglich war, sämtliche bis zum 1. Januar 1913 in der Literatur niedergelegten gynäkologischen Fälle, bei denen mit der Röntgentherapie Versuche gemacht worden sind, zu sammeln und sie tabellarisch zu bearbeiten. Für mein Referat kommen nur die Myomtabellen in Betracht. Was diese und die Tabellen der übrigen gynäkologischen Erkrankungen, wie Metrorrhagien, maligne Tumoren, Tuberkulose usw. angeht, verweise ich auf die nächste Arbeit in diesem Heft, wo das gesamte Material in übersichtlicher Weise veröffentlicht worden ist.

Meine Herren, ich habe versucht, Ihnen nach Möglichkeit einen objektiven Bericht über unser augenblickliches Wissen auf dem allgemein klinischen Gebiet der gynäkologischen Tiefenbestrahlung der Myome sine ira et studio zu geben. Es war selbstverständlich nicht möglich alle Autoren, die sich an der Ausgestaltung des neuen Verfahrens beteiligten, mit Namen aufzuführen. Das Verdienst der Herren, welche unerwähnt blieben, ist darum nicht geringer als das der genannten Forscher.

Wenn ich das Vorgetragene noch einmal zusammenfassen darf, so ergeben sich folgende Schlußthesen:

1. Die gynäkologische Tiefentherapie ist aus der Tatsache hervorgegangen, daß die Röntgenstrahlen eine ausgesprochen deletäre Einwirkung auf die männlichen und weiblichen Keimdrüsen haben.
2. Die Einwirkung auf die Myome ist in erster Linie eine ovarielle, sodann findet mit Sicherheit in einem nennenswerten Prozentsatz eine direkte Einwirkung auf die Tumorzelle, gekennzeichnet durch Verkleinerung oder Verschwinden der Geschwulst, statt.
3. Die durch die Myome hervorgerufenen Beschwerden werden vielfach wesentlich gebessert oder ganz behoben. Die Blutungen werden in normalen Menstruationstyp übergeführt. Oligomenorrhoe oder Amenorrhoe werden erreicht. Das Allgemeinbefinden bessert sich, die Ausfallserscheinungen sind meist gelinde.
4. Der Prozentsatz vollständiger Heilungen ist ein hoher. Dauerheilungen sind in geeigneten Fällen mit Sicherheit zu erzielen, eine Anzahl von Myomen verhält sich refraktär.
5. Nicht alle Myome eignen sich für die Röntgenbestrahlung. Indikationen, die sich in weiteren und engeren Grenzen bewegen, sind aufgestellt worden und werden im allgemeinen anerkannt. Ein großer Prozentsatz der Myome bleibt nach wie vor der Operation vorbehalten.
6. Die Gefahren für die Haut lassen sich durch eine geeignete Technik auf ein Minimum beschränken. Ob Spätschädigungen zu befürchten sind, muß die Zukunft lehren.

Digitized by Google

Aus dem Röntgeninstitut des Allgemeinen Krankenhauses St. Georg in Hamburg
(Leitender Arzt: Prof. Albers-Schönberg).

Statistische Bearbeitung der bis zum 1. Januar 1913 veröffentlichten mit Röntgenstrahlen behandelten gynäkologischen Erkrankungen.

Von

Dr. **Ludwig Mohr**, Frauenarzt.

Es bedeutete einen gewaltigen Umschwung in der ganzen Entwicklung der Medizin, als man daran ging, die Röntgenstrahlen nicht mehr allein zu diagnostischen Zwecken zu verwenden, sondern sie auch in den Dienst der Therapie zu stellen. Die mannigfachsten Zweige unserer Wissenschaft suchten sich jene wundersamen Strahlen nutzbar zu machen, und nicht allein die Röntgenologen vom Fach, auch Dermatologen, Chirurgen und Gynäkologen bemühten sich in der Erforschung und Erprobung der Heilkraft der Röntgenstrahlen. Nicht immer waren diese Bemühungen von Erfolg gekrönt, und man mußte wieder zu altbewährten Heilmethoden zurückkehren. Trotzdem hat die Röntgentherapie begonnen, sich einzelne Gebiete zu erobern und darin zu behaupten. Und recht oft schon hat in den letzten Jahren die Strahlentherapie da Heilung geschaffen, wo früher das Messer seine blutige Arbeit verrichten mußte, um die Gesundheit wiederzubringen. Am erstaunlichsten sind diese unblutigen Erfolge des neuen Verfahrens auf dem Gebiete der Frauenleiden, und es ist wohl gerade darum nicht zu verwundern, daß die Röntgenmethode nicht sofort und nicht allseitig gewürdigt und anerkannt wurde. Auch heute sind die Stimmen noch nicht verstummt, die sich gegen die Röntgentherapie in der Gynäkologie aussprechen; und doch hat gerade diese Therapie in den letzten Jahren so viele Erfolge bei gynäkologischen Leiden — Myomen, Metropathien und anderen Erkrankungen — zu verzeichnen, daß man sie nicht wohl übersehen kann. Schon 1902 wurde von Deutsch in München der großenteils recht erfolgreiche Versuch gemacht, Myome und dadurch hervorgerufene Beschwerden durch Röntgenstrahlen günstig zu beeinflussen. Das Verfahren wurde wenig später auch von einigen französischen Autoren angewandt, ohne jedoch zu weittragender Entwicklung zu gelangen, bis Albers-Schönberg sich 1908 eingehend und systematisch mit der Röntgentherapie in der Gynäkologie beschäftigte und sie weiter ausbaute. Es ist somit schon eine Reihe von Jahren verflossen, seit die Röntgenstrahlen in den Dienst der leidenden Frauen gestellt wurden, und es ist darum vielleicht nicht uninteressant, einmal Rückschau zu halten, was auf diesem neuen Wege erreicht wurde. So habe ich, einer Anregung von Albers-Schönberg, der mich in liebenswürdigster Weise in das weite Reich der Röntgenologie einführte, entsprechend, unternommen, alle Erfolge und Mißerfolge, die bisher auf dem Gebiete der Röntgentherapie in der Gynäkologie zu verzeichnen waren, zusammenzustellen und nach verschiedenen Richtungen hin kritisch zu beleuchten. Ich bin mir dabei vollkommen bewußt, daß diese statistische Arbeit nicht lückenlos ist, und daß sicher noch mehr Fälle für oder gegen das Verfahren sprechen, als aufgeführt werden konnten. Diese Ungenauigkeit hat verschiedene Gründe: Zunächst sind nur die Fälle deutscher Autoren berücksichtigt oder von nichtdeutschen doch nur solche, die in deutschen Büchern und Zeitschriften beschrieben oder referiert sind. Ferner erstreckt sich die Statistik nur auf die bis zum 1. Januar 1913 erschienenen Arbeiten. Weiterhin war es nicht immer leicht, aus den Referaten über die in medizinischen oder gynäkologischen Sitzungen vorgestellten Fälle das für eine statistische Arbeit Brauchbare herauszufinden und es in ein Schema zu bringen. Auch in den Originalarbeiten verschiedener Autoren fehlen mehrfach genauere Angaben, die statistisch zu verwerten gewesen wären. Diese Fälle mußten daher aus der schematischen Zusammenstellung fortbleiben und sind nur am Schluß jeder Abteilung vermerkt. Ebenso konnte aus

Digitized by Google

den in verschiedenen Zeitschriften erschienenen Arbeiten derselben Autoren nicht immer genau festgestellt werden, ob es sich um neue oder schon anderweitig veröffentlichte Fälle handelte. Endlich kann ich auch nicht in Abrede stellen, daß mir die eine oder andere Arbeit, das eine oder andere Referat entgangen sein kann. Ich glaube aber, daß all dies bei der doch recht ansehnlichen Zahl von zusammengestellten Fällen nicht allzu schwer in die Wagschale fällt, und daß aus diesen schon manches herauszulesen ist. — Die Arbeit sollte sich möglichst auf alle gynäkologischen Leiden erstrecken, bei denen die Röntgentherapie angewendet wurde; sie zerfällt darum in mehrere Unterabteilungen. Alles Weitere ergibt sich aus den Tabellen und der statistischen Zusammenfassung selbst, in der noch mehrfach erklärende Anmerkungen gegeben wurden.

Statistik und Zusammenfassungen.

I. Myome.

Statistik über 796 Fälle.

Davon waren zur Zeit des Berichtes

1) noch in Behandlung, z. T. schon sehr gebessert . . . . . 60 Fälle
2) hatten sich ungeheilt der Behandlung entzogen . . . . . 27 Fälle
3) war über den weiteren Verlauf Näheres nicht bekannt in . . . 40 Fällen

Es scheiden demnach aus der Berechnung aus . . . . . 127 Fälle.

Von den noch bleibenden **669 Fällen** waren

A. **Heilungen** 376 Fälle = 56,2 %; in diesen wurde erzielt:

a) Amenorrhoe . . . . . 365 mal = 97,1 % der Heilungen
b) gewünschte Oligorrhoe . . . . . 3 mal = 0,8 % der Heilungen
c) Beseitigung der Schmerzen, derentwegen allein die Behandlung vorgenommen wurde (es bestand in diesen Fällen schon vorher Menopause oder es waren keine pathologischen Blutungen vorhanden) . . . . . 8 mal = 2,1 % der Heilungen

Summe: 376 Fälle.

B. **Besserungen** 120 Fälle = 17,9 %; in diesen wurde erzielt:

a) Oligorrhoe (bezweckt war Amenorrhoe) . 45 mal = 37,5 % der Besserungen
b) Normale Menses . . . . . 13 mal = 10,8 % der Besserungen
c) Besserungen der Blutungen (bei diesen Fällen ist eine genaue Angabe, ob Oligorrhoe eingetreten ist, in den betr. Arbeiten nicht zu finden, es wird nur von „Besserung“ der Blutung gesprochen) . . . . . 62 mal = 51,7 % der Besserungen

Summe: 120 Fälle.

C. **„Heilungen und Besserungen“** (es sind dies Fälle, in denen der betr. Autor zusammenfassend über Heilungen und Besserungen, ohne nähere Angaben berichtet): 88 Fälle = 13,2 %.

D. **Ungeheilt** 74 Fälle = 11,1 %.

E. **Recidive** 7 Fälle = 1,0 %.

F. **Todesfälle** 2 Fälle = 0,29 % [1 mal bestand schon vor der Bestrahlung hochgradige Anämie und Herzbeschwerden (Dilatation), Operation war mehrmals verweigert worden. Exitus 7 Wochen nach Beginn der Bestrahlung, nachdem sehr heftige Blutungen

Digitized by Google

stattgefunden hatten. Befund: Nephritis chron. Myocarditis. — 1 zweiter Fall Exitus an Herzschwäche nach Besserung der Blutungen].

G. **Aus äußeren Gründen zu kurz bestrahlt**: 2 Fälle = 0,29 %.

Alter der Kranken

(in 202 Fällen liegen nähere Angaben über das Alter vor).

Es waren im Alter von:	geheilt	gebessert	ungeheilt
20—30 J. = 0 Kranke	—	—	—
30—40 J. = 28 Kranke (13,9 %) . . . (bzw. 32—48 J.)	13 = 46,4 %	12 = 42,9 %	3 = 10,7 %
40—50 J. = 131 Kranke (64,9 %) . . .	106 = 80,9 %	13 = 10 %	12 = 9,1 %
über 50 J. = 43 Kranke (21,2 %) . . .	40 = 93,8 %	2 = 4,7 %	1 = 2,3 %

Größe der Tumoren

(es finden sich **380** mal Angaben darüber).

1) Tumor gleich groß geblieben in . . . . . 81 Fällen = 21,3 %
2) Tumor kleiner geworden in . . . . . 219 „ = 57,6 %
3) Tumor wesentlich kleiner geworden in . . . . . 52 „ = 13,7 %
4) Tumor ganz geschwunden in. . . . . 20 „ = 5,3 %
5) Subjektives Empfinden, daß der Leib kleiner geworden in . 3 „ = 0,8 %
6) Tumor größer geworden in . . . . . 5 „ = 1,3 %

Summe: 380 Fälle.

Also in **294** Fällen Verkleinerung oder Schwinden des Tumors oder wenigstens das subjektive Gefühl von Kleinerwerden des Leibes.

Stärkere Blutungen zu Beginn der Behandlung

in 23 Fällen = 3,43 % aller Fälle (669),
davon wurden später geheilt 22 Fälle, gebessert 1 Fall.

Erythem durch Bestrahlung

in 52 Fällen = 7,8 % aller Fälle (669), alle geheilt,
darunter a) leichtes Erythem (wobei 2 mal vaginales und 1 mal Vulvaerythem und Portiorötung) in . . . . . 33 Fällen = 63,5 % der Erytheme.
b) schwereres Erythem (2 mal III.°, 5 mal II.°) in 9 Fällen = 17,3 % der Erytheme.
c) nur Bräunung der Haut in . . . . 10 Fällen = 19,2 % der Erytheme.

Ausfallerscheinungen

in 97 Fällen angegeben = 14,5 % aller Fälle (669),
darunter a) leichte Ausfallserscheinungen in 85 Fällen = 87,7 % der Fälle mit Ausfallserscheinungen.
b) schwere Ausfallserscheinungen in 12 Fällen = 12,3 % der Fälle mit Ausfallserscheinungen.

Beschwerden während der Behandlung.

„Röntgenkater" in 24 Fällen, darunter 1 mal schwer.
Ischias in 3 Fällen. — Obstipation in 4 Fällen. — Bewußtseinstörung nach der Be-

Digitized by Google

strahlung (vorzeitige Arterio-Sclerose) in 1 Fall. — Häufiger Erbrechen und Durchfälle. — Blasenbeschwerden. — Häufig nervöse Beschwerden. — Stuhldrang, Spannung in den Brüsten; einige Male Abnahme der Libido.

Besserung der Allgemeinbeschwerden durch die Bestrahlung.

Fluor. — Hämoglobingehalt (15 mal angegeben). — Nervöse Beschwerden. — Stuhlbeschwerden. — Druckerscheinungen im kl. Becken.

Operiert wurde nachträglich in 34 Fällen (angegeben).

Ferner berichten über Bestrahlungen von Myomen noch: Abel, Alexander, Deutsch, Heynemann, v. Hösslin, Immelmann, Klein (20 Myome), Laquièrre, Marek, Sellheim und Sielmann; doch sind diese Fälle, da nähere Angaben fehlen, statistisch nicht verwertbar. (S. Tabelle I b.)

II. Metropathien

(Metritis-Endometritis-Klimakterische Blutungen).

Statistik über 354 Fälle.

Davon waren zur Zeit des Berichtes

1) noch in Behandlung, z. T. schon sehr gebessert . . . . . 39 Fälle
2) waren ungeheilt von der Behandlung fortgeblieben . . . . . 33 Fälle
3) war über den weiteren Verlauf Näheres nicht bekannt . . . . 10 Fälle
4) war 1 Fall nach kurzer Bestrahlung als Karzinom erkannt worden und operiert . . . . . 1 Fall

Es scheiden demnach aus der Berechnung aus: . . . . . 83 Fälle

Von den noch bleibenden 271 Fällen waren

A. **Heilungen** 127 Fälle = 46,8%, in diesem wurde erzielt
   a) Amenorrhoe . . . . . 119 mal = 93,7% der Heilungen
   b) Oligorrhoe (diese war bezweckt) . . . . 8 mal = 6,3% der Heilungen
   Summe: 127 Fälle.

B. **Besserungen** 32 Fälle = 11,8%, in diesen wurde erzielt
   a) Oligorrhoe (bezweckt war Amenorrhoe) . 19 mal = 59,4% der Besserungen
   b) normale Menses . . . . . 6 mal = 18,7% der Besserungen
   c) Besserung der Blutungen (bei diesen Fällen ist eine genaue Angabe, ob Oligorrhoe eingetreten ist, in den betr. Arbeiten nicht zu finden, es wird nur von „Besserung der Blutungen" gesprochen). . . . . 7 mal = 21,7% der Besserungen
   Summe: 32 Fälle.

C. **„Besserungen und Heilungen"** (es sind dies Fälle, in denen der betr. Autor zusammenfassend über Heilungen und Besserungen, ohne nähere Angaben berichtet): 79 Fälle = 29,2%.

D. **Ungeheilt** 28 Fälle = 10,3%.

E. **Rezidive** 4 Fälle = 1,5%.

F. **Todesfälle** 1 Fall = 0,4%. (Die Kranke starb 6 Tage nach der Portioexzison; Befund: Kleine submuköse und polypöse Myome mit Übergang in Sarkom. Die Myome waren vorher nicht festgestellt worden)

Digitized by Google

Alter der Kranken.

(In 91 Fällen liegen nähere Angaben über das Alter vor.)

Es waren im Alter von	geheilt	gebessert	ungeheilt
20—30 J. = 13 Kranke = 14,3% . . .	6 = 46,2%	1 = 7,6%	6 = 46,2%
30—40 J. = 16 Kranke = 17,6% . . .	7 = 43,8%	4 = 25%	5 = 31,2%
40—50 J. = 50 Kranke = 54,9% . . .	35 = 70%	8 = 16%	7 = 14%
über 50 J. = 12 Kranke = 13,2% . . .	10 = 83,4%	2 = 16,6%	—

Stärkere Blutungen zu Beginn der Behandlung

in 6 Fällen = 2,21% aller Fälle (271)
wurden später geheilt.

Erythem durch Bestrahlung

in 11 Fällen = 4,1% aller Fälle (271) alle geheilt,
davon a) leichtes Erythem 5 mal = 45,5% der Erytheme,
b) schwereres Erythem 1 mal = 9,0% der Erytheme (Verbrennung II. Grades).
c) nur Bräunung der Haut 5 mal = 45,5% der „Erytheme".

Ausfallserscheinungen

in 26 Fällen angegeben = 9,6% aller Fälle (271),
darunter a) leichte Ausfallserscheinungen 24 mal = 92,3% der Fälle mit Ausfallserscheinungen,
b) schwerere Ausfallserscheinungen 2 mal = 7,7% der Fälle mit Ausfallserscheinungen.

Beschwerden während der Behandlung.

„Röntgenkater" in 8 Fällen, darunter einmal schwer. — Schwerere Beschwerden in 12 Fällen, meist nervöser Art, Erbrechen, Brennen im Leib, Stuhlbeschwerden usw.

Besserung von Allgemeinbeschwerden durch die Bestrahlung.

Gebessert wurden: Fluor, Herzklopfen, Anämie, Schwächezustände, nervöse Beschwerden, Kopfschmerzen, Hämoglobingehalt (sechsmal angegeben), Gewicht. — In einem Falle wurde der vorher zucker- und eiweißhaltige Urin frei von diesen Stoffen.

Operiert wurde nachträglich 15 mal (angegeben!), mehrmals Kurettagen, meist Totalexstirpation.

Es berichten weiterhin über Bestrahlung bei Metropathien: Haendly, Klein, Koblanck und Sielmann; doch sind die von ihnen mitgeteilten Fälle, da genauere Angaben fehlen, statistisch nicht verwertbar. (S. Tabelle IIb.)

III. Dysmenorrhoen.

Statistik über 19 Fälle.

Davon wurde 1 Fall gravid,
von 1 Fall fehlen nähere Mitteilungen über den weiteren Verlauf,
2 Fälle scheiden demnach aus der Berechnung aus.

Digitized by Google

Von den noch bleibenden 15 Fällen waren:

A. **Heilungen** (Schwinden der dysmenorrhoischen Beschwerden) . . 10 Fälle = 58,8%
B. **Ungeheilt** . . . . . 7 Fälle = 41,2%

Summe: 17 Fälle.

Amenorrhoe wurde erzielt in 3 Fällen.
Oligorrhoe wurde erzielt in 3 Fällen.
(Von den übrigen Fällen fehlen Angaben über die Blutungen.)

Von andersartigen Beschwerden schwanden in 1 Fall epileptiforme Anfälle, in einem anderen Falle Anfälle mit Zuckungen und Ohnmachtsanfälle, die zur Zeit der Periode aufzutreten pflegten, ferner zwei Male nervöse Depressionen durch die Bestrahlung.

Erythem —.
Ausfallserscheinungen —.

Alter der Kranken

In 9 Fällen finden sich genauere Angaben über das Alter.

Es waren im Alter von	geheilt	gebessert	ungeheilt
15—20 J. 1 Kranke	1	—	—
20—30 J. 3 Kranke	1	—	2
30—40 J. 1 Kranke	—	—	1
40—60 J. 4 Kranke	4	—	—

Ferner berichtet Weber über gute Erfolge bei Dysmenorrhoe, doch lassen sich diese Angaben statistisch nicht verwerten. (S. Tabelle IIIb.)

IV. Pruritus vulvae.

Statistik über 30 Fälle.

Davon waren:

A. **Heilungen** in 18 Fällen = 60%.
B. **Besserungen** in 3 Fällen = 10%.
C. **Ungeheilt** 9 Fälle = 30%.

Summe: 30 Fälle.

Erythem —.
Ausfallserscheinungen —.
Blutungen: Keine Berichte darüber.

Sielmann hatte keine Erfolge mit der Bestrahlung von Pruritus vulvae; seine Mitteilungen können jedoch, da nähere Angaben nicht zu finden sind, statistisch nicht verwertet werden.

V. Kraurosis vulvae.

Statistik über 4 Fälle.

A. **Heilungen** —.
B. **Ungeheilt** 3 Fälle, davon einer nach vorheriger Besserung.
C. **Noch in Behandlung**: 1 Fall.

Erytheme —.
Ausfallserscheinungen —.

Digitized by Google

VI. Tuberkulose.

Statistik über 13 Fälle.

Davon waren:

a) **Tuberculösis peritonei** 9 Fälle,
von diesen wurden
1) geheilt —.
2) Gebessert: 2 Fälle. (In beiden Fällen erfolgte die Bestrahlung nach operativem Ablassen des Aszites; Besserung des Allgemeinbefindens, Gewichtszunahme, nur geringer Aszites.)
3) Gestorben: 2 Fälle nach der Entlassung.
4) Noch in Behandlung 5 Fälle.

b) **Tuberkulöse Bauchfistel** 3 Fälle,
davon wurden
1) geheilt 2 Fälle.
2) Auffallend gebessert 1 Fall.

c) **Tuberculöses ulcus an der Vagina** 1 Fall.
Heilung.

Siehe auch Bircher und Gauß (Tabelle VI).

VII. Adnexerkrankungen mit Blutungen.

(Statistik über 10 Fälle.)

Davon waren

1) Gonorrhoe ohne Adnextumor 4 Fälle
2) Gonorrhoe mit Adnextumor 5 Fälle
3) Puerperaler Tumor . . . . 1 Fall

Summe: 10 Fälle.

Von diesen wurden

a) geheilt 5 Fälle = 50 %; darunter wurde erzielt
α) Amenorrhoe 2 mal = 40 %.
β) Oligorrhoe (jugendliche Kranke, die dauernde Menopause nicht wünschten) 3 mal = 60 %.

b) gebessert (Oligorrhoe) 2 Fälle = 20 %.

c) noch in Behandlung 3 Fälle.

Adnextumoren schwanden immer = 100 %.

Fluor stets gebessert, nie geschwunden.

Ausfallserscheinungen sehr intensiv.

Siehe außerdem Koblanck (vgl. Tabelle VII).

VIII. a) Fluor.

(Statistik über 16 Fälle.)

Heilung in allen Fällen = 100 %: Schwinden des Fluors.

In einem Falle war durch den Fluor vaginal. ein Ekzem der Vulva entstanden, das nach Bestrahlung ebenfalls schwand.

VIII. b) Erosionen.

Wichmann sah hier gute Erfolge von der Bestrahlung.

Digitized by Google

IX. Maligne Erkrankungen der Genitalien.

(Statistik über 53 Fälle.)

Davon waren

I. **maligne inoperable Neubildungen der Genitalien,**
Carcinoma colli uteri, Portiokarzinom . . . . . 44 Fälle
von diesen wurden
geheilt: —
die Schmerzen gebessert in 43 Fällen,
die Jauchung gebessert in 7 „
Keine Besserung in 1 Fall.
Blutungen ließen z. T. nach.
In einem Fall wurde das Karzinom durch frühzeitiges Bestrahlen an der Ausbreitung gehindert.
In einem anderen Falle wurde das vorher inoperable Carcinoma colli operabel; das vorher zerfallene Kollum wurde hart, die Infiltration der Parametrien verwandelte sich in einen harten Tumor.

II. **Prophylaktische Bestrahlung** nach erweiterter Freundscher Radikaloperation 4 Fälle, davon 2 noch in Behandlung,
bei 2 Fällen in Zeiträumen von 8 und 14 Monaten kein Rezidiv aufgetreten, obwohl bei der Operation karzinomatöse Drüsen entfernt worden waren.

III. **Vulvakarzinom** 2 Fälle.
Schmerzen und Jauchung gebessert in 1 Fall.
Keine Besserung in 1 Fall (Rezidiv nach Operation).

IV. **Karzinomatöse Drüsen** 1 Fall, guter Erfolg.

V. **Rezidiv nach Karzinomoperation** 1 Fall, kein Erfolg.

VI. **Maligne Peritonealtumoren** 1 Fall, kein Erfolg.

S. auch Deutsch, Gauß, Klein, Sielmann u. Dessauer u. Krüger (vgl. Tabelle IX).

X. Osteomalacie.

(2 Fälle.)

Amenorrhoe: 1 Fall.
Dauer der Periode herabgesetzt: 1 Fall.
Besserung der Schmerzen: 2 Fälle.

XI. Fehldiagnosen.

(5 Fälle.)

Davon war die Diagnose gestellt

A. auf Myom 4 mal; darunter war:
1) Ovarialkarzinom 2 mal: 1 Fall operiert
1 Fall gestorben an Blasengangrän.
2) Myom mit Karzinom in der Mitte: 1 Fall: operiert.
3) Myom mit Stieltorsion, fast mit Amputation und starker Nekrose. Peritonitis ohne klinische Erscheinungen 1 Fall: operiert.

B. auf klimakterische Blutungen 1 mal,
es handelte sich um Karzinom, das nach 2 Bestrahlungen erkannt und operiert wurde.

Digitized by Google

Eine statistische Zusammenstellung soll für sich selbst sprechen, sie soll durch Zahlen beweisen. Darum erübrigt es sich eigentlich, nach dem obigen noch Weiteres zu sagen. Und doch kann ich mir einige Bemerkungen nicht versagen, die sich z. T. direkt auf die Statistik beziehen, z. T. meine persönliche Meinung zum Ausdruck bringen sollen. — Es wird vielleicht einige Verwunderung erregen, daß von der Art und Weise der Bestrahlung selbst nur wenig Notiz genommen wurde; es ist wohl die Dauer der Bestrahlung, teilweise auch die Methode (Filter, Felderbestrahlung usw.) angegeben, im übrigen hat sie aber namentlich statistisch keine weitere Berücksichtigung gefunden. Es wurde dies deshalb unterlassen, weil gerade jetzt noch über diese Frage Uneinigkeit herrscht. Die Freiburger Schule, die unbestreitbar mit erstaunlich hohen Dosen arbeitet, hält ihre Methode heute für allein erfolgreich, und tatsächlich haben Krönig und Gauß mit ihrer jüngsten Intensivbestrahlung 100% Heilungen erzielt, ein Erfolg, wie er wohl in der ganzen Medizin einzig dasteht. Die Freiburger Schule ist demnach auch die erfolgreichste auf dem Gebiete der Röntgentherapie in der Gynäkologie. Ob sie nicht zu früh triumphiert? Ob sich nicht doch noch später Schädigungen in der Tiefe einstellen, die auf die intensive Bestrahlung zurückzuführen sind? Ihr Verfahren ist doch noch zu kurz erprobt, um ein unfehlbar sicheres Urteil abgeben zu können und es bleibt abzuwarten, ob sie nicht doch zu einer milderen Dosierung zurückzukehren gezwungen ist. Das ist eine Frage der Zukunft. — Einige Autoren wenden sich gegen die Röntgentherapie überhaupt und erblicken nach wie vor in dem operativen Vorgehen die einzige rettende Hilfe. So vor allem beim Myom! Sie sprechen von der geringen Gefahr einer Operation unter den heute üblichen Vorsichtsmaßregeln und vom Standpunkt der heutigen Technik aus betrachtet. Sie beweisen ihre Behauptungen an einem sehr großen „Material", an einer außerordentlich großen Anzahl von Erfolgen. Zugegeben, daß die Operation unter den erwähnten Umständen sehr viel von ihren einstigen Schrecken verloren hat, zugegeben, daß sie denkbar erfolgreich ist, so ist sie darum doch nicht das einzig mögliche Verfahren, wenn ein anderes ihr im Erfolge nicht nachsteht. Und ich glaube eben, daß die Röntgentherapie berufen ist, in der Gynäkologie die Operation nicht zu verdrängen aber sich neben ihr zu behaupten. Sie wird nicht immer und nicht überall bei Frauen die an Myom, Metropathie und Dysmenorrhoe erkrankt sind, die Operation ersetzen können, aber sie wird nach meiner Überzeugung doch in vielen Fällen die gesuchte Heilung bringen. Doch darüber ist so viel gesprochen und geschrieben worden, was für und gegen diese Meinung spricht, daß man sich weitere Ausführungen wohl ersparen kann. Ich glaube nur, man müßte die ganze Frage etwas mehr vom Standpunkt der Kranken aus ansehen als es bisher geschehen ist. Denn diese werden wohl von der Ungefährlichkeit und Leichtigkeit einer Operation nicht so unerschütterlich überzeugt sein wie manche Operateure auf Grund ihrer Erfahrungen es sein können. Sie werden den Röntgentisch entschieden dem Operationstisch vorziehen und leichter den Entschluß fassen, sich den unsichtbaren Strahlen als dem Messer auszusetzen. Und ich für meinen Teil finde diesen Standpunkt durchaus begreiflich und verständig — vorausgesetzt, daß die Röntgentherapie dasselbe bringt, was sonst die Operation brachte: Heilung. Hat meine Statistik den Beweis dafür erbracht, daß dies doch recht oft möglich ist, so ist ihr Zweck erreicht. —

Kasuistik.

I. Myome.

1. **Autor**: Albers-Schönberg. **Krankheit**: Intramurales und subseröses Myom, Tumor 24 cm hoch über der Symphyse. **Alter der Kranken**: 51 J. **Hämoglobingehalt des Blutes**: Sehr niedrig. **Beschwerden vor der Behandlung**: Sehr starke Blutung, Schwellung der Beine. **Bestrahlungsdauer**: 74 Minuten mit Nachbehandlung 94'. **Größe des Myoms nach der Behandlung**: Wesentlich kleiner geworden, zum Teil ganz geschwunden. **Blutungen nach der Behandlung**: Menopause eingetreten. **Erythem durch Bestrahlung**: Leichtes E. nach 54', zum Schluß leichte Bräunung der Haut. **Ausfallserscheinungen**: Normale Ausfallserscheinungen. **Beschwerden nach der Behandlung**: Beseitigung sämtlicher Beschwerden.

Digitized by Google

Herzerscheinungen und Schwellung der Beine geschwunden, Fluor beseitigt. **Resultat**: Völlig geheilt. (Bei Bericht 1910 schon seit 1 Jahr 10 Monaten geheilt.)

2. **Autor**: Albers-Schönberg. **Krankheit**: Taubeneigroßes, subseröses und intramurales Myom gelegentlich einer Blinddarmoperation festgestellt. **Alter der Kranken**: 48 J. **Hämoglobingehalt des Blutes**: ?. **Beschwerden vor der Behandlung**: Keine sehr starken, eher schwächere Blutungen. Schwere Dysmenorrhoe. Übelkeit, Schweregefühl im Leib, auch nach der Blinddarmoperation fortbestehend. Obstipation. **Bestrahlungsdauer**: 76′. **Größe des Myoms nach der Behandlung**: Palpatorisch nicht festzustellen. **Blutungen nach der Behandlung**: Menopause erreicht. **Ausfallserscheinungen**: Keine besonderen Ausfallserscheinungen. **Beschwerden nach der Behandlung**: Obstipation geschwunden, Beseitigung sämtlicher Beschwerden. **Resultat**: Völlig geheilt. (Bei Bericht 1910 schon seit 1 Jahr 7 Monaten geheilt.)

3. **Autor**: Albers-Schönberg. **Krankheit**: Mannskopfgroßes subseröses Fibrom. Protrahierte Klimax. **Alter der Kranken**: 55 J. **Hämoglobingehalt des Blutes**: ?. **Beschwerden vor der Behandlung**: Seit 3 Jahren Blutung, in den letzten Jahren Blutung zeitweise ausgeblieben, dann wieder aufgetreten nach Anstrengung. **Bestrahlungsdauer**: 72′ mit Nachbehandlung 114′. **Größe des Myoms nach der Behandlung**: Nicht mehr nachzuweisen. **Blutungen nach der Behandlung**: Menopause erreicht. Vorübergehend einmal etwas blutiger Ausfluß. **Erythem durch Bestrahlung**: Geringes Erythem. **Ausfallserscheinungen**: Geringe Ausfallserscheinungen, Kopfschmerzen. **Beschwerden nach der Behandlung**: Geschwunden. **Resultat**: Völlig geheilt. (Bei Bericht 1910 bestand schon seit 8 Monaten dauernd Heilung.)

4. **Autor**: Albers-Schönberg. **Krankheit**: Myom bis über Nabelhöhe reichend. Operation wiederholt abgelehnt. **Alter der Kranken**: 47 J. **Hämoglobingehalt des Blutes**: 40%. **Beschwerden vor der Behandlung**: Seit 16 Jahren Blutung! Vor 3 Jahren starke Blutung mit Abgang von Detritus und zerfallenen Myommassen. Vor 1 Jahr Pleuritis. Dilatation des Herzens, hochgradige Anämie, schlechter Puls. Atemnot, Herzbeschwerden, schlechter Appetit. Blutungen bei Beginn der Behandlung regelmäßig, stark, 8—10 Tage. **Bestrahlungsdauer**: 2 Serien zu 4 und 3 Tagen à 6′ mit 18tägiger Pause. **Größe des Myoms nach der Behandlung**: Kleiner geworden. **Blutungen nach der Behandlung**: Keine Verringerung der Blutung, im Gegenteil Verstärkung. Zuletzt Kurettage. Zwei Tage vor dem Tode sehr starke Blutung. **Resultat**: Exitus nach ca. 7 Wochen nach Beginn der Röntgenbehandlung. Myokarditis, Nephritis chronica.

5. **Autor**: Albers-Schönberg. **Krankheit**: Myom. Vor 3 Jahren Probelaparotomie: inoperabler Tumor im Becken. **Alter der Kranken**: 53 J. **Hämoglobingehalt des Blutes**: 85%. **Beschwerden vor der Behandlung**: Nach der Operation keine Blutung mehr; anhaltende sehr starke Schmerzen im Leib. Zirka mannskopfgroßer Tumor in der Medianlinie. **Bestrahlungsdauer**: 155′. **Größe des Myoms nach der Behandlung**: Kleiner, weicher. **Blutungen nach der Behandlung**: Seit der Operation Menopause. **Erythem durch Bestrahlung**: Geringes Erythem. **Beschwerden nach der Behandlung**: Wesentliche Besserung der Beschwerden, nur noch bei starker Anstrengung Schmerzen. **Resultat**: Wesentliche Besserung der Beschwerden.

6. **Autor**: Albers-Schönberg. **Krankheit**: Myom kindskopfgroß. **Alter der Kranken**: 52 J. **Hämoglobingehalt des Blutes**: ?. **Beschwerden vor der Behandlung**: Blutungen. **Bestrahlungsdauer**: 154′. **Größe des Myoms nach der Behandlung**: Gleichgroß, weicher. **Blutungen nach der Behandlung**: Menopause. **Ausfallserscheinungen**: Geringe Ausfallserscheinungen. **Beschwerden nach der Behandlung**: Geschwunden, Menopause. **Resultat**: Völlig geheilt. (Bei Bericht 1910 seit 8 Monaten geheilt.)

7. **Autor**: Albers-Schönberg. **Krankheit**: Doppelfaustgroßer myomatöser Uterus. Postklimakterische Blutungen. **Alter der Kranken**: 59 J. **Hämoglobingehalt des Blutes**: ?. **Beschwerden vor der Behandlung**: Blutungen. **Bestrahlungsdauer**: 56′. **Größe des Myoms nach der Behandlung**: Subjektiv: Leib kleiner geworden. **Blutungen nach der Behandlung**: Menopause. **Ausfallserscheinungen**: Gering. **Beschwerden nach der Behandlung**: Geschwunden, Menopause. **Resultat**: Bei Bericht (1910) seit 1 Jahr dauernd geheilt.

8. **Autor**: Albers-Schönberg. **Krankheit**: Kindskopfgroßer myomatöser Uterus. Anämie. **Alter der Kranken**: 53 J. **Hämoglobingehalt des Blutes**: 30%. **Beschwerden vor der Behandlung**: Blutungen. **Bestrahlungsdauer**: 156′, schwache Apparate. **Größe des Myoms nach der Behandlung**: Fast normale Größe. **Blutungen nach der Behandlung**: Menopause. **Ausfallserscheinungen**: Gering. **Beschwerden nach der Behandlung**: Geschwunden, Menopause. **Resultat**: Bei Bericht (1910) seit 1 Jahr 3 Monaten geheilt. Hämoglobingehalt zum Schluß 75% nach 96′.

9. **Autor**: Albers-Schönberg. **Krankheit**: Kindskopfgroßer Myom. **Alter der Kranken**: 47 J. **Hämoglobingehalt des Blutes**: ?. **Beschwerden vor der Behandlung**: Schwächende Blutungen. **Bestrahlungsdauer**: 248¾′. **Größe des Myoms nach der Behandlung**: Myom apfelgroß nach 80′. **Blutungen nach der Behandlung**: Normale Menses. **Ausfallserscheinungen**: Vorübergehend mittelstark. **Beschwerden nach der Behandlung**: Geschwunden. **Resultat**: Bericht 1911: 1 Jahr lang keine Menses, danach normale Periode, so daß keine weitere Behandlung nötig.

10. **Autor**: Albers-Schönberg. **Krankheit**: Myom, dessen obere Grenze zwischen Nabel und

Digitized by Google

Symphyse steht. **Alter der Kranken**: 48 J. **Hämoglobingehalt des Blutes**: ?. **Beschwerden vor der Behandlung**: Blutungen. **Bestrahlungsdauer**: 168'. **Größe des Myoms nach der Behandlung**: Ganz geschwunden. **Blutungen nach der Behandlung**: Menopause. **Ausfallserscheinungen**: Gering. **Beschwerden nach der Behandlung**: Geschwunden, Menopause. **Resultat**: Bei Bericht 1911 seit 6 Monaten dauernd geheilt.

11. **Autor**: Albers-Schönberg. **Krankheit**: Myome geringer Größe. **Alter der Kranken**: 44 J. **Hämoglobingehalt des Blutes**: ?. **Beschwerden vor der Behandlung**: Blutungen. **Bestrahlungsdauer**: 258'. **Größe des Myoms nach der Behandlung**: Fehlt Angabe. **Blutungen nach der Behandlung**: Menopause. **Ausfallserscheinungen**: Ziemlich stark. **Beschwerden nach der Behandlung**: Geschwunden, Menopause. **Resultat**: Bei Bericht seit 6 Monaten geheilt.

12 **Autor**: Albers-Schönberg. **Krankheit**: Intramurales, kleinfaustgroßes Myom der Vorderwand. **Alter der Kranken**: 43 J. **Hämoglobingehalt des Blutes**: ?. **Beschwerden vor der Behandlung**: Blutungen. **Bestrahlungsdauer**: 318'. **Größe des Myoms nach der Behandlung**: Bedeutend kleiner, weicher. **Blutungen nach der Behandlung**: Menopause. **Ausfallserscheinungen**: Normal. **Beschwerden nach der Behandlung**: Geschwunden, Menopause. **Resultat**: Bei Bericht seit 4 Monaten geheilt.

13. **Autor**: Albers-Schönberg. **Krankheit**: Mehrere ca. apfelgroße subseröse Myome; apfelgroßes intramurales Myom im unteren Teile des Uterus und oberen der Zervix. **Alter der Kranken**: 43 J. **Hämoglobingehalt des Blutes**: ?. **Beschwerden vor der Behandlung**: Dysmenorrhoe. **Bestrahlungsdauer**: 221'. **Größe des Myoms nach der Behandlung**: Etwas kleiner. **Blutungen nach der Behandlung**: Keine Menopause. **Ausfallserscheinungen**: Keine Ausfallserscheinungen. **Beschwerden nach der Behandlung**: Nicht gebessert. **Resultat**: Nicht gebessert und nicht weiter behandelt. Potatrix!!

14. **Autor**: Albers-Schönberg. **Krankheit**: Kindskopfgroßes solitäres intramurales Myom. **Alter der Kranken**: 40 J. **Hämoglobingehalt des Blutes**: ?. **Beschwerden vor der Behandlung**: Menorrhagien. **Bestrahlungsdauer**: 398'. **Größe des Myoms nach der Behandlung**: Stark verkleinert. **Blutungen nach der Behandlung**: Menopause. **Ausfallserscheinungen**: Normal im Beginn. **Beschwerden nach der Behandlung**: Geschwunden. **Resultat**: Bei Bericht seit $2^1/_2$ Monaten geheilt.

15. **Autor**: Albers-Schönberg. **Krankheit**: Faustgroßer myomatöser Uterus. **Alter der Kranken**: 45 J. **Hämoglobingehalt des Blutes**: ?. **Beschwerden vor der Behandlung**: Menorrhagien. **Bestrahlungsdauer**: 283'. **Größe des Myoms nach der Behandlung**: Fehlt Angabe. **Blutungen nach der Behandlung**: Menopause. **Ausfallserscheinungen**: Normal. **Beschwerden nach der Behandlung**: Geschwunden. **Resultat**: Bei Bericht seit 6 Monaten geheilt.

16. **Autor**: Albers-Schönberg. **Krankheit**: Über dem Nabel stehendes, großes intramurales Myom. **Alter der Kranken**: 43 J. **Hämoglobingehalt des Blutes**: ?. **Beschwerden vor der Behandlung**: Blutungen. **Bestrahlungsdauer**: 110'+11'. **Größe des Myoms nach der Behandlung**: Fehlt Angabe. **Blutungen nach der Behandlung**: Normale Menses. **Ausfallserscheinungen**: Keine. **Beschwerden nach der Behandlung**: Gebessert. **Resultat**: Gebessert. Normal starke Menses. Patientin ging in andere Behandlung über.

17. **Autor**: Albers-Schönberg. **Krankheit**: Myom und Anämie. **Alter der Kranken**: 50 J. **Hämoglobingehalt des Blutes**: 40%. **Beschwerden vor der Behandlung**: Menorrhagien. **Bestrahlungsdauer**: 216'+27'. (Nachbehandlung.) **Größe des Myoms nach der Behandlung**: Nach subjektiver Beschreibung verkleinert. **Blutungen nach der Behandlung**: Menopause. **Ausfallserscheinungen**: Unbedeutend. **Beschwerden nach der Behandlung**: Geschwunden. **Resultat**: Bei Bericht seit 2 Monaten geheilt. Hämoglobin 75%.

18. **Autor**: F. Bardachzi. **Krankheit**: 3 intramurale, 1 subseröses Myom, alle von ca. Apfelgröße. **Alter der Kranken**: 50 J. **Hämoglobingehalt des Blutes**: ?. **Beschwerden vor der Behandlung**: Profuse Blutungen, hochgradige Anämie. **Bestrahlungsdauer**: In dreiwöchentlichen Zwischenräumen volle Bestrahlung (Erythemdosis). **Größe des Myoms nach der Behandlung**: Kleiner geworden. **Blutungen nach der Behandlung**: Menopause. **Erythem durch Bestrahlung**: Leichte Pigmentierung der Haut. **Ausfallserscheinungen**: ?. **Beschwerden nach der Behandlung**: Völlig geschwunden. **Resultat**: Heilung. Amenorrhoe Verkleinerung der Myome.

19. **Autor**: F. Bardachzi. **Krankheit**: Mannsfaustgroßer Uterus mit höckeriger Oberfläche. Myome, die fast das ganze Becken ausfüllen. **Alter der Kranken**: 52 J. **Hämoglobingehalt des Blutes** ?. **Beschwerden vor der Behandlung**: Äußerst heftige Blutungen. Anämie. **Bestrahlungsdauer**: ?. **Größe des Myoms nach der Behandlung**: Kleiner geworden. **Blutungen nach der Behandlung**: Nach den ersten kürzeren Bestrahlungen sehr heftige Blutungen, dann Menopause. **Ausfallserscheinungen**: ?. **Beschwerden nach der Behandlung**: Keine Beschwerden, wesentliche Besserung der Anämie. **Resultat**: Geheilt. Amenorrhoe. Myome kleiner geworden. Besserung der Anämie.

20. **Autor**: F. Bardachzi. **Krankheit**: Intramurale Myome. **Alter der Kranken**: 44 J. **Hämoglobingehalt des Blutes**: ?. **Beschwerden vor der Behandlung**: Seit 3 Jahren äußerst starke menstruelle Blutungen. Hochgradige Anämie. **Bestrahlungsdauer**: 26. XI. 1909 bis Juli 1910. **Größe des Myoms nach der Behandlung**: Kleiner geworden. **Blutungen nach der Behandlung**: Z. Z. des Berichtes noch

Digitized by Google

nicht amenorrhoisch, doch sind die Blutungen geringer geworden. **Ausfallserscheinungen**: ?. **Beschwerden nach der Behandlung**: Wesentliche Besserung. **Resultat**: Besserung. Verkleinerung der Myome.

21. **Autor**: F. Bardachzi. **Krankheit**: Große Myome, bis zum Rippenbogen aufsteigend. Kleiner Knoten von der Vagina aus fühlbar. **Alter der Kranken**: 38 J. **Hämoglobingehalt des Blutes**: ?. **Beschwerden vor der Behandlung**: Starke menstruelle und atypische Blutungen. Hochgradige Anämie. Atemnot. **Bestrahlungsdauer**: 16. Februar 1910 bis ?. **Größe des Myoms nach der Behandlung**: Kleiner geworden. **Blutungen nach der Behandlung**: Z. Z. des Berichtes menstruelle Blutung normal. — Nach den ersten Sitzungen starke Blutung, dann Ausfluß. **Ausfallserscheinungen**: ?. **Beschwerden nach der Behandlung**: Befinden zufriedenstellend, Atemnot geschwunden. **Resultat**: Besserung. Verkleinerung der Myome. Oligorrhoe. Besserung der Beschwerden wesentlich.

22. **Autor**: Fr. Bardachzi. **Krankheit**: Intramurale Myome. **Alter der Kranken**: 51 J. **Hämoglobingehalt des Blutes**: ?. **Beschwerden vor der Behandlung**: Starke Blutungen, 1 Woche sehr stark, 1—2 Wochen schwächer. Von Dezember 1908 bis März 1909 beinahe ununterbrochen Blutung. Nervöse Störungen. Hochgradige Anämie. **Bestrahlungsdauer**: Mai 1909—1910. **Größe des Myoms nach der Behandlung**: Etwas kleiner geworden. **Blutungen nach der Behandlung**: Letzte Blutung im August 1909. Seit fast einem Jahre Amenorrhoe. **Ausfallserscheinungen**: ?. **Beschwerden nach der Behandlung**: Blutungen geschwunden, wesentliche Besserung der Anämie, nervöse Beschwerden dauern an. **Resultat**: Heilung: Amenorrhoe, Verkleinerung der Myome, Besserung der Anämie.

23. **Autor**: F. Bardachzi. **Krankheit**: Drei etwa nußgroße Myome. **Alter der Kranken**: 42 J. **Hämoglobingehalt des Blutes**: ?. **Beschwerden vor der Behandlung**: Heftige Blutungen. Hochgradige Anämie. **Bestrahlungsdauer**: 7 Bestrahlungen innerhalb 14 Monaten. **Größe des Myoms nach der Behandlung**: Kaum mehr zu tasten. **Blutungen nach der Behandlung**: Menses sehr mäßig stark geworden. **Ausfallserscheinungen**: ?. **Beschwerden nach der Behandlung**: Besserung. **Resultat**: Besserung: Oligorrhoe, Kleinerwerden der Myome.

24. **Autor**: Deutsch (1902). **Krankheit**: Multiple Myome, das Becken ausfüllend. Knoten von Mannesfaustgröße. **Alter der Kranken**: 40 J. **Hämoglobingehalt des Blutes**: ?. **Beschwerden vor der Behandlung**: Blasenbeschwerden, Harndrang; keine pathologischen Blutungen. **Bestrahlungsdauer**: 122malige Bestrahlung im ganzen in zweijähriger Behandlung. **Größe des Myoms nach der Behandlung**: Kleiner geworden; Leibesumfang von 120 cm auf 95 cm zurückgegangen. **Blutungen nach der Behandlung**: Nach der Bestrahlung blutig-seröser Scheidenausfluß; Menstruation dann regelmäßig. **Ausfallserscheinungen**: Nebenerscheinungen: Herzklopfen, Reizbarkeit, Mattigkeit, die nach Unterbrechung der Kur bald schwanden. **Beschwerden nach der Behandlung**: Blasen- und Unterleibsbeschwerden völlig geschwunden. **Resultat**: Heilung: Verkleinerung der Myome. Beseitigung sämtlicher Beschwerden. [Blutungen standen von Beginn an nicht im Vordergrund des Krankheitsbildes.]

25. **Autor**: Deutsch (1902). **Krankheit**: Myom. **Alter der Kranken**: ?. **Hämoglobingehalt des Blutes**: ?. **Beschwerden vor der Behandlung**: Starke Blutungen. **Bestrahlungsdauer**: ?. **Größe des Myoms nach der Behandlung**: ?. **Blutungen nach der Behandlung**: Bedeutend schwächere Blutungen. **Ausfallserscheinungen**: ?. **Beschwerden nach der Behandlung**: Besserung. **Resultat**: Besserung.

26. **Autor**: Evler (Treptow). **Krankheit**: Myom. **Alter der Kranken**: 42 J. **Hämoglobingehalt des Blutes**: ?. **Beschwerden vor der Behandlung**: Blutungen. **Bestrahlungsdauer**: 75'. **Größe des Myoms nach der Behandlung**: Gleich groß geblieben. **Blutungen nach der Behandlung**: Kein Erfolg der Behandlung. **Ausfallserscheinungen**: ?. **Beschwerden nach der Behandlung**: Keine Besserung. **Resultat**: Ungeheilt.

27. **Autor**: Evler (Treptow). **Krankheit**: Myom. **Alter der Kranken**: 42 J. **Hämoglobingehalt des Blutes**: ?. **Beschwerden vor der Behandlung**: Blutungen. **Bestrahlungsdauer**: 80'. **Größe des Myoms nach der Behandlung**: Gleich groß geblieben. **Blutungen nach der Behandlung**: Blutungen geringer geworden (Kürettage). **Ausfallserscheinungen**: ?. **Beschwerden nach der Behandlung**: Besserung. **Resultat**: Besserung: Blutungen geringer geworden. Keine Verkleinerung des Myoms.

28—121. **Autor**: Eymer-Menge (Heidelberg). **Krankheit**: 94 Myomfälle. Myome verschiedenster Größe, z. T. mehrknollig, z. T. bis zum Nabel reichend, z. T. intraligamentär, subserös, sogar ein erweichtes Myom. **Alter der Kranken**: a) 39—54 J., b) 32—48 J. **Hämoglobingehalt des Blutes**: Zum Teil bis 15% erniedrigter Hämoglobingehalt. **Beschwerden vor der Behandlung**: Blutungen. Zweimal keine Blutungen, hier erfolgte die Bestrahlung nur wegen Schmerzen. **Bestrahlungsdauer**: a) 90'—100', einmal 40', b) 24'—208'. **Größe des Myoms nach der Behandlung**: **a) gleich groß geblieben**: a) Einige Myome gleich groß geblieben, einige Male unbestimmt, b) fünfmal gleich groß geblieben; **b) kleiner geworden**: a) dreißigmal kleiner geworden, b) fast immer kleiner geworden, nie ganz geschwunden. **Blutungen nach der Behandlung**: a) Neunundvierzigmal Amenorrhoe eingetreten. b) Elfmal Oligorrhoe (fast alle aus der Anfangszeit der Behandlungsmethode). Oligorrhoe besteht zur Zeit der Berichterstattung zwischen 10 und 21 Monaten; nur einmal bei einer 43jährigen Kranken nach 3 Monaten wieder starke Blutung, bei einer anderen submuköses Myom, das von anderer Seite entfernt wurde. **Erythem**

Digitized by Google

durch Bestrahlung: 3 Verbrennungen II. Grades. (Unter allen Bestrahlungen; s. auch die anderen Tabellen.) **Ausfallserscheinungen**: Dreimal Ausfallserscheinungen schwererer Art bei den Amenorrhoischen. **Beschwerden nach der Behandlung**: Neunundvierzigmal Heilung bei eingetretener Amenorrhoe. Elfmal Oligorrhoe, also ebenfalls Schwinden der Beschwerden. In den zwei Fällen, die nur wegen der Schmerzen bestrahlt wurden, Beseitigung der Beschwerden. Häufig Heben des Hämoglobingehaltes (15% auf 55%), Zunahme des Körpergewichtes (0,2—10 kg), Schwinden des Fluors, nur einmal kam er ganz gering wieder. — Nebenerscheinungen: Blasentenesmus, Stuhldrang, Spannung der Brüste, Abnahme der Libido, nervöse Beschwerden. **Resultat**: Zur Zeit des Berichtes bestanden: Neunundvierzig völlige Heilungen (Amenorrhoe zwischen 8 und 31 Monaten). Zwei Heilungen: (Beseitigung der Schmerzen, wegen derer bestrahlt wurde). Elf Besserungen (Oligorrhoe, die zwischen 10 und 21 Monaten besteht). Sehr häufig Verkleinerung der Myome, Zunahme des Körpergewichtes, Hebung des Hämoglobingehaltes (zum Teil von 15% auf 55%). Noch in Behandlung dreizehn Fälle. Zu kurz bestrahlt und der Beobachtung entzogen fünfzehn Fälle. Kein Erfolg trotz 114' Bestrahlung bei einer 47jährigen Kranken. Operiert wurde: einmal, da die Kranke dauernd weit von Heidelberg fortzog. Ein zweites Mal wegen Adenomyom (die Blutungen hatten nicht aufgehört). Ein drittes Mal von anderer Seite, da Patientin verzog.

122—128. **Autor**: Faber. **Krankheit**: 4 Myomfälle. 3 „sehr große" Uteri. **Alter der Kranken**: ?. **Hämoglobingehalt des Blutes**: ?. **Beschwerden vor der Behandlung**: Blutungen. **Bestrahlungsdauer**: Im Durchschnitt 9—10 Bestrahlungen = 50', einmal 110'. **Größe des Myoms nach der Behandlung**: Viermal kleiner geworden, dreimal auffallend stark. (Einmal nicht mehr festzustellen, daß Myom vorlag, wenn man die Kranke zum ersten Male sah.) (Einmal um $^1/_3$ verkleinert.) **Blutungen nach der Behandlung**: Niemals Amenorrhoe erreicht; selten Einschränkung der Blutungen (?). **Ausfallserscheinungen**: ?. **Beschwerden nach der Behandlung**: Fünfmal günstige Beeinflussung des Allgemeinbefindens, in den Fällen von starkem Rückgang der Myome auffallende Besserung der Beschwerden. **Resultat**: 5 Besserungen, zweimal kein Erfolg (einmal nur 2 Bestrahlungen, einmal handelte es sich um Zervixmyom). Verkleinerung der Myome, z. T. sehr ausgeprägt. (Nur poliklinische Behandlung!)

129. **Autor**: E. Falk. **Krankheit**: Myom über Nabelhöhe und fast bis zum Rippenrande reichend. **Alter der Kranken**: 46 J. **Hämoglobingehalt des Blutes**: ?. **Beschwerden vor der Behandlung**: Blutungen. **Bestrahlungsdauer**?. **Größe des Myoms nach der Behandlung**: ?. **Blutungen nach der Behandlung**: Verstärkte Blutungen nach den ersten Sitzungen. **Erythem durch Bestrahlung**: Erythem und deshalb Bestrahlung aufgegeben. **Ausfallserscheinungen**: ?. **Beschwerden nach der Behandlung**: Behandlung wegen Erythems aufgegeben. **Resultat**: Ungeheilt. Behandlung wurde wegen Röntgenerythems aufgegeben. Operation.

130. **Autor**: E. Falk. **Krankheit**: Über mannsfaustgroßer myomatöser Uterus. **Alter der Kranken**: 48 J. **Hämoglobingehalt des Blutes**: ?. **Beschwerden vor der Behandlung**: Starke Blutungen. Hochgradige Anämie schon vor der Behandlung. **Bestrahlungsdauer**: 23. X. bis 28. X. und 23. XI. bis 28. XI. (Dr. Nagelschmidt.) **Größe des Myoms nach der Behandlung**: Kleiner geworden. **Blutungen nach der Behandlung**: Nach der ersten Bestrahlung 3 Wochen lang äußerst starke Blutung, nach der 2. Serie sehr starke Blutung, so daß Operation nötig. **Ausfallserscheinungen**: ?. **Beschwerden nach der Behandlung**: Keine Besserung. **Resultat**: Ungeheilt. Operation wegen enorm starker Blutungen nach der Bestrahlung: submuköses Myom!

131. **Autor**: E. Falk. **Krankheit**: Kindskopfgroßes intramurales Myom. **Alter der Kranken**: 50 J. **Hämoglobingehalt des Blutes**: ?. **Beschwerden vor der Behandlung**: Seit 1 Jahr unregelmäßige Blutungen. Anämie. „Myomherz". **Bestrahlungsdauer**: Zweimal je 10 Sitzungen in Abstand von 24 Tagen, Sitzung zu 6'. **Größe des Myoms nach der Behandlung**: Unverändert geblieben. **Blutungen nach der Behandlung**: Zunahme der Blutung nach der 1. Serie, 7 Tage dauernde Blutung; auch nach den letzten 10 Bestrahlungen sehr starke Blutung, die 14 Tage lang anhielt. **Ausfallserscheinungen**: ?. **Beschwerden nach der Behandlung**: Nach den letzten Sitzungen Fieber, Mattigkeit, Schmerzen im Leibe. Adnextumoren. **Resultat**: Ungeheilt. Adnexerkrankung. Operation.

132. **Autor**: Flatau. **Krankheit**: Uterus myomatosus. **Alter der Kranken**: ?. **Hämoglobingehalt des Blutes**: ?. **Beschwerden vor der Behandlung**: Sehr starke Blutung. Hochgradige Anämie. **Bestrahlungsdauer**: Von anderer Seite bestrahlt. **Größe des Myoms nach der Behandlung**: ?. **Blutungen nach der Behandlung**: Wiederkehrende, außerordentlich starke Blutung. **Ausfallserscheinungen**: ?. **Beschwerden nach der Behandlung**: Keine Besserung. Herzmuskelerkrankung infolge der starken Blutungen. **Resultat**: Ungeheilt. Operation wegen dauernder Blutung. (Dr. Flatau.)

133—177. **Autor**: Foveau de Courmelles. **Krankheit**: 45 Myomfälle (nach neuerem Referat 53 Fälle, doch fehlen darüben nähere Angaben). **Alter der Kranken**: 31—57 J. **Hämoglobingehalt des Blutes**: ?. **Beschwerden vor der Behandlung**: Blutungen. **Bestrahlungsdauer**: Zirka 30 Sitzungen. **Größe des Myoms nach der Behandlung**: **a) gleichgroß geblieben**: Siebenmal gleichgroß geblieben, **b) kleiner geworden**: Achtunddreißigmal kleiner geworden. **Blutungen nach der Behandlung**: Schwinden

Digitized by Google

der Blutung in 38 Fällen. **Ausfallserscheinungen**: ?. **Beschwerden nach der Behandlung**: Linderung der Schmerzen, Aufhören der Blutung in 38 Fällen. **Resultat**: Achtunddreißigmal wesentliche Besserung, z. T. sogar völlige Heilung: Verkleinerung der Tumoren, vorzeitiges Erreichen der Menopause, Linderung der Schmerzen. Mißerfolge nur bei sehr großen Tumoren.

178—205. **Autor**: Fraenkel. **Krankheit**: 28 Myomfälle. **Alter der Kranken**: ?. **Hämoglobingehalt des Blutes**: ?. **Beschwerden vor der Behandlung**: Blutungen. **Bestrahlungsdauer**: Anfangs 5—10′ pro Sitzung, nach der dritten bis vierten Bestrahlung 5—6 Tage Pause. **Größe des Myoms nach der Behandlung: a) gleichgroß geblieben**: In der Hälfte der Fälle gleichgroß geblieben. **b) kleiner geworden**: In der Hälfte der Fälle kleiner geworden. **Blutungen nach der Behandlung**: Prompte Sistierung der Blutung in 75% der Fälle. **Ausfallserscheinungen**: ?. **Beschwerden nach der Behandlung**: In 75% Schwinden der Beschwerden. **Resultat**: Bericht 1909: In 75% der Fälle Erfolg, in 25% Versager. 1910: bei 8 neuen Fällen Erfolg.

206. **Autor**: Füth. **Krankheit**: Seit 7 Jahren Myom, das in seiner Größe dem im 6.—7. Monate schwangeren Uterus entspricht. **Alter der Kranken**: 48 J. **Hämoglobingehalt des Blutes**: ?. **Beschwerden vor der Behandlung**: Seit 12 Jahren sehr starke Periode. **Bestrahlungsdauer**: 24 Einzelbestrahlungen (Prof. Graessner). **Größe des Myoms nach der Behandlung: größer geworden**: Zuerst kleiner geworden, dann 3 Monate später wieder Zunahme und Entstehen eines neuen Myomknotens an der Hinterwand. **Blutungen nach der Behandlung**: Nach der 6. Bestrahlung stärkere Blutung als gewöhnlich; 4 Wochen später halb so starke Blutung. 4 Wochen später neuerdings Blutung stärker als die letzte, schwächer als früher. Nach 3—4 Monaten Amenorrhoe wieder sehr starke Blutung, gleichzeitig Wachsen des Tumors. **Ausfallserscheinungen**: ?. **Beschwerden nach der Behandlung**: Zunehmende Besserung des Allgemeinbefindens nach der zweiten Bestrahlung. Zuletzt Befinden ausgezeichnet, bis Rezidiv eintrat. Stuhlbeschwerden und Stuhlträgheit, die ca. 3 Monate nach der Bestrahlung entstand und nach 4 Wochen wieder verschwand. **Resultat**: Ungeheilt. Zuerst Besserung des Befindens bis zu völligem Wohlbefinden. Verkleinerung des Myoms, Sistieren der Blutung. Drei Monate später neuerdings Zunahme des Tumors, Neuentstehen von Myomknoten. Starke Blutungen. Darum Operation wegen Verdachtes auf Malignität.

207. **Autor**: Füth. **Krankheit**: Kindskopfgroßes Myom. **Alter der Kranken**: 48 J. **Hämoglobingehalt des Blutes**: ?. **Beschwerden vor der Behandlung**: Sehr starke Blutungen. **Bestrahlungsdauer**: 20 Sitzungen. (Prof. Graessner.) **Größe des Myoms nach der Behandlung**: Eher größer geworden. **Blutungen nach der Behandlung**: Keine Änderung der starken Blutungen. **Ausfallserscheinungen**: ?. **Beschwerden nach der Behandlung**: Keine Besserung. **Resultat**: Ungeheilt. Pat. kam unregelmäßig zur Bestrahlung. Da sie unüberwindliche Abneigung gegen die Bestrahlung zeigte und überdies nach 20 Sitzungen keine Besserung eingetreten war: Operation.

208—216. **Autor**: Füth. **Krankheit**: 9 weitere Myome. **Alter der Kranken**: ?. **Hämoglobingehalt des Blutes**: ?. **Beschwerden vor der Behandlung**: Starke Blutungen. **Bestrahlungsdauer**: Verfahren und Dosierung nach Albers-Schönberg, in der letzten Zeit Krönig-Gauß-Verfahren: Filter, Kreuzfeuer-Methode. (Prof. Graessner.) **Größe des Myoms nach der Behandlung: a) gleichgroß geblieben**: Viermal gleichgroß geblieben (?) (3 noch zu kurz bestrahlt). 1 Behandlung von seiten der Patientin zu früh aufgegeben; **b) kleiner geworden**: Viermal stark verkleinert, einmal ganz geschwunden. **Blutungen nach der Behandlung**: Viermal Amenorrhoe. Einmal Periode z. Z. des Berichtes seit 7 Wochen ausgeblieben. 3 Fälle noch zu kurz bestrahlt. 1 Kranke entzog sich zu früh der Behandlung. **Ausfallserscheinungen**: ?. **Beschwerden nach der Behandlung**: Schwinden der Beschwerden in allen lange genug bestrahlten Fällen. **Resultat**: Viermal durchschlagender Erfolg. 3 Fälle z. Z. des Berichtes noch in Behandlung, noch zu kurz bestrahlt. 1 Patientin entzog sich nach nur wenigen Bestrahlungen der Behandlung. Bei einer sehr dicken Patientin Periode z. Z. des Berichtes nach längerer Bestrahlung 7 Wochen ausgeblieben.

217. **Autor**: Gauß[1]). **Krankheit**: Myom. **Alter der Kranken**: 35 J. **Hämoglobingehalt des Blutes**: ?. 3½ Monate nach der Behandlung 65%. **Beschwerden vor der Behandlung**: Seit einigen

[1]) Anmerkung: Die hier aufgeführten, von Gauß veröffentlichten Fälle sind alle seinem Buche „Röntgentiefentherapie, ihre theoretischen Grundlagen, ihre praktische Anwendung und ihre klinischen Erfolge an der Freiburger Universitäts-Frauenklinik“ von Gauß und Lembke mit einem Vorwort von Prof. Dr. B. Krönig (erschienen 1912 bei Urban & Schwarzenberg, Berlin und Wien) entnommen. Die früher von Gauß an verschiedenen Orten berichteten Fälle blieben hier unberücksichtigt, da sie fast alle in dem erwähnten Buche ausführlich zusammengestellt sind. Nur 14 von 25 nach der ältesten Bestrahlungsmethode behandelte Fälle sind von Gauß nicht eingehender beschrieben worden und fallen daher auch in dieser allgemeinen Statistik fort. Gauß selbst gibt an, daß die älteste Behandlungsmethode niemals eine nachhaltige Wirkung erzielt habe und legt den Mißerfolg lediglich der damaligen Technik zur Last. Ich glaube daher, auch ohne mich einer Schönfärbung der Statistik schuldig zu machen, die erwähnten 14 Fälle fortlassen zu dürfen.

Digitized by Google

Monaten Menorrhagien. Kürettage, danach Zunehmen und Verstärkung der Blutung. Affectio apicis pulm. beiderseits, deshalb nicht Operation, sondern Bestrahlung. **Bestrahlungsdauer**: Vom 11. II. bis 2. III. 08 10 Sitzungen zu je 5 Minuten 2—3 MA. 15 cm Fokusabstand von der Haut. Mittelweiche Röhren. **Größe des Myoms nach der Behandlung**: ?. **Blutungen nach der Behandlung**: Oligorrhoe, die 10 Wochen nach Beginn der Behandlung einsetzte. **Ausfallserscheinungen**: ?. **Beschwerden nach der Behandlung**: Sichtbare Besserung des Allgemeinbefindens. Heben des Hämoglobingehaltes (70%). **Resultat**: Besserung: Oligorrhoe, Heben des Allgemeinbefindens.

218. **Autor**: Gauß. **Krankheit**: Uterus myomatosus. Gänseeigroßer Uterus, zahlreiche Knoten. **Alter der Kranken**: 46 J. **Hämoglobingehalt des Blutes**: ?. **Beschwerden vor der Behandlung**: Seit mehreren Jahren sehr starke Menses, seit 3 Monaten unregelmäßige Blutungen. Albumen. **Bestrahlungsdauer**: 17. und 23. VI. 08 zwei Sitzungen zu je 5'. Methode wie oben. **Blutungen nach der Behandlung**: Zu kurz bestrahlt. **Beschwerden nach der Behandlung**: Zu kurz bestrahlt. **Resultat**: Durch Bestrahlung nicht geheilt. Pat. wollte die Röntgenbehandlung nicht weiter fortsetzen, deshalb am 26. VI. operative Kastration; danach Wohlbefinden.

219. **Autor**: Gauß. **Krankheit**: Uterus myomatosus. Zystitis. Harter, vergrößerter, knolliger Uterus. **Alter der Kranken**: 39 J. **Beschwerden vor der Behandlung**: Seit mehreren Monaten Metrorrhagien. **Bestrahlungsdauer**: 19. II. 08 eine Sitzung von 10'. Methode wie oben. **Größe des Myoms nach der Behandlung**: ?. **Blutungen nach der Behandlung**: Einmaliges Sistieren der Menses. **Beschwerden nach der Behandlung**: ?. **Resultat**: Vorzeitiges Abbrechen der Bestrahlung aus äußeren Gründen. Dauernder Erfolg unwahrscheinlich.

220. **Autor**: Gauß. **Krankheit**: Uterus myomatosus; unregelmäßiger, knolliger, den Nabel überragender, dem Uterus angehörender Tumor äußerlich fühlbar. **Alter der Kranken**: 34 J. **Hämoglobingehalt des Blutes**: ?. **Beschwerden vor der Behandlung**: Starke Menses. Vor 12 Jahren einige Male Blasenbeschwerden. Früher 7 Jahre behandelt (Hydrastis und Ergotineinläufe), in den letzten 5 Jahren unbehandelt. Durch Lektüre veranlaßt, sich mit Röntgenstrahlen behandeln zu lassen. **Bestrahlungsdauer**: Von anderer Seite vorher 125' bestrahlt. In Freiburg: vom 14. VI. bis 4. VIII. 09 28 Min. Filter 4 fach, Leder und Stanniol mediane Bestrahlung. Vom 20. X. bis 22. X. 09 18' ohne Stanniol. Vom 26. XI. bis 6. XII. 09 25 Minuten, 13. XII. 09 8 Min. Zusammen 79' (nach Albers-Schönberg). **Größe des Myoms nach der Behandlung**: Vielleicht etwas geschrumpft. **Blutungen nach der Behandlung**: Vorübergehend Amenorrhoe, die nach Aussetzen der regelmäßigen Bestrahlung von neuem Menorrhagien Platz macht. **Beschwerden nach der Behandlung**: Keine Beschwerden. **Resultat**: Ungeheilt. Vorläufiges Abbrechen der Bestrahlung wegen geringer Reaktion der Pat. auf dieselben und weil keine stärkeren Beschwerden vorhanden sind.

221. **Autor**: Gauß. **Krankheit**: Uterus myomatosus, Verdacht auf Carcinoma corporis uteri, der durch Abrasio ausgeschlossen wurde. **Alter der Kranken**: 49 J. **Hämoglobingehalt des Blutes**: ?. **Beschwerden vor der Behandlung**: Seit $2^1/_2$ Jahren Menopause, in der vor 3 Wochen eine plötzliche Blutung einsetzte. Kopfschmerzen, etwas nervös. Menstrualbeschwerden, Meteorisums. Abgeschlagenheit, Kreuz- und Leibschmerzen rechts. **Bestrahlungsdauer**: 77' in 2 Monaten (Albers-Schönbergsche Methode). **Größe des Myoms nach der Behandlung**: Gleichgroß geblieben. **Blutungen nach der Behandlung**: Amenorrhoe nach 77' in 2 Monaten. **Ausfallserscheinungen**: Mäßig. **Beschwerden nach der Behandlung**: Geschwunden. **Resultat**: Heilung.

222. **Autor**: Gauß. **Krankheit**: Uterus myomatosus. Uterus 2 Finger unter dem Nabel. **Alter der Kranken**: 34 J. **Hämoglobingehalt des Blutes**: ?. **Beschwerden vor der Behandlung**: Periode seit 3 mal anteponierend, so daß das Intervall nur 14 Tage betrug; starker Fluor. — Herzklopfen, Wallungen, Schwindel, Nervosität, Menstrualbeschwerden. **Bestrahlungsdauer**: Gesamtmenge 34 Minuten in 2 Serien zu 22 und 12 Minuten. Mediane Bestrahlung. Zwischen den beiden Serien 8 Tage Pause. **Größe des Myoms nach der Behandlung**: Gänglich geschwunden. **Blutungen nach der Behandlung**: Amenorrhoe nach 34' in einem Monat. **Beschwerden nach der Behandlung**: Ausfluß hat nachgelassen. **Resultat**: Heilung: Tumor geschwunden, Amenorrhoe. Besserung des Fluor. (Autor hält es allerdings bei der kurzen Beobachtungszeit für fraglich, ob die Amenorrhoe von Dauer war.) Nachuntersuchung fehlt.

223. **Autor**: Gauß. **Krankheit**: Uterus myomatosus. Großknolliger Tumor des Uterus, zum Teil hinter der Blase entwickelt, bis 3 Querfinger unter den Nabel reichend. **Alter der Kranken**: 41 J. **Hämoglobingehalt des Blutes**: ?. **Beschwerden vor der Behandlung**: Urindrang, Verstopfung, Auftreibung des Leibes. Drängen nach unten, Migräne intra menses, Ziehen in den Beinen vor den Menses. Menses regelmäßig, gering. **Bestrahlungsdauer**: Im ganzen 67' in 3 Serien zu 24', 46' und 25' und einer Bestrahlung zu 8' Mediane Bestrahlung. Früher von anderer Seite bereits 137' bestrahlt. **Größe des Myoms nach der Behandlung**: Vielleicht etwas geschrumpft. **Blutungen nach der Behandlung**: Vorübergehende Amenorrhoe, die nach Aussetzen der regelmäßigen Bestrahlungen neuerdings Menorrhagien Platz macht. **Beschwerden nach der Behandlung**: Keine stärkeren Beschwerden. **Resultat**: Versager. Abbrechen der Bestrahlung wegen geringer Reaktion der Pat. auf dieselbe.

Digitized by Google

224. **Autor**: Gauß. **Krankheit**: Myomata uteri subserosa. Tumor nach oben bis handbreit über den Nabel reichend, nach rechts auf die Darmbeinschaufel, nach links bis in den Douglas entwickelt. **Alter der Kranken**: 42 J. **Hämoglobingehalt des Blutes**: ?. **Beschwerden vor der Behandlung**: Seit 5 Jahren unregelmäßige Blutungen; in der letzten Zeit wieder regelmäßige, aber stärkere Periode. Obstipation. **Bestrahlungsdauer**: 4 Serien; zusammen: rechts 57 Min., links 39 Min., median 15′. **Größe des Myoms nach der Behandlung**: Gleich geblieben. **Blutungen nach der Behandlung**: Amenorrhoe nach 111′ in 2 Monaten. **Ausfallserscheinungen**: Keine. **Beschwerden nach der Behandlung**: Gebessert. **Resultat**: Heilung.

225. **Autor**: Gauß. **Krankheit**: Myomatöser Uterus, Menorrhagien, Leukorrhoe, Dysmenorrhoe. **Alter der Kranken**: 51 J. **Hämoglobingehalt des Blutes**: 65 %. **Beschwerden vor der Behandlung**: Seit 2 Jahren Menorrhagien, Leukorrhoe, Dysmenorrhoe, Obstipation. **Bestrahlungsdauer**: 2 Serien mit zusammen 35 Minuten. (Methode wie oben.) **Größe des Myoms nach der Behandlung**: ?. **Blutungen nach der Behandlung**: Oligorrhoe. **Beschwerden nach der Behandlung**: Keine Beschwerden, Dysmenorrhoe geschwunden. **Resultat**: Besserung: Oligorrhoe. Beseitigung der Beschwerden.

226. **Autor**: Gauß. **Krankheit**: Uterus myomatosus. Cervixmyom im Douglas. **Alter der Kranken**: 41 J. **Hämoglobingehalt des Blutes**: 58 %. **Beschwerden vor der Behandlung**: Seit ½ Jahr starke menstruelle Blutung. Periode zuletzt anteponierend, Intervall 14 Tage. Kreuzschmerzen, Leibschmerzen, Menstrualbeschwerden, Wallungen, Übelkeit, Herzklopfen, Druckgefühl im Becken. **Bestrahlunsdauer**: II Serien: median 28½′, rechts 18′, links 18′. **Größe des Myoms nach der Behandlung**: ?. **Blutungen nach der Behandlung**: Amenorrhoe nach 63′ in 2 Monaten. **Ausfallserscheinungen**: ?. **Beschwerden nach der Behandlung**: ?. **Resultat**: Heilung: Amenorrhoe.

227. **Autor**: Gauß. **Krankheit**: Uterus myomatosus. Uterus über mannskopfgroß, hart, wenig beweglich. **Alter der Kranken**: 49 J. **Hämoglobingehalt des Blutes**: 30 %. **Beschwerden vor der Behandlung**: Seit einiger Zeit Blutungen. Unterleibschmerzen intra menses. Anämie. **Bestrahlungsdauer**: I. Serie 24′ (8. bis 11. I.), II. Serie 30′ (25. bis 26. I.), III. Serie 48′ (14. bis 15. II.), IV. Serie 12′ (18. bis 19. III). [Dreifelderbestrahlung.] **Größe des Myoms nach der Behandlung**: Kleiner geworden. **Blutungen nach der Behandlung**: Amenorrhoe nach 1 Monat, noch 2 Monate weiter bestrahlt. **Erythem durch Bestrahlung**: Rötung des Leibes am 25. III., nach 1 Tag Bräunung. **Ausfallserscheinungen**: ?. **Beschwerden nach der Behandlung**: Hämoglobingehalt gehoben 35 bis 40 %. Beschwerden geschwunden. **Resultat**: Heilung: Amenorrhoe, Verkleinerung des Tumors, Schwinden der Beschwerden, Besserung der Anämie.

228. **Autor**: Gauß. **Krankheit**: Myoma uteri permagnum, über mannskopfgroß, das Becken ausfüllend, bis zum Nabel reichend. — Kyphoskoliose. Debilitas permagna. **Alter der Kranken**: 31 J. **Hämoglobingehalt des Blutes**: 82 %. **Beschwerden vor der Behandlung**: Unregelmäßige sehr starke Blutungen, Harnbeschwerden, Kurzatmigkeit, Herzklopfen, Schwäche. **Bestrahlungsdauer**: I. Serie 48′ (16. bis 21. II), II. Serie 36′ (8. bis 24. III), III. Serie 24′ (18. bis 20. IV.), IV. Serie 48′ (27. V. bis 1. VI.). [Dreifelderbestrahlung.] **Größe des Myoms nach der Bestrahlung**: Wesentlich kleiner geworden, bis auf Straußeneigröße verkleinert. **Blutungen nach der Behandlung**: Amenorrhoe nach 3 Monaten; danach noch 1 Serie. **Ausfallserscheinungen**: Zur Zeit der III. Serie alle 3 bis 4 Wochen plötzliche Temperatursteigerung mit beschleunigtem oft fliegendem Puls, Atemnot und Angstgefühl. Digitalis mit Erfolg. **Beschwerden nach der Behandlung**: Geschwunden. Zunahme der Körperkräfte, guter Appetit, Wohlbefinden. **Resultat**: Heilung: Starke Verkleinerung des Tumors, Amenorrhoe. Wohlbefinden.

229. **Autor**: Gauß. **Krankheit**: Myom bis 2 Querfinger über den Nabel reichend. Adipositas. Nervositas. **Alter der Kranken**: 40 J. **Hämoglobingehalt des Blutes**: 70 %. **Beschwerden vor der Behandlung**: Menses unregelmäßig ohne Beschwerden. Nach Geburt Metrorrhagien. **Bestrahlungsdauer**: I. Serie 11. bis 15 II. 10, II. Serie 18′ (22. bis 24. III.), III. Serie 40′ (18. bis 19. X.), 20. IV. = 12′, 2. XI. = 25′, 5. bis 17. XI. = 95′ [Dreifeldbestrahlung]. **Größe des Myoms nach der Behandlung**: ?. **Blutungen nach der Behandlung**: Geringer Effekt der Bestrahlung. **Ausfallserscheinungen**: ?. Einmal starkes Schwitzen. **Beschwerden nach der Behandlung**: Geringer Effekt der Bestrahlung. **Resultat**: Geringer Effekt der Bestrahlung, vielleicht infolge der kleinen durch das Ausbleiben der Pat. verzettelten Dosen. Pat. entzog sich der Behandlung.

230. **Autor**: Gauß. **Krankheit**: Gänseeigroßes Myom. Retroflexio uteri. Bronchitis. Mitralinsuffizienz. **Alter der Kranken**: 48 J. **Hämoglobingehalt des Blutes**: ?. **Beschwerden vor der Behandlung**: Seit 2 Jahren sehr starke Periode. Menstrualbeschwerden: Schwindel, Wallungen, Erbrechen, Herzklopfen. **Bestrahlungsdauer**: Vom 3. bis 24. III. = 91′, vom 24. IV. bis 11. V. = 91′, vom 20. bis 23. VI. = 55′ [Dreifelderbestrahlung]. **Größe des Myoms nach der Behandlung**: Gleich geblieben. **Blutungen nach der Behandlung**: Amenorrhoe nach 2 Monaten. **Ausfallserscheinungen**: Wallungen, Schweiße. **Beschwerden nach der Behandlung**: Wohlbefinden. **Resultat**: Heilung: Amenorrhoe, Wohlbefinden, Tumor unverändert.

231. **Autor**: Gauß. **Krankheit**: Myom. **Alter der Kranken**: 38 J. **Hämoglobingehalt des**

Digitized by Google

Blutes: ?. **Beschwerden vor der Behandlung**: Menorrhagien. **Bestrahlungsdauer**: 11. bis 21. III. 10 = 48′ (Methode wie oben). **Größe des Myoms nach der Behandlung**: ?. **Blutungen nach der Behandlung**: Ohne Erfolg. **Beschwerden nach der Behandlung**: Ohne Erfolg. **Resultat**: Pat. entzog sich der Behandlung.

232. **Autor**: Gauß. **Krankheit**: Mannsfaustgroßes Myom. Adipositas. **Alter der Kranken**: 52 J. **Hämoglobingehalt des Blutes**: ?. **Beschwerden vor der Behandlung**: Seit 2 bis 3 Jahren unregelmäßige Blutungen. Spann- und Druckgefühl. Kopfschmerzen, Abgeschlagenheit, Schwindel, Ohnmacht. **Bestrahlungsdauer**: 18. bis 22. IV. = 26′, im Mai 72′ in 12 Sitzungen (ca. 18 mal), 17. bis 31. VIII. = 23′ (Methode wie oben). **Größe des Myoms nach der Behandlung**: Tumor nicht mehr fühlbar. **Blutungen nach der Behandlung**: Amenorrhoe nach $2^1/_2$ Monaten, bis zum Schlusse des 5. Monats weiterbestrahlt. **Ausfallserscheinungen**: Im August eine Art Harndrang wie früher ante menses; ebenso Kopfschmerzen. **Beschwerden nach der Behandlung**: Wohlbefinden. **Resultat**: Heilung: Amenorrhoe, Schwinden des Tumors, Wohlbefinden.

233. **Autor**: Gauß. **Krankheit**: Myom. Knollen zahlreich; 2 große subseröse Myome. **Alter der Kranken**: 46 J. **Hämoglobingehalt des Blutes**: 75 %. **Beschwerden vor der Behandlung**: Verstärkte Menses, so daß sie zu starken Schwächeanfällen führen. 1910 Kolik in der Nacht. **Bestrahlungsdauer**: 25. bis 30. V. = 75′, 14. bis 15. VI = 60′, 9. VII. = 64′, 9. bis 22. XI. = 65′ (Methode wie oben). **Größe des Myoms nach der Behandlung**: Tumor geschrumpft, kaum noch haselnußgroß. **Blutungen nach der Behandlung**: Zuletzt schwächere Menses. **Erythem durch Bestrahlung**: Eythem, danach Bräunung der Haut. **Ausfallserscheinungen**: Wallungen. **Beschwerden nach der Behandlung**: Schwinden der Menstrualbeschwerden. Wohlbefinden. **Resultat**: Wesentliche Besserung. Pat. als geheilt entlassen. Angabe, ob zum Schluß Amenorrhoe eingetreten ist, fehlt. Tumor stark geschrumpft.

234. **Autor**: Gauß. **Krankheit**: Uterus myomatosus. **Alter der Kranken**: 42 J. **Beschwerden vor der Behandlung**: Regelmäßige, starke Periode, Krämpfe. **Bestrahlungsdauer**: 11. bis 28. V. = 48′, 30. V. bis 6. VI = 46′, 16. VI. bis 5. VII. = 64′, 2. bis 3. VIII. = 12′ (Methode wie oben). **Größe des Myoms nach der Behandlung**: ?. **Blutungen nach der Behandlung**: Amenorrhoe nach $2^1/_4$ Monaten, danach noch 2 Sitzungen. **Erythem durch Bestrahlung**: Bräunung am Leib. **Beschwerden nach der Behandlung**: Schwinden der Beschwerden. **Resultat**: Heilung: Amenorrhoe. Pat. blieb, nachdem diese einige Zeit bestanden hatte, von der Behandlung fort. (Vorher war kürettiert worden, danach nochmals Blutung.)

235. **Autor**: Gauß. **Krankheit**: Myom, Fundus uteri 2 Querfinger über der Symphyse. Anämie. **Alter der Kranken**: 47 J. **Hämoglobingehalt des Blutes**: 35 %. Rote Blutkörperchen = 3,9 Mill. **Beschwerden vor der Behandlung**: Seit 2—3 Jahren Menorrhagien. Menstrualbeschwerden, Herzbeschwerden, Druckgefühl. Anämie. **Bestrahlungsdauer**: 12. bis 14. V. 52′, 28. V. bis 1. VI. = 58′, 16. bis 17. VI. = 58′, 4. bis 7. VII. = 58′, 27. bis 31. VIII. = 69′ (Methode wie oben). **Größe des Myoms nach der Behandlung**: Kleiner geworden. **Blutungen nach der Behandlung**: Amenorrhoe nach 3 Monaten, danach noch eine Serie Bestrahlungen. **Erythem durch Bestrahlung**: Erythem mit Hautablösung. Starke Bräunung der Haut. **Ausfallserscheinungen**: Starke Wallungen. **Beschwerden nach der Behandlung**: Wohlbefinden. Appetit besser, Stuhl gut. Hämoglobingehalt auf 70 % gehoben. Rote Blutkörperchen $4^1/_2$ Million. **Resultat**: Heilung: Amenorrhoe; Befinden gut. Hebung des Hämoglobingehaltes und der Zahl der roten Blutkörperchen. Tumor kleiner geworden.

236. **Autor**: Gauß. **Krankheit**: Uterus myomatosus. Retroflexio Anaemia gravis. **Alter der Kranken**: 48 J. **Hämoglobingehalt des Blutes**: 45 %. **Beschwerden vor der Behandlung**: Starke Menses alle 14 Tage, 8 Tage Dauer. Schmerzen. **Bestrahlungsdauer**: 29. V. bis 3. VI. = 58′, 29. VI. bis 2. VII. = 66′, 5. bis 14. VIII. = 163′, 21. bis 22. IX. = 154′ (Methode wie oben). **Größe des Myoms nach der Behandlung**: Kleiner geworden. **Blutungen nach der Behandlung**: Amenorrhoe nach 3 Monaten, bis zum Ende des 6. Monats noch weiterbestrahlt. **Ausfallserscheinungen**: Schwindel, Kopfschmerzen. **Beschwerden nach der Behandlung**: Keine Beschwerden mehr. Hämoglobin 75 %. **Resultat**: Heilung: Amenorrhoe. Uterus verkleinert. Anämie wesentlich gebessert. Wohlbefinden.

237. **Autor**: Gauß. **Krankheit**: Faustgroßes Myom. **Alter der Kranken**: 50 J. **Hämoglobingehalt des Blutes**: 60 %. **Beschwerden vor der Behandlung**: Unregelmäßige Blutungen, in der letzten Zeit dauernd leichte Blutung. **Bestrahlungsdauer**: 4 bis 6. VI. = 48′, 8. bis 11. VII. = 68′, 27. VII. bis 2. VIII = 90′, 16. bis 18. VIII. = 34′ (Methode wie oben). **Größe des Myoms nach der Behandlung**: ?. **Blutungen nach der Behandlung**: Amenorrhoe nach 1 Monat, danach noch $1^1/_2$ Monate weiter bestrahlt. **Erythem durch Bestrahlung**: Erythem mit starkem Jucken. **Beschwerden nach der Behandlung**: Geschwunden. **Resultat**: Geheilt: Amenorrhoe.

238. **Autor**: Gauß. **Krankheit**: Myom. **Alter der Kranken**: 45 J. **Hämoglobingehalt des Blutes**: ?. **Beschwerden vor der Behandlung**: Seit mehreren Monaten fast beständig Blutung. **Bestrahlungsdauer**: 14. bis 16. VI. 10 = 54′, 1. VI. bis 6. VII. = 68′, 26. bis 28. VII. = 36′, 8. bis 29. VIII. = 159′, 4. bis 7. X. = 103′, 27. bis 31. X. = 55′, 15. bis 17. XII. = 57′ (Methode wie oben). **Größe des Myoms**

Digitized by Google

nach der Behandlung: Um die Hälfte verkleinert nach 4 Monaten. **Blutungen nach der Behandlung**: Amenorrhoe nach 3 Monaten, noch 3 Monate weiterbestrahlt. **Ausfallserscheinungen**: Wallungen, Herzklopfen. **Beschwerden nach der Behandlung**: Geschwunden. **Resultat**: Heilung: Amenorrhoe. Tumor um die Hälfte verkleinert.

239. **Autor**: Gauß. **Krankheit**: Faustgroßes Myom. **Alter der Kranken**: 37 J. **Hämoglobingehalt des Blutes**: 17 %. Rote Blutkörperchen = 3 Mill. **Beschwerden vor der Behandlung**: Seit 3—4 Jahren fast beständig Blutungen, mit höchstens 8—14tägigen Pausen. Geschwollene Füße. Anämie. Schwäche. **Bestrahlungsdauer**: 26. VII. bis 2. IX. = 185′, 21. IX. bis 1. X. = 111′, 17. bis 20. X. = 103′, 7. bis 15. XI. = 108′, 3. bis 7. XII. = 50′ (Methode wie oben). **Größe des Myoms nach der Behandlung**: Etwas kleiner geworden. **Blutungen nach der Behandlung**: Oligorrhoe nach 4 Monaten („wahrscheinlich beginnende Amenorrhoe"). **Erythem durch Bestrahlung**: Bräunung der Haut. **Ausfallserscheinungen**: Wallungen. **Beschwerden nach der Behandlung**: Wesentliche Besserung der Anämie, Hämoglobin 40 %, rote Blutkörperchen 4,2 Millionen. Schwinden des Schwächegefühls. Oedeme gebessert. Gewichtszunahme um 4 Pfund. Appetit gut, Wohlbefinden. **Resultat**: Wesentliche Besserung, Oligorrhoe, Kleinerwerden des Tumors. Besserung des Allgemeinzustandes, Wohlbefinden. Pat. wurde aus äußeren Gründen entlassen.

240. **Autor**: Gauß. **Krankheit**: Gänseeigroßes Myom. Arteriosklerose, Herzaffektion. **Alter der Kranken**: 51 J. **Hämoglobingehalt des Blutes**: ?. **Beschwerden vor der Behandlung**: Letzte Periode sehr stark. Unregelmäßige Periode. Vor den Menses Asthma. **Bestrahlungsdauer**: 16. bis 26. VIII. 10. = 117′, 29. VIII. = 48′, 22. IX. = 102′, 8. X. = 42′ (Methode wie oben). **Größe des Myoms nach der Behandlung**: ?. **Blutungen nach der Behandlung**: Amenorrhoe nach 1½ Monaten, danach noch 2 weitere Serien. **Erythem durch Bestrahlung**: Rötung der Bauchhaut (wahrscheinlich nicht durch Bestrahlung). **Ausfallserscheinungen**: Wallungen, Ziehen in Leib und Schenkeln, Schweiße, Herzklopfen. **Beschwerden nach der Behandlung**: Geschwunden. **Resultat**: Heilung: Amenorrhoe. Schwinden des Asthma.

241. **Autor**: Gauß. **Krankheit**: Über mannskopfgroßes, bis über den Nabel reichendes Myom. Anämie. **Alter der Kranken**: 50 J. **Hämoglobingehalt des Blutes**: 45 %. **Beschwerden vor der Behandlung**: Verlängerte und verstärkte Menses. Schwindel, Kreuzschmerzen, Kopfweh, Herzklopfen. Schwäche, Abgeschlagenheit, Druckgefühl im Becken. **Bestrahlungsdauer**: 19. VIII. bis 1. IX. = 162′, 13. bis 17. X. = 123′, 3. bis 4. XI. = 30′, 21. bis 26. XI. = 27′, 19. bis 21. XII. = 65′, 17. bis 18. I. 11 = 60′ (Methode wie oben). **Größe des Myoms nach der Behandlung**: nur um geringes geschrumpft. **Blutungen nach der Behandlung**: Amenorrhoe nach 4½ Monaten. **Erythem durch Bestrahlung**: Geringe Rötung, dann Bräunung. **Ausfallserscheinungen**: Wallungen, Herzbeklemmungen. **Beschwerden nach der Behandlung**: Geschwunden. Wohlbefinden. Hämoglobin 65 %. **Resultat**: Heilung: Amenorrhoe. Wohlbefinden. Besserung der Anämie.

242. **Autor**: Gauß. **Krankheit**: Mannskopfgroßes Myom. Übelriechender Ausfluß. **Alter der Kranken**: 53 J. **Hämoglobingehalt des Blutes**: 60 %. 3500000 Erythrozyten. **Beschwerden vor der Behandlung**: Unregelmäßige, lange dauernde Menses. Myombeschwerden. Schwindel, Schweiße mit Schüttelfrost, Übelkeit, Kopfschmerzen, Kreuz- und Leibschmerzen, Meteorismus, Schwäche, Schlaflosigkeit. **Bestrahlungsdauer**: 22. VIII. bis I. IX. = 64′, 13. bis 16. IX. = 66′, 12. bis 18. X. = 109′, 4. bis 8. XI. = 89′, 7. bis 10. XII. = 55′ (Methode wie oben). **Größe des Myoms nach der Behandlung**: Myom etwas zurückgebildet. **Blutungen nach der Behandlung**: Amenorrhoe nach 3 Monaten. **Erythem durch Bestrahlung**: Rötung, danach Bräunung. **Beschwerden nach der Behandlung**: Besserung der Allgemeinbeschwerden Hämoglobin 78 %. **Resultat**: Heilung: Amenorrhoe, Myom etwas zurückgebildet (?). Besserung der Anämie. Pat. starb an Magenkarzinom, das nach Rückbildung des Myoms festgestellt werden konnte.

243. **Autor**: Gauß. **Krankheit**: Faustgroßes Myom. **Alter der Kranken**: ?. **Hämoglobingehalt des Blutes**: ?. **Beschwerden vor der Behandlung**: Blasenbeschwerden. (Menopause.) **Bestrahlungsdauer**: 23. bis 30. VIII. = 97′, 19. IX. = 45′, 6. bis 8. X. = 109′, 3. XI. = 50′ (Methode wie oben). **Größe des Myoms nach der Behandlung**: Tumor um etwa ein Drittel verkleinert. **Blutungen nach der Behandlung**: Menopause bestand schon vor der Behandlung. **Erythem durch Bestrahlung**: Rötung, dann Bräunung. **Beschwerden nach der Behandlung**: Blasenbeschwerden geschwunden, Wohlbefinden. **Resultat**: Heilung: Schwinden der Blasenbeschwerden, Verkleinerung des Tumors.

244. **Autor**: Gauß. **Krankheit**: Doppelfaustgroßes Myom. **Alter der Kranken**: 50 J. **Hämoglobingehalt des Blutes**: 65 %. **Beschwerden vor der Behandlung**: Seit einiger Zeit längere Dauer der Periode. Schwaches Herz. Allgemeine Menstruationsbeschwerden. **Bestrahlungsdauer**: 23. bis 24. IX. 10 = 88′, 10. bis 13. X = 80′, 27. bis 29. X = 55′ (Methode wie oben). **Größe des Myoms nach der Behandlung**: ?. **Blutungen nach der Behandlung**: Amenorrhoe nach 2½ Monaten, bestand noch nach 4 Monaten. **Erythem durch Bestrahlung**: Geringe Rötung. **Ausfallserscheinungen**: Kopfschmerzen. **Beschwerden nach der Behandlung**: Wohlbefinden. **Resultat**: Heilung: Amenorrhoe. (Pat. entzog sich der Behandlung, doch kam nach 4 Monaten Mitteilung, daß Amenorrhoe besteht.)

Digitized by Google

245. **Autor**: Gauß. **Krankheit**: Myom, das bis 3 Querfinger unter den Nabel reicht. **Alter der Kranken**: 38 J. **Hämoglobingehalt des Blutes**: 80%. **Beschwerden vor der Behandlung**: Verstärkte Menses. Blasenbeschwerden, Leibschmerzen, Abgeschlagenheit, Schwäche. (Schon vorher mit Röntgenstrahlen behandelt.) **Bestrahlungsdauer**: 5. bis 8. X. = 135′, 24. bis 29. X. = 65′ (Methode wie oben). **Größe des Myoms nach der Behandlung**: ?. **Blutungen nach der Behandlung**: Keine Besserung. **Erythem durch Bestrahlung**: Leichte Rötung. **Ausfallserscheinungen**: Wallungen, Beklemmungen, Aufgeregtheit, Atemnot, Schweiße. **Beschwerden nach der Behandlung**: Kein Erfolg. **Resultat**: Ungeheilt: Pat. entzog sich der Behandlung.

246. **Autor**: Gauß. **Krankheit**: Faustgroßes Myom. Oedeme der Augenlider. Albuminurie. **Alter der Kranken**: 50 J. **Hämoglobingehalt des Blutes**: 38%. **Beschwerden vor der Behandlung**: In den letzten 5 Jahren sehr starke Menses; seit 2 Monaten Periode unregelmäßig. Menstrualbeschwerden. Oedeme an den Augenlidern. **Bestrahlungsdauer**: 26. bis 29. IX. = 87′, 17. bis 20. XI. = 109′, 7. bis 15. XI. = 129′, 5. bis 7. XII. = 65′. **Größe des Myoms nach der Behandlung**: Ganz geschwunden. **Blutungen nach der Behandlung**: Amenorrhoe nach 2 Monaten, noch 2 Monate weiterbestrahlt. **Erythem durch Bestrahlung**: Bräunung, keine Rötung. **Beschwerden nach der Behandlung**: Wohlbefinden. Schwinden der Albuminurie. Gewichtszunahme. Heben des Hämoglobingehaltes (55%). **Resultat**: Heilung: Amenorrhoe. Schwinden des Tumors. Beseitigung der Albuminurie. Besserung der Anämie.

247. **Autor**: Gauß. **Krankheit**: Kindskopfgroßes Myom. Prolapsus vaginae. **Alter der Kranken**: ?. **Hämoglobingehalt des Blutes**: 65%. **Beschwerden vor der Behandlung**: Seit 1 Jahr unregelmäßige, verstärkte Blutung. Schwindel, Kreuz- und Leibschmerzen, Kopfweh, Meteorismus, Druckgefühl im Becken, Abgeschlagenheit, Schwäche. **Bestrahlungsdauer**: 24. X. bis 9. XI. = 136′, 30. XI. bis 5. XII. = 75′, 20. bis 21. XII. = 25′, 10. bis 13. I 11 = 12′, 26. I. = 62′ (Methode wie oben). **Größe des Myoms nach der Behandlung**: ?. **Blutungen nach der Behandlung**: Amenorrhoe nach $2^3/_4$ Monaten, danach noch 21 mal. **Erythem durch Bestrahlung**: Rötung, dann Bräunung. **Ausfallserscheinungen**: Wallungen, Herzklopfen, Beklemmungen. **Beschwerden nach der Behandlung**: Geschwunden. **Resultat**: Heilung: Amenorrhoe.

248. **Autor**: Gauß. **Krankheit**: Myom, drei Querfinger über den Nabel reichend. **Alter der Kranken**: 53 J. **Hämoglobingehalt des Blutes**: 23%. **Beschwerden vor der Behandlung**: Seit 1 Jahr unregelmäßige, sehr starke Periode, Schwindel, Übelkeit, Erbrechen, Meteorismus. **Bestrahlungsdauer**: 15. bis 16. IX. = 48′, 10. bis 17. X. = 76′, 9. bis 10. XI. = 35′ (Methode wie oben). **Größe des Myoms nach der Behandlung**: Nicht merkbar kleiner geworden. **Blutungen nach der Behandlung**: Amenorrhoe nach 1 Monat. **Beschwerden nach der Behandlung**: Besserung. **Resultat**: Heilung: Amenorrhoe.

249. **Autor**: Gauß. **Krankheit**: Myom, bis über den Nabel reichend. **Alter der Kranken**: 51 J. **Hämoglobingehalt des Blutes**: 35%. **Beschwerden vor der Behandlung**: Seit 1 Jahr sehr starke, lange dauernde Menses. Vorübergehend Wallungen. Übelkeit, wehenartige Leibschmerzen, Schwäche. **Bestrahlungsdauer**: 8. bis 9. VI. 10 = 52′, 22. bis 25. VI. = 56′, 8. bis 9. VII. = 86′, 26. bis 29. VII. = 57′, 5. bis 26. VIII. = 118′, 9. IX. = 42′ (Methode wie oben). **Größe des Myoms nach der Behandlung**: Stark zurückgebildet. **Blutungen nach der Behandlung**: Amenorrhoe nach 2 Monaten, noch 1 Monat weiterbestrahlt. **Erythem durch Bestrahlung**: Rötung, Bräunung. **Ausfallserscheinungen**: Wallungen, Schweiße. **Beschwerden nach der Behandlung**: Wohlbefinden. **Resultat**: Heilung: Amenorrhoe. Starke Verkleinerung des Tumors. Beseitigung der Beschwerden.

250. **Autor**: Gauß. **Krankheit**: Myom, z. T. in der etwas geöffneten Zervix liegend. Chronische Nephritis. **Alter der Kranken**: 62 J. **Hämoglobingehalt des Blutes**: 65%. **Beschwerden vor der Behandlung**: Seit 3 Jahren unregelmäßige Periode. Menstrualbeschwerden, Wallungen, Kreuzschmerzen, Herzklopfen, Schwäche. **Bestrahlungsdauer**: 7. bis 23. XII. 10 = 80′, 18. bis 19. I. 11 = 50′, 6. bis 9. II. 11 = 60′, 1. bis 3. III. 11 = 60′ (Methode wie oben). **Größe des Myoms nach der Behandlung**: ?. **Blutungen nach der Behandlung**: Amenorrhoe nach 3 Monaten. **Ausfallserscheinungen**: Wallungen. **Resultat**: Heilung: Amenorrhoe.

251. **Autor**: Gauß. **Krankheit**: Faustgroßes Myom, dem vorne ein subseröser Apfel aufsitzt. **Alter der Kranken**: ?. **Hämoglobingehalt des Blutes**: 50—60%. **Beschwerden vor der Behandlung**: Seit einiger Zeit unregelmäßige, sehr starke Periode, Schmerzen im Unterleib. Vor kurzem eine 14tägige starke Blutung. **Bestrahlungsdauer**: 3. bis 10. III. = 160′, 24. bis 29. III. = 195′, 20. bis 24. IV. = 180′, 10. bis 12. V. = 148′, 9. VI. = 125′. (Siebenfeldbestrahlung [Rundserien].) **Größe des Myoms nach der Behandlung**: Bis zu Haselnußgröße verkleinert. **Blutungen nach der Behandlung**: Amenorrhoe nach 2 Monaten. **Ausfallserscheinungen**: Wallungen. Fliegende Hitze. **Beschwerden nach der Behandlung**: Geheilt. **Resultat**: Heilung: Amenorrhoe. Starke Verkleinerung des Tumors.

252. **Autor**: Gauß. **Krankheit**: Doppelfaustgroßes Myom. **Alter der Kranken**: 60 J. **Hämoglobingehalt des Blutes**: 60%. **Beschwerden vor der Behandlung**: Starke, lange dauernde Periode (bis zu 6 Wochen). Menstruationsbeschwerden. Druckgefühl im Becken. **Bestrahlungsdauer**: 14. bis 17. XII. = 97′, 9. I. bis 11. I. 11 = 122′, 1. bis 3. II. = 121′, 25. bis 26. II. = 141′, 18. bis 21. III. = 157′,

Digitized by Google

28. bis 29. IV. = 139′, 29. bis 30. V. = 117′. (Rundserien.) **Größe des Myoms nach der Behandlung**: Um $^1/_3$ verkleinert. **Blutungen nach der Behandlung**: Amenorrhoe nach $5^1/_2$ Monaten. **Erythem durch Bestrahlung**: Rötung, danach leichte Bräunung. **Beschwerden nach der Behandlung**: Geheilt. **Resultat**: Heilung: Amenorrhoe. Verkleinerung des Tumors

253. **Autor**: Gauß. **Krankheit**: Myom. Verdacht auf Ovarienkarzinom und Knochenkarzinom im Anschluß an ein vorher amputiertes Mammakarzinom. **Alter der Kranken**: 54 J. **Hämoglobingehalt des Blutes**: 60—65%. **Beschwerden vor der Behandlung**: Starke, lange dauernde Periode. Menstrualbeschwerden. In der letzten Zeit sehr starke Blutung. Schmerzen im Rücken, Schwäche (vor 7 Jahren Mammaamputation wegen Karzinom). **Bestrahlungsdauer**: 19. bis 24. I. = 137′, 3. bis 9. II. = 115′, 24. bis 25. II. = 165′, 9. bis 15. III. = 75′ (Rundserien). **Größe des Myoms nach der Behandlung**: ?. **Blutungen nach der Behandlung**: Amenorrhoe nach drei Monaten. **Resultat**: Heilung von den Myombeschwerden. Exitus an Metastasen eines mehrfach operierten Mammakarzinoms in Leber.

254. **Autor**: Gauß. **Krankheit**: Multiple Myome. **Alter der Kranken**: 40 J. **Hämoglobingehalt des Blutes**: ?. **Beschwerden vor der Behandlung**: Seit zwei Jahren sehr starke, lange dauernde Menses (bis zu 16 Tagen) Kopfschmerzen. Anämie. **Bestrahlungsdauer**: 7. bis 9. II. = 134′, 22. bis 25. II. = 227′, 15. bis 18. III. = 238′, 10. bis 11. IV. = 180′, 3. bis 5. V. = 160′, 7. VII. = 120′ (Rundserien). **Größe des Myoms nach der Behandlung**: Stark geschrumpft. **Blutungen nach der Behandlung**: Amenorrhoe nach vier Monaten. **Ausfallserscheinungen**: Herzklopfen, fliegende Hitze, Kopfweh. Psychische Depression. **Beschwerden nach der Behandlung**: Geheilt. **Resultat**: Heilung: Amenorrhoe. Schrumpfung des Tumors.

255. **Autor**: Gauß. **Krankheit**: Doppelmannsfaustgroßes Myom. **Alter der Kranken**: 50 J. **Hämoglobingehalt des Blutes**: 45%. **Beschwerden vor der Behandlung**: Seit $2^1/_2$ Jahren unregelmäßige, lange dauernde Periode. Etwas Schwindel, Wallungen, Schweiße, Kreuzschmerzen, Kopfschmerzen, Herzklopfen, Exantheme. Schwäche. **Bestrahlungsdauer**: 6. bis 10. X. = 92′, 2. bis 15. XI. = 100′, 2. bis 3. XII. = 32′, 18. bis 21. XII. = 94′ (Rundserien). **Größe des Myoms nach der Behandlung**: Kleiner geworden. **Blutungen nach der Behandlung**: Amenorrhoe nach zwei Monaten. **Beschwerden nach der Behandlung**: Entschiedene Besserung. **Resultat**: Heilung: Amenorrhoe. Myom kleiner.

256. **Autor**: Gauß. **Krankheit**: Myom bis ca. zwei Querfinger oberhalb des Nabels reichend. **Alter der Kranken**: 55 J. **Hämoglobingehalt des Blutes**: ?. **Beschwerden vor der Behandlung**: Seit 2 Jahren unregelmäßige, starke Periode. **Bestrahlungsdauer**: 14. bis 16. XI. 10. = 65′, 5. bis 7. XII. = 60′, 21. bis 24. XII. = 75′, 29. XII. bis 3. I. 11. = 52′, 13. bis 15. I. = 65′, 20. I. bis 2. II. = 78′ (Rundserien). **Größe des Myoms nach der Behandlung**: Stark geschrumpft. **Blutungen nach der Behandlung**: Amenorrhoe nach zwei Monaten. **Erythem durch Bestrahlung**: Leichte Follikelrötung. **Ausfallserscheinungen**: Rückenschmerzen, Blutandrang zum Kopf. **Beschwerden nach der Behandlung**: Wohlbefinden. **Resultat**: Geheilt: Amenorrhoe. Starke Schrumpfung des Tumors.

257. **Autor**: Gauß. **Krankheit**: $1^1/_2$ mannesfaustgroßes Myom. **Alter der Kranken**: 47 J. **Hämoglobingehalt des Blutes**: 68%. **Beschwerden vor der Behandlung**: Seit 2 Jahren starke, lange dauernde Menses. **Bestrahlungsdauer**: 14. bis 25. XI. 10 = 80′, 19. bis 21. XII. = 61′, 16. bis 20. I. 11 = 17′, 7. bis 9. II. = 118′, 2. bis 4. III. = 80′, 21. bis 30. III. = 190′ (Rundserien). **Größe des Myoms nach der Behandlung**: Bis zu Hühnereigröße geschrumpft. **Blutungen nach der Behandlung**: Amenorrhoe nach $3^1/_4$ Monaten. **Beschwerden nach der Behandlung**: Heilung. Zu Beginn der Behandlung stärkere Blutung als gewöhnlich. **Resultat**: Heilung: Amenorrhoe. Schrumpfung des Tumors.

258. **Autor**: Gauß. **Krankheit**: Doppelfaustgroßes Myom. **Alter der Kranken**: 55 J. **Hämoglobingehalt des Blutes**: 70%. **Beschwerden vor der Behandlung**: Sehr starke, lange dauernde menses. Kopfschmerzen, Ziehen in den Gliedern, schlechter Schlaf. **Bestrahlungsdauer**: 11. bis 25. I. = 85′, 13. bis 16. II. = 108′, 6. bis 9. III. = 135′, 3. bis 5. IV. = 136′, 26. bis 27. IV. = 55′. **Größe des Myoms nach der Behandlung**: Völlig geschwunden. **Blutungen nach der Behandlung**: Amenorrhoe nach zwei Monaten. **Erythem durch Bestrahlung**: Ziemlich intensive Rötung mit Jucken, dann Bräunung. **Ausfallserscheinungen**: Wallungen. **Beschwerden nach der Behandlung**: Heilung. **Resultat**: Heilung: Amenorrhoe. Schwinden des Tumors.

259. **Autor**: Gauß. **Krankheit**: Zwei kleine Myome. **Alter der Kranken**: 36 J. **Hämoglobingehalt des Blutes**: 60%, später 38%. **Beschwerden vor der Behandlung**: Unregelmäßige, starke Periode, Menstrualbeschwerden, Schwindel, Schweiße, Kopfschmerzen, links Leibschmerzen, Schwäche, Druckgefühl im Becken. **Bestrahlungsdauer**: 16. bis 31. VIII. = 147′, 1. bis 3. X. = 98′, 19. bis 23. X. = 135′, 7. bis 9. XI. = 45′, 6. bis 13. XII. = 63′, 30. bis 31. XII. = 90′, 12. bis 15. I. = 120′, 3. bis 21. II. = 135′, 21. bis 24. III. = 155′, 20. bis 21. IV. = 135′, 25. IV. = 45′ (Rundserien). **Größe des Myoms nach der Behandlung**: Keine Verkleinerung. **Blutungen nach der Behandlung**: Amenorrhoe erst nach acht Monaten eingetreten. **Erythem durch Bestrahlung**: Rötung, dann Bräunung. **Ausfallserscheinungen**: Sehr starke Wallungen: **Beschwerden nach der Behandlung**: Geschwunden. Gewichtszunahme. Besserung der Anämie. — Nach den Bestrahlungen einige Male Durchfall! Zu Beginn der Behandlung starke Blutung. **Resultat**: Heilung: Amenorrhoe. Schwinden der Beschwerden.

Digitized by Google

260. **Autor:** Gauß. **Krankheit:** Manneskopfgroßes subseröses Myom. **Alter der Kranken:** 45 J. **Hämoglobingehalt des Blutes:** 65%. **Beschwerden vor der Behandlung:** Seit 2 bis 3 Jahren starke Menses, länger dauernd, Schmerzen, Druckgefühl, Kopfschmerzen, Herzklopfen. Ziehen in den Gliedern. Schwäche. **Bestrahlungsdauer:** 11. bis 14. IX. = 120′, 4. X. u. 5. XI. = 37′, 22. XII. = 30′, 10. bis 13. I. = 100′, 7. bis 9. II. = 60′, 28. II. bis 3. III. = 100′, 20. bis 27. III. = 174′, 5. bis 8. V. = 137′ (Rundserien). **Größe des Myoms nach der Behandlung:** Völlig zurückgebildet. **Blutungen nach der Behandlung:** Amenorrhoe nach vier Monaten. **Erythem durch Bestrahlung:** Erythem, Ekzem. Rötung und Follikelschwellung in der Scheide. **Ausfallserscheinungen:** Sehr starke Wallungen. Schweiße. **Beschwerden nach der Behandlung:** Wohlbefinden. Einige Male nach der Bestrahlung Ischiasschmerzen. **Resultat:** Heilung: Amenorrhoe. Schwinden des Tumors.

261. **Autor:** Gauß. **Krankheit:** Doppelkindskopfgroßes Myom. **Alter der Kranken:** 54 J. **Hämoglobingehalt des Blutes:** ?. **Beschwerden vor der Behandlung:** Stärkerwerden der Periode. Wachsendes Myom. **Bestrahlungsdauer:** 24. bis 26. XI. = 82′, 9. bis 10. XII. = 55′, 22. bis 23. XII. = 57′, 30. bis 31. XII. = 63′, 13. bis 14. I. — 97′, 18. bis 24. I. = 40′, 6. bis 18. II. = 135′, 15. III. bis 3. IV. = 214′ (Rundserien). **Größe des Myoms nach der Behandlung:** Bis zu Mannesfaustgröße geschrumpft. **Blutungen nach der Behandlung:** Amenorrhoe nach zwei Monaten. **Erythem durch Bestrahlung:** Rötung und Bräunung. **Beschwerden nach der Behandlung:** Geschwunden. Während der Behandlung Blasenstörungen (Kompressionsblase). **Resultat:** Heilung: Amenorrhoe. Kleinerwerden des Tumors.

262. **Autor:** Gauß. **Krankheit:** Myom bis zu Nabelhöhe reichend. **Alter der Kranken:** 46 J. **Hämoglobingehalt des Blutes:** 65%. **Beschwerden vor der Behandlung:** Starke, länger dauernde Periode seit zwei Jahren, Schwindel, Kopfschmerzen, Übelkeit. **Bestrahlungsdauer:** 29. VII. bis 24. VIII. = 158′, 9. bis 17. IX. = 69′, 8. bis 16. XI. = 95′, 13. bis 17. XII. = 75′, 16. bis 20. I. = 70′ (Rundserien). **Größe des Myoms nach der Behandlung:** Bis zu Faustgröße geschrumpft. **Blutungen nach der Behandlung:** Amenorrhoe nach $2^1/_2$ Monaten. **Ausfallserscheinungen:** Wallungen. **Beschwerden nach der Behandlung:** Geheilt. Während der Behandlung Verstopfung. **Resultat:** Heilung: Amenorrhoe. Verkleinerung des Tumors.

263. **Autor:** Gauß. **Krankheit:** Haselnußgroße Myome. Retroflexio. **Alter der Kranken:** 44 J. **Hämoglobingehalt des Blutes:** 70%. **Beschwerden vor der Behandlung:** Seit zwei Jahren sehr starke Menses. In der letzten Zeit nur 14 Tage Pause. Schwäche. Schwindel, Wallungen, Schweiße, Kreuzschmerzen, Herzklopfen. **Bestrahlungsdauer:** 3. bis 16. XI. 10 = 116′, 6. bis 7. XII. = 55′, 20. bis 21. XII. = 40′, 5. I. 11 = 30′, 13. bis 14. I. = 80′, 20. bis 23. II. = 80′, 8. bis 11. III. = 110′, 6. bis 7. IV. = 79′ (Rundserien) **Größe des Myoms nach der Behandlung:** Gänzlich geschwunden. **Blutungen nach der Behandlung:** Amenorrhoe nach vier Monaten. **Erythem durch Bestrahlung:** Rötung, Jucken, Bräunung. Erythem der Vulva. Rötung an der Portio. **Beschwerden nach der Behandlung:** Bedeutend besseres Allgemeinbefinden. Verstopfung. **Resultat:** Heilung: Amenorrhoe. Schwinden des Tumors.

264. **Autor:** Gauß. **Krankheit:** Manneskopfgroßes Myom. **Alter der Kranken:** 48 J. **Hämoglobingehalt des Blutes:** 30%, später 19%, Erythrokyten 2100000. **Beschwerden vor der Behandlung:** Seit vier Jahren unregelmäßige, lange dauernde, sehr starke Blutungen. Menstruationsbeschwerden, Druckgefühl im Becken. Geschwollene Beine. **Bestrahlungsdauer:** 25. bis 28. XI. = 60′, 19. bis 21. XII. = 52′, 5. I. 11 = 20′, 22. bis 28. I. = 120′, 3. bis 4. III. = 25′, 16. bis 22. III. = 117′, 6. bis 7. IV. = 117′, 4. bis 5. V. = 111′ (Rundserien). **Größe des Myoms nach der Behandlung:** Bis zu Faustgröße verkleinert. **Blutungen nach der Behandlung:** Amenorrhoe nach drei Monaten. **Erythem durch Bestrahlung:** Colpitis erythematosa. **Beschwerden nach der Behandlung:** Wesentliche Besserung: sehr guter Appetit und Schlaf. Hämoglobin 63%. Im Januar sehr intensive Blutung. **Resultat:** Heilung: Amenorrhoe. Verkleinerung des Tumors. Besserung des Allgemeinbefindens. Colpitis erythematosa!

265. **Autor:** Gauß. **Krankheit:** $1^1/_2$ faustgroßes Myom. **Alter der Kranken:** 45 J. **Hämoglobingehalt des Blutes:** ?. **Beschwerden vor der Behandlung:** Seit zwei Jahren unregelmäßige, lange dauernde, starke Blutungen. **Bestrahlungsdauer:** 1. Serie = 26 x 10. bis 14. III., 2. Serie = $42^1/_2$ x 29. III bis 1. IV., 3. Serie = $59^1/_2$ x 19. bis 22. IV., 4. Serie = 46 x 8. bis 11. V., 5. Serie = 49 x 26. bis 29. V., 6. Serie = 51 x 10. bis 17. VII. (3 mm Al. Filter), 7. Serie = $65^1/_2$ x 23. VIII. (3 mm Al. Filter), 8. Serie = 77 x 15. IX., 9. Serie = 74 x 6. bis 7. X. (Mehrstellige Filternahbestrahlung.) **Größe des Myoms nach der Behandlung:** ?. **Blutungen nach der Behandlung:** Amenorrhoe nach $2^1/_2$ Monaten. **Beschwerden nach der Behandlung:** Wesentliche Besserung des Allgemeinbefindens. **Resultat:** Heilung: Amenorrhoe.

266. **Autor:** Gauß. **Krankheit:** Doppeltfaustgroßes Myom. **Alter der Kranken:** 47 J. **Hämoglobingehalt des Blutes:** ?. **Beschwerden vor der Behandlung:** Seit einem Jahr unregelmäßige, verstärkte, lange dauernde Periode. Seit sechs Wochen dauernde Blutungen, Schwäche, Herzklopfen. **Bestrahlungsdauer:** 6 Serien mit 472 x Al. Filter 3 mm in 3 Serien (Methode wie oben). **Größe des Myoms nach der Behandlung:** ?. **Blutungen nach der Behandlung:** Amenorrhoe nach 2 Monaten. **Erythem durch Bestrahlung:** Leichte Rötung in der Glutäalgegend, die bald verschwand. **Ausfallserscheinungen:** Leichte Depression. **Beschwerden nach der Behandlung:** Wohlbefinden. **Resultat:** Heilung: Amenorrhoe.

Digitized by Google

267. **Autor**: Gauß. **Krankheit**: Doppelfaustgroßes Myom. „Myomherz". **Alter der Kranken**: 40 J. **Hämoglobingehalt des Blutes**: 25—30%. **Beschwerden vor der Behandlung**: Seit einigen Jahren starke, länger dauernde Periode, zuletzt mit wehenartigen Schmerzen. Herzklopfen. **Bestrahlungsdauer**: 10 Serien mit 1279 x Al. Filter 3 mm in 7 Serien, 1 Serie mit 2 mm Al.-Filter (Methode wie oben.) **Größe des Myoms nach der Behandlung**: Um die Hälfte verkleinert. **Blutungen nach der Behandlung**: Amenorrhoe nach 4½ Monaten. **Beschwerden nach der Behandlung**: Ausgezeichnetes Wohlbefinden. **Resultat**: Heilung: Amenorrhoe. Schrumpfung des Tumors.

268. **Autor**: Gauß. **Krankheit**: Mannskopfgroßes Myom. **Alter der Kranken**: 49 J. **Hämoglobingehalt des Blutes**: ?. **Beschwerden vor der Behandlung**: Nach jeder Periode starke ausstrahlende Schmerzen, Herzklopfen, Ziehen in Gliedern und Brüsten. Leibschmerzen, Schwäche. **Bestrahlungsdauer**: 6½ Serien mit 657 x Al. Filter 3 mm in 4½ Serien (Methode wie oben). **Größe des Myoms nach der Behandlung**: Bis zu Mannsfaustgröße verkleinert. **Blutungen nach der Behandlung**: Amenorrhoe nach 2 Monaten. **Ausfallserscheinungen**: Wallungen, Schweiße. **Beschwerden nach der Behandlung**: Ausgezeichnetes Wohlbefinden. Nach der 6. Serie „Röntgenkater", Hämoglobin 52%. **Resultat**: Heilung: Amenorrhoe. Schrumpfung des Tumors.

269. **Autor**: Gauß. **Krankheit**: Faustgroßes Myom. **Alter der Kranken**: 46 J. **Hämoglobingehalt des Blutes**: ?. **Beschwerden vor der Behandlung**: Sehr starke Menses. Vorher 2 Kürettagen. Übelkeit, Kopfschmerzen, Herzklopfen, Schwäche, Schlaflosigkeit. **Bestrahlungsdauer**: 6 Serien mit 582x Al. Filter 3 mm in 4 Serien (Methode wie oben). **Größe des Myoms nach der Behandlung**: Bis zu Hühnereigröße verkleinert. **Blutungen nach der Behandlung**: Amenorrhoe nach 2½ Monaten. **Erythem durch Bestrahlung**: Jucken. **Beschwerden nach der Behandlung**: Wohlbefinden mit Ausnahme von Magenbeschwerden. — Während der Behandlung zeitweise Erbrechen und Durchfälle. **Resultat**: Heilung: Amenorrhoe. Schrumpfung des Tumors. Hämoglobin 45%.

270. **Autor**: Gauß. **Krankheit**: Doppelfaustgroßes Myom. **Alter der Kranken**: 47 J. **Hämoglobingehalt des Blutes**: ?. **Beschwerden vor der Behandlung**: Sehr starke, länger dauernde Periode, Wallungen, Kopfschmerzen, Kreuzschmerzen, Herzklopfen, Schwäche, Schlaflosigkeit. **Bestrahlungsdauer**: 7 Serien mit 853½ x, Al.-Filter 3 mm in 4 Serien. (Methode wie oben.) **Größe des Myoms nach der Behandlung**: Bis zu Walnußgröße verkleinert. **Blutungen nach der Behandlung**: Amenorrhoe nach 4½ Monaten. **Beschwerden nach der Behandlung**: Wohlbefinden. In der ersten Zeit der Behandlung stärkere Blutungen. „Röntgenkater." Müdigkeit. **Resultat**: Heilung: Amenorrhoe. Verkleinerung des Tumors.

271. **Autor**: Gauß. **Krankheit**: Doppelfaustgroßes Myom. **Alter der Kranken**: 46 J. **Hämoglobingehalt des Blutes**: ?. **Beschwerden vor der Behandlung**: Seit 5 Jahren sehr starke, verlängerte Periode. Schweiße, Kopfschmerzen, Herzklopfen, Ziehen in den Gliedern, Schwäche, Meteorismus. **Bestrahlungsdauer**: 5 Serien mit 555½ x, Al.-Filter 3 mm in 4 Serien. (Methode wie oben.) **Größe des Myoms nach der Behandlung**: ?. **Blutungen nach der Behandlung**: Amenorrhoe nach 1⅔ Monaten. **Erythem durch Bestrahlung**: Rötung und Jucken am r. Oberschenkel. **Ausfallserscheinungen**: Fliegende Hitze, Schweiße, nervöse Unruhe. **Resultat**: Heilung: Amenorrhoe.

272. **Autor**: Gauß. **Krankheit**: Faustgroßes Myom. **Alter der Kranken**: 48 J. **Hämoglobingehalt des Blutes**: 66—70%, Erythrozyten 2 800000. **Beschwerden vor der Behandlung**: Sehr starke, verlängerte, anteponierende Menses. Schwäche, Schlaflosigkeit, Kopf- und Kreuzschmerzen, Schwindel. **Bestrahlungsdauer**: 10 Serien mit 816 x, At.-Filter 3 mm in 3 Serien. (Methode wie oben.) **Größe des Myoms nach der Behandlung**: Beinahe geschwunden. **Blutungen nach der Behandlung**: Amenorrhoe nach 8½ Monaten. **Ausfallserscheinungen**: Wallungen. **Beschwerden nach der Behandlung**: Befinden gut. Während der Behandlung mehrfach Blutung. **Resultat**: Heilung: Amenorrhoe. Schrumpfung des Tumors.

278. **Autor**: Gauß. **Krankheit**: Apfelgroßes Myom. **Alter der Kranken**: 47 J. **Hämoglobingehalt des Blutes**: ?. **Beschwerden vor der Behandlung**: Starke Menstruationsbeschwerden. Druckerscheinung im Unterleib. Fliegende Hitze. Herzklopfen, Kopfweh, Abgeschlagenheit. **Bestrahlungsdauer**: 4 Serien mit 296,5 x, Al.-Filter 3 mm in 2 Serien. (Methode wie oben.) **Größe des Myoms nach der Behandlung**: ?. **Blutungen nach der Behandlung**: Amenorrhoe nach 2 Monaten. **Erythem durch Bestrahlung**: Erythem 2. Grades (abgeheilt). **Ausfallserscheinungen**: Fliegende Hitze. **Beschwerden nach der Behandlung**: Gebessert. **Resultat**: Heilung: Amenorrhoe.

274. **Autor**: Gauß. **Krankheit**: Uterus myomatosus. Zystitis. Pyelitis dext. **Alter der Kranken**: 47 J. **Beschwerden vor der Behandlung**: Sehr starke Leibschmerzen und Ziehen in den Gliedern. **Bestrahlungsdauer**: 4 Serien mit 415 x und 3 Serien Al.-Filter in 4 Serien. (Methode wie oben.) **Größe des Myoms nach der Behandlung**: Stark in Rückbildung. **Blutungen nach der Behandlung**: Amenorrhoe nach 3¼ Monaten. **Ausfallserscheinungen**: Wallungen. **Beschwerden nach der Behandlung**: Wohlbefinden. **Resultat**: Heilung: Amenorrhoe. Schrumpfung des Myoms.

275. **Autor**: Gauß. **Krankheit**: Faustgroßes Myom, zahlreiche, ca. walnußgroße Knoten. **Alter**

Digitized by Google

der Kranken: 42 J. **Hämoglobingehalt des Blutes**: ?. **Beschwerden vor der Behandlung**: Unregelmäßige starke Blutung, Schwindel, Wallungen, Übelkeit, Erbrechen, Herzklopfen, Leibschmerzen, unruhiger Schlaf. **Bestrahlungsdauer**: 5 Serien mit 287 x und 3 Serien, Al.-Filter in 3 Serien. (Methode wie oben.) **Größe des Myoms nach der Behandlung**: ?. **Blutungen nach der Behandlung**: Amenorrhoe nach $4^1/_2$ Monaten. **Beschwerden nach der Behandlung**: Befinden gut. **Resultat**: Heilung: Amenorrhoe.

276. **Autor**: Gauß. **Krankheit**: Faustgroßes Myom. **Alter der Kranken**: 43 J. **Hämoglobingehalt des Blutes**: 58%. **Beschwerden vor der Behandlung**: Seit 4—5 Jahren sehr starke Menses mit Schmerzen in der Brust, Kurzatmigkeit, Kräfteabnahme, Herzklopfen, Schwäche, Kreuzschmerzen, Druckgefühl im Becken. **Bestrahlungsdauer**: 6 Serien mit 497 x und 3 Serien, Al.-Filter in 5 Serien. (Methode wie oben.) **Größe des Myoms nach der Behandlung**: ?. **Blutungen nach der Behandlung**: Amenorrhoe nach 4 Monaten. **Beschwerden nach der Behandlung**: Beschwerden völlig geschwunden. **Resultat**: Heilung: Amenorrhoe.

277. **Autor**: Gauß. **Krankheit**: Uterus myomatosus. **Alter der Kranken**: 50 J. **Hämoglobingehalt des Blutes**: ?. **Beschwerden vor der Behandlung**: Stärkere Menses, Kreuz- und Leibschmerzen, Druckgefühl im Becken, Abgeschlagenheit. **Beschwerden vor der Behandlung**: 2 Serien mit zusammen 136 x (und 4 Serien nach Erreichung der Amenorrhoe). Al.-Filter in 5 Serien. (Methode wie oben.) **Größe des Myoms nach der Behandlung**: Ganz geschwunden. **Blutungen nach der Behandlung**: Amenorrhoe nach 2 Monaten. **Beschwerden nach der Behandlung**: Wohlbefinden. „Röntgenkater." **Resultat**: Heilung: Amenorrhoe, Schwinden des Tumors.

278. **Autor**: Gauß. **Krankheit**: Myom. **Alter der Kranken**: 46 J. **Hämoglobingehalt des Blutes**: ?. **Beschwerden vor der Behandlung**: Unregelmäßige Periode, Dysmenorrhoe. Schwindel, Wallungen, Herzklopfen, Kreuzschmerzen, Schwäche. **Bestrahlungsdauer**: 4 Serien, 443 x (und 1 Serie, 118 x in 130' nach Erreichung der Amenorrhoe). Immer Al.-Filter 3 mm. (Intensivbestrahlung mit mittleren Dosen.) **Größe des Myoms nach der Behandlung**: ?. **Blutungen nach der Behandlung**: Amenorrhoe nach $3^1/_4$ Monaten. **Beschwerden nach der Behandlung**: Allgemeinbefinden viel besser. **Resultat**: Heilung: Amenorrhoe.

279. **Autor**: Gauß. **Krankheit**: Faustgroßes Myom. **Alter der Kranken**: 43 J. **Hämoglobingehalt des Blutes**: 55%. **Beschwerden vor der Behandlung**: Seit 2 Jahren sehr starke Menses. **Bestrahlungsdauer**: 5 Serien mit 769 x (und 2 Serien mit 324 x nach Erreichung der Amenorrhoe). Immer Al.-Filter. (Methode wie oben.) **Größe des Myoms nach der Behandlung**: Viel kleiner geworden. **Blutungen nach der Behandlung**: Amenorrhoe nach 4 Monaten. **Ausfallserscheinungen**: Wallungen. **Beschwerden nach der Behandlung**: Gutes Allgemeinbefinden. **Resultat**: Heilung: Amenorrhoe, Verkleinerung des Myoms.

280. **Autor**: Gauß. **Krankheit**: Doppelfaustgroßes, knolliges Myom. **Alter der Kranken**: 46 J. **Hämoglobingehalt des Blutes**: ?. **Beschwerden vor der Behandlung**: Stärkere Menses. Migräneartige Zustände. Leibschmerzen. Druckgefühl im Becken. **Bestrahlungsdauer**: 2 Serien mit 117 x (und 4 Serien mit 691 x nach Erreichung der Amenorrhoe). Immer Al.-Filter 3 mm. (Methode wie oben.) **Größe des Myoms nach der Behandlung**: Ganz klein geworden. **Blutungen nach der Behandlung**: Amenorrhoe nach $1^1/_4$ Monaten. **Ausfallserscheinungen**: Leichte Wallungen. **Beschwerden nach der Behandlung**: Befinden gut. **Resultat**: Heilung: Amenorrhoe. Verkleinerung des Tumors.

281. **Autor**: Gauß. **Krankheit**: Doppelfaustgroßes Myom. **Alter der Kranken**: 47 J. **Hämoglobingehalt des Blutes**: 65%. **Beschwerden vor der Behandlung**: Seit dem 39. Jahre häufiges Aussetzen der Blutung mit darauffolgender sehr starker Blutung. Kreuz- und Leibschmerzen, Schwäche, Schlaflosigkeit. Druckgefühl im Becken. **Bestrahlungsdauer**: 2 Serien mit 244 x (und 2 Serien mit zusammen 429 x nach Erreichung der Amenorrhoe). Immer Al.-Filter. (Methode wie oben.) **Größe des Myoms nach der Behandlung**: ?. **Blutungen nach der Behandlung**: Amenorrhoe nach $1^1/_4$ Monaten. **Ausfallserscheinungen**: Häufige Wallungen. **Beschwerden nach der Behandlung**: Nach der 2. Serie 14tägige, starke Blutung. **Resultat**: Heilung: Amenorrhoe.

282. **Autor**: Gauß. **Krankheit**: Uterus myomatosus. **Alter der Kranken**: 45 J. **Hämoglobingehalt des Blutes**: ?. **Beschwerden vor der Behandlung**: Seit 3 Jahren stärkere Blutungen. Druckgefühl im Becken, Schwäche. **Bestrahlungsdauer**: 2 Serien mit 217 x (und 3 Serien mit zusammen 452', nach Erreichung der Amenorrhoe). Immer Al.-Filter. (Methode wie oben.) **Größe des Myoms nach der Behandlung**: ?. **Blutungen nach der Behandlung**: Amenorrhoe nach $1^1/_2$ Monaten. **Ausfallserscheinungen**: Leichte Wallungen. **Beschwerden nach der Behandlung**: Wohlbefinden. Nach der 2. Serie angeblich Ohnmachtsanfälle. **Resultat**: Heilung: Amenorrhoe.

283. **Autor**: Gauß. **Krankheit**: Uterus myomatosus. **Alter der Kranken**: 30 J. **Hämoglobingehalt des Blutes**: ?. **Beschwerden vor der Behandlung**: Seit 3 Jahren stärkere Blutungen. Kreuzschmerzen, Druckgefühl im Becken, Schwäche. **Bestrahlungsdauer**: 2 Serien mit 725 x (und 3 Serien mit 462 x nach erreichter, gewollter Oligomenorrhoe). Immer Al.-Filter. (Methode wie oben.) **Größe des Myoms nach der Behandlung**: ?. **Blutungen nach der Behandlung**: Erreichung der gewünschten Oligomenorrhoe nach $2^1/_4$ Monaten. **Ausfallserscheinungen**: Wallungen. **Beschwerden nach der Behandlung**: „Röntgenkater" nach der 2. Serie. **Resultat**: Heilung: Gewünschte Oligorrhoe eingetreten.

Digitized by Google

284. **Autor**: Gauß. **Krankheit**: Uterus myomatosus. (Randmyom?) Klimakterische Blutungen. **Alter der Kranken**: 43 J. **Hämoglobingehalt des Blutes**: 72%. **Beschwerden vor der Behandlung**: Sehr starke, lang dauernde Menses. Kopfweh, Herzklopfen, Schwäche, Meteorismus. **Bestrahlungsdauer**: 6 Serien mit 444¼ x. Immer Al.-Filter. (Methode wie oben.) **Größe des Myoms nach der Behandlung**: Geschwunden. **Blutungen nach der Behandlung**: Amenorrhoe nach 1¾ Monaten. **Beschwerden nach der Behandlung**: Allgemeinbefinden gut. Nach der 3. Serie schlechter, müde, leistungsunfähig. **Resultat**: Heilung: Amenorrhoe. Schwinden des Tumors.

285. **Autor**: Gauß. **Krankheit**: Myoma uteri bis 2 Querfinger über den Nabel reichend. **Alter der Kranken**: 52 J. **Hämoglobingehalt des Blutes**: ?. **Beschwerden vor der Behandlung**: Starke Menses; seit einiger Zeit Leibschmerzen, seit 5 Wochen Blutungen; Zunahme des Leibes seit 3—4 Jahren; Schwindel, Übelkeit, Herzklopfen, Schwäche, Schlaflosigkeit. **Bestrahlungsdauer**: 6 Serien mit 986 x. Immer Al.-Filter. (Methode wie oben.) **Größe des Myoms nach der Behandlung**: Weicher geworden. **Blutungen nach der Behandlung**: Amenorrhoe nach 1 Monat. **Beschwerden nach der Behandlung**: Wohlbefinden. **Resultat**: Heilung: Amenorrhoe. Tumor weicher.

286. **Autor**: Gauß. **Krankheit**: Myom. **Alter der Kranken**: 40 J. **Hämoglobingehalt des Blutes**: ?. **Beschwerden vor der Behandlung**: Starke Menses, seit 15 Jahren mit Abgang von großen Gerinnseln: mehrere Abrasionen. Schwindel, Wallungen, Schweiße, Herzklopfen, Kopfweh. **Bestrahlungsdauer**: 4 Serien mit 261½ x. Immer Al.-Filter. (Methode wie oben.) (Und 1 Serie.) **Größe des Myoms nach der Behandlung**: ?. **Blutungen nach der Behandlung**: Amenorrhoe nach 3½ Monaten. **Erythem durch Bestrahlung**: Erythem 3. Grades am Oberschenkel (geheilt). **Beschwerden nach der Behandlung**: Wohlbefinden. **Resultat**: Heilung: Amenorrhoe. Erythem völlig geheilt. Pat. hatte angeblich vergessen, mitzuteilen, daß schon nach der 4. Serie eine Rötung eingetreten war.

287. **Autor**: Gauß. **Krankheit**: Über kindskopfgroßes Myom. **Alter der Kranken**: 34 J. **Hämoglobingehalt des Blutes**: ?. **Beschwerden vor der Behandlung**: Letzte Periode sehr stark. Kreuz- und Leibschmerzen, Schwäche. **Bestrahlungsdauer**: 2 Serien mit 187 x (und 3 Serien mit 347,5 x nach Erreichung der gewünschten Oligomenorrhoe). Immer Al.-Filter. (Methode wie oben.) **Größe des Myoms nach der Behandlung**: ?. **Blutungen nach der Behandlung**: Gewünschte Oligomenorrhoe nach 1¼ Monaten erreicht. **Beschwerden nach der Behandlung**: Wohlbefinden. Periode nach der 1. Serie stärker. **Resultat**: Heilung: Gewünschte Oligomenorrhoe erreicht.

288. **Autor**: Gauß. **Krankheit**: Faustgroßer Uterus myomatosus. **Alter der Kranken**: 51 J. **Hämoglobingehalt des Blutes**: ?. **Beschwerden vor der Behandlung**: Starke Menses, vor 5 Wochen starke Blutung. Wallungen, Schweiße, Schwäche, Schlaflosigkeit. **Bestrahlungsdauer**: 1 Serie mit 75 x (und 4 Serien mit 415 x nach Erreichung der Amenorrhoe). Immer Al.-Filter. (Methode wie oben.) **Größe des Myoms nach der Behandlung**: ?. **Blutungen nach der Behandlung**: Amenorrhoe nach ¾ Monaten. **Erythem durch Bestrahlung**: Rötung des r. Oberschenkels. Dermatitis 1. Grades. **Beschwerden nach der Behandlung**: ?. **Resultat**: Heilung: Amenorrhoe.

289. **Autor**: Gauß. **Krankheit**: Myom, 2 Querfinger über den Nabel reichend. Albumen. **Alter der Kranken**: 48 J. **Hämoglobingehalt des Blutes**: ?. **Beschwerden vor der Behandlung**: Seit 10 Jahren stärkere Menses. Übelkeit, Leibschmerzen, Herzklopfen. **Bestrahlungsdauer**: 3 Serien mit 223 x (und 1 Serie mit 119 x nach Erreichung der Amenorrhoe). Immer Al.-Filter. (Methode wie oben.) **Größe des Myoms nach der Behandlung**: ?. **Blutungen nach der Behandlung**: Amenorrhoe nach 2¼ Monaten. **Ausfallserscheinungen**: Wallungen, Schweißausbrüche. **Beschwerden nach der Behandlung**: Befinden gut. **Resultat**: Heilung: Amenorrhoe.

290. **Autor**: Gauß. **Krankheit**: Mannskopfgroßes Myom. **Alter der Kranken**: 40 J. **Hämoglobingehalt des Blutes**: ?. **Beschwerden vor der Behandlung**: Starke Periode, Kreuzschmerzen, Schwäche. **Bestrahlungsdauer**: 5 Serien 951 x (und 2 Serien mit 329 x nach Erreichung der Amenorrhoe). Immer Al.-Filter. (Methode wie oben.) **Größe des Myoms nach der Behandlung**: Um die Hälfte kleiner geworden. **Blutungen nach der Behandlung**: Amenorrhoe nach 3½ Monaten. **Beschwerden nach der Behandlung**: Volles Wohlbefinden. Während der Behandlung „Röntgenkater" mit Brechreiz. **Resultat**: Heilung: Amenorrhoe, starke Verkleinerung des Tumors.

291. **Autor**: Gauß. **Krankheit**: Bis zum Nabel reichendes Myom. **Alter der Kranken**: 43 J. **Hämoglobingehalt des Blutes**: 20%. **Beschwerden vor der Behandlung**: Seit 11 Jahren starke unregelmäßige Blutungen. Leibschmerzen, Schwäche. **Bestrahlungsdauer**: 4 Serien mit 650 x (und 3 Serien mit 543 x nach Erreichung der Amenorrhoe). (1 mal kein Filter.) (Methode wie oben.) **Größe des Myoms nach der Behandlung**: Wesentlich verkleinert. **Blutungen nach der Behandlung**: Amenorrhoe nach 3¼ Monaten. **Ausfallserscheinungen**: Häufige leichte Wallungen. **Beschwerden nach der Behandlung**: Wohlbefinden. Nach der 1. Serie starke Menses (2 mal Tamponade!). Hämoglobingehalt gehoben. **Resultat**: Heilung: Amenorrhoe. Starke Verkleinerung des Tumors.

292. **Autor**: Gauß. **Krankheit**: Mannskopfgroßes Myom. **Alter der Kranken**: 47 J. **Hämoglobingehalt des Blutes**: 68%. **Beschwerden vor der Behandlung**: Menses mit erheblichen Beschwerden.

Digitized by Google

Seit 3 Wochen andauernde Blutung. Übelkeit, Herzklopfen. **Bestrahlungsdauer**: 3 Serien mit 612 x (und 4 Serien mit 715 x nach Erreichung der Amenorrhoe). Immer Al.-Filter. (Methode wie oben.) **Größe des Myoms nach der Behandlung**: In der Breitenausdehnung sehr verkleinert. **Blutungen nach der Behandlung**: Amenorrhoe nach $2^3/_4$ Monaten. **Beschwerden nach der Behandlung**: Gut erholt. Gewichtszunahme. — Während der Behandlung „Röntgenkater". Serie III mußte wegen Pyelitis dext. unterbrochen werden. **Resultat**: Heilung: Amenorrhoe. Verkleinerung des Tumors.

293. **Autor**: Gauß. **Krankheit**: Doppelfaustgroßes Myom. **Alter der Kranken**: 47 J. **Hämoglobingehalt des Blutes**: ?. **Beschwerden vor der Behandlung**: In den letzten 2 Jahren profuse Menses, am 8. oder 9. Tage Ausstoßen eines großen Blutkoagulums. Leibschmerzen, Druckgefühl im Becken, Schwäche. **Bestrahlungsdauer**: 4 Serien mit 637 x (und 1 Serie mit 183 x nach Erreichung der Amenorrhoe). Immer Al.-Filter. (Methode wie oben.) **Größe des Myoms nach der Behandlung**: ?. **Blutungen nach der Behandlung**: Amenorrhoe nach $2^1/_2$ Monaten. **Ausfallserscheinungen**: Mäßige Wallungen. **Beschwerden nach der Behandlung**: Keine Beschwerden. Fluor. Während der Behandlung „Röntgenkater". **Resultat**: Heilung: Amenorrhoe.

294. **Autor**: Gauß. **Krankheit**: Mannskopfgroßes Myom. **Alter der Kranken**: 44 J. **Hämoglobingehalt des Blutes**: ? **Beschwerden vor der Behandlung**: Seit 2 Jahren Menorrhagien, Schwäche, Kreuz- und Leibschmerzen. **Bestrahlungsdauer**: 3 Serien mit 411 x (und 3 Serien mit 591 x nach Erreichung der Amenorrhoe). Immer Al.-Filter. (Methode wie oben.) **Größe des Myoms nach der Behandlung**: Enorm verkleinert. **Blutungen nach der Behandlung**: Amenorrhoe nach $2^3/_4$ Monaten. **Beschwerden nach der Behandlung**: Wohlbefinden. **Resultat**: Heilung: Amenorrhoe. Enorme Verkleinerung des Tumors.

295. **Autor**: Gauß. **Krankheit**: Doppelfaustgroßes Myom. **Alter der Kranken**: 48 J. **Hämoglobingehalt des Blutes**: ?. **Beschwerden vor der Behandlung**: Unregelmäßige Blutungen. Letzte Blutung dauerte 4 Wochen. Kopf- und Kreuzschmerzen, Schwäche. **Bestrahlungsdauer**: 3 Serien mit 333 x (und 3 Serien mit 494 x nach Erreichung der Amenorrhoe). Immer Al.-Filter. (Methode wie oben.) **Größe des Myoms nach der Behandlung**: ?. **Blutungen nach der Behandlung**: Amenorrhoe nach $2^1/_4$ Monaten. **Ausfallserscheinungen**: Wallungen, Kopfschmerzen, Schweiße. **Beschwerden nach der Behandlung**: Keine Beschwerden. Während der Behandlung anfangs nervös. Zu Beginn der Behandlung starke Blutung. **Resultat**: Heilung: Amenorrhoe.

296. **Autor**: Gauß. **Krankheit**: Mannsfaustgroßes Myom. Myodegeneratio cordis, Aorteninsuffizienz. **Alter der Kranken**: 45 J. **Hämoglobingehalt des Blutes**: 45 %. **Beschwerden vor der Behandlung**: Unregelmäßige, stärkere Blutungen seit 1 Jahr. Herzklopfen, Kreuzschmerzen, Schwäche, Schlaflosigkeit, Druckgefühl im Becken. **Bestrahlungsdauer**: 2 Serien mit 400 x (und 2 Serien mit 199 x nach Erreichung der Amenorrhoe). Immer Al.-Filter. (Methode wie oben.) **Größe des Myoms nach der Behandlung**: ?. **Blutungen nach der Behandlung**: Amenorrhoe nach 2 Monaten. **Ausfallserscheinungen**: Starke Wallungen, Schweiße. **Beschwerden nach der Behandlung**: Keine Beschwerden. **Resultat**: Heilung: Amenorrhoe.

297. **Autor**: Gauß. **Krankheit**: Doppelfaustgroßes Myom. Retroflexio. **Alter der Kranken**: 45 J. **Hämoglobingehalt des Blutes**: ?. **Beschwerden vor der Behandlung**: Unregelmäßige, starke, sehr schmerzhafte Periode. Kreuz- und Leibschmerzen. Hochgradige Schwäche. **Bestrahlungsdauer**: 3 Serien mit 477 x (und 2 Serien mit 301 x nach Erreichung der Amenorrhoe). Immer Al.-Filter. (Methode wie oben.) **Größe des Myoms nach der Behandlung**: Normale Größe des Uterus erreicht. Retroflexio aufgehoben. **Blutungen nach der Behandlung**: Amenorrhoe nach 2 Monaten. **Ausfallserscheinungen**: Wallungen häufig. **Beschwerden nach der Behandlung**: Nach den ersten Bestrahlungen sehr starke Menses mit heftigen Schmerzen. „Röntgenkater." **Resultat**: Heilung: Amenorrhoe. Beseitigung der Retroflexio. Schwinden des Tumors.

298. **Autor**: Gauß. **Krankheit**: Apfelgroßes Myom. **Alter der Kranken**: 47 J. **Hämoglobingehalt des Blutes**: 75 %. **Beschwerden vor der Behandlung**: Seit 15 Jahren dauerndes Zunehmen der menstruellen Blutungen. Radiotherapie bei auswärtigem Radiologen mit vorübergehender Amenorrhoe. Herzklopfen, Schwäche. **Bestrahlungsdauer**: 1 Serie mit 90 x (und 3 Serien mit 493 x nach Erreichung der Amenorrhoe. Immer Al.-Filter. (Methode wie oben.) **Größe des Myoms nach der Behandlung**: ?. **Blutungen nach der Behandlung**: Amenorrhoe nach $^3/_4$ Monaten. **Ausfallserscheinungen**: Häufige Wallungen. **Beschwerden nach der Behandlung**: ?. „Röntgenkater." **Resultat**: Heilung: Amenorrhoe.

299. **Autor**: Gauß. **Krankheit**: Kindskopfgroßes Myom. **Alter der Kranken**: 42 J. **Hämoglobingehalt des Blutes**: ?. **Beschwerden vor der Behandlung**: Seit 1 Jahr viel stärkere Menses mit Leibschmerzen; seit 3 Monaten retentio urinae, nur im Liegen Wasserlassen möglich. Kopf- und Leibschmerzen. **Bestrahlungsdauer**: 2 Serien mit 222 x (und 4 Serien mit 707 x nach Erreichung der Amenorrhoe). Immer Al.-Filter. (Methode wie oben.) **Größe des Myoms nach der Behandlung**: Kleiner geworden. **Blutungen nach der Behandlung**: Amenorrhoe nach $1^1/_4$ Monaten. **Beschwerden nach der Behandlung**: Wohlbefinden. Blasenbeschwerden geschwunden. **Resultat**: Heilung: Amenorrhoe. Verkleinerung des Tumors. Schwinden der Beschwerden. [Bezweckt war anfangs nur Oligorrhoe, doch wurde wegen der anfangs fehlenden Schrumpfung des Tumors und heftiger Druckbeschwerden Amenorrhoe herbeigeführt.]

Digitized by Google

300. **Autor**: Gauß. **Krankheit**: Myom bis 2 Querfinger über den Nabel reichend. **Alter der Kranken**: 54 J. **Hämoglobingehalt des Blutes**: 40 %. **Beschwerden vor der Behandlung**: Seit 2 Jahren stärkere, lange dauernde menstruelle Blutungen. Seit April dauernde Blutung. **Bestrahlungsdauer**: 2 Serien mit 394 x (und 3 Serien mit 613 x nach Erreichung der Amenorrhoe). Immer Al.-Filter. (Methode wie oben.) **Größe des Myoms nach der Behandlung**: ?. **Blutungen nach der Behandlung**: Amenorrhoe nach $1^1/_4$ Monaten. **Beschwerden nach der Behandlung**: Wohlbefinden. 2 Tage nach der ersten Bestrahlung starke Blutung (Tamponade). **Resultat**: Heilung: Amenorrhoe.

301. **Autor**: Gauß. **Krankheit**: Myoma uteri. **Alter der Kranken**: 42 J. **Hämoglobingehalt des Blutes**: ?. **Beschwerden vor der Behandlung**: Starke Menorrhagien. **Bestrahlungsdauer**: 3 Serien mit 394 x (und 2 Serien mit 321 x nach Erreichung der Amenorrhoe). Immer Al.-Filter. (Methode wie oben.) **Größe des Myoms nach der Behandlung**: ?. **Blutungen nach der Behandlung**: Amenorrhoe nach $2^1/_4$ Monaten. **Ausfallserscheinungen**: Wallungen. **Beschwerden nach der Behandlung**: Wohlbefinden. In den ersten 8 Tagen nach der Bestrahlung „Röntgenkater", Übelkeit, Diarrhoe, Schlaflosigkeit, Appetitlosigkeit. **Resultat**: Heilung: Amenorrhoe.

302. **Autor**: Gauß. **Krankheit**: Faustgroßes Myom. **Alter der Kranken**: 44 J. **Hämoglobingehalt des Blutes**: 65 %. **Beschwerden vor der Behandlung**: Stechende Schmerzen im Leib, Kreuzschmerzen, Übelkeit, Erbrechen. **Bestrahlungsdauer**: 2 Serien mit 247 x (und 2 Serien mit 337 x nach Erreichen der Amenorrhoe). Immer Al.-Filter. (Methode wie oben.) **Größe des Myoms nach der Behandlung**: ?. **Blutungen nach der Behandlung**: Amenorrhoe nach 2 Monaten. **Beschwerden nach der Behandlung**: Befinden gut. In der ersten Zeit der Bestrahlung Übelkeit, Schwindel, Appetitlosigkeit. **Resultat**: Heilung: Amenorrhoe.

303. **Autor**: Gauß. **Krankheit**: Myom bis an den Nabel reichend. **Alter der Kranken**: 46 J. **Hämoglobingehalt des Blutes**: ?. **Beschwerden vor der Behandlung**: Menorrhagien, Kreuzschmerzen, Druckgefühl, Schwäche. **Bestrahlungsdauer**: 2 Serien mit 317 x (und 2 Serien mit 324 x nach Erreichung der Amenorrhoe). Immer Al.-Filter. (Methode wie oben.) **Größe des Myoms nach der Behandlung**: ?. **Blutungen nach der Behandlung**: Amenorrhoe nach $1^1/_2$ Monaten. **Beschwerden nach der Behandlung**: ?. Durchfälle in den ersten Tagen der Bestrahlung. **Resultat**: Heilung: Amenorrhoe.

304. **Autor**: Gauß. **Krankheit**: Uterus myomatosus, bis handbreit über den Nabel reichend. **Alter der Kranken**: 58 J. **Hämoglobingehalt des Blutes**: ?. **Beschwerden vor der Behandlung**: Unregelmäßige stärkere Periode seit mehreren Jahren; Kopfschmerzen, Krämpfe, Schwäche. **Bestrahlungsdauer**: 2 Serien mit 291 x. Immer Al.-Filter. (Methode wie oben.) **Größe des Myoms nach der Behandlung**: ?. **Blutungen nach der Behandlung**: Amenorrhoe nach 1 Monat. **Erythem durch Bestrahlung**: Röntgendermatitis an beiden Oberschenkeln (abgeheilt). **Beschwerden nach der Behandlung**: Völliges Wohlbefinden. **Resultat**: Heilung: Amenorrhoe.

305. **Autor**: Gauß. **Krankheit**: Apfelgroßes Myom. **Alter der Kranken**: 47 J. **Hämoglobingehalt des Blutes**: ?. **Beschwerden vor der Behandlung**: Anteponierende, lange dauernde Menses; ziehende Schmerzen links. Schwindel, Herzklopfen, Schwäche. **Bestrahlungsdauer**: 4 Serien mit $328^1/_2$ x. Immer Al.-Filter. (Methode wie oben.) **Größe des Myoms nach der Behandlung**: ?. **Blutungen nach der Behandlung**: Amenorrhoe nach $1^1/_2$ Monaten. **Beschwerden nach der Behandlung**: Wohlbefinden. Zu Beginn der Bestrahlung Ischias und sehr starke Diarrhoen. **Resultat**: Heilung: Amenorrhoe.

306. **Autor**: Gauß. **Krankheit**: Kindskopfgroßes Myom. **Alter der Kranken**: 40 J. **Hämoglobingehalt des Blutes**: ?. **Beschwerden vor der Behandlung**: Anteponierende starke Menses; seit 2 Jahren Zunahme des Leibes. Kopfschmerzen, Schwindel, Druckgefühl. **Bestrahlungsdauer**: 7 Serien mit 1084 x. Immer Al.-Fiter. (Methode wie oben.) **Größe des Myoms nach der Behandlung**: Fast ganz geschwunden. **Blutungen nach der Behandlung**: Amenorrhoe nach 2 Monaten. **Erythem durch Bestrahlung**: Nur Bräunung der Haut. **Ausfallserscheinungen**: Wallungen, Benommenheit im Kopf. **Beschwerden nach der Behandlung**: ?. **Resultat**: Heilung: Amenorrhoe. Verkleinerung des Tumors beträchtlich.

307. **Autor**: Gauß. **Krankheit**: Doppelfaustgroßes Myom. **Alter der Kranken**: 30 J. **Hämoglobingehalt des Blutes**: ?. **Beschwerden vor der Behandlung**: Starke, lange dauernde Menorrhagien. Kopfschmerzen, Schwäche. **Bestrahlungsdauer**: 4 Serien mit $654^1/_2$ x. Immer Al.-Filter. (Methode wie oben.) **Größe des Myoms nach der Behandlung**: ?. **Blutungen nach der Behandlung**: Amenorrhoe nach 2 Monaten. **Erythem durch Bestrahlung**: Nur Bräunung am r. Oberschenkel. **Beschwerden nach der Behandlung**: Wohlbefinden. **Resultat**: Heilung: Amenorrhoe.

308. **Autor**: Gauß. **Krankheit**: Doppelfaustgroßes Myom. **Alter der Kranken**: 41 J. **Hämoglobingehalt des Blutes**: ?. **Beschwerden vor der Behandlung**: Stärkere, länger dauernde Periode. Seit 8 bis 10 Jahren Schmerzen links. Vor 8 Jahren kirschgroßes Myom. Schwindel, Herzklopfen, Kopfschmerzen. **Bestrahlungsdauer**: 6 Serien mit 762 x Immer Al.-Filter. (Methode wie oben.) **Größe des Myoms nach der Behandlung**: ?. **Blutungen nach der Behandlung**: Amenorrhoe nach 1 Monat. **Ausfallserscheinungen**: Wallungen, Schwindelgefühl. **Beschwerden nach der Behandlung**: Befinden viel besser. Während der ersten Zeit der Bestrahlung starke Ischias. **Resultat**: Heilung: Amenorrhoe.

Digitized by Google

309. **Autor:** Gauß. **Krankheit:** Doppelfaustgroßes Myom. **Alter der Kranken:** 48 J. **Hämoglobingehalt des Blutes:** ?. **Beschwerden vor der Behandlung:** Unregelmäßige stärkere Blutungen. Schwindel, Kopfschmerzen, Schwäche. **Bestrahlungsdauer:** 2 Serien mit 245 x. Immer Al.-Filter. (Methode wie oben.) **Größe des Myoms nach der Behandlung:** ?. **Blutungen nach der Behandlung:** Amenorrhoe nach 3 Wochen. **Erythem durch Bestrahlung:** Erythem mit Blasenbildung am r. Oberschenkel (abgeheilt). **Resultat:** Heilung: Amenorrhoe.

310. **Autor:** Gauß. **Krankheit:** Mannsfaustgroßes Myom, 2 größere Knollen der Hinterwand. Aorteninsuffizienz, Myodegeneratio cordis. **Alter der Kranken:** 45 J. **Hämoglobingehalt des Blutes:** ?. **Beschwerden vor der Behandlung:** Unregelmäßige, starke Blutungen. Wallungen, Schweiße, Kreuzschmerzen, Herzklopfen, Druckgefühl im Becken. **Bestrahlungsdauer:** 4 Serien mit 698½ x. Immer Al.-Filter. (Methode wie oben.) **Größe des Myoms nach der Behandlung:** Bis zu Erbsengröße verkleinert. **Blutungen nach der Behandlung:** Amenorrhoe nach 1½ Monaten. **Ausfallserscheinungen:** Reichliche Wallungen und Schweiße. **Beschwerden nach der Behandlung:** Wohlbefinden. **Resultat:** Heilung: Amenorrhoe. Starke Verkleinerung des Tumors.

311. **Autor:** Gauß. **Krankheit:** Doppelfaustgroßes Myom. **Alter der Kranken:** 53 J. **Hämoglobingehalt des Blutes:** 40—45%. **Beschwerden vor der Behandlung:** Sehr lange dauernde (14 Tage bis 3 Wochen) regelmäßige Blutungen, zeitweise sehr stark, Wallung, Schweiße, Schwindel, Herzklopfen, Schlaflosigkeit. **Bestrahlungsdauer:** 6 Serien mit 1071 x. Immer Al.-Filter. (Methode wie oben.) **Größe des Myoms nach der Behandlung:** Um die Hälfte kleiner. **Blutungen nach der Behandlung:** Amenorrhoe nach 2 Monaten. **Ausfallserscheinungen:** Wallungen. **Beschwerden nach der Behandlung:** Gebessert. Während der Behandlung „Röntgenkater". Einmal starke Blutung mit Herzschwäche. **Resultat:** Heilung: Amenorrhoe. Verkleinerung des Tumors.

312. **Autor:** Gauß. **Krankheit:** Faustgroßes Myom, mit zahlreichen erbsen- bis haselnußgroßen Tumoren. **Alter der Kranken:** 47 J. **Hämoglobingehalt des Blutes:** 50%. **Beschwerden vor der Behandlung:** Seit 15 Jahren Menorrhagien, mit Krämpfen, Herzklopfen, Schwäche, Kopfweh, Schwindel. **Bestrahlungsdauer:** 5 Serien mit 756 x. Immer Al.-Filter. (Methode wie oben.) **Größe des Myoms nach der Behandlung:** ?. **Blutungen nach der Behandlung:** Amenorrhoe nach einem Monat. **Erythem durch Bestrahlung:** Rötung und Nässen mit Jucken. Abschilferung der Haut. **Beschwerden nach der Behandlung:** Gutes Befinden. **Resultat:** Heilung: Amenorrhoe.

313. **Autor:** Gauß. **Krankheit:** Doppelfaustgroßes Myom, großes Myom der Vorderwand. **Alter der Kranken:** 38 J. **Hämoglobingehalt des Blutes:** 60%. **Beschwerden vor der Behandlung:** Menorrhagien, Kreuzschmerzen, Kopfweh, Leibschmerzen. **Bestrahlungsdauer:** 6 Serien mit 1167 x. Immer Al.-Filter. (Methode wie oben.) **Größe des Myoms nach der Behandlung:** ?. **Blutungen nach der Behandlung:** Amenorrhoe nach 2 Monaten. **Beschwerden nach der Behandlung:** Wohlbefinden. Hämoglobin 74%. Nach der letzten Bestrahlung Erbrechen. **Resultat:** Heilung: Amenorrhoe.

314. **Autor:** Gauß. **Krankheit:** Uterus myomatosus (wenig vergrößert). **Alter der Kranken:** 39 J. **Hämoglobingehalt des Blutes:** ?. **Beschwerden vor der Behandlung:** Menorrhagien. Schwäche, Ziehen und Anschwellen der Brüste. **Bestrahlungsdauer:** 9 Serien 1562 x. Immer Al.-Filter. (Methode wie oben.) **Größe des Myoms nach der Behandlung:** Kleiner geworden. **Blutungen nach der Behandlung:** Amenorrhoe nach 10 Monaten. **Erythem durch Bestrahlung:** Leichte Rötung der Bauchhaut. **Beschwerden nach der Behandlung:** Befinden gut. **Resultat:** Heilung: Amenorrhoe; Verkleinerung des Myoms.

315. **Autor:** Gauß. **Krankheit:** Myom, 2 Querfinger über den Nabel reichend. **Alter der Kranken:** 50 J. **Hämoglobingehalt des Blutes:** ?. **Beschwerden vor der Behandlung:** Menopause seit einem Jahr. Schmerzen im Unterleib, Druckgefühl, Schwindel, Schweiße, Herzklopfen, Schwäche, Übelkeit. **Bestrahlungsdauer:** 6 Serien mit 1043½ x. Immer Al.-Filter. (Methode wie oben.) **Größe des Myoms nach der Behandlung:** Bedeutend verkleinert. **Blutungen nach der Behandlung:** Menopause bestand schon vor der Behandlung. **Ausfallserscheinungen:** Wallungen. **Beschwerden nach der Behandlung:** Besserung. **Resultat:** Heilung: Schrumpfung des Tumors. Menopause bestand schon vor der Behandlung.

316. **Autor:** Gauß. **Krankheit:** Myom bis zwei Querfinger über den Nabel reichend **Alter der Kranken:** 53 J. **Hämoglobingehalt des Blutes:** ?. **Beschwerden vor der Behandlung:** Sehr starke, lange dauernde Blutungen, nur 10 Tage im Monat Wohlbefinden. Wallungen, Schweiße, Schwindel, Herzklopfen, Schlaflosigkeit, Schwäche. **Bestrahlungsdauer:** 7 Serien mit 1573 x. Immer Al.-Filter. (Methode wie oben.) **Größe des Myoms nach der Behandlung:** Bedeutend verkleinert. **Blutungen nach der Behandlung:** Amenorrhoe nach 3 Monaten. **Erythem durch Bestrahlung:** Ganz geringes Erythem am Leib. **Beschwerden nach der Behandlung:** Wohlbefinden. **Resultat:** Heilung: Amenorrhoe. Verkleinerung des Tumors.

317. **Autor:** Gauß. **Krankheit:** Doppelmannskopfgroßes Myom. **Alter der Kranken:** 50 J. **Hämoglobingehalt des Blutes:** ?. **Beschwerden vor der Behandlung:** Unregelmäßige, starke, langdauernde Blutungen. Wallungen, Schwindel, Kreuzschmerzen, Schwäche. **Bestrahlungsdauer:** 7 Serien mit 1488½ x. Immer Al-Filter. (Methode wie oben.) **Größe des Myoms nach der Behandlung:** Schlanker geworden. **Blutungen nach der Behandlung:** Amenorrhoe nach 3½ Monaten. **Ausfallserscheinungen:**

Digitized by Google

Häufig Wallungen. **Beschwerden nach der Behandlung:** Wohlbefinden. „Röntgenkater" nach der 1. und 3. Serie, nach der 1. Serie stärkere Blutung. **Resultat:** Heilung: Amenorrhoe. Verkleinerung des Tumors.

318. **Autor:** Gauß. **Krankheit:** Myom. Größe des Uterus dem 8. Monat der Gravität entsprechend **Alter der Kranken:** 44 J. **Hämoglobingehalt des Blutes:** ?. **Beschwerden vor der Behandlung:** Seit 4 Jahren unregelmäßige, stärkere und länger dauernde Menses. — Schwindel, Wallungen, Kreuzschmerzen, Schwäche, Schlaflosigkeit. **Bestrahlungsdauer:** 6 Serien mit 1096 x. Immer Al.-Filter. (Methode wie oben.) **Größe des Myoms nach der Behandlung:** Weicher geworden. **Blutungen nach der Behandlung:** Amenorrhoe nach 2 Monaten. **Ausfallserscheinungen:** Wallungen. **Beschwerden nach der Behandlung:** Magenbeschwerden (Sanduhrmagen). **Resultat:** Heilung: Amenorrhoe.

319. **Autor:** Gauß. **Krankheit:** Myom bis zum Nabel reichend. **Alter der Kranken:** 38 J. **Hämoglobingehalt des Blutes:** ?. **Beschwerden vor der Behandlung:** Unregelmäßige Blutungen. **Bestrahlungsdauer:** 5 Serien mit 787 x. Immer Al.-Filter. (Methode wie oben.) **Größe des Myoms nach der Behandlung:** Fast ganz geschwunden. **Blutungen nach der Behandlung:** Amenorrhoe nach 4 Monaten. **Beschwerden nach der Behandlung:** Wohlbefinden. Während der Behandlung mehrfach starke Blutungen. **Resultat:** Heilung: Amenorrhoe. Myom kaum mehr fühlbar.

320. **Autor:** Gauß. **Krankheit:** Kindskopfgroßes Myom. **Alter der Kranken:** 45 J. **Hämoglobingehalt des Blutes:** ?. **Beschwerden vor der Behandlung:** Seit 1911 starke Menorrhagien mit folgender Schwäche: Schwindel, Schweiße, Kreuzschmerzen, Kopf- und Leibschmerzen. **Bestrahlungsdauer:** 5 Serien mit 637 x. Immer Al.-Filter. (Methode wie oben.) **Größe des Myoms nach der Behandlung:** ?. **Blutungen nach der Behandlung:** Amenorrhoe nach $1^1/_2$ Monaten. **Beschwerden nach der Behandlung:** Befinden gut, ab und zu Kreuzschmerzen. Herzklopfen. **Resultat:** Heilung. Amenorrhoe.

321. **Autor:** Gauß. **Krankheit:** Zweifaustgroßes Myom; ein Knollen liegt direkt der Blase auf. **Alter der Kranken:** 49 J. **Hämoglobingehalt des Blutes:** ?. **Beschwerden vor der Behandlung:** Sehr starke, schmerzhafte Menses. Druck auf die Blase beim Gehen, Tenesmus, Schwindel, Kopfweh, ab und zu Erbrechen. **Bestrahlungsdauer:** 6 Serien mit 1176 x. Immer Al.-Filter. (Methode wie oben.) **Größe des Myoms nach der Behandlung:** Um gut $^1/_3$ verkleinert. **Blutungen nach der Behandlung:** Amenorrhoe nach 2 Monaten. **Beschwerden nach der Behandlung:** Sehr gutes Allgemeinbefinden. **Resultat:** Heilung: Amenorrhoe. Schrumpfung des Tumors.

322. **Autor:** Gauß. **Krankheit:** Kirschgroßes Myom. **Alter der Kranken:** 54 J. **Hämoglobingehalt des Blutes:** ?. **Beschwerden vor der Behandlung:** Menorrhagien, Kreuz- und Leibschmerzen, Erbrechen. **Bestrahlungsdauer:** 5 Serien mit 1091 x. Immer Al.-Filter. (Methode wie oben.) **Größe des Myoms nach der Behandlung:** ?. **Blutungen nach der Behandlung:** Gewünschte Oligorrhoe nach 4 Monaten erzielt. **Beschwerden nach der Behandlung:** Befinden gut. Während der 4. Serie 23 Tage Blutung. **Resultat:** Heilung: Gewünschte Oligorrhoe erreicht.

323. **Autor:** Gauß. **Krankheit:** Faustgroßes Myom. Retroflexio. **Alter der Kranken:** 53 J. **Hämoglobingehalt des Blutes:** ?. **Beschwerden vor der Behandlung:** Seit $1^1/_2$ Jahren starke, unregelmäßige Blutungen. Harndrang, Herzklopfen, Wallungen, Schweiße, Schwäche. **Bestrahlungsdauer:** 5 Serien mit 723 x. Immer Al.-Filter. (Methode wie oben.) **Größe des Myoms nach der Behandlung:** ?. **Blutungen nach der Behandlung:** Amenorrhoe nach $1^1/_2$ Monaten. **Ausfallserscheinungen:** Wallungen sehr häufig. **Beschwerden nach der Behandlung:** Wohlbefinden. **Resultat:** Heilung: Amenorrhoe.

324. **Autor:** Gauß. **Krankheit:** Faustgroßes Myom. Erosio portionis. **Alter der Kranken:** 48 J. **Hämoglobingehalt des Blutes:** ?. **Beschwerden vor der Behandlung:** Menorrhagien. **Bestrahlungsdauer:** 4 Serien mit 597 x. Immer Al.-Filter (Methode wie oben). **Größe des Myoms nach der Behandlung:** ?. **Blutungen nach der Behandlung:** Amenorrhoe nach $1^1/_3$ Monaten. **Beschwerden nach der Behandlung:** Wohlbefinden. **Resultat:** Heilung: Amenorrhoe.

325. **Autor:** Gauß. **Krankheit:** Myom etwas über den Nabel reichend. **Alter der Kranken:** 51 J. **Hämoglobingehalt des Blutes:** 35%. **Beschwerden vor der Behandlung:** Unregelmäßige, sehr starke Blutungen. Kreuzschmerzen. **Bestrahlungsdauer:** 6 Serien mit 1157 x. Immer Al.-Filter. (Methode wie oben.) **Größe des Myoms nach der Behandlung:** Auffallend kleiner geworden. **Blutungen nach der Behandlung:** Amenorrhoe nach $1^1/_4$ Monaten. **Beschwerden nach der Behandlung:** Wohlbefinden. **Resultat:** Heilung: Amenorrhoe. Schrumpfung des Tumors.

326. **Autor:** Gauß. **Krankheit:** Doppeltfaustgroßes Myom. Fundus um 2 Querfinger über dem Nabel. **Alter der Kranken:** ?. **Hämoglobingehalt des Blutes:** 20 bis 25%. **Beschwerden vor der Behandlung:** Menorrhagien, vor 2 J. Abrasio. Schwindel, Erbrechen, Kreuzschmerzen, Kopfschmerzen, Herzklopfen, Schwäche. **Bestrahlungsdauer:** 6 Serien mit 1499 x. Immer Al.-Filter. (Methode wie oben.) **Größe des Myoms nach der Behandlung:** Wesentlich verkleinert. **Blutungen nach der Behandlung:** Amenorrhoe nach einem Monat. **Beschwerden nach der Behandlung:** Wohlbefinden: Hämoglobin 45%. **Resultat:** Heilung: Amenorrhoe. Schrumpfung des Tumors.

327. **Autor:** Gauß. **Krankheit:** Myom, 4 Querfinger über den Nabel reichend. **Alter der Kranken:** 44 J. **Hämoglobingehalt des Blutes:** ?. **Beschwerden vor der Behandlung:** Blasenbeschwerden, Druck-

Digitized by Google

gefühl im Becken, Schwäche. Wachsen einer Geschwulst im Leibe. **Bestrahlungsdauer**: 6 Serien mit 685 x. Immer Al.-Filter (Methode wie oben). **Größe des Myoms nach der Behandlung**: Wesentlich verkleinert. **Blutungen nach der Behandlung**: Amenorrhoe nach $2^1/_3$ Monaten. **Ausfallserscheinungen**: Reichlich Wallungen. **Beschwerden nach der Behandlung**: Absolutes Wohlbefinden, Blasenbeschwerden geschwunden. — „Röntgenkater" nach der 1. Serie. **Resultat**: Heilung: Amenorrhoe. Schrumpfung des Tumors. Beseitigung der Beschwerden.

328. **Autor**: Gauß. **Krankheit**: Doppeltfaustgroßes Myom. **Alter der Kranken**: 53 J. **Hämoglobingehalt des Blutes**: 50%. **Beschwerden vor der Behandlung**: Menorrhagien, Schwindel, Übelkeit, Kreuzschmerzen, Schwäche. **Bestrahlungsdauer**: 5 Serien mit 904 x. Immer Al.-Filter (Methode wie oben). **Größe des Myoms nach der Behandlung**: ?. **Blutungen nach der Behandlung**: Amenorrhoe nach $2^1/_2$ Monaten. **Beschwerden nach der Behandlung**: ?. Nach der 3. Serie starke Blutung (Tamponade), nach der 1. Serie „Röntgenkater". **Resultat**: Heilung: Amenorrhoe.

329. **Autor**: Gauß. **Krankheit**: Faustgroßes Myom. **Alter der Kranken**: 48 J. **Hämoglobingehalt des Blutes**: 60 bis 65%. **Beschwerden vor der Behandlung**: Schmerzen in der Gallenblasengegend. Schwäche, Schlaflosigkeit. **Bestrahlungsdauer**: 5 Serien mit 720 x. Immer Al.-Filter. (Methode wie oben.) **Größe des Myoms nach der Behandlung**: Nur noch haselnußgroßer Tumor. **Blutungen nach der Behandlung**: Amenorrhoe nach einem Monat. **Ausfallserscheinungen**: Reichlich Wallungen. **Beschwerden nach der Behandlung**: Wohlbefinden. Die Schmerzen in der Gallenblasengegend geschwunden. Nach der 2. Serie „Röntgenkater", ebenso nach der 1. Serie; nach letzterer auch stärkere Menses. **Resultat**: Heilung: Amenorrhoe. Schrumpfung des Tumors.

330. **Autor**: Gauß. **Krankheit**: Mannskopfgroßes Myom. **Alter der Kranken**: 52 J. **Hämoglobingehalt des Blutes**: ?. **Beschwerden vor der Behandlung**: Unregelmäßige starke Menses. Schwindel, Wallungen, Schweiße, Druckgefühl im Becken. **Bestrahlungsdauer**: 4 Serien mit 618 x. Immer Al.-Filter. (Methode wie oben.) **Größe des Myoms nach der Behandlung**: Subjektiv: Erleichterungsgefühl im Leib. **Blutungen nach der Behandlung**: Amenorrhoe nach einem Monat. **Beschwerden nach der Behandlung**: Hysterische Beschwerden. **Resultat**: Heilung: Amenorrhoe.

331. **Autor**: Gauß. **Krankheit**: Mannsfaustgroßer Tumor. **Alter der Kranken**: 40 J. **Hämoglobingehalt des Blutes**: ?. **Beschwerden vor der Behandlung**: Sehr starke Menorrhagien, Wallungen, Übelkeit, Kopf-, Kreuz- und Leibschmerzen. Schwäche. **Bestrahlungsdauer**: 3 Serien mit 626 x. Immer Al.-Filter. (Methode wie oben.) **Größe des Myoms nach der Behandlung**: Völlig geschwunden. **Blutungen nach der Behandlung**: Amenorrhoe nach 2 Monaten. **Beschwerden nach der Behandlung**: Allgemeinbefinden sehr gut. Nach der 2. Serie schwerer „Röntgenkater". **Resultat**: Heilung: Amenorrhoe, Schwinden des Tumors.

332. **Autor**: Gauß. **Krankheit**: Myom bis 2 Querfinger unter dem Nabel reichend. **Alter**: 49 J. **Hämoglobingehalt des Blutes**: ?. **Beschwerden vor der Behandlung**: Unregelmäßige Menses, starkes Herzklopfen, Schwäche, Druckgefühl im Becken. **Bestrahlungsdauer**: 4 Serien mit 627 x. Immer Al.-Filter (Methode wie oben). **Größe des Myoms nach der Behandlung**: Völlig geschwunden. **Blutungen nach der Behandlung**: Amenorrhoe nach 2 Monaten. **Erythem durch Bestrahlung**: Ganz leichtes Erythem in der Ileocoecalgegend. Bräunung. **Ausfallserscheinungen**: Fliegende Hitze. **Beschwerden nach der Behandlung**: Wohlbefinden. Nach der 1. Serie etwas „Röntgenkater", nach der 2. Serie ziemlich ausgesprochene Nervosität. **Resultat**: Heilung: Amenorrhoe, Schwinden des Tumors.

333. **Autor**: Gauß. **Krankheit**: Faustgroßes Myom. **Alter der Kranken**: 50 J. **Hämoglobingehalt des Blutes**: ?. **Beschwerden vor der Behandlung**: Menorrhagien, seit 3 Wochen dauernde Blutung. Mehrfach auswärts wegen Myom bestrahlt. Schwäche, Schlaflosigkeit. **Bestrahlungsdauer**: 4 Serien mit 637 x. Immer Al.-Filter. (Methode wie oben.) **Größe des Myoms nach der Behandlung**: Völlig geschwunden. **Blutungen nach der Behandlung**: Amenorrhoe nach 5 Wochen. **Ausfallserscheinungen**: Reichliche Wallungen. **Beschwerden nach der Behandlung**: Wohlbefinden. Nach der 1. Serie „Röntgenkater". **Resultat**: Heilung: Amenorrhe, Schwinden des Tumors.

334. **Autor**: Gauß. **Krankheit**: Myom, 3 Querfinger unter den Nabel reichend. **Alter der Kranken**: 47 J. **Hämoglobingehalt des Blutes**: ?. **Beschwerden vor der Behandlung**: Starke Menorrhagien. Kreuzschmerzen, Herzklopfen, Druckgefühl im Becken. **Bestrahlungsdauer**: 6 Serien mit 1094 x. Immer Al.-Filter. (Methode wie oben.) **Größe des Myoms nach der Behandlung**: Stark geschrumpft. **Blutungen nach der Behandlung**: Amenorrhoe nach $2^1/_2$ Monaten. **Beschwerden nach der Behandlung**: Volles Wohlbefinden. **Resultat**: Heilung: Amenorrhoe. Starke Schrumpfung des Tumors.

335. **Autor**: Gauß. **Krankheit**: Uterus myomatosus in der Größe dem 7. Graviditätsmonat entsprechend. **Alter der Kranken**: 47 J. **Hämoglobingehalt des Blutes**: ?. **Beschwerden vor der Behandlung**: Menorrhagien, im letzten Jahre zweimaliges Aussetzen der Periode bis zu 6 Wochen. Druckgefühl nach unten. Kreuz- und Kopfschmerzen, Schwäche. Meteorismus. **Bestrahlungsdauer**: 6 Serien mit 2284 x. Immer Al.-Filter „Intensivbestrahlung mit großen Dosen". **Größe des Myoms nach der Behandlung**: Wesentlich kleiner. **Blutungen nach der Behandlung**: Amenorrhoe nach einem Monat. **Aus-**

Digitized by Google

fallserscheinungen: Reichlich Wallungen. **Beschwerden nach der Behandlung**: ?. Nach der 2. Serie „Röntenkater nervöser Art". **Resultat**: Heilung: Amenorrhoe. Schrumpfung des Tumors.

336. **Autor**: Gauß. **Krankheit**: Myom bis 3 Querfinger unterhalb des Nabels reichend. **Alter der Kranken**: 50 J. **Hämoglobingehalt des Blutes**: ?. **Beschwerden vor der Behandlung**: Vor 3 Jahren einmal starke, lang dauernde Menses. Seit 2 Jahren Wallungen, Leibschmerzen. **Behandlungsdauer**: 5 Serien mit 1230 x. Immer Al.-Filter. (Methode wie oben.) **Größe des Myoms nach der Behandlung**: Kleiner geworden. **Blutungen nach der Behandlung**: Amenorrhoe nach 1 Monat. **Beschwerden nach der Behandlung**: Wohlbefinden. Nach den ersten 4 Serien „Röntgenkater". **Resultat**: Heilung: Amenorrhoe, Schrumpfung des Tumors.

337. **Autor**: Gauß. **Krankheit**: Myom, bis 2 Querfinger unter den Nabel reichend. **Alter der Kranken**: 43 J. **Hämoglobingehalt des Blutes**: ?. **Beschwerden vor der Behandlung**: Seit 1 Jahr Blasenbeschwerden, Harndrang, Kreuzschmerzen, Leibschmerzen, Kopfweh, Herzklopfen, Schwäche, Schlaflosigkeit. **Behandlungsdauer**: 6 Serien mit 1154 x. Immer Al.-Filter. (Methode wie oben.) **Größe des Myoms nach der Behandlung**: Auffallend rasche, bedeutende Verkleinerung. **Blutungen nach der Behandlung**: Amenorrhoe nach $1^3/_4$ Monaten. **Ausfallserscheinungen**: Wallungen, Kopfschmerzen. **Beschwerden nach der Behandlung**: Wohlbefinden. „Röntgenkater" nach mehreren Serien. Während der Behandlung viel Blasenbeschwerden. **Resultat**: Heilung: Amenorrhoe, Schrumpfung des Tumors.

338. **Autor**: Gauß. **Krankheit**: Myom bis Nabelhöhe reichend. **Alter der Kranken**: 45 J. **Hämoglobingehalt des Blutes**: 50%. **Beschwerden vor der Behandlung**: Starke Menses seit $2^1/_2$ Jahren. **Behandlungsdauer**: 3 Serien mit 835 x. Immer Al.-Filter. (Methode wie oben.) **Größe des Myoms nach der Behandlung**: Verkleinerung. **Blutungen nach der Behandlung**: Amenorrhoe nach $1^1/_2$ Monaten. **Erythem durch Bestrahlung**: Leichte Rötung an einer kl. Stelle des Abdomens. **Beschwerden nach der Behandlung**: Wohlbefinden. Nach der 1. Serie Menses stärker als sonst. Hämoglobin?. **Resultat**: Heilung: Amenorrhoe. Schrumpfung des Tumors.

339. **Autor**: Gauß. **Krankheit**: Myom, in der Größe dem 4. Graviditätsmonat entsprechender Uterus. Zystitis. **Alter der Kranken**: ?. **Hämoglobingehalt des Blutes**: 28%. **Beschwerden vor der Behandlung**: Seit 6 Jahren unregelmäßige Blutungen, stark und von langer Dauer. Rückenschmerzen. **Behandlungsdauer**: 3 Serien mit 927 x. (Methode wie oben.) **Größe des Myoms nach der Behandlung**: Gleich geblieben. **Blutungen nach der Behandlung**: Amenorrhoe nach 1 Monat. **Beschwerden nach der Behandlung**: Wohlbefinden. Hämoglobin 39%. **Resultat**: Heilung: Amenorrhoe.

340. **Autor**: Gauß. **Krankheit**: Faustgroßes Myom; vor dem Uterus gestieltes, gänseeigroßes Myom. **Alter der Kranken**: 44 J. **Hämoglobingehalt des Blutes**: 70%. **Beschwerden vor der Behandlung**: Seit 1 Jahre unregelmäßige, stärkere Blutungen, Schwindel, Kopfweh, Schwäche, Schwere im Unterleib, Schlaflosigkeit. **Behandlungsdauer**: 5 Serien mit 1207 x. Immer Al.-Filter. (Methode wie oben.) **Größe des Myoms nach der Behandlung**: ?. **Blutungen nach der Behandlung**: Amenorrhoe nach 2 Monaten. **Beschwerden nach der Behandlung**: ?. Während der Behandlung einmal geringer „Röntgenkater". Nach der 2. Serie stärkere Menses als sonst. **Resultat**: Heilung: Amenorrhoe.

341. **Autor**: Gauß. **Krankheit**: Apfelgroßes Myom. **Alter der Kranken**: 51 J. **Hämoglobingehalt des Blutes**: ?. **Beschwerden vor der Behandlung**: Menorrhagien, Schmerzen im l. Hypochondrium, Schwere im Unterleib, Schlaflosigkeit. **Behandlungsdauer**: 5 Serien mit 1169 x. Immer Al.-Filter. (Methode wie oben.) **Größe des Myoms nach der Behandlung**: Bedeutend verkleinert. **Blutungen nach der Behandlung**: Amenorrhoe nach $1^1/_2$ Monaten. **Beschwerden nach der Behandlung**: Wohlbefinden. Während der Behandlung zweimal „Röntgenkater". **Resultat**: Heilung: Amenorrhoe. Schrumpfung des Tumors.

342. **Autor**: Gauß. **Krankheit**: Gänseeigroßer, schmerzhafter Tumor am Uterus (Myom?). **Alter der Kranken**: 31 J. **Hämoglobingehalt des Blutes**: 63%. **Beschwerden vor der Behandlung**: Letzte Menses viel stärker als sonst. Stechen im Unterleib, Schwindel, Wallungen, Herzklopfen, Schwere im Unterleib. **Behandlungsdauer**: 3 Serien mit 901 x. Immer Al.-Filter. (Methode wie oben.) **Größe des Myoms nach der Behandlung**: Ganz verschwunden. **Blutungen nach der Behandlung**: Amenorrhoe nach 1 Monat. **Beschwerden nach der Behandlung**: Allgemeinbefinden viel besser. Hämoglobin 72%. **Resultat**: Heilung: Amenorrhoe. Schwinden des Tumors.

343. **Autor**: Gauß. **Krankheit**: Zitronengroßes Wandmyom; $1^1/_2$ faustgroßes subseröses Myom. **Alter der Kranken**: 43 J. **Hämoglobingehalt des Blutes**: 54%. **Beschwerden vor der Behandlung**: Seit 2 Jahren Menorrhagien, Schwindel, Herzklopfen, Übelkeit, Erbrechen, Schlaflosigkeit. **Behandlungsdauer**: 4 Serien mit 811 x. Immer Al.-Filter. (Methode wie oben.) **Größe des Myoms nach der Behandlung**: ?. **Blutungen nach der Behandlung**: Amenorrhoe nach 1 Monat. **Beschwerden nach der Behandlung**: Wohlbefinden. Während der Behandlung zweimal „Röntgenkater". **Resultat**: Heilung: Amenorrhoe.

344—347. **Autor**: Görl. **Krankheit**: Myom (4 Fälle) z. T. mit Nephritis und Herzinsuffizienz. **Alter der Kranken**: ?. **Hämoglobingehalt des Blutes**: ?. **Beschwerden vor der Behandlung**: Starke

Digitized by Google

Menorrhagien. **Behandlungsdauer**: Bis zu 85 Bestrahlungen. **Größe des Myoms nach der Behandlung**: ?. **Blutungen nach der Behandlung**: Amenorrhoe in allen Fällen. **Beschwerden nach der Behandlung**: Herzbeschwerden gebessert. Heilung. **Resultat**: Heilung in allen Fällen: Amenorrhoe. Besserung des Allgemeinbefindens.

348. **Autor**: Görl. **Krankheit**: Myome. Blutungen. **Alter der Kranken**: 40 J. **Hämoglobingehalt des Blutes**: ?. **Beschwerden vor der Behandlung**: Blutungen. Menorrhagien. Pat. war „Bluterin". **Bestrahlungsdauer**: 30+8+5 (43 Sitzungen). **Größe des Myoms nach der Behandlung**: Kleiner geworden· **Blutungen nach der Behandlung**: Amenorrhoe. **Beschwerden nach der Behandlung**: Ausgezeichnetes Wohlbefinden. **Resultat**: Heilung: Amenorrhoe. Schrumpfung des Tumors.

349. **Autor**: Gräfenberg. **Krankheit**: Myom bis zum Nabel reichend. **Alter der Kranken**: 60 J. **Hämoglobingehalt des Blutes**: ?. **Beschwerden vor der Behandlung**: Menopause seit 10 Jahren. Schmerzen im Leib, Erbrechen, Stuhlbeschwerden, bis zu völligem Darmverschluß. Herzbeschwerden. **Bestrahlungsdauer**: Erythemdosis in 3 Sitzungen (Felderbestrahlung). **Größe des Myoms nach der Behandlung**: Völliges Schwinden des Myoms nach 9—14 Wochen. **Blutungen nach der Behandlung**: Schon vor der Behandlung amenorrhoisch gewesen seit 10 Jahren. **Beschwerden nach der Behandlung**: Schwinden sämtlicher Beschwerden. Beseitigung der Herzbeschwerden. Gewichtszunahme von 5 Pfund. **Resultat**: Heilung: Beseitigung sämtlicher Beschwerden. Schwinden des Tumors. Menopause bestand schon vor der Behandlung seit 10 Jahren.)

350—411. **Autor**: Haendly. **Krankheit**: 62 Myomfälle. **Alter der Kranken**: ?. **Hämoglobingehalt des Blutes**: ?. **Beschwerden vor der Behandlung**: Blutungen. **Bestrahlungsdauer**: ?. **Größe des Myoms nach der Behandlung**: ?. **Blutungen nach der Behandlung**: In 45% Amenorrhoe = 28 Fälle. **Erythem durch Bestrahlung**: ?. **Ausfallserscheinungen**: ?. **Beschwerden nach der Behandlung**: ?. **Resultat**: Heilung in 45% = 28 Fällen (Amenorrhoe). (Besserung oder ungeheilt in 55% = 34 Fällen?)

412—461. **Autor**: Haenisch. **Krankheit**: 50 Myomfälle. **Alter der Kranken**: Von 8 Fällen Angabe des Alters 34—54 J. **Hämoglobingehalt des Blutes**: ?. **Beschwerden vor der Behandlung**: Blutungen. **Bestrahlungsdauer**: 78—380′ (16—76 x). **Größe des Myoms nach der Behandlung**: **kleiner geworden**: In einigen Fällen völliges Schwinden, in anderen Verkleinerung; **größer geworden**: einmal größer geworden. **Blutungen nach der Behandlung**: In 24 Fällen Amenorrhoe. In 3 Fällen Oligorrhoe.(?) **Erythem durch Bestrahlung**: In 6 Fällen Dermatitis. **Ausfallserscheinungen**: ?. **Beschwerden nach der Behandlung**: Schwinden der Komplikationen in den geheilten Fällen. **Resultat**: Zur Zeit des Berichtes waren: 24 Fälle geheilt (Amenorrhoe, Schwinden oder Verkleinerung des Tumors). 3 Fälle beträchtlich gebessert (Oligorrhoe? Tumor kleiner?). 15 Fälle noch in Behandlung. 4 Fälle ungebessert. 4 Fälle ungenügend bestrahlt (scheiden aus).

462. **Autor**: Henkel. **Krankheit**: 40 Pfund schweres Fibrom. **Alter der Kranken**: ?. **Hämoglobingehalt des Blutes**: ?. **Beschwerden vor der Behandlung**: ?. **Bestrahlungsdauer**: ?. **Größe des Myoms nach der Behandlung**: ?. **Blutungen nach der Behandlung**: ?. **Erythem durch Bestrahlung**: Röntgendermatitis mit Ulzeration. **Ausfallserscheinungen**: ?. **Beschwerden nach der Behandlung**: Ungeheilt. **Resultat**: Ungeheilt: Wurde später mit Erfolg operiert.

463—478. **Autor**: Jung. **Krankheit**: 16 Myomfälle. **Alter der Kranken**: ?. **Hämoglobingehalt des Blutes**: ?. **Beschwerden vor der Behandlung**: Blutungen. **Bestrahlungsdauer**: ?. **Größe des Myoms nach der Behandlung**: ?. **Blutungen nach der Behandlung**: 7 Fälle Amenorrhoe. Oligorrhoe in 3 Fällen, davon in einem Falle die Blutung z. Z. des Berichtes schon 1—2 Monate ausgeblieben. (Sind noch in Behandlung.) **Ausfallserscheinungen**: In den meisten erfolgreich behandelten Fällen ziemlich intensive Ausfallserscheinungen. **Beschwerden nach der Behandlung**: Keine näheren Angaben. **Resultat**: Heilung: 7 Fälle (Amenorrhoe). Gebessert, noch in Behandlung: 3 Fälle, davon in einem Fall seit 1—2 Monaten Amenorrhoe. Noch in Behandlung ohne sicheres Resultat 4 Fälle. Nach anfänglicher Bestrahlung operiert, also ungeheilt durch Bestrahlung, 2 Fälle.

479—529. **Autor**: Kelen. **Krankheit**: 51 Myomfälle. **Alter der Kranken**: ?. **Hämoglobingehalt des Blutes**: ?. **Beschwerden vor der Behandlung**: Blutungen. **Bestrahlungsdauer**: ?. **Größe des Myoms nach der Behandlung**: Immer Verkleinerung. In $^1/_4$ der Fälle sehr rasch. **Blutungen nach der Behandlung**: Nachlassen der Blutungen. **Erythem durch Bestrahlung**: ?. **Ausfallserscheinungen**: ?. **Beschwerden nach der Behandlung**: Besserung der Beschwerden: Schwinden der Ödeme, Beseitigung der Herzbeschwerden und Atemnot. **Resultat**: Heilung: Meist starke Schrumpfung des Tumors in $^1/_4$ der Fälle sehr rasch, nur in 1 Fall nach 4 Bestrahlungen Größe unverändert.

530. **Autor**: Klein (s. weiter unten).. **Krankheit**: Myomatöser Uterus. **Alter der Kranken**: ?. **Hämoglobingehalt des Blutes**: ?. **Beschwerden vor der Behandlung**: Herzdegeneration. Blutungen. **Bestrahlungsdauer**: ? Prof. Rieder. **Größe des Myoms nach der Behandlung**: ?. **Blutungen nach der Behandlung**: Zunahme der Blutungen. **Beschwerden nach der Behandlung**: Zunahme der Herzbeschwerden. **Resultat**: Ungeheilt: Operation. Handtellergroßes submuköses Myom.

Autor: Krause-Bonn (s. Statistik von Faber).

Digitized by Google

531. **Autor:** Marek. **Krankheit:** Myom 4 Querfinger breit über den Nabel reichend. **Alter der Kranken:** 34 J. **Hämoglobingehalt des Blutes:** 30%. **Beschwerden vor der Behandlung:** Seit 1 Jahr Blutungen. Große Schwäche, so daß Bettruhe nötig. **Bestrahlungsdauer:** ?. **Größe des Myoms nach der Behandlung:** ?. **Blutungen nach der Behandlung:** Beseitigt. **Ausfallserscheinungen:** ?. **Beschwerden nach der Behandlung:** Besserung. **Resultat:** Besserung des Allgemeinbefindens, Beseitigung der starken Blutungen. Danach supravaginale Amputation. (Verfasser vertritt den Standpunkt, daß die Röntgenbehandlung zur Besserung des Allgemeinbefindens dienen solle durch Sistierung der Blutung und daß danach doch operiert werde.)

532—542. **Autor:** Matthaei. **Krankheit:** 11 Myomfälle. **Alter der Kranken:** 40—57 J. **Hämoglobingehalt des Blutes:** ?. **Beschwerden vor der Behandlung:** Blutungen. **Bestrahlungsdauer:** Zwischen 66 und 400 Minuten. **Größe des Myoms nach der Behandlung:** Dreimal deutliche Verkleinerung. **Blutungen nach der Behandlung:** Sechsmal Amenorrhoe. Einmal Oligorrhoe. Einmal verstärkte Blutung. Zweimal ungenügend bestrahlt. Einmal keine Veränderung. **Beschwerden nach der Behandlung:** Sechsmal Heilung. Einmal Besserung. Zweimal ungeheilt. Zweimal genügende Bestrahlung aus äußeren Gründen nicht möglich. **Resultat:** Heilung in 6 Fällen (Amenorrhoe). Besserung in 1 Fall (Oligorrhoe). Operation in 4 Fällen: Einmal trotz Bestrahlung von 263′ keine Besserung, zweimal aus äußeren Gründen operiert, da die Behandlung nicht genügend lange fortgesetzt werden konnte, einmal submuköses Myom vaginal entfernt.

543. **Autor:** Merkel. **Krankheit:** $8^1/_2$ Pfund schweres Myom. **Alter der Kranken:** ?. **Hämoglobingehalt des Blutes:** ?. **Beschwerden vor der Behandlung:** Blutungen, Herzstörungen, rapider Kräfteverfall. **Bestrahlungsdauer:** $^1/_4$ Jahr bestrahlt. **Größe des Myoms nach der Behandlung:** ?. **Blutungen nach der Behandlung:** Keine Besserung. **Beschwerden nach der Behandlung:** Ungeheilt. **Resultat:** Ungeheilt: Nach $^1/_4$ jähriger Bestrahlung mußte aus indicatio vitalis operiert werden; danach Heilung.

544. **Autor:** Muskat. **Krankheit:** Myom. **Alter der Kranken:** ?. **Hämoglobingehalt des Blutes:** ?. **Beschwerden vor der Behandlung:** Starke Blutungen. **Bestrahlungsdauer:** ?. **Größe des Myoms nach der Behandlung:** Nicht verkleinert. **Blutungen nach der Behandlung:** Fast ganz geschwunden (Oligorrhoe). **Beschwerden nach der Behandlung:** Wesentliche Besserung in jeder Hinsicht. **Resultat:** Wesentliche Besserung: Oligorrhoe.

545—557. **Autor:** Nemenow. **Krankheit:** 13 Myomfälle und uterine Blutungen. **Alter der Kranken:** ?. **Hämoglobingehalt des Blutes:** ?. **Beschwerden vor der Behandlung:** Blutungen. **Bestrahlungsdauer:** ?. **Größe des Myoms nach der Behandlung:** ?. **Blutungen nach der Behandlung:** ?. **Erythem durch Bestrahlung:** ?. **Ausfallserscheinungen:** ?. **Beschwerden nach der Behandlung:** ?. **Resultat:** Heilung in 9 Fällen.

558. **Autor:** Polano. **Krankheit:** Myomatöser Uterus. **Alter der Kranken:** ?. **Hämoglobingehalt des Blutes:** ?. **Beschwerden vor der Behandlung:** Schwerste Blutungen. **Bestrahlungsdauer:** Vorher achtzehnmal bestrahlt. **Größe des Myoms nach der Behandlung:** ?. **Blutungen nach der Behandlung:** Kein Nachlassen der Blutung. **Beschwerden nach der Behandlung:** Ungeheilt. **Resultat:** Ungeheilt. Operation.

559—573. **Autor:** Prochownik. **Krankheit:** 15 Myomfälle. **Alter der Kranken:** Über 40 Jahre. **Hämoglobingehalt des Blutes:** ?. **Beschwerden vor der Behandlung:** Blutungen. **Bestrahlungsdauer:** ?. **Größe des Myoms nach der Behandlung:** ?. **Blutungen nach der Behandlung:** Achtmal Amenorrhoe. 5 noch in Behandlung, zweimal operiert. **Beschwerden nach der Behandlung:** Achtmal Heilung. 5 noch in Behandlung. Zweimal Blasenbeschwerden, darum Operation. **Resultat:** Achtmal Heilung: Amenorrhoe. 5 noch in Behandlung z. Z. des Berichtes). Zweimal wegen Blasenzerrung Operation.

574—684. **Autor:** E. Runge. **Krankheit:** 111 Myomfälle. **Alter der Kranken:** Alter der amenorrhoisch Gewordenen: 31—35 = 43%, 36—40 = 31%, 41—45 = 50%, 46—50 = 82%, 51—55 = 85,7%. **Hämoglobingehalt des Blutes:** ?. **Beschwerden vor der Behandlung:** Blutungen. **Bestrahlungsdauer:** ?. **Größe des Myoms nach der Behandlung:** 24 mal entschieden kleiner geworden, in einigen anderen Fällen ebenfalls anscheinend Verkleinerung. **Blutungen nach der Behandlung:** 57 mal Amenorrhoe. 15 mal nur noch ganz geringe Blutung (Oligorrhoe). 9 mal normale Menses. **Beschwerden nach der Behandlung:** 81 mal völliges Schwinden oder sehr bedeutende Besserung der Beschwerden. 15 mal keine Besserung. 13 noch in Behandlung. 2 zu kurz bestrahlt. **Resultat:** Zur Zeit des Berichtes waren geheilt: 57 Fälle (Amenorrhoe). Wesentlich gebessert: 15 Fälle (Oligorrhoe). Gebessert: 9 Fälle (normale Menses). Noch in Behandlung, erst einmal bestrahlt 13 Fälle. Von der Behandlung fortgeblieben 2 Fälle. Ungeheilt 15 Fälle, ohne Erfolg bestrahlt; davon sollten 7 Fälle noch weiter bestrahlt werden, in 4 Fällen war Operation vorgeschlagen, aber nicht eingewilligt worden, in 4 Fällen wurde operiert. Die operierten Fälle waren: einmal gänseeigroßes submuköses, zerfallenes Myom, zweimal submuköse Myome, einmal Metritis und Atrophie der Ovarien.

685. **Autor:** Schindler (Görlitz). **Krankheit:** Myom in der Größe dem 4. Graviditätsmonat ent-

Digitized by Google

sprechend. **Alter der Kranken:** 50 J. **Hämoglobingehalt des Blutes:** ?. **Beschwerden vor der Behandlung:** Heftige Blutungen, Kürettage erfolglos. Schmerzen im Unterleib. **Bestrahlungsdauer:** 15 Bestrahlungen. **Größe des Myoms nach der Behandlung:** Bis zu einem Drittel kleiner geworden. **Blutungen nach der Behandlung:** Amenorrhoe. **Beschwerden nach der Behandlung:** Schmerzen im Unterleib geschwunden. Vorzügliches Allgemeinbefinden. **Resultat:** Heilung: Amenorrhoe, Verkleinerung des Tumors.

686. **Autor:** Schindler (Görlitz). **Krankheit:** Myom in der Größe dem im 3. Monat graviden Uterus entsprechend. **Alter der Kranken:** 51 J. **Hämoglobingehalt des Blutes:** ?. **Beschwerden vor der Behandlung:** Sehr heftige Blutungen. **Bestrahlungsdauer:** 20 Bestrahlungen. **Größe des Myoms nach der Behandlung:** Vollkommen geschwunden. **Blutungen nach der Behandlung:** Regel dauert noch fort, ist nicht sehr stark (Oligorrhoe). **Beschwerden nach der Behandlung:** Schwinden sämtlicher Beschwerden. **Resultat:** Wesentliche Besserung: Oligorrhoe, Tumor ganz geschwunden.

687. **Autor:** Schindler (Görlitz). **Krankheit:** Myom in der Größe dem Ende des 3. Monats graviden Uterus entsprechend. **Alter der Kranken:** 50 J. **Hämoglobingehalt des Blutes:** ?. **Beschwerden vor der Behandlung:** Blutungen. **Bestrahlungsdauer:** 30 Bestrahlungen (war z. Z. des Berichts noch in Behandlung). **Größe des Myoms nach der Behandlung:** Im Schrumpfen begriffen. (Noch in Behandlung.) **Blutungen nach der Behandlung:** 1909 Periode schwächer als früher (Oligorrhoe). 1910 Amenorrhoe. **Beschwerden nach der Behandlung:** Allgemeinbefinden sehr gut. **Resultat:** Z. Zt. des ersten Berichtes Besserung (Oligorrhoe), Behandlung noch fortgesetzt; 1910 Amenorrhoe erreicht, Tumor verkleinert. Heilung.

688. **Autor:** Schindler (Görlitz). **Krankheit:** Myom in der Größe dem am Ende des 4. Monats graviden Uterus entsprechend. **Alter der Kranken:** 44 J. **Hämoglobingehalt des Blutes:** ?. **Beschwerden vor der Behandlung:** Heftige Blutungen. **Bestrahlungsdauer:** Zuerst regelmäßige Bestrahlung, Pat. blieb zu früh von der Behandlung fort. **Größe des Myoms nach der Behandlung:** Ein neuer Knoten gewachsen. **Blutungen nach der Behandlung:** Abnahme der Blutungen. **Beschwerden nach der Behandlung:** Allgemeinbefinden gut. **Resultat:** Besserung: Abnahme der Blutungen, aber Zunahme des Myoms! Pat. blieb zu früh aus der Behandlung fort.

689. **Autor:** Schindler (Görlitz). **Krankheit:** Myom in der Größe dem im 4. Monat graviden Uterus entsprechend. **Alter der Kranken:** 45 J. **Hämoglobingehalt des Blutes:** ?. **Beschwerden vor der handlung:** Heftige Blutungen. **Bestrahlungsdauer:** 10 Bestrahlungen. **Größe des Myoms nach der Behandlung:** ?. **Blutungen nach der Behandlung:** Rückgang der Blutungen. **Beschwerden nach der Behandlung:** Allgemeinbefinden gut. **Resultat:** Besserung: Rückgang der Blutungen (Oligorrhoe).

690. **Autor:** Schindler (Görlitz). **Krankheit:** Über kindskopfgroßes Myom, seit 8 Jahren behandelt, zuletzt in der Größe dem Uterus im 8. Monat der Gravidität entsprechend. **Alter der Kranken:** ?. **Hämoglobingehalt des Blutes:** ?. **Beschwerden vor der Behandlung:** Beschwerden, keine Blutungen. **Bestrahlungsdauer:** 22 Bestrahlungen. **Größe des Myoms nach der Behandlung:** Gleichgroß geblieben; der vorher weiter wachsende Tumor vergrößerte sich nach der Bestrahlung nicht mehr. **Blutungen nach der Behandlung:** Geringe Menses. **Beschwerden nach der Behandlung:** Allgemeinbefinden wesentlich gebessert. **Resultat:** Besserung des Allgemeinbefindens. Tumor am Weiterwachsen gehindert; stärkere Blutungen bestanden schon vor der Behandlung nicht.

691. **Autor:** Schindler (Görlitz). **Krankheit:** Sehr großes Myom. **Alter der Kranken:** 52 J. **Hämoglobingehalt des Blutes:** ?. **Beschwerden vor der Behandlung:** Ständige starke Blutungen, die Pat. ans Bett fesselten. Schlechter Puls, Schwäche. (Es sollte durch Bestrahlung zuerst die Blutung beseitigt und dann nach Hebung des Kräftezustandes operiert werden.) **Bestrahlungsdauer:** 32 Bestrahlungen. **Größe des Myoms nach der Behandlung:** Wesentlich kleiner geworden. **Blutungen nach der Behandlung:** Menses treten nach ca. 7 Wochen schwach ein, dauern 8 Tage, ohne zu belästigen, an. Später Amenorrhoe. **Beschwerden nach der Behandlung:** Völliges Wohlbefinden. **Resultat:** 1910 Heilung: Amenorrhoe, Schrumpfung des Tumors.

692. **Autor:** Schindler (Görlitz). **Krankheit:** Kindskopfgroßes Myom. **Alter der Kranken:** 46 J. **Hämoglobingehalt des Blutes:** ?. **Beschwerden vor der Behandlung:** Blutungen. **Bestrahlungsdauer:** 1907: Juni bis September 35 Bestrahlungen. **Größe des Myoms nach der Behandlung:** Kleiner geworden. **Blutungen nach der Behandlung:** Seltener und schwächer geworden; Juli 1909: Rezidiv starke Blutungen. **Ausfallserscheinungen:** Seelische Depressionen. **Beschwerden nach der Behandlung:** Seelische Depressionen (Ausfallserscheinungen?), die von Pat. auf die Bestrahlung zurückgeführt werden; daher Abbrechen der Behandlung. **Resultat:** Zuerst Besserung, dann Rezidiv, da zu kurz bestrahlt: Operation.

693. **Autor:** Schindler (Görlitz). **Krankheit:** Myom bis zum Nabel reichend. **Alter der Kranken:** 45 J. **Hämoglobingehalt des Blutes:** ?. **Beschwerden vor der Behandlung:** Blutungen? Druck im kleinen Becken. **Bestrahlungsdauer:** 11 Bestrahlungen. **Größe des Myoms nach der Behandlung:** Gleichgroß geblieben. **Blutungen nach der Behandlung:** ?. **Beschwerden nach der Behandlung:** Keine Besserung. **Resultat:** Operation.

694. **Autor:** Schindler (Görlitz). **Krankheit:** Erweichtes Myom, bis zum Nabel reichend. Erscheinungen von Bauchfellentzündung. **Alter der Kranken:** 36 J. **Hämoglobingehalt des Blutes:** ?.

Digitized by Google

Beschwerden vor der Behandlung: Starke Blutungen. Schon vor der Behandlung seit 1 Jahr fast ständig krank. **Bestrahlungsdauer**: Nur wenige Bestrahlungen in großen Zwischenräumen. **Größe des Myoms nach der Behandlung**: Gleich. **Blutungen nach der Behandlung**: Dauernde Blutungen. **Beschwerden nach der Behandlung**: Nach der letzten Bestrahlung wieder hohes Fieber: Bauchfellentzündung. **Resultat**: Ungeheilt. Operation: Erweichtes Myom.

695. **Autor**: Schindler (Görlitz). **Krankheit**: Myom über Nabelhöhe. **Alter der Kranken**: 48 J. **Hämoglobingehalt des Blutes**: ?. **Beschwerden vor der Behandlung**: Starke Blutungen. Früher wegen polyp. Myom operiert. **Bestrahlungsdauer**: 10+21 Bestrahlungen. **Größe des Myoms nach der Behandlung**: ?. **Blutungen nach der Behandlung**: Nach 10 Bestrahlungen gebessert entlassen, danach ambulatorische Behandlung. Rezidiv nach Monaten. **Beschwerden nach der Behandlung**: Gutes Allgemeinbefinden, volle Arbeitsfähigkeit. **Resultat**: Rezidiv nach ca. 10 Monaten, zuerst Besserung.

696. **Autor**: Schindler (Görlitz). **Krankheit**: Großes Myom, bis zum Nabel reichend. **Alter der Kranken**: ?. **Hämoglobingehalt des Blutes**: ?. **Beschwerden vor der Behandlung**: Starke Blutungen. **Bestrahlungsdauer**: Zuerst vom 13. III. bis 1. IV. 09, dann 13 Bestrahlungen. **Größe des Myoms nach der Behandlung**: Kleiner geworden. **Blutungen nach der Behandlung**: Besserung der Blutung, dann Rezidiv. Amenorrhoe seit 12 Wochen. **Beschwerden nach der Behandlung**: Fluor beseitigt. **Resultat**: Pat. blieb von der Behandlung fort, kam erst mit Rezidiv (großes Myom und starke Blutungen) wieder. Fortsetzung der Behandlung: Heilung, Amenorrhoe, Schrumpfung des Tumors.

697. **Autor**: H. E. Schmidt. **Krankheit**: Myom. **Alter der Kranken**: 50 J. **Hämoglobingehalt des Blutes**: ?. **Beschwerden vor der Behandlung**: Starke Blutungen. **Bestrahlungsdauer**: Ohne Kompressionsblende. **Größe des Myoms nach der Behandlung**: Gleich. **Blutungen nach der Behandlung**: Amenorrhoe seit der ersten Bestrahlung. **Beschwerden nach der Behandlung**: Heilung. **Resultat**: Heilung: Amenorrhoe.

698. **Autor**: H. E. Schmidt. **Krankheit**: Myom. **Alter der Kranken**: 42 J. **Hämoglobingehalt des Blutes**: ?. **Beschwerden vor der Behandlung**: Blutungen. **Bestrahlungsdauer**: Fast 1 Jahr. **Größe des Myoms nach der Behandlung**: ?. **Blutungen nach der Behandlung**: Nicht gebessert; Blutung nach der Behandlung eher stärker. **Beschwerden nach der Behandlung**: Nicht gebessert. **Resultat**: Ungeheilt.

699. **Autor**: H. E. Schmidt. **Krankheit**: Myom. **Alter der Kranken**: 44 J. **Hämoglobingehalt des Blutes**: ?. **Beschwerden vor der Behandlung**: Blutungen. **Bestrahlungsdauer**: 12 Bestrahlungen. **Größe des Myoms nach der Behandlung**: ?. **Blutungen nach der Behandlung**: Menopause nach 12 Bestrahlungen. **Beschwerden nach der Behandlung**: Besserung. **Resultat**: Heilung: Amenorrhoe.

700. **Autor**: H. E. Schmidt. **Krankheit**: Myom. **Alter der Kranken**: 49 J. **Hämoglobingehalt des Blutes**: ?. **Beschwerden vor der Behandlung**: Starke, unregelmäßige Blutungen. Anämie. Mehrfache Auskratzung ohne Erfolg. **Bestrahlungsdauer**: 3 Serien. **Größe des Myoms nach der Behandlung**: ?. **Blutungen nach der Behandlung**: Oligorrhoe. (Nach der 1. Serie 3 Wochen keine Blutung, danach 8 Tage nicht sehr starke Blutung, nach der 2. Serie 4 Wochen Menopause, dann 8 Tage ganz schwache Blutung; nach der 3. Serie hat sich Pat. nicht mehr gestellt.) **Beschwerden nach der Behandlung**: Völliges Wohlbefinden. **Resultat**: Wesentliche Besserung. Oligorrhoe.

701. **Autor**: H. E. Schmidt. **Krankheit**: Sehr großes Myom, in der Mittellinie den Nabel überragend. **Alter der Kranken**: 48 J. **Hämoglobingehalt des Blutes**: ?. **Beschwerden vor der Behandlung**: Blutungen. Herzschwäche. **Bestrahlungsdauer**: 3 Bestrahlungsfelder: Mitte des Leibes und die beiden seitlichen Partien. **Größe des Myoms nach der Behandlung**: ?. **Blutungen nach der Behandlung**: Nach der ersten Serie Abschwächung und Verspätung der Periode. **Beschwerden nach der Behandlung**: Zunahme der Herzschwäche. **Resultat**: Exitus an Herzschwäche.

702. **Autor**: H. E. Schmidt. **Krankheit**: Myom. **Alter der Kranken**: 45 J. **Hämoglobingehalt des Blutes**: ?. **Beschwerden vor der Behandlung**: Blutungen. Herzbeschwerden. **Bestrahlungsdauer**: ?. **Größe des Myoms nach der Behandlung**: ?. **Blutungen nach der Behandlung**: Keine Besserung nach der ersten Serie. **Beschwerden nach der Behandlung**: Nach der 2. Serie Verschlimmerung des Herzbefundes. **Resultat**: Ungeheilt: Aufgabe der Bestrahlung.

703—715. **Autor**: H. E. Schmidt. **Krankheit**: Weitere 13 Myom-Fälle (ohne nähere Angaben). **Alter der Kranken**: ?. **Hämoglobingehalt des Blutes**: ?. **Beschwerden vor der Behandlung**: Blutungen. **Bestrahlungsdauer**: ?. **Größe des Myoms nach der Behandlung**: Meist keine Verkleinerung. **Blutungen nach der Behandlung**: Zwölfmal Erfolg der Behandlung, indem Amenorrhoe, Oligorrhoe oder normale Menses erzielt wurden. Einmal keine Besserung. **Beschwerden nach der Behandlung**: Zwölfmal Besserung und Heilung. Einmal kein Erfolg. **Resultat**: Heilung oder Besserung (Amenorrhoe-Oligorrhoe oder normale Menses) in 12 Fällen. Ungeheilt 1 Fall. [Zusammenfassung: im ganzen 19 Myome bestrahlt (s. Nr. 697—715), davon 15 mit Erfolg (Amenorrhoe, Oligorrhoe, normale Menses), 4 ohne Erfolg; von letzteren Fällen traten nach den ersten Serien stärkere Blutungen auf, so daß operiert werden mußte in 2 Fällen; 1. Fall ging nach Besserung der Blutung an Herzschwäche zugrunde.] 7 Kranke entzogen sich der Behandlung, diese scheiden ganz aus der Statistik aus.

Digitized by Google

716. **Autor**: Seitz. **Krankheit**: Myom. **Alter der Kranken**: 48 J. **Hämoglobingehalt des Blutes**: ?. **Beschwerden vor der Behandlung**: Blutungen. **Bestrahlungsdauer**: 60 + 35 Sitzungen (letztere in Erlangen). **Größe des Myoms nach der Behandlung**: ?. **Blutungen nach der Behandlung**: Amenorrhoe? Oligorrhoe? **Beschwerden nach der Behandlung**: Besserung. **Resultat**: Sehr guter Erfolg. Heilung.

717. **Autor**: Sielmann (s. auch weiter unten). **Krankheit**: Kindskopfgroßes Myom. **Alter der Kranken**: ?. **Hämoglobingehalt des Blutes**: ?. **Beschwerden vor der Behandlung**: Blutungen. **Bestrahlungsdauer**: ?. **Größe des Myoms nach der Behandlung**: ?. **Blutungen nach der Behandlung**: Nachlassen der Blutung: **Beschwerden nach der Behandlung**: Besserung. **Resultat**: Besserung: Patientin sollte operiert werden, da die Blutung aber nachließ, war die Operation nicht mehr nötig.

718. **Autor**: Sippel. **Krankheit**: Myom, den Nabel nach rechts bis um 3 Querfinger überragend. **Alter der Kranken**: 53 J. **Hämoglobingehalt des Blutes**: ?. **Beschwerden vor der Behandlung**: Profuse Blutungen. **Bestrahlungsdauer**: 5 Serien. **Größe des Myoms nach der Behandlung**: Bis 4 Querfinger unterhalb des Nabels verkleinert. **Blutungen nach der Behandlung**: Amenorrhoe. **Ausfallserscheinungen**: ?. **Beschwerden nach der Behandlung**: Heilung. **Resultat**: Heilung: Amenorrhoe. Starke Schrumpfung des Tumors.

719. **Autor**: Sippel. **Krankheit**: Myom der Vorderwand, straußeneigroß. **Alter der Kranken**: 49 J. **Hämoglobingehalt des Blutes**: ?. **Beschwerden vor der Behandlung**: Starke Blutungen. **Bestrahlungsdauer**: 5 Serien. **Größe des Myoms nach der Behandlung**: Starke Verkleinerung (gänseeigroß). **Blutungen nach der Behandlung**: Amenorrhoe nach der 3. Serie. **Ausfallserscheinungen**: ?. **Beschwerden nach der Behandlung**: Heilung. **Resultat**: Heilung: Amenorrhoe. Schrumpfung des Tumors.

720—731. **Autor**: Sippel. **Krankheit**: 12 weitere Myom-Fälle. Kleinere Myome und große, die den Nabel übersteigen. **Alter der Kranken**: 40—50, einmal 37 J. **Hämoglobingehalt des Blutes**: ?. **Beschwerden vor der Behandlung**: Blutungen, Allgemeinbeschwerden, Druck im kleinen Becken, Blasenbeschwerden. **Bestrahlungsdauer**: Felderbestrahlung (12—18 Felder). **Größe des Myoms nach der Behandlung**: Überall Verkleinerung nach der 2. bis 5. Serie. Verkleinerung zwischen $^1/_3$ bis $^1/_2$. Härter, beweglicher geworden. **Blutungen nach der Behandlung**: Zehnmal Amenorrhoe (darunter auch die 37jährige Kranke); zweimal Oligorrhoe, alle 20—30 Tage 1—2 Esslöffel Blut. (Es waren dies bis zum Nabel reichende Myome und sehr starke Blutungen). **Ausfallserscheinungen**: Meist Ausfallserscheinungen. **Beschwerden nach der Behandlung**: Wesentliche Erleichterungen der Beschwerden, Schwinden des Gefühls von Druck und vollem Leib, Kreuzschmerzen und ev. Blasenbeschwerden gingen zurück. Hebung des Allgemeinbefindens, mit dem Schwinden der Blutung rasche Erholung. **Resultat**: Heilungen: 10 mal (Amenorrhoe und starke Schrumpfung des Tumors). — Wesentliche Besserung: 2 mal (Oligorrhoe und Schrumpfung des Tumors). Der Erfolg wurde erreicht nach 2 Serien 1 mal, nach 3 Serien 10 mal, nach 4 Serien 2 mal, nach 5 Serien 1 mal [siehe auch Nr. 718 und 719] (9 Fälle noch in Behandlung oder zu kurz bestrahlt).

732—736. **Autor**: Spaeth. **Krankheit**: 5 Myom-Fälle. **Alter der Kranken**: ?. **Hämoglobingehalt des Blutes**: ?. **Beschwerden vor der Behandlung**: Blutungen, Anämie, Schwäche. **Bestrahlungsdauer**: ?. **Größe des Myoms nach der Behandlung**: **a) gleichgroß geblieben**: In einigen Fällen unbeeinflußt in der Größe; **b) kleiner geworden**: In einigen Fällen Verkleinerung. **Blutungen nach der Behandlung**: Amenorrhoe und Oligorrhoe erzielt. **Ausfallserscheinungen**: ?. **Beschwerden nach der Behandlung**: Allgemeinbefinden stets auffällig günstig beeinflußt. Als Nebenerscheinung der Bestrahlung traten auf Harndrang und wehenartige Schmerzen. **Resultat**: In einigen Fällen völlige Heilung: Amenorrhoe, Schrumpfung des Tumors; in anderen Fällen wesentliche Besserung: Oligorrhoe. [Autor berichtet ausführlich über den von Albers-Schönberg bestrahlten Myomfall mit Exitus an Herzschwäche infolge Blutungen.]

737—765. **Autor**: Strassmann. **Krankheit**: 29 Myom-Fälle. **Alter der Kranken**: $^1/_7$ über 50 J. **Hämoglobingehalt des Blutes**: 2 Pat. 35—40%, 23 Pat. 40—50%, 4 Pat. über 50%. **Beschwerden vor der Behandlung**: Blutungen (Menorrhagien). **Bestrahlungsdauer**: 30 cm Haut-Fokusabstand, keine Felderbestrahlung. 35—175', 12—14 Sitzungen, 1 mal 28 Sitzungen. **Größe des Myoms nach der Behandlung**: **a) gleichgroß geblieben**: In manchen Fällen unverändert; **b) kleiner geworden**: In einigen Fällen zweifellos kleiner geworden 2 mal. **Blutungen nach der Behandlung**: 18 Fälle: teils Amenorrhoe, teils Oligorrhoe erreicht. 2 mal Rezidive: 1-mal schwach, 1 mal nach erlangter Amenorrhoe kleine Blutungen. **Ausfallserscheinungen**: ?. **Beschwerden nach der Behandlung**: 18 mal Heilung und Besserung. 1 mal bei vorzeitiger Arteriosklerose Bewußtseinsstörung nach der Bestrahlung. **Resultat**: Resultat zur Zeit des Berichtes: 18 mal Heilung und Besserung (Amenorrhoe oder Oligorrhoe), 4 Fälle noch zu kurz bestrahlt, um ein Urteil abgeben zu können; 2 Kranke haben sich der Behandlung entzogen; 2 mal weiterer Verlauf unbekannt. 2 mal angeblich Verschlechterung, davon 1 Fall auswärts operiert (Exitus). — 2 Fälle nicht gebessert.

766—774. **Autor**: Veit (aus der Mackenrodtschen Klinik). **Krankheit**: 9 Myom-Fälle. **Alter der Kranken**: 29 bis 47 J. **Hämoglobingehalt des Blutes**: ?. **Beschwerden vor der Behandlung**: Starke

Digitized by Google

Blutungen. **Bestrahlungsdauer:** ? (1 mal 19 Erythemdosen). **Größe des Myoms nach der Behandlung: a) gleichgroß geblieben:** Keine Veränderung der Größe; **b) größer geworden:** 1 mal Tumor von Walnuß- auf Faustgröße gewachsen. **Blutungen nach der Behandlung:** Nie Amenorrhoe. 4 mal Oligorrhoe. 3 mal keine Besserung. 1 mal Zunahme der Blutung. 1 mal Operation wegen Wachsens des Tumors. **Ausfallserscheinungen:** ?. **Beschwerden nach der Behandlung:** 4 mal Besserung, 5 mal keine Besserung. **Resultat:** Heilung: Besserung: in 4 Fällen (Oligorrhoe-Beschränkung der Blutungen nach Dauer und Intensität). Ungeheilt: 5 Fälle: 3 mal kein Erfolg, 1 mal Zunahme der Blutungen, 1 mal Wachsen des walnußgroßen Tumors bis auf Faustgröße; Operation ergab einfaches Fibro-Myom.

775. **Autor:** Weber. **Krankheit:** Myom. **Alter der Kranken:** 39 J. **Hämoglobingehalt des Blutes:** ?. **Beschwerden vor der Behandlung:** Blutungen. **Bestrahlungsdauer:** ?. **Größe des Myoms nach der Behandlung:** Keine Größenveränderung. **Blutungen nach der Behandlung:** Nach der Bestrahlung gesteigert. **Beschwerden nach der Behandlung:** Keine Besserung. **Resultat:** Ungeheilt: Totalexstirpation wegen starker Blutungen.

776—790. **Autor:** Weber. **Krankheit:** 15 Myom-Fälle. **Alter der Kranken:** ?. **Hämoglobingehalt des Blutes:** ?. **Beschwerden vor der Behandlung:** Blutungen. **Bestrahlungsdauer:** ?. **Größe des Myoms nach der Behandlung: a) gleichgroß geblieben:** 10 mal unverändert; **b) kleiner geworden:** 5 mal kleiner geworden. **Blutungen nach der Behandlung:** Amenorrhoe und Oligorrhoe. **Ausfallserscheinungen:** 6 mal Ausfallserscheinungen, die von den Kranken nie lästig empfunden wurden; nur bei einer wegen großen Myoms bestrahlten Kranken (dabei völlige Menopause, auffallendes Zurückgehen des Myoms) starke Ausfallserscheinungen. **Beschwerden nach der Behandlung:** Heilungen und Besserungen. **Resultat:** Alle Fälle aufs günstigste beeinflußt. (Amenorrhoe oder Oligorrhoe, z. T. Schrumpfen des Tumors.)

791—796. **Autor:** Zöllner. **Krankheit:** 6 Myom-Fälle. **Alter der Kranken:** ?. **Hämoglobingehalt des Blutes:** ?. **Beschwerden vor der Behandlung:** Blutungen. **Bestrahlungsdauer:** Oktober 1911 bis Mitte Juni 1912. (Prof. Graeßner) **Größe des Myoms nach der Behandlung: a) gleichgroß geblieben:** 2 mal unverändert; **b) kleiner geworden:** 3 mal deutliche Verkleinerung; **c) größer geworden:** 1 mal neues Wachstum des Tumors. **Blutungen nach der Behandlung:** Zunächst oft deutliche Verminderung der Blutung nach einigen Sitzungen, noch öfter aber Verstärkung im Anfang der Behandlung. 1 mal Amenorrhoe (angegeben). **Beschwerden nach der Behandlung:** Besserung der Beschwerden, besonders der Druckerscheinungen. Rasche Erholung des Herzens in einem Falle. **Resultat:** Besserung. Schrumpfung des Tumors in einem Falle mit Herzleiden so stark, daß die vaginale Operation ausgeführt werden konnte. Herzbeschwerden völlig gebessert.

Ib. Myomfälle ohne nähere, statistisch verwertbare Angaben.

1. **Autor:** Abel. **Krankheit:** Myome. **Alter der Kranken:** ?. **Hämoglobingehalt des Blutes:** ?. **Beschwerden vor der Behandlung:** Blutungen. **Bestrahlungsdauer:** ?. **Größe des Myoms nach der Behandlung:** Keine Beeinflussung der Größe des Myoms. **Blutungen nach der Bestrahlung:** Besserung der Blutungen, im Beginn der Behandlung öfter Verstärkung der Blutung. **Beschwerden nach der Behandlung:** Besserung. **Resultat:** Heilungen und Besserungen.

2. **Autor:** Alexander (Budapest). **Krankheit:** Myom. **Alter der Kranken:** ?. **Hämoglobingehalt des Blutes:** ?. **Beschwerden vor der Behandlung:** Blutungen, hochgradige Anämie. **Bestrahlungsdauer:** ?. **Größe des Myoms nach der Behandlung:** Kleiner geworden. **Blutungen nach der Bestrahlung:** Blutung geringer geworden. **Beschwerden nach der Behandlung:** Besserung. **Resultat:** Heilung (?), Verkleinerung des Tumors, Besserung der Blutungen (Oligorrhoe ?).

3—5. **Autor:** Deutsch. **Krankheit:** 3 Myom-Fälle. **Alter der Kranken:** ?. **Hämoglobingehalt des Blutes:** ?. **Beschwerden vor der Behandlung:** ?. **Bestrahlungsdauer:** ?. **Größe des Myoms nach der Behandlung:** Kleiner geworden. **Blutungen nach der Bestrahlung:** ?. **Erythem durch Bestrahlung:** ?. **Ausfallserscheinungen:** ?. **Beschwerden nach der Behandlung:** ?. **Resultat:** Kleinerwerden der Myome.

6. **Autor:** Deutsch. **Krankheit:** Myom mit größerem Ovarialtumor. **Alter der Kranken:** ?. **Hämoglobingehalt des Blutes:** ?. **Beschwerden vor der Behandlung:** ?. **Bestrahlungsdauer:** 30 Bestrahlungen. **Größe des Myoms nach der Behandlung:** Kleiner geworden, auch der Ovarialtumor. **Blutungen nach der Bestrahlung:** ?. **Erythem durch Bestrahlung:** ?. **Ausfallserscheinungen:** ?. **Beschwerden nach der Behandlung:** ?. **Resultat:** Verkleinerung der Tumoren.

7. **Autor:** Heynemann (Halle). **Krankheit:** Myome. **Alter der Kranken:** ?. **Hämoglobingehalt des Blutes:** ?. **Beschwerden vor der Behandlung:** ?. **Bestrahlungsdauer:** ?. **Größe des Myoms nach der Behandlung:** ?. **Blutungen nach der Bestrahlung:** ?. **Erythem durch Bestrahlung:** ?. **Ausfallserscheinungen:** ?. **Beschwerden nach der Behandlung:** ?. **Resultat:** In $^2/_3$ der Fälle Erfolg.

8. **Autor:** v. Hösslin. **Krankheit:** Myom. **Alter der Kranken:** ?. **Hämoglobingehalt des Blutes:** ?. **Beschwerden vor der Behandlung:** ?. **Bestrahlungsdauer:** ?. **Größe des Myoms nach der**

Digitized by Google

Behandlung: ?. **Blutungen nach der Behandlung**: ?. **Erythem durch Bestrahlung**: ?. **Ausfallserscheinungen**: ?. **Beschwerden nach der Behandlung**: ?. **Resultat**: Heilung.

9. **Autor**: Immelmann (Berlin). **Krankheit**: Myome. **Alter der Kranken**: ?. **Hämoglobingehalt des Blutes**: ?. **Beschwerden vor der Behandlung**: ?. **Bestrahlungsdauer**: ?. **Größe des Myoms nach der Behandlung**: Selten Verkleinerung. **Blutungen nach der Bestrahlung**: ?. **Erythem durch Bestrahlung**: ?. **Ausfallserscheinungen**: ?. **Beschwerden nach der Behandlung**: ?. **Resultat**: 50% Heilung, bzw. davon $33^1/_3$% Besserungen.

10—29. **Autor**: Klein (München). **Krankheit**: 20 Myom-Fälle. **Alter der Kranken**: ?. **Hämoglobingehalt des Blutes**: ?. **Beschwerden vor der Behandlung**: ?. **Bestrahlungsdauer**: ?. **Größe des Myoms nach der Behandlung**: ?. **Blutungen nach der Behandlung**: ?. **Eythem durch Bestrahlung**: ?. **Ausfallserscheinungen**: ?. **Beschwerden nach der Behandlung**: ?. **Resultat**: Z. T. sehr gute Erfolge; „die Methode der Röntgenbestrahlung ist aber kein Allheilmittel".

30—60. **Autor**: Laquerrière. **Krankheit**: 30 Myom-Fälle. **Alter der Kranken**: ?. **Hämoglobingehalt des Blutes**: ?. **Beschwerden vor der Behandlung**: Blutungen. **Bestrahlungsdauer**: ?. **Größe des Myoms nach der Behandlung**: ?. **Blutungen nach der Bestrahlung**: ?. **Erythem durch Bestrahlung**: ?. **Ausfallserscheinungen**: ?. **Beschwerden nach der Behandlung**: ?. **Resultat**: Mit Erfolg. Bei jungen Frauen nur vorübergehende Besserung der Blutungen.

61. **Autor**: Marek. **Krankheit**: Myom. **Alter der Kranken**: ?. **Hämoglobingehalt des Blutes**: ?. **Beschwerden vor der Behandlung**: ?. **Bestrahlungsdauer**: ?. **Größe des Myoms nach der Behandlung**: ?. **Blutungen nach der Bestrahlung**: ?. **Erythem durch Bestrahlung**: ?. **Ausfallsbeschwerden**: ?. **Beschwerden nach der Behandlung**: ?. **Resultat**: Nähere Angaben fehlen.

62—73. **Autor**: Sellheim. **Krankheit**: „Etwas mehr als ein Dutzend Bestrahlungen" (Myome). **Alter der Kranken**: ?. **Hämoglobingehalt des Blutes**: ?. **Beschwerden vor der Behandlung**: Blutungen. **Bestrahlungsdauer**: ?. **Größe des Myoms nach der Behandlung**: In einigen Fällen Verkleinerung der Tumoren. **Blutungen nach der Bestrahlung**: In einigen Fällen günstige Beeinflussung der Blutungen und völliges Versiegen. In anderen Fällen Erfolg langsamer. In einem Fall Blutung nicht gebessert. **Erythem durch Bestrahlung**: ?. **Ausfallserscheinungen**: ?. **Beschwerden nach der Behandlung**: Schwinden von Druckerscheinungen auf Blase und Darm in einigen Fällen. **Resultat**: Besserung und Heilung in den meisten Fällen (Amenorrhoe oder Oligorrhoe, Verkleinerung der Tumoren). Ungeheilt 1 Fall (keine Besserung der Blutungen).

74. **Autor**: Sielmann. **Krankheit**: Myome. **Alter der Kranken**: ?. **Hämoglobingehalt des Blutes**: ?. **Beschwerden vor der Behandlung**: Blutungen. **Bestrahlungsdauer**: ?. **Größe des Myoms nach der Behandlung**: ?. **Blutungen nach der Bestrahlung**: Z. T. Oligorrhoe und Amenorrhoe. **Erythem durch Bestrahlung**: ?. **Ausfallserscheinungen**: ?. **Beschwerden nach der Behandlung**: ?. **Resultat**: 60—70% Erfolge: Blutung zur Norm zurückgekehrt oder künstliche Klimax.

IIa. Metropathien.

1. **Autor**: Albers-Schönberg. **Krankheit**: Klimakterische Blutungen, kein Myom. **Alter der Kranken**: 53 J. **Hämoglobingehalt des Blutes**: ?. **Beschwerden vor der Behandlung**: Blutungen **Bestrahlungsdauer**: $62^1/_4'$ mit Nachbehandlung $95^1/_4'$. **Blutungen nach der Behandlung**: Amenorrhoe. **Ausfallserscheinungen**: Normal. **Beschwerden nach der Behandlung**: Geschwunden. Menopause. **Resultat**: Bei Bericht seit 1 Jahr Heilung: Amenorrhoe.

2. **Autor**: Albers-Schönberg. **Krankheit**: Menorrhagien, beginnende klimakterische Blutungen. **Alter der Kranken**: 45 J. **Hämoglobingehalt des Blutes**: ?. **Beschwerden vor der Behandlung**: Blutungen. **Bestrahlungsdauer**: 79'. **Blutungen nach der Behandlung**: Normale Periode. **Erythem durch Bestrahlung**: Leichtes Erythem. **Ausfallserscheinungen**: Gering. **Beschwerden nach der Behandlung**: Beschwerden ganz beseitigt. **Resultat**: Besserung: Klimakterium nicht erreicht wegen zu geringer Bestrahlung. Normale Menses (1911).

3. **Autor**: Albers-Schönberg. **Krankheit**: Metritis. Präklimakterische Uterusblutungen. (1907 wegen Myom und Retroflexio operiert, keine Besserung). **Alter der Kranken**: 45 J. **Hämoglobingehalt des Blutes**: 50%, Gewicht 40,4 kg. **Beschwerden vor der Behandlung**: Blutungen **Bestrahlungsdauer**: 137'. **Blutungen nach der Behandlung**: Amenorrhoe. **Ausfallserscheinungen**: Gering. **Beschwerden nach der Behandlung**: Geschwunden. **Resultat**: Z. Zt. des Berichtes seit 1 Jahr 1 Monat geheilt: Amenorrhoe. Hömoglobin 50%, Gewicht 50 kg.

4. **Autor**: Albers-Schönberg. **Krankheit**: Klimakterische Blutungen. Kein Myom. **Alter der Kranken**: 50 J. **Hämoglobingehalt des Blutes** ?. **Beschwerden vor der Behandlung**: Blutungen, Herzschwäche (Herzbefund negativ). **Bestrahlungsdauer**: 70'. **Blutungen nach der Behandlung**: †. **Beschwerden nach der Behandlung**: †. **Resultat**: † Exitus 6 Tage nach Portioexzision. Befund: Kleine submucöse und polypöse Myome, mit Übergang in Sarkom.

Digitized by Google

5—16. **Autor:** Döderlein. **Krankheit:** 12 Fälle von klimakterischen Blutungen. **Alter der Kranken:** 40—50 J. **Hämoglobingehalt des Blutes:** Z. T. bis 30% gesunken, Verringerung des Erythrozyten. **Beschwerden vor der Behandlung:** Blutungen. **Bestrahlungsdauer:** ?. **Blutungen nach der Behandlung:** Menopause. **Erythem durch Bestrahlung:** ?. **Ausfallserscheinungen:** ?. **Beschwerden nach der Behandlung:** Geschwunden. **Resultat:** Heilungen: Aufhören der Blutungen, Steigen des Hämoglobingehaltes, Vermehrung der Erythrozyten.

17—62. **Autor:** Eymer-Menge. **Krankheit:** 46 Fälle von Metropathien (= alle mit Blutungen einhergehenden Gebärmuttererkrankungen: Metritis, Endometritis, klimakterische Blutungen). **Alter der Kranken:** 25—55 J. **Hämoglobingehalt des Blutes:** ?. **Beschwerden vor der Behandlung:** Blutungen, Anämie. **Bestrahlungsdauer:** Höchstens 167'. Je älter die Kranke, desto geringer die Bestrahlung. **Blutungen nach der Behandlung:** Amenorrhoe in 25 Fällen (letzter Fall seit 22 Monaten amenorrhoisch). Oligorrhoe in 2 Fällen (38jährig, wollten nicht weiter bestrahlt werden) seit 9 und 20 Monaten. **Ausfallserscheinungen:** ? **Beschwerden nach der Behandlung:** Beschwerden geschwunden. Hebung des Hämoglobingehaltes, Zunahme des Körpergewichtes. **Resultat:** Heilungen (z. Zt. des Berichtes) 25 mal: Amenorrhoe. Besserungen 2mal: Oligorrhoe (Pat. waren 38 Jahre alt und wollten nicht weiter bestrahlt werden) 12 Fälle noch in Behandlung, 7 Fälle vorzeitig aus der Behandlung ausgeschieden.

63—65. **Autor:** Faber. **Krankheit:** 3 Fälle von sehr starken unregelmäßigen Blutungen bei vergrößertem Uterus. **Alter der Kranken:** ?. **Hämoglobingehalt des Blutes:** ?. **Beschwerden vor der Behandlung:** Sehr starke unregelmäßige Blutungen. **Bestrahlungsdauer:** 9 Bestrahlungen, 2 mal nur 4 Bestrahlungen. **Blutungen nach der Behandlung:** 1 mal Oligorrhoe, 1 mal nach der 3. Bestrahlung Aufhören der Blutung, die seit 2 Monaten bestand, auf 2 Wochen, nach der 7. Bestrahlung über 1 Monat; dann Rezidiv: monatelange starke Blutung. 1 mal nach 4 Bestrahlungen kein Erfolg. **Ausfallserscheinungen:** 1 mal Ausfallserscheinungen nach 5 Bestrahlungen. 1 mal nach 8 Sitzungen sehr lebhafte Ausfallserscheinungen. Einige Male leichte nervöse Erscheinungen. **Beschwerden nach der Behandlung:** 1 mal Besserung, 1 mal keine Besserung, 1 mal nach Besserung Rezidiv. **Resultat:** Besserung: Oligorrhoe in 1 Fall. Ungeheilt: 2 Fälle. Operation. Uterus in 1 Fall kleiner geworden, die Tumoren neben ihm geschwunden; in 2 Fällen Größe des Uterus unbeeinflußt geblieben.

66—75. **Autor:** Faber. **Krankheit:** 10 Fälle von Menorrhagien und Dysmenorrhoe; darunter 8 mal großer Uterus. **Alter der Kranken:** ?. **Hämoglobingehalt des Blutes:** ?. **Beschwerden vor der Behandlung:** Menorrhagien, Menstruationsbeschwerden. **Bestrahlungsdauer:** 2—11 Bestrahlungen (?). **Blutungen nach der Behandlung:** Dreimal Nachlassen der starken Blutung; zweimal günstige Beeinflussung der Menses in bezug auf Stärke und Dauer (14 Tage vorher, nachher 5 Tage); zweimal kein Erfolg (25jährige Pat.); zweimal unbestimmt, Pat. nicht zur Vorstellung gekommen. 1 Fall = gebessert. **Beschwerden nach der Behandlung:** Sechsmal Besserung: Appetit ausgezeichnet, Gewichtszunahme; viermal kein Erfolg (zweimal zu kurz behandelt 2—4 Sitzungen, zweimal nach 6—11 Bestrahlungen kein Erfolg). — Menstrueller Schmerz fünfmal gebessert. Bei 3 jungen Pat. (25—29 J.) kein Erfolg; zu kurz bestrahlt, einmal = 2 Bestrahlungen, zweimal = 6—11 Bestrahlungen. Ausfluß fünfmal gebessert oder beseitigt; nur in 1 Fall bei einer 25jährigen Pat. gar kein Erfolg in bezug auf Ausfluß. **Resultat:** Besserungen: Sechsmal: Oligorrhoe oder normale Menses, Besserung der Beschwerden und des Allgemeinbefindens. Ungeheilt: 2 Fälle (kein Erfolg). Nicht zur Vorstellung gekommen 2 Fälle. [3 menstruelle Blutungen scheiden aus der Berechnung aus, da zu kurz bestrahlt.]

76—105. **Autor:** Fraenkel. **Krankheit:** 30 Fälle von starken lange dauernden Menorrhagien. **Alter der Kranken:** ?. **Hämoglobingehalt des Blutes:** ?. **Beschwerden vor der Behandlung:** Starke Menorrhagien. **Bestrahlungsdauer:** ca. 8—12 Bestrahlungen. **Blutungen nach der Behandlung:** Oligorrhoe (3 Tage Blutung). **Erythem durch Bestrahlung:** ?. **Ausfallserscheinungen:** ?. **Beschwerden nach der Behandlung:** Heilung. **Resultat:** Besserungen und Heilungen.

106—110. **Autor:** Füth. **Krankheit:** (Endometritis) Blutung. **Alter der Kranken:** 47 J. **Hämoglobingehalt des Blutes:** ?. **Beschwerden vor der Behandlung:** Blutungen. **Bestrahlungsdauer:** ?. **Blutungen nach der Behandlung:** Amenorrhoe während 4 Monate. Pat. blieb nach dem ersten Ausbleiben der Periode von der Behandlung fort, kam erst mit Rezidiv wieder. **Erythem durch Bestrahlung:** ?. **Ausfallserscheinungen:** ?. **Beschwerden nach der Behandlung:** Zuerst Besserung, dann Rezidiv. **Resultat:** Besserung: Periode 4 Monate ganz ausgeblieben. Pat. blieb dann von der Behandlung fort, kam erst nach Eintritt neuer Blutungen wieder zur Behandlung.

Autor: Füth. **Krankheit:** (Endometritis) Blutungen. **Alter der Kranken:** 33 J. **Hämoglobingehalt des Blutes:** ?. **Beschwerden vor der Behandlung:** Blutungen (vorher dreimal kürettiert, es sollte Oligorrhoe erzielt werden). **Bestrahlungsdauer:** ?. **Blutungen nach der Behandlung:** Oligorrhoe, die erzielt werden sollte. **Erythem durch Bestrahlung:** ?. **Ausfallserscheinungen:** ?. **Beschwerden nach der Behandlung:** Geschwunden. **Resultat:** Heilung: Oligorrhoe, die erzielt werden sollte, wurde erreicht.

Autor: Füth. **Krankheit:** (Endometritis) Blutungen. **Alter der Kranken:** 43 J. **Hämoglobingehalt des Blutes:** ?. **Beschwerden vor der Behandlung:** Blutungen. **Bestrahlungsdauer:** Geringe Dosen.

Digitized by Google

Blutungen nach der Behandlung: Sehr starke Blutung. **Erythem durch Bestrahlung:** ?. **Ausfallserscheinungen:** ?. **Beschwerden nach der Behandlung:** Ungeheilt. **Resultat:** Ungeheilt: weitere Bestrahlung verweigert.

Autor: Füth. **Krankheit:** (Endometritis) Blutungen. **Alter der Kranken:** 37 J. **Hämoglobingehalt des Blutes:** ?. **Beschwerden vor der Behandlung:** Blutungen. **Bestrahlungsdauer:** ?. **Blutungen nach der Behandlung:** ?. **Erythem durch Bestrahlung:** ?. **Ausfallserscheinungen:** ?. **Beschwerden nach der Behandlung:** ?. **Resultat:** Noch zu kurz bestrahlt zur Zeit des Berichtes.

Autor: Füth. **Krankheit:** (Endometritis) Blutungen. **Alter der Kranken:** 55 J. **Hämoglobingehalt des Blutes:** ?. **Beschwerden vor der Behandlung:** Blutungen. **Bestrahlungsdauer:** 19 Bestrahlungen. **Blutungen nach der Behandlung:** Nach 9 Bestrahlungen Amenorrhoe. Rezidiv. Nach 10 weiteren Bestrahlungen Amenorrhoe während 8 Monate; dann Oligorrhoe. **Erythem durch Bestrahlung:** ?. **Ausfallserscheinungen:** ?. **Beschwerden nach der Behandlung:** Geheilt. **Resultat:** Heilung: Nach 9 Sitzungen Amenorrhoe, Pat. blieb fort; Rezidiv; nach weiteren 10 Bestrahlungen Amenorrhoe während 8 Monate, dann geringe Blutung. Pat. blieb weg.

111. **Autor:** Gauß[1]). **Krankheit:** Metropathie. **Alter der Kranken:** 27 J. **Hämoglobingehalt des Blutes:** ?. **Beschwerden vor der Behandlung:** Menorrhagien. Schwäche, Menstruationsbeschwerden, Kopfweh, Schwindel. **Bestrahlungsdauer:** 7. und 14. IV. 1908. 2 Sitzungen mit je 10 Lichtminuten. 27. und 30. V. 2 Sitzungen mit je 5′, 15 cm Fokus-Hautabstand; mittelweiche Röhren; 2—3 MA. **Blutungen nach der Behandlung:** Nach der ersten Bestrahlung Periode stärker als früher. Keine Beeinflussung der Periode. **Beschwerden nach der Behandlung:** Leibschmerzen gebessert. **Resultat:** Ungeheilt: Keine günstige Beeinflussung der Periode. Pat. blieb nach der 3. Serie fort.

112. **Autor:** Gauß. **Krankheit:** Metropathie, Descensus vaginal. **Alter der Kranken:** 42 J. **Hämoglobingehalt des Blutes:** ?. **Beschwerden vor der Behandlung:** Menorrhagien. **Bestrahlungsdauer:** 24. III. bis 9. V. 6 Sitzungen mit je 5′ Abdominal jederseits. 14. X. nochmalige Bestrahlung. (Methode wie oben.) **Blutungen nach der Behandlung:** Keine Besserung. **Resultat:** Ungeheilt.

113. **Autor:** Gauß. **Krankheit:** Metropathie. Uterus vergrößert, hart. Infiltratio apicis. **Alter der Kranken:** 29 J. **Hämoglobingehalt des Blutes:** ?. **Beschwerden vor der Behandlung:** Unregelmäßige, starke, lange dauernde Menses; Ohnmachten, Schwäche. **Bestrahlungsdauer:** 11. I. 08 = 5′ (Kolpeurynter in der Vagina). 11. I. bis 1. II. = 9 Sitzungen zu 5′. (Methode wie oben.) **Blutungen nach der Behandlung:** Periode im Januar 1909 stärker als je. **Beschwerden nach der Behandlung:** Keine Besserung der Hauptbeschwerden. **Resultat:** Ungeheilt: Operation.

114. **Autor:** Gauß. **Krankheit:** Metropathie mit hartem, vergrößertem Uterus. **Alter der Kranken:** 25 J. **Hämoglobingehalt des Blutes:** ?. **Beschwerden vor der Behandlung:** Menorrhagien. **Bestrahlungsdauer:** In 3 Wochen 10 Sitzungen zu je 5′. (Methode wie oben.) **Blutungen nach der Behandlung:** Nach 6 Wochen nur geringe Beeinflussung der Menses. **Beschwerden nach der Behandlung:** Nur geringe Besserung. **Resultat:** Nur geringe Besserung der Blutungen. Pat. blieb fort.

115. **Autor:** Gauß. **Krankheit:** Metropathie. Adnexe beiderseits in Verwachsungen eingebettet. **Alter der Kranken:** 32 J. **Hämoglobingehalt des Blutes:** ?. **Beschwerden vor der Behandlung:** Menorrhagien. 1904 deshalb kürettiert. **Bestrahlungsdauer:** 4. bis 22. II. 08 = 9 Sitzungen mit 73′. (Methode wie oben.) **Blutungen nach der Behandlung:** Keine wesentliche Beeinflussung der Menses. **Beschwerden nach der Behandlung:** Menses teils ebenso stark, teils etwas kürzer als sonst. Hämoglobin 60%. **Resultat:** Ungeheilt. Vor der Röntgenbehandlung Laparotomie: Lösung der Adnexverwachsungen.

116. **Autor:** Gauß. **Krankheit:** Metropathie. **Alter der Kranken:** 21 J. **Hämoglobingehalt des Blutes:** ?. **Beschwerden vor der Behandlung:** Blutungen. Abrasio erfolglos. **Bestrahlungsdauer:** 4. bis 10. II. 08 in 2 Sitzungen je 5′. (Methode wie oben.) **Blutungen nach der Behandlung:** ?. **Beschwerden nach der Behandlung:** ?. **Resultat:** Nach 2 Sitzungen sollte eine Zeitlang pausiert werden, um nicht durch zu hohe Dosen die jugendliche Pat. ganz amenorrhoisch zu machen. Pat. blieb von der Behandlung fort.

---

[1]) Anmerkung: Die hier aufgeführten, von Gauß veröffentlichten Fälle sind alle seinem Buche „Röntgentiefentherapie, ihre theoretischen Grundlagen, ihre praktische Anwendung und ihre klinischen Erfolge an der Freiburger Universitäts-Frauenklinik" von Gauß und Lembke mit einem Vorwort von Prof. Dr. B. Krönig (erschienen 1912 bei Urban und Schwarzenberg, Berlin und Wien) entnommen. Die früher von Gauß an verschiedenen Orten berichteten Fälle blieben hier unberücksichtigt, da sie fast alle in dem erwähnten Buche ausführlich zusammengestellt sind. Nur 14 von 25 nach der ältesten Bestrahlungsmethode behandelte Fälle sind von Gauß nicht eingehender beschrieben worden und fallen daher auch in dieser allgemeinen Statistik fort. Gauß selbst gibt an, daß die älteste Behandlungsmethode niemals eine nachhaltige Wirkung erzielt habe und legt den Mißerfolg lediglich der damaligen Technik zur Last. Ich glaube daher, auch ohne mich einer Schönfärbung der Statistik schuldig zu machen, die erwähnten 14 Fälle (Myome und Metropathien) fortlassen zu dürfen.

Digitized by Google

117. **Autor:** Gauß. **Krankheit:** Metropathie. **Alter der Kranken:** 39 J. **Hämoglobingehalt des Blutes:** ?. **Beschwerden vor der Behandlung:** Menorrhagien. Anämie. Kürettage und Formolätzung der Uterushöhle ohne Erfolg. **Bestrahlungsdauer:** 5. bis 17. III. 08 in 5 Sitzungen 50'. (Methode wie oben.) **Blutungen nach der Behandlung:** Vielleicht geringe, jedenfalls keine wesentliche Beeinflussung der Blutungen. **Beschwerden nach der Behandlung:** Schwäche gebessert. Hämoglobin 50%. Erholung. **Resultat:** Ungeheilt: Keine wesentliche Besserung der Blutungen.

118. **Autor:** Gauß. **Krankheit:** Retroflexio uteri mobil. Metropathie. **Alter der Kranken:** 40 J. **Hämoglobingehalt des Blutes:** 68%. **Beschwerden vor der Behandlung:** Menorrhagien. **Bestrahlungsdauer:** 14. III. bis 4. IV. 1908 in 11 Sitzungen 105'. (Methode wie oben.) **Blutungen nach der Behandlung:** Oligorrhoe (Menses alle 4 Wochen 2—3 Tage, schwach). **Beschwerden nach der Behandlung:** Besserung. Während der Behandlung einmal 3tägige ebenso starke Blutung wie sonst. **Resultat:** Besserung. Oligorrhoe. (Vor der Bestrahlung Operation: Alexander-Adams.)

119. **Autor:** Gauß. **Krankheit:** Metropathie, vergrößerter, dextroponierter, etwas weicher Uterus. **Alter der Kranken:** 45 J. **Beschwerden vor der Behandlung:** Seit längerer Zeit alle 2 Wochen starke Blutung, danach große Schwäche. **Bestrahlungsdauer:** 1. XII. 1908 median, rechts und links je 5 Lichtminuten. (Methode wie oben.) **Blutungen nach der Behandlung:** Keine Beeinflussung der Menorrrhagien. **Beschwerden nach der Behandlung:** Keine Besserung. **Resultat:** Nach der 1. Bestrahlung kam Patientin nicht mehr zur Behandlung. 1912 kam sie wegen starker Blutungen wieder zur Aufnahme: konservative Behandlung.

120. **Autor:** Gauß. **Krankheit:** Metropathie. Suspicium carcinomatis. **Alter der Kranken:** 51 J. **Hämoglobingehalt des Blutes:** 62%. **Beschwerden vor der Behandlung:** Anteponierende, anhaltende Blutungen von außerordentlicher Heftigkeit und 14tägiger Dauer seit mehreren Monaten. Schmerzen im Leib und Kreuz, Drängen nach unten. Schlaflosigkeit, Herzklopfen. Anämie. **Bestrahlungsdauer** 8.—11. XI. 1909 Serie I, 4 Sitzungen zu 6' (4 MA.), 6 Walter. 30. XI. bis 1. XII. Serie II, 3 Sitzungen zu je 6', 31. I. bis 2. II. 1910 Serie III, täglich rechts und links je 6'. (Methode: Albers-Schönberg, Einfelderbestrahlung.) **Blutungen nach der Behandlung:** Amenorrhoe nach $2^1/_2$ Monaten und 168 Min. **Ausfallserscheinungen:** Gering. **Beschwerden nach der Behandlung:** Wohlbefinden, gelegentlich Schwindel. **Resultat:** Heilung. Amenorrhoe.

121. **Autor:** Gauß. **Krankheit:** Metropathie, Neurasthenia gravis. **Alter der Kranken:** 36 J. **Hämoglobingehalt des Blutes:** ?. **Beschwerden vor der Behandlung:** Menorrhagien, verschiedene Male kürettiert und geätzt. Obstipation, Ausfluß, Kurzatmigkeit, Herzklopfen, nervöse Reizbarkeit, Wallungen, Kopfschmerzen, Schweiße, Schwäche, Leibschmerzen. **Bestrahlungsdauer:** 19.—20. X. 1909 Serie I, je 6', 6 Walter 4 MA. 10.—12. XI. Serie II zu je 6'. 1. XII. Serie III, 6 Min. 14. XII. Serie IV, 12 Min. 11. I. 1910 Serie V, 6 Min. (Methode wie oben.) **Blutungen nach der Behandlung:** Keine Besserung. **Beschwerden nach der Behandlung:** Keine Besserung. **Resultat:** Ungeheilt: Menses nicht beeinflußt. Patientin hochgradig nervös, verlangt zur Beseitigung ihrer Menorrhagien Abrasio.

122. **Autor:** Gauß. **Krankheit:** Metropathie, Neurasthenia gravis. **Alter der Kranken:** 30 J. **Hämoglobingehalt des Blutes:** 60%. **Beschwerden vor der Behandlung:** Unregelmäßige, starke, langdauernde Blutungen; mehrmals vergeblich Kürettage. Dysmenorrhoische Beschwerden. Obstipation. **Bestrahlungsdauer:** Serie I, 28.—30. IX. 1909 je 6'. Serie II, 26., 29. u. 30. X. je 6'. Serie III, 6., 8., 10. XII. 10', 9', 5'. (Methode wie oben.) **Blutungen nach der Behandlung:** Keine Besserung. **Erythem durch Bestrahlung:** Leichte Rötung der Bauchdecken. **Beschwerden nach der Behandlung:** Keine Besserung. **Resultat:** Abbrechen der Bestrahlung wegen abundanter Blutung. Operation: Totalexstirpation.

123. **Autor:** Gauß. **Krankheit:** Metropathie, Leukorrhoe, Neurasthenie. **Alter der Kranken:** 28 J. **Hämoglobingehalt des Blutes:** 60%. **Beschwerden vor der Behandlung:** Menorrhagien, Obstipation, Menstruationsbeschwerden, Kopf- und Leibschmerzen, Drängen nach unten, Herzklopfen, Schwindel. **Bestrahlungsdauer:** Serie I, 20.—22. VII. 1909 je 6'. Serie II, 19.—20. IX. je 6'. Filter: 4fach Leder und Stanniol. Mediane Bestrahlung. Serie III, 10. I. = 3', 11. I. = 6', 12. I. = 4'. **Blutungen nach der Behandlung:** Oligorrhoe (regelmäßige Intervalle) nach 59' in 5 Monaten. **Erythem durch Bestrahlung:** Bräunung. **Beschwerden nach der Behandlung:** Besserung. Kreuzschmerzen während der Periode. **Resultat:** Heilung: Die gewünschte Oligorrhoe wurde erzielt.

124. **Autor:** Gauß. **Krankheit:** Metropathie, Neurasthenie. **Alter der Kranken:** 37 J. **Beschwerden vor der Behandlung:** Seit 12 Jahren zunehmend stärkere Blutungen und längere Dauer (8 Tage) Ausfluß. Subjektive Beschwerden. **Bestrahlungsdauer:** Serie I, 8. und 9. X. 1909 und 11. X. = 3 mal 6' und 1 mal 3'; Serie II, 28. bis 29. X. und 9. XI. je 6' (Methode wie oben). **Blutungen nach der Behandlung:** Oligorrhoe. Menses um mindestens $^1/_3$ schwächer geworden, regelmäßig ein wenig anteponierend (nach 2 Monaten und 39 Minuten). **Erythem durch Bestrahlung:** Bräunung der Haut. **Beschwerden nach der Behandlung:** Wesentliche Besserung: Ohnmachtsanfälle, Müdigkeit, starke Blutungen geschwunden. Nervöse Aufregung gebessert. Fluor besteht fort. **Resultat:** Heilung: Die gewünschte Oligorrhoe wurde erzielt.

Digitized by Google

125. **Autor:** Gauß. **Krankheit:** Metropathie, klimakterische Blutungen. **Alter der Kranken:** 45 J. **Hämoglobingehalt des Blutes:** 80%. **Beschwerden vor der Behandlung:** Seit 1 Jahre unregelmäßige Blutungen von wechselnder Stärke. Kreuz- und Kopfschmerzen, Herzklopfen, aufgetriebener Leib, Ohnmachtsanfälle, Schwindel, Menstruationsbeschwerden. **Bestrahlungsdauer:** 6. bis 9. XII. und 14. X. je 6 Minuten (Methode wie oben). **Blutungen nach der Behandlung:** Amenorrhoe nach $2^1/_2$ Monaten. **Ausfallserscheinungen:** Häufig Wallungen, fliegende Hitze. **Beschwerden nach der Behandlung:** Wohlbefinden wechselnd. **Resultat:** Heilung: Amenorrhoe.

126. **Autor:** Gauß. **Krankheit:** Metropathie, Nervositas, Klimakterische Beschwerden. **Alter der Kranken:** 37 J. **Hämoglobingehalt des Blutes:** ?. **Beschwerden vor der Behandlung:** Menorrhagien, Fluor, Schmerzen beim Wasserlassen, Übelkeit. Wallungen, Schwäche, Krämpfe in den Waden. Schwindel, Herzklopfen, Menstruationsbeschwerden. **Bestrahlungsdauer:** Serie I, 19. bis 21. X. je 6'; Serie II, 10. bis 12. XI. 4 mal je 6'; Serie III, 1. XI. 09 = 6'; Serie IV, 20. XII. 09 = 14'. (Methode wie oben.) **Blutungen nach der Behandlung:** Oligomenorrhoe nach 4 Monaten. **Ausfallserscheinungen:** ?. **Beschwerden nach der Behandlung:** Subjektives Befinden erheblich gebessert. **Resultat:** Besserung: Oligomenorrhoe. Besserung der Beschwerden.

127. **Autor:** Gauß. **Krankheit:** Metropathie, Nervosität. **Alter der Kranken:** 32 J. **Hämoglobingehalt des Blutes:** 85%. **Beschwerden vor der Behandlung:** Menorrhagien, Schmerzen im Unterleib, Kopfschmerzen, Schwäche. **Bestrahlungsdauer:** Serie I, 12. IX. 09 = 7', 13. IX. = 12'; Serie II, 6. XII. = 6', 7. XII. = 3', 10. XII. = 6', 15. XII. = 6'; Serie III, 1. bis 5. II. = rechts und links je 4 mal 6'; Serie IV, rechts 24', links 24'. (Methode wie oben.) **Blutungen nach der Behandlung:** Menorrhagien unbeeinflußt. **Beschwerden nach der Behandlung:** Keine Besserung. **Resultat:** Ungeheilt: Keine Besserung der Blutungen.

128. **Autor:** Gauß. **Krankheit:** Metropathie. **Alter der Kranken:** 47 J. **Hämoglobingehalt des Blutes:** 75%. **Beschwerden vor der Behandlung:** Menorrhagien, Obstipation, Drang zum Urinieren, blutiger Ausfluß, Dysmenorrhoe, Drängen nach unten, Wallungen. **Bestrahlungsdauer:** Serie I, 3 mal 6'; Serie II, 12'; Serie III, 18'. (Methode wie oben.) **Blutungen nach der Behandlung:** Amenorrhoe nach 48' in 1 Monat. **Ausfallserscheinungen:** Ausfallserscheinungen, Wallungen. **Beschwerden nach der Behandlung:** Schmerzen in der l. Seite. Alle 3 bis 4 Wochen Krämpfe wie beim Unwohlsein. **Resultat:** Heilung: Amenorrhoe.

129. **Autor:** Gauß. **Krankheit:** Metropathie. **Alter der Kranken:** 41 J. **Hämoglobingehalt des Blutes:** 80%. **Beschwerden vor der Behandlung:** Starke Blutungen. Fluor anté menses. Schmerzen in Leib und Kreuz. Kopfschmerzen, Menstrualbeschwerden, Wallungen. **Bestrahlungsdauer:** Serie I, $24^1/_2$ Min. Serie II, $18^1/_2$ Min. Serie III, 18 Min. Serie IV, 24 Min. Serie V, 24 Min. (je 12 rechts und links). (Methode wie oben.) **Blutungen nach der Behandlung:** Oligomenorrhoe mit 120' beiderseits in $7^1/_2$ Monaten. (Nach 84' postponierend bis zu $5^1/_2$ und 6 Wochen, viel schwächer.) **Beschwerden nach der Behandlung:** Befinden ziemlich gut. **Resultat:** Besserung: Oligomenorrhoe.

130. **Autor:** Gauß. **Krankheit:** Metropathie, Leukorrhoe, Anämia. **Alter der Kranken:** 29 J. **Hämoglobingehalt des Blutes:** 55%. **Beschwerden vor der Behandlung:** Menorrhagien, starke nervöse Beschwerden; Ohnmachten, Herzbeschwerden in mensibus. **Bestrahlungsdauer:** Serie I, dreimal 6'. Serie II, einmal 6', vierfach Leder. (Methode wie oben.) **Blutungen nach der Behandlung:** Keine Beeinflussung der Blutungen. **Beschwerden nach der Behandlung:** Nicht gebessert. **Resultat:** Ungeheilt: Keine Beeinflussung der Blutungen. Röntgentherapie zu frühzeitig aus äußeren Gründen (Ungeduld des Mannes) aufgegeben. Totalexstirpation.

131. **Autor:** Gauß. **Krankheit:** Metropathia haemorrhagica. **Alter der Kranken:** 28 J. **Hämoglobingehalt des Blutes:** 80%. **Beschwerden vor der Behandlung:** Unregelmäßige, starke anteponierende Menses. Schwindel, Wallungen, Übelkeit, Kopfschmerzen, Herzklopfen, Schwäche, Kreuzschmerzen. **Bestrahlungsdauer:** 22. bis 27. VII. 09 = 23'. [Dreifeldbestrahlung.] **Blutungen nach der Behandlung:** Keine Wirkung. **Resultat:** Ungeheilt. Patientin blieb von der Behandlung weg.

132. **Autor:** Gauß. **Krankheit:** Metropathia haemorrhagica. Fluor, Prolaps. **Alter der Kranken:** 32 J. **Hämoglobingehalt des Blutes:** ?. **Beschwerden vor der Behandlung:** Menorrhagien, schmerzhafte Periode. **Bestrahlungsdauer:** 30. V. bis 2. VI. = 25'. [Dreifelderbestrahlung.] **Blutungen nach der Behandlung:** Keine Wirkung. **Resultat:** Ungeheilt: Pat. blieb fort.

133. **Autor:** Gauß. **Krankheit:** Metropathie, Prolaps. **Alter der Kranken:** 38 J. **Hämoglobingehalt des Blutes:** ?. **Beschwerden vor der Behandlung:** Menorrhagien. **Bestrahlungsdauer:** 16. bis 17. VI. = 36', 4. bis 6. VII. = 58', 20. bis 22. VII. = 66', 8. bis 11. VIII. = 88'. (Methode wie oben.) **Blutungen nach der Behandlung:** Amenorrhoe nach 3 Monaten. Später Rezidiv: Oligorrhoe, später wieder Amenorrhoe. **Beschwerden nach der Behandlung:** Nach der ersten Bestrahlung sehr starke Blutung, dann Amenorrhoe nach 3 Monaten. **Resultat:** Besserung: Zuerst nach 3 Monaten Amenorrhoe, nach 4 Monaten Amenorrhoe Rezidiv: unbedeutende, 4 Tage dauernde Blutung; dann wieder Amenorrhoe.

134. **Autor:** Gauß. **Krankheit:** Metropathia haemorrhagica. **Alter der Kranken:** 52 J. **Hämo-**

Digitized by Google

globingehalt des Blutes: ?. **Beschwerden vor der Behandlung:** Unregelmäßige Menses. Kopfschmerzen. **Bestrahlungsdauer:** I. Serie mit 24', II. Serie mit 24', III. Serie mit 20'. (Methode wie oben.) **Blutungen nach der Behandlung:** Amenorrhoe (nach 8 Wochen noch keine Wirkung). **Beschwerden nach der Behandlung:** Kopfschmerzen nicht gebessert. **Resultat:** Heilung: Amenorrhoe.

135. **Autor:** Gauß. **Krankheit:** Metropathia haemorrhagica. **Alter der Kranken:** 38 J. **Beschwerden vor der Behandlung:** Seit $1^1/_2$ Jahren Menorrhagien. Kopfschmerzen, Schwäche, Übelkeit, Schweiße, Herzklopfen, Kreuz- und Leibschmerzen. **Bestrahlungsdauer:** 15 Lichtminuten. (Methode wie oben.) **Blutungen nach der Behandlung:** Keine Wirkung. **Resultat:** Ungeheilt: Patientin entzog sich der Behandlung.

136. **Autor:** Gauß. **Krankheit:** Metropathia haemorrhagica. **Alter der Kranken:** 38 J. **Beschwerden vor der Behandlung:** Unregelmäßige, teilweise starke Menses. Periode vorher 1 Jahr ganz ausgeblieben. **Bestrahlungsdauer:** 2. XI. bis 6. XI. 09 = 24', 24. XI. bis 26. XI. = 18'. (Methode wie oben.) **Blutungen nach der Behandlung:** Amenorrhoe nach 1 Monat. **Beschwerden nach der Behandlung:** Keine Beschwerden. **Resultat:** Heilung: Amenorrhoe.

137. **Autor:** Gauß. **Krankheit:** Metropathie, melancholische Beschwerden. **Alter der Kranken:** 55 J. **Hämoglobingehalt des Blutes:** ?. **Beschwerden vor der Behandlung:** Menses früher regelmäßig, 3wöchentlich; starke Depressionen intra Menses. **Bestrahlungsdauer:** 8.—24. III. = 48', 6.—7. VI. = 36'. (Methode wie oben.) **Blutungen nach der Behandlung:** Amenorrhoe nach $2^1/_2$ Monaten; später Rezidiv: normale Menses. **Ausfallserscheinungen:** Wallungen, wenig Schwindel. **Beschwerden nach der Behandlung:** Beseitigung der nervösen Störungen. **Resultat:** Wesentliche Besserung. Zuerst Amenorrhoe erreicht, später Rezidiv: normale Menses. Nervöse Störungen beseitigt.

138. **Autor:** Gauß. **Krankheit:** Metropathie (?), starke Anämie. **Alter der Kranken:** 31 J. **Hämoglobingehalt des Blutes:** ?. **Beschwerden vor der Behandlung:** Menorrhagien, Kreuz- und Gliederschmerzen, Mattigkeit. **Bestrahlungsdauer:** 13. V. bis 2. IX. = $37^1/_2$ x. (Methode wie oben.) **Blutungen nach der Behandlung:** Keine Wirkung. **Resultat:** Ungeheilt. Patientin schied aus der Behandlung aus.

139. **Autor:** Gauß. **Krankheit:** Metropathia haemorrhagica. **Alter der Kranken:** 50 J. **Hämoglobingehalt des Blutes:** ?. **Beschwerden vor der Behandlung:** Menstruationsbeschwerden, Menorrhagien. **Bestrahlungsdauer:** 8.—11. X. 1909 = 18', 10. X. bis 4. XI. = 24', 17.—20. XII. = 18'. (Methode wie oben.) **Blutungen nach der Behandlung:** Amenorrhoe. **Erythem durch Bestrahlung:** Bräunung. **Ausfallserscheinungen:** Wallungen und Kopfschmerzen. **Beschwerden nach der Behandlung:** Glänzendes Befinden. **Resultat:** Heilung. Amenorrhoe, Beseitigung der Beschwerden.

140. **Autor:** Gauß. **Krankheit:** Metropathia haemorrhagica. **Alter der Kranken:** ?. **Hämoglobingehalt des Blutes:** ?. **Beschwerden vor der Behandlung:** Blutungen. **Bestrahlungsdauer:** 16.—27. VIII. 1910 = 66'. (Methode wie oben.) **Blutungen nach der Behandlung:** Keine Wirkung. **Beschwerden nach der Behandlung:** Keine Besserung. **Resultat:** Ungeheilt. Patientin entzog sich der Behandlung.

141. **Autor:** Gauß. **Krankheit:** Metropathia haemorrhagica. Tbc. pulmonum. Retroflexio uteri. **Alter der Kranken:** 38 J. **Hämoglobingehalt des Blutes:** ?. **Beschwerden vor der Behandlung:** Menorrhagien. **Bestrahlungsdauer:** 29. I. bis 4. II. = 81', 18.—26. II. = 42'. (Methode wie oben.) **Blutungen nach der Behandlung:** Keine Wirkung. **Beschwerden nach der Behandlung:** Allgemeinbefinden gut. **Resultat:** Ungeheilt. Patientin entzog sich der Behandlung.

142. **Autor:** Gauß. **Krankheit:** Metropathia haemorrhagica. **Alter der Kranken:** 52 J. **Hämoglobingehalt des Blutes:** 35%. **Beschwerden vor der Behandlung:** Seit 1 Jahr fortdauernde Blutung. **Bestrahlungsdauer:** 6.—13. VII. = 78', 3. VIII. bis 7. IX. = 171', 29. IX. bis 6. X. = 101'. (Methode wie oben.) **Blutungen nach der Behandlung:** Amenorrhoe nach 3 Monaten. **Ausfallserscheinungen:** Starke Wallungen. **Beschwerden nach der Behandlung:** Herzklopfen- und Herzbeklemmungen unverändert. **Resultat:** Heilung. Amenorrhoe.

143. **Autor:** Gauß. **Krankheit:** Metropathia haemorrhagica. **Alter der Kranken:** 39 J. **Hämoglobingehalt des Blutes:** ?. **Beschwerden vor der Behandlung:** Menorrhagien, krampfartige Schmerzen bei der Periode. **Bestrahlungsdauer:** 27.—29. VII. = 60', 23. IX. = 26'. (Methode wie oben.) **Blutungen nach der Behandlung:** Oligomenorrhoe nach 2 Monaten. **Beschwerden nach der Behandlung:** Keine Beschwerden. **Resultat:** Besserung. Oligomenorrhoe. (Auf Wunsch der Patientin wurde nach erreichter Oligomenorrhoe die Behandlung abgebrochen, obwohl ursprünglich Amenorrhoe geplant war.) [Nach $^3/_4$ Jahren Abort.]

144. **Autor:** Gauß. **Krankheit:** Metropathia haemorrhagica. Descensus et retroversio uteri. **Alter der Kranken:** 40 J. **Hämoglobingehalt des Blutes:** 60%. Menorrhagien, Menstrualbeschwerden. **Bestrahlungsdauer:** 2.—26. VIII. = 127', 12.—25. X. = 130', 7.—25. XI. = 80'. **Blutungen nach der Behandlung:** Amenorrhoe nach $4^1/_2$ Monaten. **Erythem durch Bestrahlung:** Bräunung der Haut. **Beschwerden nach der Behandlung:** Wohlbefinden, nur beim Urinieren Beschwerden. Hämoglobin 65—70%. **Resultat:** Heilung. Amenorrhoe, Schwinden der Beschwerden.

145. **Autor:** Gauß. **Krankheit:** Metropathia haemorrhagica. **Alter der Kranken:** 43 J. **Hämo-**

Digitized by Google

globingehalt des Blutes: ?. **Beschwerden vor der Behandlung**: Seit 3 Jahren unregelmäßige Blutungen, anteponierend, sehr stark. Menstrualbeschwerden. **Bestrahlungsdauer**: 16.—20. VII. = 68', 2.—4. VIII. = 48', 22.—24. VIII. = 132', 17.—26. IX. = 34', 4.—11. XI. = 113', 3.—6. XII. = 41'. (Methode wie oben.) **Blutungen nach der Behandlung**: Amenorrhoe nach $2^1/_2$ Monaten, Weiterbestrahlung bis Ende des 5. Monats. Später Rezidiv. **Erythem durch Bestrahlung**: Rötung und Schälen der Haut. Jucken. Später Bräunung. **Ausfallserscheinungen**: Starke Wallungen und Herzklopfen. **Beschwerden nach der Behandlung**: Wohlbefinden. Nach späterem Bericht: Kreuzschmerzen, mehrere mäßige Blutungen, geschwollene Füße. **Resultat**: Ungeheilt. Zuerst war Amenorrhoe erreicht, nach $^1/_2$ Jahre aber Rezidiv: mäßig starke Blutungen, Kreuzschmerzen, geschwollene Füße.

146. **Autor**: Gauß. **Krankheit**: Metritischer Uterus. Albumen positiv, Saccharum positiv. **Alter der Kranken**: 51 J. **Hämoglobingehalt des Blutes**: 55%. **Beschwerden vor der Behandlung**: Enorme Menorrhagien seit 2 Jahren. Herzschwäche, Anämie, Allgemeinbeschwerden. **Bestrahlungsdauer**: 5.—8. VIII. = 119', 25.—26. VIII. = 101', 4. und 25. X. = 35', 24.—25. I. = 40' (Methode wie oben). **Blutungen nach der Behandlung**: Amenorrhoe nach 2 Monaten. **Erythem durch Bestrahlung**: Rötung, Abschuppung der Haut. **Ausfallserscheinungen**: Wallungen, Herzklopfen. **Beschwerden nach der Behandlung**: Zufriedenstellendes Befinden. Hämoglobin 85%. (Menses nach der I. Bestrahlung stärker als früher.) Zucker und Eiweiß negativ. **Resultat**: Heilung: Amenorrhoe. Beseitigung der Beschwerden. Heben des Allgemeinzustandes. Uterus atrophisch geworden.

147. **Autor**: Gauß. **Krankheit**: Metropathia haemorrhagica. **Alter der Kranken**: 47 J. **Hämoglobingehalt des Blutes**: ?. **Beschwerden vor der Behandlung**: Seit 2 Jahren Menorrhagien. **Bestrahlungsdauer**: 1.—11. VII. = 32', 23.—30. VI. = 58', 26. VII.—3. VIII. = 48', 8.—10. VIII. = 36'. 12.—26. IX. = 94' (Methode wie oben). **Blutungen nach der Behandlung**: Amenorrhoe nach $3^1/_2$ Monaten. **Beschwerden nach der Behandlung**: Besserung des Allgemeinbefindens. Während der Behandlung Herzklopfen und Kopfschmerzen. **Resultat**: Heilung: Amenorrhoe.

148. **Autor**: Gauß. **Krankheit**: Metropathia haemorrhagica. **Alter der Kranken**: 46 J. **Hämoglobingehalt des Blutes**: ?. **Beschwerden vor der Behandlung**: Blutungen. **Bestrahlungsdauer**: 6.—8. IV. = 100' (Siebenfeldbestrahlung: Rundserien). **Blutungen nach der Behandlung**: Kein Erfolg. **Resultat**: Ungeheilt: Pat. entzog sich der Behandlung.

149. **Autor**: Gauß. **Krankheit**: Metropathia haemorrhagica. **Alter der Kranken**: 49 J. **Hämoglobingehalt des Blutes**: ?. **Beschwerden vor der Behandlung**: Blutungen. **Bestrahlungsdauer**: 10.—14. III. = 150', 5. IV. = 15' (Rundserien). **Blutungen nach der Behandlung**: Kein Erfolg. **Resultat**: Ungeheilt: Pat. entzog sich der Behandlung.

150. **Autor**: Gauß. **Krankheit**: Metropathia haemorrhagica. **Alter der Kranken**: 56 J. **Hämoglobingehalt des Blutes**: 65%. **Beschwerden vor der Behandlung**: Unregelmäßige Menses, Menstrualbeschwerden. Darmkatarrh. **Bestrahlungsdauer**: 14.—21. I. = 140', 31. I.—10. II. = 117', 21.—26. II. = 130', 15.—17. III. = 95', 10.—11. IV. = 205' (Rundserien). **Blutungen nach der Behandlung**: Amenorrhoe nach 2 Monaten. **Beschwerden nach der Behandlung**: Allgemeinbefinden sichtlich gehoben. **Resultat**: [Während der Behandlung Abrasio wegen Karzinom-Verdacht, danach immer Blutung.] Heilung: Amenorrhoe, Heben des Allgemeinbefindens.

151. **Autor**: Gauß. **Krankheit**: Metropathia haemorrhagica. **Alter der Kranken**: ?. **Hämoglobingehalt des Blutes**: ?. **Beschwerden vor der Behandlung**: Menorrhagien, in den letzten 2 Monaten geringer. **Bestrahlungsdauer**: 9.—21. I. = 123', 26.—30. I. = 45' (Rundserien). **Blutungen nach der Behandlung**: Oligomenorrhoe. **Resultat**: Besserung: Oligomenorrhoe. Pat. entzog sich der Behandlung.

152. **Autor**: Gauß. **Krankheit**: Metropathia haemorrhagica. **Alter der Kranken**: 44 J. **Hämoglobingehalt des Blutes**: ?. **Beschwerden vor der Behandlung**: Unregelmäßige, zeitweise sehr starke Blutungen, einige Male mehrere Monate Periode ausgeblieben. Leibschmerzen, gelegentlich geschwollene Füße. **Bestrahlungsdauer**: 17.—20. VIII. = 36', 9.—10. IX. = 85', 26.—29. IX. = 92', 19. X. = 15', 2. XI. = 25', 5.—20. I. = 125' (Rundserien). **Blutungen nach der Behandlung**: Amenorrhoe nach $1^1/_2$ Monaten. **Erythem durch Bestrahlung**: Rötung, Schuppung, Bräunung der Haut. Erythem der Vagina. **Ausfallserscheinungen**: Viel Wallungen. **Beschwerden nach der Behandlung**: Wohlbefinden. **Resultat**: Heilung: Amenorrhoe. — [Während der Behandlung war wegen Karzinomverdachtes kürettiert worden.]

153. **Autor**: Gauß. **Krankheit**: Metropathia haemorrhagica. **Alter der Kranken**: 46 J. **Hämoglobingehalt des Blutes**: ?. **Beschwerden vor der Behandlung**: Menorrhagien. Magen-Leibschmerzen, Ausfluß, Leberschwellung, Allgemeinbeschwerden. **Bestrahlungsdauer**: I. Serie mit 48', II. Serie mit 60', III. Serie mit 36'. 5.—23. XII. = 64', 31. I.—13. II. = 68', 6.—9. III. = 85' (Rundserien). **Blutungen nach der Behandlung**: Amenorrhoe dann Rezidiv: nach nochmaliger Bestrahlung (217') wieder Amenorrhoe. **Ausfallserscheinungen**: Wallungen, Schwindelgefühl. **Beschwerden nach der Behandlung**: Nervöse Beschwerden. **Resultat**: Heilung: Amenorrhoe. — Nach 3 Serien war bereits Amenorrhoe eingetreten, die ca. 7 Monate andauerte, dann Rezidiv. Nach nochmaliger Bestrahlung (217') wieder Amenorrhoe.

Digitized by Google

154. **Autor:** Gauß. **Krankheit:** Metropathia. **Alter der Kranken:** ?. **Hämoglobingehalt des Blutes:** ?. **Beschwerden vor der Behandlung:** Menorrhagien, Allgemeinbeschwerden. **Bestrahlungsdauer:** Kurze Bestrahlung. (Rundserien.) **Blutungen nach der Behandlung:** Kein Erfolg. **Resultat:** Ungeheilt: Patientin entzog sich der Behandlung.

155. **Autor:** Gauß. **Krankheit:** Metropathie. **Alter der Kranken:** 46 J. **Hämoglobingehalt des Blutes:** 75%. **Beschwerden vor der Behandlung:** Seit $1^1/_2$ Jahren gänzlich unregelmäßige, starke Menses, erhebliche Beschwerden, Schwäche, Schlaflosigkeit. **Bestrahlungsdauer:** I. Serie = $40^1/_2$ x, II. Serie = 44x, III. Serie = 53x, IV. Serie = $54^1/_2$ x, V. Serie = 49x, VI. halbe Serie = 18x. (Mehrstellige Filternahbestrahlung.) Zweimal Al.-Filter 2 mm. **Blutungen nach der Behandlung:** Amenorrhoe nach $1^1/_2$ Monaten, 258x. **Erythem durch Bestrahlung:** Leichte rötlichbraune Verfärbung der Bauchhaut. **Ausfallserscheinungen:** Fliegende Hitze, Schweiße. **Beschwerden nach der Behandlung:** Während der Behandlung Kreuzschmerzen, Kopfweh, dumpfer Schmerz im Unterleib, Brennen in Finger und Zehen, Ausfluß stark zurückgegangen. **Resultat:** Heilung: Amenorrhoe.

156. **Autor:** Gauß. **Krankheit:** Metropathia climacterica. **Alter der Kranken:** 47 J. **Hämoglobingehalt des Blutes:** ?. **Beschwerden vor der Behandlung:** Seit 7 Jahren Menorrhagien, Schwindel, Schmerzen in der l. Brust, Schwäche. **Bestrahlungsdauer:** 3 Serien mit 234,5x, zweimal Al.-Filter 3 mm. (Methode wie oben.) **Blutungen nach der Behandlung:** Amenorrhoe nach 3 Serien mit 234,5x. **Erythem durch Bestrahlung:** Leichtes Erythem am r. Oberschenkel. **Beschwerden nach der Behandlung:** Während der Behandlung, nach der 2. Serie leichter „Röntgenkater", Obstipation. **Resultat:** Heilung: Amenorrhoe.

157. **Autor:** Gauß. **Krankheit:** Metropathia haemorrhagica. **Alter der Kranken:** 30 J. **Hämoglobingehalt des Blutes:** ?. **Beschwerden vor der Behandlung:** Menorrhagien seit 2 Jahren. Kreuz- und Leibschmerzen, Schwäche. **Bestrahlungsdauer:** I. Serie = 300′ mit 147x, II. Serie = 260′ mit 207x, III. Serie = 210′ mit 81x, IV. Serie = 245′ mit 158x, V. Serie = 260′ mit 155x. (Immer Al.-Filter.) [Methode: Intensivbestrahlung mit mittleren Dosen.] **Blutungen nach der Behandlung:** Gewollte Oligomenorrhoe nach $1^1/_2$ Monaten in 2 Serien mit 354x erreicht. **Beschwerden nach der Behandlung:** Nach der ersten Bestrahlung stärkere Menses als sonst. Nach den ersten beiden Serien „Röntgenkater". **Resultat:** Heilung: Gewünschte Oligomenorrhoe erreicht.

158. **Autor:** Gauß. **Krankheit:** Metropathia haemorrhagica. **Alter der Kranken:** 47 J. **Hämoglobingehalt des Blutes:** ?. **Beschwerden vor der Behandlung:** Menorrhagien, sehr stark. Schwäche. **Bestrahlungsdauer:** I. Serie = 200′ mit 93x, II. Serie = 245′ mit $103^1/_2$ x, III. Serie = 145′ mit $92^1/_2$ x, IV. Serie = 190′ mit 197x, V. Serie = 210′ mit 151x. Immer Al.-Filter. (Methode wie oben.) **Blutungen nach der Behandlung:** Amenorrhoe nach 2 Monaten in 3 Serien mit 289x. **Ausfallserscheinungen:** Wallungen. **Beschwerden nach der Behandlung:** Allgemeinbefinden wesentlich besser. **Resultat:** Heilung: Amenorrhoe.

159. **Autor:** Gauß. **Krankheit:** Metropathia haemorrhagica. **Alter der Kranken:** 47 J. **Hämoglobingehalt des Blutes:** 55%. **Beschwerden vor der Behandlung:** Seit 2 Jahren unregelmäßige, starke langdauernde Blutungen. **Bestrahlungsdauer:** I. Serie = 220′ mit 133x, II. Serie = 195′ mit 178x, III. Serie = 158′, IV. Serie = 240′ mit 164x, V. Serie = 320′ mit 132x. Immer Al.-Filter. (Methode wie oben.) **Blutungen nach der Behandlung:** Amenorrhoe nach $3^1/_4$ Monaten in 3 Serien mit 469x. **Beschwerden nach der Behandlung:** Befinden gut. Nach der 1. Serie starke Blutung. **Resultat:** Heilung: Amenorrhoe.

160. **Autor:** Gauß. **Krankheit:** Metropathia haemorrhagica. Vitium cordis, Albuminurie. **Alter der Kranken:** 43 J. **Hämoglobingehalt des Blutes:** 50%. **Beschwerden vor der Behandlung:** Menorrhagien. (Fünfmal deshalb Abrasio.) Schwindel, Kopfweh, Wallungen, Schwäche. **Bestrahlungsdauer:** I. Serie = 268′ mit $155^1/_2$ x, II. Serie = 253′ mit 151x, III. Serie = 393′ mit 166x, IV. Serie = 295′ mit 240x, V. Serie = 320′ mit 219x, VI. Serie = 350′ mit 161x. Immer Al.-Filter. (Methode wie oben.) **Blutungen nach der Behandlung:** Amenorrhoe nach $2^3/_4$ Monaten in 4 Serien mit 712x. **Ausfallserscheinungen:** Wallungen. **Beschwerden nach der Behandlung:** Befinden gut. Hämoglobin 55%. **Resultat:** Heilung: Amenorrhoe.

161. **Autor:** Gauß. **Krankheit:** Metropathia haemorrhagica. **Alter der Kranken:** $49^1/_2$ J. **Hämoglobingehalt des Blutes:** 50%. **Beschwerden vor der Behandlung:** Menorrhagien außerordentlich stark. Schwindel, Herzklopfen, Kopfschmerzen. **Bestrahlungsdauer:** I. Serie = 150 x, II. Serie = 126 x, III. Serie = 107 x, IV. Serie = 181 x, V. Serie = 144 x. Immer Al.-Filter. (Methode wie oben.) **Blutungen nach der Behandlung:** Amenorrhoe nach 2 Monaten in 5 Serien mit 708 x. **Ausfallserscheinungen:** Wallungen reichlich. Schweiße. **Beschwerden nach der Behandlung:** Besserung. Hämoglobin 65%. **Resultat:** Heilung: Amenorrhoe.

162. **Autor:** Gauß. **Krankheit:** Metropathie. Phthisis pulm. **Alter der Kranken:** 28 J. **Hämoglobingehalt des Blutes:** ?. **Beschwerden vor der Behandlung:** Menorrhagien, starke Schmerzen im Unterleib; Fluor. Drängen nach unten. **Bestrahlungsdauer:** I. Serie = 130 x, II. Serie = 120 x, III. Serie = 181 x, IV. Serie = 134 x, V. Serie = 73 x. Immer Al.-Filter. (Methode wie oben.) **Blutungen nach**

Digitized by Google

der Behandlung: Amenorrhoe nach 2 Monaten in 5 Serien mit 638 x. **Beschwerden nach der Behandlung:** Vollkommenes Wohlbefinden. Gewichtszunahme. Fluor gebessert. **Resultat:** Heilung: Amenorrhoe.

163. **Autor:** Gauß. **Krankheit:** Metropathie. **Alter der Kranken:** 47 J. **Hämoglobingehalt des Blutes:** 55 %. **Beschwerden vor der Behandlung:** Unregelmäßige starke Blutungen. Schwäche, Schlaflosigkeit. **Bestrahlungsdauer:** I. Serie = 133 x, II. Serie = 178 x, III. Serie = 158 x, IV. Serie = 164 x, V. Serie = 227 x, VI. Serie = 132½ x. Immer Al.-Filter. (Methode wie oben.) **Blutungen nach der Behandlung:** Amenorrhoe nach 2½ Monaten in 6 Serien mit 992,5 x. **Beschwerden nach der Behandlung:** Befinden gut. Nach der ersten Bestrahlung mehrtägige starke Blutung. Hämoglobin? **Resultat:** Heilung: Amenorrhoe.

164. **Autor:** Gauß. **Krankheit:** Metropathie. **Alter der Kranken:** 40 J. **Hämoglobingehalt des Blutes:** ?. **Beschwerden vor der Behandlung:** Menorrhagien alle 2 Wochen 12 bis 14 Tage lang, Kreuzschmerzen, Herzklopfen, Übelkeit, Schweiße, Schwäche. **Bestrahlungsdauer:** 7 Serien 1051 x. Immer Al.-Filter. (Methode wie oben.) **Blutungen nach der Behandlung:** Amenorrhoe nach 3¼ Monaten in 7 Serien mit 1051 x. **Beschwerden nach der Behandlung:** Befinden gut. Während der Behandlung nach der II. Serie leichter Röntgenkater. **Resultat:** Heilung: Amenorrhoe.

165. **Autor:** Gauß. **Krankheit:** Metropathia haemorrhagica. **Alter der Kranken:** 49 J. **Hämoglobingehalt des Blutes:** 35 %. **Beschwerden vor der Behandlung:** Menorrhagien, Schwäche. **Bestrahlungsdauer:** 6 Serien mit 995 x. Immer Al.-Filter. (Methode wie oben.) **Blutungen nach der Behandlung:** Amenorrhoe nach 1½ Monaten in 6 Serien mit 995 x. **Beschwerden nach der Behandlung:** Befinden tadellos. Hämoglobin 50—55 %. „Starker Röntgenkater" nach der II. Serie. **Resultat:** Heilung: Amenorrhoe.

166. **Autor:** Gauß. **Krankheit:** Metropathia haemorrhagica. **Alter der Kranken:** 46 J. **Hämoglobingehalt des Blutes:** ?. **Beschwerden vor der Behandlung:** Unregelmäßige Periode, Kopfschmerzen, Schwäche, Schlaflosigkeit. **Bestrahlungsdauer:** 5 Serien mit 810 x. Immer Al.-Filter. (Methode wie oben.) **Blutungen nach der Behandlung:** Amenorrhoe nach 1½ Monaten in 5 Serien mit 810 x. **Beschwerden nach der Behandlung:** Befinden gut. **Resultat:** Heilung: Amenorrhoe.

167. **Autor:** Gauß. **Krankheit:** Metropathia haemorrhagica. **Alter der Kranken:** 42 J. **Hämoglobingehalt des Blutes:** ?. **Beschwerden vor der Behandlung:** Menorrhagien. **Bestrahlungsdauer:** 3 Serien mit 628 x. Immer Al.-Filter. (Methode wie oben.) **Blutungen nach der Behandlung:** Amenorrhoe nach 1 Monat in 3 Serien mit 628 x. **Beschwerden nach der Behandlung:** Befinden gut. **Resultat:** Heilung: Amenorrhoe.

168. **Autor:** Gauß. **Krankheit:** Metropathia haemorrhagica. **Alter der Kranken:** 41 J. **Hämoglobingehalt des Blutes:** ?. **Beschwerden vor der Behandlung:** Menorrhagien, Schwäche, Kreuzschmerzen. **Bestrahlungsdauer:** 5 Serien mit 1098 x. Immer Al.-Filter. (Methode wie oben.) **Blutungen nach der Behandlung:** Amenorrhoe nach 2½ Monaten in 5 Serien mit 1098 x. **Ausfallserscheinungen:** Fliegende Hitze. **Beschwerden nach der Behandlung:** Befinden gut. **Resultat:** Heilung: Amenorrhoe.

169. **Autor:** Gauß. **Krankheit:** Metropathie, Infiltratio apicis pulm. sin. **Alter der Kranken:** 42 J. **Hämoglobingehalt des Blutes:** 52 %. **Beschwerden vor der Behandlung:** Menorrhagien vor 2 Jahren, Schwäche, Abmagerung, Nachtschweiße, Herzklopfen. **Bestrahlungsdauer:** 5 Serien mit 950 x. Immer Al.-Filter. (Methode wie oben.) **Blutungen nach der Behandlung:** Amenorrhoe nach 2½ Monaten in 5 Serien mit 950 x. **Erythem durch Bestrahlung:** Combustio 2. Grades mit Blasenbildung am Abdomen. **Beschwerden nach der Behandlung:** Wohlbefinden, Nachtschweiße, Hämoglobin? **Resultat:** Heilung: Amenorrhoe.

170. **Autor:** Gauß. **Krankheit:** Metropathie. **Alter der Kranken:** 43 J. **Hämoglobingehalt des Blutes:** ?. **Beschwerden vor der Behandlung:** Seit 3 Jahren starke langdauernde Menorrhagien, Kopfschmerzen, Schwäche. **Bestrahlungsdauer:** 4 Serien mit 576 x. Immer Al.-Filter. (Methode wie oben.) **Blutungen nach der Behandlung:** Amenorrhoe nach 1⅛ Monaten in 4 Serien mit 576 x. **Ausfallserscheinungen:** Fliegende Hitze. **Beschwerden nach der Behandlung:** Wohlbefinden. **Resultat:** Heilung: Amenorrhoe.

171. **Autor:** Gauß. **Krankheit:** Metropathie. **Alter der Kranken:** 35 J. **Hämoglobingehalt des Blutes:** ?. **Beschwerden vor der Behandlung:** Menorrhagien, Wallungen, Herzklopfen, Schweiße, Schwäche. **Bestrahlungsdauer:** 6 Serien mit 844 x. Immer Al.-Filter. (Methode wie oben.) **Blutungen nach der Behandlung:** Amenorrhoe nach 2¾ Monaten in 6 Serien mit 844 x. **Beschwerden nach der Behandlung:** Befinden gut. Nach der II. Serie leichter „Röntgenkater". **Resultat:** Heilung: Amenorrhoe.

172. **Autor:** Gauß. **Krankheit:** Vor 2 Jahren vaginale teilweise Entfernung des Uterus wegen Myom und Blutungen. Danach zuerst amenorrhoisch, nach ca. 1 Jahr wieder geringe Blutung. **Alter der Kranken:** 53 J. **Hämoglobingehalt des Blutes:** 72 %. **Beschwerden vor der Behandlung:** Geringe Blutung nach vaginaler amputatio corp. uteri wegen Myom. **Bestrahlungsdauer:** 3 Serien mit 603 x. Immer Al.-Filter. (Methode wie oben.) **Blutungen nach der Behandlung:** Amenorrhoe nach 1⅓ Monaten in 3 Serien mit 603 x. **Beschwerden nach der Behandlung:** Allgemeinbefinden viel besser. Nach der I. Serie „Röntgenkater". **Resultat:** Heilung: Amenorrhoe.

Digitized by Google

173. **Autor:** Gauß. **Krankheit:** Metropathie. **Alter der Kranken:** 45 J. **Hämoglobingehalt des Blutes:** 65%. **Beschwerden vor der Behandlung:** Menorrhagien seit 6 Jahren, Kreuzschmerzen, Schwäche. **Bestrahlungsdauer:** 3 Serien mit 600 x. Immer Al.-Filter. (Methode wie oben.) **Blutungen nach der Behandlung:** Amenorrhoe nach 1 Monat in 3 Serien mit 600 x. **Beschwerden nach der Behandlung:** Befinden sehr gut. Nach der I. Serie 3tägiger leichter „Röntgenkater". **Resultat:** Heilung: Amenorrhoe.

174. **Autor:** Gauß. **Krankheit:** Metropathia haemorrhagica. **Alter der Kranken:** 45 J. **Hämoglobingehalt des Blutes:** 65%. **Beschwerden vor der Behandlung:** Seit 6 Jahren unregelmäßige, lange dauernde, stärkere Periode. Kreuzschmerzen, Schwäche. **Bestrahlungsdauer:** 3 Serien mit 600 x. Immer Al.-Filter. (Methode wie oben). **Blutungen nach der Behandlung:** Amenorrhoe nach 4 Wochen in 3 Serien mit 600 x. **Ausfallserscheinungen:** Manchmal Wallungen. **Beschwerden nach der Behandlung:** Wohlbefinden. Nach der I. und II. Serie „Röntgenkater". **Resultat:** Heilung: Amenorrhoe.

175. **Autor:** Gauß. **Krankheit:** Metropathie. **Alter der Kranken:** 51 J. **Hämoglobingehalt des Blutes:** 42%. **Beschwerden vor der Behandlung:** Seit 1 Jahr unregelmäßige, stärkere Periode. Auswärts elfmal je 1/2 Stunde bestrahlt. **Bestrahlungsdauer:** 3 Serien mit 693 x. Immer Al.-Filter 3 mm. [Methode: Intensivbestrahlung mit großen Dosen.] **Blutungen nach der Behandlung:** Amenorrhoe nach 1 Monat in 3 Serien mit 693 x. **Beschwerden nach der Behandlung:** Allgemeinbefinden gut. **Resultat:** Heilung: Amenorrhoe.

176—178. **Autor:** Görl. **Krankheit:** Metropathie (3 Fälle). **Alter der Kranken:** ?. **Hämoglobingehalt des Blutes:** ?. **Beschwerden vor der Behandlung:** Blutungen. **Bestrahlungsdauer:** ?. **Blutungen nach der Behandlung:** 2 mal Besserung in bezug auf die Intervalle der Menses (nur unregelmäßig bestrahlt); 1 Patientin z. Zt. des Berichtes noch in Behandlung. **Beschwerden nach der Behandlung:** ?. **Resultat:** 2 mal Besserung in bezug auf die Intervalle der Menses; 1 Kranke z. Zt. des Berichtes noch in Behandlung.

179. **Autor:** Haenisch (s. auch Myome). **Krankheit:** Sehr starke klimakterische Blutungen. Operation beabsichtigt. **Alter der Kranken:** 50 J. **Hämoglobingehalt des Blutes:** ?. **Beschwerden vor der Behandlung:** Blutungen. **Bestrahlungsdauer:** 5 1/2 Serien mit 164' 45 ×. **Blutungen nach der Behandlung:** Amenorrhoe. **Ausfallserscheinungen:** Starke Ausfallserscheinungen. **Beschwerden nach der Behandlung:** Heilung. Zuerst starke Zunahme der Blutung. **Resultat:** Heilung: Amenorrhoe. Zuerst starke Zunahme der Blutungen.

180—206. **Autor:** Jung. **Krankheit:** 27 Fälle von Metropathie. **Alter der Kranken:** ?. **Hämoglobingehalt des Blutes:** ?. **Beschwerden vor der Behandlung:** Blutungen. **Bestrahlungsdauer:** ?. **Blutungen nach der Behandlung:** Neunmal Amenorrhoe, achtmal Besserung (Oligorrhoe, davon einmal Blutung seit 1—2 Monaten ausgeblieben) sind noch in Behandlung, s. Resultat! **Erythem durch Bestrahlung:** ?. **Ausfallserscheinungen:** ?. **Beschwerden nach der Behandlung:** S. Resultat. **Resultat:** Heilung in 9 Fällen (Amenorrhoe). — Besserung in 8 Fällen (noch in Behandlung), davon einmal Blutung seit 1—2 Monaten ausgeblieben. — Noch in Behandlung ohne sicheres Resultat 3 Fälle. Ungeheilt, nachträglich operiert 2 Fälle. — Noch in Behandlung mit bisher schlechtem Resultat 2 Fälle. Verschollen 3 Fälle.

207—244. **Autor:** Kelen. **Krankheit:** 38 Fälle von chronischer Uterusvergrößerung. **Alter der Kranken:** ?. **Hämoglobingehalt des Blutes:** ?. **Beschwerden vor der Behandlung:** Menorrhagien und Metrorrhagien; neunmal starker eitriger Ausfluß; fünfmal mit Deszensus verbunden; einmal subinvolutio post partum. **Bestrahlungsdauer:** 3—4 mal wöchentlich, ventrale Bestrahlung mit einer Strahlenmenge, die unter der Erythemdosis blieb. Harte Röhren. **Blutungen nach der Behandlung:** Gewöhnlich kamen die Blutungen zum Stillstand, ehe noch die Menstruation beeinflußt war. In 4 Fällen mußten andere Mittel beigezogen werden. [Amenorrhoe bei zwei jugendlichen Kranken nach 2—3 Bestrahlungen, doch kehrte die Periode nach 2—3 Monaten wieder.] **Beschwerden nach der Behandlung:** Subjektive Besserung: Nachlassen der Schmerzen usw. Ausfluß verschwunden, wenn nicht gonorrhoisch. **Resultat:** 15 Mal Heilung: Verkleinerung des Uterus, Amenorrhoe (?) nach 2—3—4 Bestrahlungen. In 12 Fällen langsamer Erfolg. [14 Monate Beobachtung, in dieser Zeit 3 kleinere Rezidive, die nach 2—3 Bestrahlungen geheilt wurden.] 4 Fälle noch in Behandlung. 6 Fälle zu früh von der Behandlung fortgeblieben. 1 Fall ganz erfolglos behandelt.

245—248. **Autor:** Matthaei. **Krankheit:** 4 Fälle schwerer Menorrhagien. **Alter der Kranken:** 38—49 J. **Hämoglobingehalt des Blutes:** ?. **Beschwerden vor der Behandlung:** Menorrhagien. **Bestrahlungsdauer:** 298—472'. (Methode: Albers-Schönberg.) **Blutungen nach der Behandlung:** Zweimal Amenorrhoe, zweimal Oligorrhoe. **Beschwerden nach der Behandlung:** Subjektive Besserung. **Resultat:** Heilung: 2 Fälle. Besserung: 2 Fälle.

249—251. **Autor:** Matthaei. **Krankheit:** 3 Fälle von Menorrhagien (und 3 Fälle ohne nähere Angaben?). **Alter der Kranken:** ?. **Hämoglobingehalt des Blutes:** ?. **Beschwerden vor der Behandlung:** Menorrhagien. **Bestrahlungsdauer:** ?. **Blutungen nach der Behandlung:** Günstig beeinflußt. **Beschwerden nach der Behandlung:** Besserung. **Resultat:** Besserung: Günstige Beeinflussung der Blutung.

252—257. **Autor:** Prochownik. **Krankheit:** 6 Fälle von klimakterischen Blutungen. **Alter der**

Digitized by Google

Kranken: ?. **Hämoglobingehalt des Blutes**: ?. **Beschwerden vor der Behandlung**: Blutungen. **Bestrahlungsdauer**: 3—6 Monate. **Blutungen nach der Behandlung**: Fünfmal Amenorrhoe. **Beschwerden nach der Behandlung**: Fünfmal voller Erfolg, einmal ungeheilt. **Resultat**: Fünfmal Heilung: Amenorrhoe. Einmal Operation: Retentionszysten beider Ovarien.

258—285. **Autor**: Runge. **Krankheit**: 28 Fälle von klimakterischen Blutungen. **Alter der Kranken**: ?. **Hämoglobingehalt des Blutes**: ?. **Beschwerden vor der Behandlung**: Blutungen. **Bestrahlungsdauer**: ?. **Blutungen nach der Behandlung**: Amenorrhoe in 16 Fällen. Oligorrhoe in 3 Fällen. Normale Menses in 2 Fällen. **Beschwerden nach der Behandlung**: S. Resultat. **Resultat**: Heilung: 16 Fälle (Amenorrhoe). Besserung: 5 Fälle (Oligorrhoe in 3 Fällen, normale Menses in 2 Fällen). Ungeheilt: 4 Fälle, davon einer von anderer Seite operiert, eine Totalexstirpation, einmal Operation vorgeschlagen, aber keine Einwilligung erhalten, in einem Falle Kürettage. Ein Fall nach 2 Bestrahlungen als Karzinom erkannt, operiert. — 2 Kranke nicht wieder erschienen.

286—290. **Autor**: F. Rosenfeld. **Krankheit**: Menorrhagien (5 Fälle). **Alter der Kranken**: ?. **Hämoglobingehalt des Blutes**: ?. **Beschwerden vor der Behandlung**: Blutungen. **Bestrahlungsdauer**: ?. **Blutungen nach der Behandlung**: 4 mal Erfolg: Amenorrhoe(?) 1 mal kein Erfolg. **Erythem durch Bestrahlung**: ?. **Ausfallserscheinungen**: ?. **Beschwerden nach der Behandlung**: 4 mal Erfolg, 1 mal kein Erfolg. **Resultat**: 4 günstige Erfolge, 1 mal kein Erfolg.

291—295. H. E. Schmidt (Berlin). **Krankheit**: Menorrhagien ohne Myome (5 Fälle). **Alter der Kranken**: ?. **Hämoglobingehalt des Blutes**: ?. **Beschwerden vor der Behandlung**: Blutungen. **Bestrahlungsdauer**: ?. **Blutungen nach der Behandlung**: 4 mal Erfolg, 1 mal kein Erfolg. **Erythem durch Bestrahlung**: ?. **Ausfallserscheinungen**: ?. **Beschwerden nach der Behandlung**: 4 mal Erfolg, 1 mal kein Erfolg. **Resultat**: Heilung: 4 Fälle; ungeheilt: 1 Fall.

296—299. **Autor**: Sippel. **Krankheit**: Rein klimakterische Blutungen (4 Fälle). **Alter der Kranken**: ?. **Hämoglobingehalt des Blutes**: ?. **Beschwerden vor der Behandlung**: Blutungen. **Bestrahlungsdauer**: 2—3 Serien. **Blutungen nach der Behandlung**: Amenorrhoe in allen Fällen. **Erythem durch Bestrahlung**: ?. **Ausfallserscheinungen**: Ausfallserscheinungen, mit deren Eintritt die Wendung zur Besserung und Heilung eintritt. **Beschwerden nach der Behandlung**: Meist zunächst mehr Ausfluß, der durch Spülungen gut beeinflußt wurde. Heilungen. **Resultat**: Heilungen: Amenorrhoe.

300—304. **Autor**: Sippel. **Krankheit**: Metritis (5 Fälle). **Alter der Kranken**: ?. **Hämoglobingehalt des Blutes**: ?. **Beschwerden vor der Behandlung**: Blutungen. **Bestrahlungsdauer**: 2—3 Serien. **Blutungen nach der Behandlung**: Amenorrhoe in allen Fällen. **Erythem durch Bestrahlung**: ?. **Ausfallserscheinungen**: Ausfallserscheinungen, mit deren Eintritt die Wendung zur Besserung und Heilung eintritt. **Beschwerden nach der Behandlung**: Meist zunächst mehr Ausfluß, der durch Spülungen gut beeinflußt wurde. Heilungen. **Resultat**: Heilungen: Amenorrhoe.

305—309. **Autor**: Veit (aus der Mackenrodtschen Klinik). **Krankheit**: Klimakterische Blutungen (5 Fälle). **Alter der Kranken**: 42—49 J. **Hämoglobingehalt des Blutes**: ?. **Beschwerden vor der Behandlung**: Starke, profuse Blutungen von 8—14 Tagen Dauer. **Bestrahlungsdauer**: ?. **Blutungen nach der Behandlung**: Oligomenorrhoe in 3 Fällen (1—2 Tage). 1 mal gar kein Erfolg, 1 mal nach 5 Monaten Menopause Rezidiv. **Erythem durch Bestrahlung**: ?. **Ausfallserscheinungen**: ?. **Beschwerden nach der Behandlung**: 3 mal Heilung, 1 mal ungeheilt, 1 mal Rezidiv. **Resultat**: Wesentliche Besserung in 3 Fällen Oligorrhoe. Ungeheilt: 2 Fälle, davon 1 Fall nach 5 Monaten Menopause neuerdings profuse Blutungen bekam.

310—340. **Autor**: Weber. **Krankheit**: 31 Fälle von rein klimakterischen Blutungen, sehr stark, so daß in den meisten Fällen schon die verschiedensten zu Gebote stehenden therapeutischen Maßnahmen ohne Erfolg zur Anwendung gekommen waren. **Alter der Kranken**: ?. **Hämoglobingehalt des Blutes**: ?. **Beschwerden vor der Behandlung**: Blutungen. **Bestrahlungsdauer**: ?. **Blutungen nach der Behandlung**: Bei den älteren Frauen (ca. vom 46. Jahre an) völlige Amenorrhoe, bei den jüngeren Oligorrhoe, entweder ganz schwache Blutung oder normale Menses oder auch definitive Menopause. 1 mal gar kein Erfolg (s. Resultat). **Beschwerden nach der Behandlung**: Heilungen oder wesentliche Besserungen. 1 mal kein Erfolg. **Resultat**: Heilungen (Amenorrhoe) oder wesentliche Besserung (Oligorrhoe oder normale Menses) bei 13 Fällen. Ungeheilt: (starke Blutung auch nach der Bestrahlung) 1 Fall; dieser wurde operiert (Totalexstirpation). 7 Kranke gaben auf Anfrage nach dem Befinden keine Antwort. 8 Fälle noch in Behandlung. 2 Kranke entzogen sich der Behandlung.

341—349. **Autor**: Weber. **Krankheit**: Meno- und Metrorrhagien bei jungen Personen (9 Fälle). **Alter der Kranken**: ?. **Hämoglobingehalt des Blutes**: ?. **Beschwerden vor der Behandlung**: Blutungen. **Bestrahlungsdauer**: ?. **Blutungen nach der Behandlung**: In 4 Fällen normale Menses. In 5 Fällen kein Erfolg. **Beschwerden nach der Behandlung**: 4 mal Heilung, 5 mal ungeheilt (Bei einigen Kranken während der Behandlung nervöses Unbehagen.) **Resultat**: Heilung in 4 Fällen: normale Menses. (Bei dem jugendlichen Alter der Kranken sollte wohl eine definitive Menopause nicht erzielt werden.) Ungeheilt: 5 Fälle (keine Verminderung der Blutungen), davon wurde eine Kranke operiert (Totalexstirpation).

Digitized by Google

350—354. **Autor**: Wichmann. **Krankheit**: Meno- und Metrorrhagien (5 Fälle). **Alter der Kranken**: ?. **Hämoglobingehalt des Blutes**: ?. **Beschwerden vor der Behandlung**: Blutungen. **Bestrahlungsdauer**: Jedes Ovar für sich bestrahlt. **Blutungen nach der Behandlung**: Guter Erfolg. **Beschwerden nach der Behandlung**: Guter Erfolg. **Resultat**: Guter Erfolg.

IIb. Metropathien.

I. **Autor**: Haendly. **Krankheit**: Metrorrhagien (Metritis, klimakterische Blutungen). **Alter der Kranken**: ?. **Hämoglobingehalt des Blutes**: ?. **Beschwerden vor der Behandlung**: Blutungen. **Bestrahlungsdauer**: ?. **Blutungen nach der Behandlung**: 67% Amenorrhoe. **Erythem durch Bestrahlung**: ?. **Ausfallserscheinungen**: ?. **Beschwerden nach der Behandlung**: ?. **Resultat**: Heilung in 67% der Fälle (Amenorrhoe).

2. **Autor**: Klein. **Krankheit**: Fibrosis uteri. Klimakterische Blutungen. **Alter der Kranken**: ?. **Hämoglobingehalt des Blutes**: ?. **Beschwerden vor der Behandlung**: Blutungen. **Bestrahlungsdauer**: ?. **Blutungen nach der Behandlung**: Fast immer günstiger Erfolg. **Erythem durch Bestrahlung**: ?. **Ausfallserscheinungen**: ?. **Beschwerden nach der Behandlung**: ?. **Resultat**: Fast immer günstige Wirkung der Bestrahlung.

3. **Autor**: Koblanck. **Krankheit**: Bestrahlung zum Zweck der Hervorrufung des künstlichen Klimakteriums. **Alter der Kranken**: ?. **Hämoglobingehalt des Blutes**: ?. **Beschwerden vor der Behandlung**: ?. **Bestrahlungsdauer**: ?. **Blutungen nach der Behandlung**: ?. **Erythem durch Bestrahlung**: ?. **Ausfallserscheinungen**: ?. **Beschwerden nach der Behandlung**: ?. **Resultat**: Erfolge.

4. **Autor**: Sielmann. **Krankheit**: Klimakterische Blutungen. **Alter der Kranken**: ?. **Hämoglobingehalt des Blutes**: ?. **Beschwerden vor der Behandlung**: Blutungen. **Bestrahlungsdauer**: ?. **Blutungen nach der Behandlung**: ?. **Erythem durch Bestrahlung**: ?. **Ausfallserscheinungen**: ?. **Beschwerden nach der Behandlung**: ?. **Resultat**: Gute Erfolge.

III. Dysmenorrhoe.

1. **Autor**: Albers-Schönberg. **Krankheit**: Reste alter Pyosalpinx, Parametritis, Adhäsionen, Dysmenorrhoe. (Künstliche Klimax erwünscht.) **Alter der Kranken**: 47 J. **Beschwerden vor der Behandlung**: Dysmenorrhoe. **Bestrahlungsdauer**: 173'. **Blutungen nach der Behandlung**: Menopause. (Nach 167 Minuten 7 Monate Cessatio, dann Rezidiv, nach 173 Minuten Menopause.) **Beschwerden nach der Behandlung**: Geschwunden. **Resultat**: Heilung: Amenorrhoe, Schwinden der Beschwerden. (Bei Bericht bestand die Heilung seit 4 Monaten.) Zuerst Besserung der Dysmenorrhoe, dann Menopause.

2—3. **Autor**: Eymer-Menge. **Krankheit**: Dysmenorrhoe (2 Fälle). **Alter der Kranken**: 27, 37 J. **Hämoglobingehalt des Blutes**: ?. **Beschwerden vor der Behandlung**: Dysmenorrhoe. **Bestrahlungsdauer**: ?. **Blutungen nach der Behandlung**: ?. **Beschwerden nach der Behandlung**: Nur vorübergehend gebessert. **Resultat**: Kein dauernder Erfolg.

Autor: Faber. **Krankheit**: 10 Fälle von Menorrhagien und Dysmenorrhoe: sind schon in der Tabelle IIa aufgeführt.

4—6. **Autor**: Fraenkel. **Krankheit**: Dysmenorrhoe mit nervösen Beschwerden (3 Fälle). **Alter der Kranken**: a) 15, b) 26, c) 45 J. **Hämoglobingehalt des Blutes**: a) ?, b) ?, c) ?. **Beschwerden vor der Behandlung**: a) Periode 4wöchentlich mit heftigen Schmerzen, epileptiforme Anfälle, Ausfluß. b) Periode stets 7—8 Tage dauernd, heftige Beschwerden besonders in den ersten Tagen; starke Blutung alle 3 Wochen. c) Sehr starke, lange dauernde Periode, häufig Ohnmachten, Gedächtnisschwäche; Anfälle mit Zuckungen. (Wiederholt ohne Erfolg ausgekratzt.) **Bestrahlungsdauer**: a) 8 Bestrahlungen, b) 8 Sitzungen, c) 28 Sitzungen. **Blutungen nach der Behandlung**: a) Periode auf 2 Tage herabgemindert, geringer. b) Periode 3tägig, schwach. c) Minimaler Blutverlust. **Beschwerden nach der Behandlung**: a) Anfälle geschwunden, Schmerzen beseitigt. b) Schmerzen geschwunden. c) Keine Beschwerden. **Resultat**: a) Dauernd geheilt nach zweimaliger Wiederholung der Behandlung. b) Heilung. c) Heilung.

7—8. **Autor**: Görl. **Krankheit**: Dysmenorrhoe (2 Fälle). **Alter der Kranken**: 55 und 56 Jahre. **Hämoglobingehalt des Blutes**: ?. **Beschwerden vor der Behandlung**: regelmäßige Menses von nervösen Störungen besonders Depressionen begleitet. **Bestrahlungsdauer**: 15 bzw. 18 Bestrahlungen. **Blutungen nach der Behandlung**: Menopause. **Beschwerden nach der Behandlung**: Beschwerden völlig geschwunden. **Resultat**: Heilung. Menopause, Schwinden der Beschwerden.

9—10. **Autor**: Matthaei. **Krankheit**: Dysmenorrhoe (2 Fälle). **Alter der Kranken**: ?. **Hämoglobingehalt des Blutes**: ?. **Beschwerden vor der Behandlung**: Dysmenorrhoe. **Bestrahlungsdauer**: ?. **Blutungen nach der Behandlung**: ?. **Erythem durch Bestrahlung**: ?. **Ausfallserscheinungen**: ?. **Beschwerden nach der Behandlung**: Keine Besserung. **Resultat**: Kein Erfolg.

Digitized by Google

11—18. **Autor**: Runge. **Krankheit**: Dysmenorrhoen (8 Fälle). **Alter der Kranken**: ?. **Hämoglobingehalt des Blutes**: ?. **Beschwerden vor der Behandlung**: Dysmenorrhoe. **Bestrahlungsdauer**: ?. **Blutungen nach der Behandlung**: ?. **Erythem durch Bestrahlung**: ?. **Ausfallserscheinungen**: ?. **Beschwerden nach der Behandlung**: Viermal Heilung, 2 ungebessert (s. Resultat). **Resultat**: Heilung in 4 Fällen. Ungeheilt 2 Fälle, 1 Kranke wurde gravid, 1 Kranke gab keinen Bericht.

19. **Autor**: H. E. Schmidt (Berlin). **Krankheit**: Dysmenorrhoe. **Alter der Kranken**: 22 J. **Hämoglobingehalt des Blutes**: ?. **Beschwerden vor der Behandlung**: Dysmenorrhoe. **Bestrahlungsdauer**: 2 Serien. **Blutungen nach der Behandlung**: ?. **Beschwerden nach der Behandlung**: Kein Erfolg. **Resultat**: Ungeheilt.

Autor: Weber. **Krankheit**: Dysmenorrhoen. **Alter der Kranken**: ?. **Hämoglobingehalt des Blutes**: ?. **Beschwerden vor der Behandlung**: ?. Dysmenorrhoe. **Bestrahlungsdauer**: ?. **Blutungen nach der Behandlung**: ?. **Beschwerden nach der Behandlung**: S. Resultat. **Resultat**: Gute Erfolge, wenn auch nicht immer völliges Verschwinden der Beschwerden.

IV. Pruritus vulvae.

1—2. **Autor**: Eltze. **Krankheit**: Pruritus vulvae. **Alter der Kranken**: ?. **Hämoglobingehalt des Blutes**: ?. **Beschwerden vor der Behandlung**: Pruritus. **Bestrahlungsdauer**: ?. **Blutungen nach der Behandlung**: ?. **Beschwerden nach der Behandlung**: Heilung. **Resultat**: Heilung.

3. **Autor**: Eymer-Menge. **Krankheit**: Pruritus vulvae. **Alter der Kranken**: ?. **Hämoglobingehalt des Blutes**: ?. **Beschwerden vor der Behandlung**: Pruritus. **Bestrahlungsdauer**: ?. **Blutungen nach der Behandlung**: ?. **Beschwerden nach der Behandlung**: Heilung. **Resultat**: Heilung.

4. **Autor**: Jung. **Krankheit**: Pruritus vulvae. **Alter der Kranken**: ?. **Hämoglobingehalt des Blutes**: ?. **Beschwerden vor der Behandlung**: Pruritus. **Bestrahlungsdauer**: ?. **Blutungen nach der Behandlung**: ?. **Beschwerden nach der Behandlung**: Heilung. **Resultat**: Heilung.

5—9. **Autor**: Kelen. **Krankheit**: Pruritus vulvae (5 Fälle). **Alter der Kranken**: ?. **Hämoglobingehalt des Blutes**: ?. **Beschwerden vor der Behandlung**: Pruritus. **Bestrahlungsdauer**: ?. **Blutungen nach der Behandlung**: ?. **Beschwerden nach der Behandlung**: Heilung. **Resultat**: Heilung.

10—11. **Autor**: Prochownik. **Krankheit**: Pruritus vulvae (2 Fälle). **Alter der Kranken**: ?. **Hämoglobingehalt des Blutes**: ?. **Beschwerden vor der Behandlung**: Pruritus. **Bestrahlungsdauer**: ?. **Blutungen nach der Behandlung**: ?. **Beschwerden nach der Behandlung**: Einmal Heilung, einmal ungeheilt. **Resultat**: Heilung: 1 Fall. Ungeheilt: 1 Fall.

12—18. **Autor**: Runge. **Krankheit**: Pruritus vulvae (7 Fälle). **Alter der Kranken**: ?. **Hämoglobingehalt des Blutes**: ?. **Beschwerden vor der Behandlung**: Pruritus. **Bestrahlungsdauer**: ?. **Blutungen nach der Behandlung**: ?. **Beschwerden nach der Behandlung**: Viermal Heilung, dreimal wesentliche Besserung. **Resultat**: Heilung: in 4 Fällen. Wesentliche Besserung: in 3 Fällen.

19. **Autor**: Sielmann. **Krankheit**: Pruritus vulvae (Anzahl der Fälle?). **Alter der Kranken**: ?. **Hämoglobingehalt des Blutes**: ?. **Beschwerden vor der Behandlung**: Pruritus. **Bestrahlungsdauer**: ?. **Blutungen nach der Behandlung**: ?. **Beschwerden nach der Behandlung**: Kein Erfolg. **Resultat**: Kein Erfolg.

20—25. **Autor**: Weber. **Krankheit**: Pruritus vulvae (6 Fälle). **Alter der Kranken**: ?. **Hämoglobingehalt des Blutes**: ?. **Beschwerden vor der Behandlung**: Pruritus. **Bestrahlungsdauer**: ?. **Blutungen nach der Behandlung**: ?. **Beschwerden nach der Behandlung**: Dreimal völlige Heilung, drei schwere Fälle ungeheilt. **Resultat**: Heilung: in 3 Fällen (leichtere Fälle). Ungeheilt: 3 schwere Fälle.

26—31. **Autor**: Wichmann. **Krankheit**: Pruritus vulvae (6 Fälle). **Alter der Kranken**: ?. **Hämoglobingehalt des Blutes**: ?. **Beschwerden vor der Behandlung**: Pruritus. **Bestrahlungsdauer**: ?. **Blutungen nach der Behandlung**: ?. **Beschwerden nach der Behandlung**: Heilung: einmal, 5 ungeheilt. **Resultat**: Heilung: in 1 Fall. Ungeheilt: 5 Fälle.

V. Kraurosis vulvae.

1. **Autor**: Eymer-Menge. **Krankheit**: Kraurosis vulvae. **Alter der Kranken**: ?. **Hämoglobingehalt des Blutes**: ?. **Beschwerden vor der Behandlung**: (Kraurosis vulvae.) **Bestrahlungsdauer**: ?. **Blutungen nach der Behandlung**: ?. **Erythem durch Bestrahlung**: ? (s. Tabelle: Myome). **Ausfallserscheinungen**: ?. **Beschwerden nach der Behandlung**: Keine rechte Besserung. **Resultat**: Keine Besserung.

2. **Autor**: Jung. **Krankheit**: Kraurosis vulvae. **Alter der Kranken**: ?. **Hämoglobingehalt des Blutes**: ?. **Beschwerden vor der Behandlung**: (Kraurosis vulvae.) **Bestrahlungsdauer**: ?. **Blutungen nach der Behandlung**: ?. **Beschwerden nach der Behandlung**: Keine Besserung. **Resultat**: Ungeheilt: nachträglich operiert.

Digitized by Google

3—4. **Autor**: Runge (2 Fälle). **Krankheit**: Kraurosis vulvae. **Alter der Kranken**: ?. **Hämoglobingehalt des Blutes**: ?. **Beschwerden vor der Behandlung**: (Kraurosis vulvae.) **Bestrahlungsdauer**: ?. **Blutungen nach der Behandlung**: ?. **Beschwerden nach der Behandlung**: Einmal anfangs guter Erfolg, nach 5 Bestrahlungen aber fast der alte Zustand. 1 noch zu kurz bestrahlt. **Resultat**: Ungeheilt: 1 Fall (nach anfänglich gutem Erfolg zeigte sich nach 5 Bestrahlungen fast der alte Zustand wieder). 1 Fall noch zu kurz, erst einmal bestrahlt, befindet sich noch in Behandlung.

VI. Tuberkulose.

1—5. **Autor**: Eymer-Menge. **Krankheit**: Bauchfelltuberkulose (5 Fälle). **Alter der Kranken**: 4 = 44—52, 1 = 18 J. **Hämoglobingehalt des Blutes**: ?. **Beschwerden vor der Behandlung**: Aszites. Allgemeinbeschwerden. **Bestrahlungsdauer**: ?. **Blutungen nach der Behandlung**: ?. **Beschwerden nach der Behandlung**: s. Resultat. **Resultat**: Z. Zt. des Berichtes: 2mal Exitus nach der Entlassung. 1 mal nach Ablassen des Aszites Bestrahlung: Wohlbefinden seit 7 Monaten; Ascites wieder aufgetreten, aber gering. 1mal: zuerst Laparotomie, bald darauf neuerdings Aszites. Nach 53 Minuten Bestrahlung Gewichtszunahme von 10 kg., Wohlbefinden. 1 Fall (18jährig) noch in Behandlung: Tuberculosis peritonei, Endometritis tbc.

6—7. **Autor**: Fränkel. **Krankheit**: Tuberkulöse Bauchfistel (2 Fälle). **Alter der Kranken**: ?. **Hämoglobingehalt des Blutes**: ?. **Beschwerden vor der Behandlung**: Schmerzen. Abmagerung. **Bestrahlungsdauer**: 60x in einer Sitzung. **Blutungen nach der Behandlung**: ?. **Beschwerden nach der Behandlung**: Fistel geheilt. Beseitigung der Leibbeschwerden, Gewichtszunahme (10 kg). **Resultat**: Heilungen.

8—11. **Autor**: Jung. **Krankheit**: Tuberkulose des Bauchfells (4 Fälle). **Alter der Kranken**: ?. **Hämoglobingehalt des Blutes**: ?. **Beschwerden vor der Behandlung**: ?. **Bestrahlungsdauer**: ?. **Blutungen nach der Behandlung**: ?. **Erythem durch Bestrahlung**: ?. **Ausfallserscheinungen**: ?. **Beschwerden nach der Behandlung**: ?. **Resultat**: Noch in Behandlung ohne sicheres Resultat.

12. **Autor**: Spaeth. **Krankheit**: Tuberkulöse Bauchfistel. **Alter der Kranken**: ? (junges Mädchen). **Hämoglobingehalt des Blutes**: ?. **Beschwerden vor der Behandlung**: ?. **Bestrahlungsdauer**: ?. **Blutungen nach der Behandlung**: ?. **Erythem durch Bestrahlung**: ?. **Ausfallserscheinungen**: ?. **Beschwerden nach der Behandlung**: Auffallende Besserung. **Resultat**: Auffallende Besserung.

13. **Autor**: Wichmann. **Krankheit**: Ulcus tubercul. am Scheideneingang. **Alter der Kranken**: ?. **Hämoglobingehalt des Blutes**: ?. **Beschwerden vor der Behandlung**: ?. **Bestrahlungsdauer**: ?. **Blutungen nach der Behandlung**: ?. **Erythem durch Bestrahlung**: ?. **Ausfallserscheinungen**: ?. **Beschwerden nach der Behandlung**: Glatte Heilung in 4 Wochen. **Resultat**: Heilung.

Autor: Bircher hält die Röntgentherapie für ein sehr wirksames Mittel in der Bekämpfung der Tuberkulose des Bauchfells.

Autor: Gauß ebenfalls.

VII. Adnexerkrankungen mit Blutungen.

1—10. **Autor**: Eymer-Menge. **Krankheit**: Blutungen bei Adnexerkrankungen. 10 Fälle und zwar: Gonorrhoe ohne Adnextumor und Adhäsionen: 4 Fälle; Gonorrhoische Adnextumoren: 5 Fälle; Puerperaler Tumor ohne Fieber: 1 Fall. **Alter der Kranken**: 3 = 21 u. 25 J., 7 = 36—41 J. **Beschwerden vor der Behandlung**: Ausfluß, Schmerzen. **Bestrahlungsdauer**: Im Mittel 110'. **Blutungen nach der Behandlung**: Amenorrhoe nach anfänglich starken Blutungen in 2 Fällen: (1 Fall von puerperalem Adnextumor und 1 Fall von Gonorrhoe). Oligorrhoe in 5 Fällen (darunter die 3 jungen Kranken, die keine weitere Behandlung wünschten), **Ausfallserscheinungen**: Heftige Ausfallserscheinungen. **Beschwerden nach der Behandlung**: Keine Beschwerden, Fluor geringer, nie ganz geschwunden. **Resultat**: Heilung: 2 Fälle Amenorrhoe. Besserung: 5 Fälle: Oligorrhoe (darunter die 3 jungen Kranken, die keine weitere Behandlung wünschten, so daß diese 3 Fälle eigentlich auch zu den „Heilungen" zu zählen sind). 3 Fälle noch in Behandlung. NB! Adnextumoren immer kleiner geworden oder ganz geschwunden.

Koblanck wendet die Röntgenbestrahlung auch bei denjenigen Fällen von Pyosalpinx an, bei denen die übrigen konservativen Verfahren keinen Erfolg haben und bei denen man sonst zur Radikaloperation gezwungen wäre.

VIIIa. Fluor.

1—14. **Autor**: Fraenkel. **Krankheit**: Fluor. **Alter der Kranken**: ?. **Hämoglobingehalt des Blutes**: ?. **Beschwerden vor der Behandlung**: Fluor. **Bestrahlungsdauer**: ?. **Blutungen nach der**

Digitized by Google

Behandlung: ?. **Beschwerden nach der Behandlung:** Beseitigung des Fluors. **Resultat:** Heilung: Beseitigung des Fluors.

15—16. **Autor:** Runge. **Krankheit:** Eczema vulvae infolge vaginalen Fluors. **Alter der Kranken:** ?. **Hämoglobingehalt des Blutes:** ?. **Beschwerden vor der Behandlung:** Eczema vulvae. Fluor vaginalis. **Bestrahlungsdauer:** 2—3 Bestrahlungen. **Blutungen nach der Behandlung:** ?. **Beschwerden nach der Behandlung:** Beseitigung des Fluors (auch lokale Behandlung) und Schwinden des Ekzemes. **Resultat:** Heilung: Schwinden des Fluors und Ekzemes (auch lokale Behandlung!).

VIIIb. Erosionen.

(Zitiert nach Reifferscheid.) **Autor:** Wichmann rät zur Behandlung hartnäckiger Erosionen mit Röntgenstrahlen, sah dabei günstige Erfolge.

IX. Maligne Erkrankungen der Genitalien.

1. **Autor:** Bumm. **Krankheit:** Carcinoma colli uteri inoperabile. [Karzinom auf Scheide und Parametrium ausgebreitet, Infiltration bis zum Becken ziehend.] **Alter der Kranken:** 46 J. **Hämoglobingehalt des Blutes:** ?. **Beschwerden vor der Behandlung:** Blutungen, Schmerzen. **Bestrahlungsdauer:** 1600 x von der Vagina aus. **Blutungen nach der Behandlung:** Nachlassen der Blutung. **Erythem durch Bestrahlung:** Keine Verbrennung. **Beschwerden nach der Behandlung:** Schmerzen geschwunden, Blutung geringer geworden. **Resultat:** Besserung: Blutung geringer geworden, Schmerzen geschwunden. Kollum, das vorher zerfallen war, hart geworden, die Infiltration zu einem harten Tumor geworden: Operation nach der Bestrahlung ermöglicht.

2—9. **Autor:** Eltze. **Krankheit:** Inoperables Zervixkarzinom (7 Fälle). Vulva-Karzinom (1 Fall). **Alter der Kranken:** ?. **Hämoglobingehalt des Blutes:** ?. **Beschwerden vor der Behandlung:** Schmerzen, Jauchung. **Bestrahlungsdauer:** ?. **Blutungen nach der Behandlung:** ?. **Beschwerden nach der Behandlung:** Karzinomausbreitung durch frühzeitige Bestrahlung gehemmt, Schmerzen und Jauchung gemindert. **Resultat:** Keine Heilung. Besserung der Schmerzen und Jauchung.

10—13. **Autor:** Eymer-Menge. **Krankheit:** Prophylaktische Bestrahlung nach erweiterter Freundscher Radikaloperation wegen Karzinom. (4 Fälle.) **Alter der Kranken:** ?. **Hämoglobingehalt des Blutes:** ?. **Beschwerden vor der Behandlung:** ?. **Bestrahlungsdauer:** ?. **Erythem durch Bestrahlung:** ?. **Ausfallserscheinungen:** ?. **Beschwerden nach der Behandlung:** In beiden Fällen kein Rezidiv nach 14 bzw. 18 Monaten; bei der Operation wurden karzinomatöse Drüsen herausgenommen. **Resultat:** Kein Rezidiv nach 8 bzw. 14 Monaten, trotzdem bei der Operation karzinomatöse Drüsen exstirpiert wurden. 2 Fälle noch in Behandlung.

14. **Autor:** Eymer-Menge. **Krankheit:** 1 Rezidiv nach Karzinom-Operation. **Alter der Kranken:** ?. **Hämoglobingehalt des Blutes:** ? **Beschwerden vor der Behandlung:** ?. **Bestrahlungsdauer:** ?. **Blutungen nach der Behandlung:** ?. **Eythem durch Bestrahlung:** ?. **Ausfallserscheinungen:** ?. **Beschwerden nach der Behandlung:** Kein Erfolg. **Resultat:** Kein Erfolg.

15. **Autor:** Eymer-Menge. **Krankheit:** Einmal maligne Peritonealtumoren. **Alter der Kranken:** ?. **Hämoglobingehalt des Blutes:** ?. **Beschwerden vor der Behandlung:** ?. **Bestrahlungsdauer:** ?. **Blutungen nach der Behandlung:** ?. **Erythem durch Bestrahlung:** ?. **Ausfallserscheinungen:** ?. **Beschwerden nach der Behandlung:** Kein Erfolg. **Resultat:** Kein Erfolg.

16—47. **Autor:** Kelen. **Krankheit:** Inoperable maligne Neubildungen der Genitalien (32 Fälle). **Alter der Kranken:** ?. **Hämoglobingehalt des Blutes:** ?. **Beschwerden vor der Behandlung:** ?. **Bestrahlungsdauer:** ?. **Blutungen nach der Behandlung:** ?. **Erythem durch Bestrahlung:** ?. **Ausfallserscheinungen:** ?. **Beschwerden nach der Behandlung:** Besserung der Schmerzen, Zunahme des Körpergewichtes. **Resultat:** Keine Heilung. Fast immer periodische Besserung. Nach 3—4 Sitzungen Besserung der Schmerzen, Zunahme des Körpergewichtes.

48. **Autor:** Runge. **Krankheit:** Vulva-Karzinom (operiert). **Alter der Kranken:** ?. **Hämoglobingehalt des Blutes:** ?. **Beschwerden vor der Behandlung:** ?. **Bestrahlungsdauer:** ?. **Blutungen nach der Behandlung:** ?. **Erythem durch Bestrahlung:** ?. **Ausfallserscheinungen:** ?. **Beschwerden nach der Behandlung:** Kein Erfolg. **Resultat:** Kein Erfolg. Nach der Operation Bestrahlung, nach 6 Wochen Rezidiv.

49. **Autor:** Seitz. **Krankheit:** Karzinomatöse Drüsen (2 Jahre zuvor wegen malignen Ovarialzystoms operiert). **Alter der Kranken:** ?. **Hämoglobingehalt des Blutes:** ?. **Beschwerden vor der Behandlung:** ?. **Bestrahlungsdauer:** ?. **Blutungen nach der Behandlung:** ?. **Erythem durch Bestrahlung:** ?. **Ausfallserscheinungen:** ?. **Beschwerden nach der Behandlung:** ?. **Resultat:** Guter Erfolg.

Digitized by Google

50. **Autor:** Spaeth. **Krankheit:** Carcinoma colli uteri inoperabile. **Alter der Kranken:** ?. **Beschwerden vor der Behandlung:** Schmerzen. **Bestrahlungsdauer:** ?. **Blutungen nach der Behandlung:** ?. **Beschwerden nach der Behandlung:** Keine Besserung weder subjektiv noch objektiv. **Resultat:** Kein Erfolg.

51—53. **Autor:** Wichmann. **Krankheit:** Inoperables Portio- bzw. Zervixkarzinom (3 Fälle). **Alter der Kranken:** ?. **Beschwerden vor der Behandlung:** Schmerzen, Blutungen. **Bestrahlungsdauer:** ?. **Blutungen nach der Behandlung:** ?. **Beschwerden nach der Behandlung:** Schmerzen gebessert, keine Rückbildung. **Resultat:** Besserung der Schmerzen, keine Beeinflussung des Karzinoms.

Zitiert nach Reifferscheid. **Autor:** Deutsch empfiehlt bei inoperablem Karzinom den Versuch der Röntgenbestrahlung; er hat dabei Besserung der Blutung und Rückgang der Infiltration gesehen.

Zitiert nach Reifferscheid Nr. 54. **Autor:** Gauß. **Krankheit:** Inoperables Zervixkarzinom. **Alter der Kranken:** ?. **Hämoglobingehalt des Blutes:** ?. **Beschwerden vor der Behandlung:** Blutungen, Allgemeinbeschwerden. **Bestrahlungsdauer:** ?. **Blutungen nach der Behandlung:** 1 Jahr keine Blutung, Rezidiv sistiert nach neuer Bestrahlung. **Beschwerden nach der Behandlung:** Besserung. **Resultat:** Besserung: Blutung für 1 Jahr geschwunden, dann Rezidiv, das durch abermalige Bestrahlung schwand. In der Vagina eine Narbenstenose, über der die karzinonatöse Ulzeration zu fühlen. (Gauß empfiehlt die Bestrahlung der Karzinome nach der Operation zur Verhütung von Rezidiven.

Autor: Klein betont die schmerzstillende Wirkung der Röntgenstrahlen bei inoperablem Karzinom.

Autor: Sielmann sah Besserung der Schmerzen durch Bestrahlung bei Uteruskarzinom; auch Blutungen und jauchender Ausfluß schwinden. Keine Heilung.

Zitiert nach Reifferscheid. **Autor:** Dessauer und Krüger fanden bei einer bestrahlten Patientin der Veitschen Klinik mit inoperablem Zervixkarzinom-Rezidiv bei der Sektion viele zerfallene und im Zentrum verflüssigte Lymphdrüsen. Sie führen diesen Zufall auf die Bestrahlung zurück und empfehlen die Bestrahlung mit homogenen Strahlen als Nachbehandlung direkt nach der Operation.

X. Osteomalazie.

1. **Autor:** Ascarelli. **Krankheit:** Osteomalazie. **Alter der Kranken:** 38 J. **Beschwerden vor der Behandlung:** ?. **Bestrahlungsdauer:** 4 Monate. **Blutungen nach der Behandlung:** Amenorrhoe. **Beschwerden nach der Behandlung:** ?. **Resultat:** Amenorrhoe.

2. **Autor:** Fraenkel. **Krankheit:** Osteomalazie. **Alter der Kranken:** ?. **Beschwerden vor der Behandlung:** Starke Blutungen. Periode mit heftigen, krampfartigen Schmerzen. **Bestrahlungsdauer:** ?. **Blutungen nach der Behandlung:** Dauer der Periode herabgesetzt. **Ausfallserscheinungen:** ?. **Beschwerden nach der Behandlung:** Wesentliche Besserung der Schmerzen. **Resultat:** Besserung.

XI. Fehldiagnosen.

1. **Autor:** Blumenreich (Bericht). **Krankheit:** Diagnose: Myom, anderwärts bestrahlt, von Autor später operiert: Ovarialkarzinom. **Alter der Kranken:** ?. **Hämoglobingehalt des Blutes:** ?. **Beschwerden vor der Behandlung:** ?. **Bestrahlungsdauer:** ?. **Blutungen nach der Behandlung:** ?. **Erythem durch Bestrahlung:** ?. **Resultat:** ?.

2—4. **Autor:** Kuntzsch (Demonstration von 3 Präparaten). **Krankheit:** a) Diagnose: subseröses Myom. Befund: Eierstockkarzinom, der ein Jahr lang geröntgent wurde; b) kopfgroßes Myom mit Karzinom in der Mitte (Operation wegen schwerer Herz- und Nierenkomplikation abgelehnt, Bestrahlung). c) Stieltorsion fast mit Amputation und starker Nekrose. Peritonitis, die klinisch keine Erscheinungen machte. Röntgenbestrahlung. **Alter der Kranken:** ?. **Hämoglobingehalt des Blutes:** ?. **Bestrahlungsdauer:** a) Ein Jahr lang; b) u. c) ?. **Blutungen nach der Behandlung:** b) u. c) ?. **Beschwerden nach der Behandlung:** Keine Besserung. **Resultat:** a) Exitus an aszendierender Blasengangrän; b) doch noch Operation: Heilung; c) doch noch Operation: Heilung. Verfasser hält die Laparotomie für das bessere therapeutische Verfahren, solange nicht Fehldiagnosen und Überraschungen zu vermeiden sind.

5. **Autor:** Runge. **Krankheit:** Diagnose: Klimakterische Blutungen. Befund: Karzinom. **Alter der Kranken:** ?. **Hämoglobingehalt des Blutes:** ?. **Beschwerden vor der Behandlung:** Blutungen. **Bestrahlungsdauer:** 2 Bestrahlungen. **Blutungen nach der Behandlung:** Nicht gebessert. **Resultat:** Nach 2 Bestrahlungen als Karzinom erkannt, operiert.

Digitized by Google

Literatur-Verzeichnis.

Abel: Verhandlungen des V. Röntgenkongresses 1909.

Abel: Diskussion zum Vortrag von E. Runge auf dem internationalen Kongreß für Geburtshilfe und Gynäkologie, Berlin 9. bis 13. IX. 1912. Ref. Deutsche med. Wochenschrift 1912.

Albers-Schönberg: Die Röntgentherapie in der Gynäkologie. Z. f. G. 1909, Nr. 5.

Albers-Schönberg: Die Röntgentherapie in der Gynäkologie. Verhandlungen des V. Röntgenkongresses 1909 (1. Bericht).

Albers-Schönberg: Die Röntgentherapie in der Gynäkologie. Verhandlungen des VI. Röntgenkongresses 1910 (2. Bericht).

Albers-Schönberg: Die Röntgentherapie in der Gynäkologie. Verhandlungen des VII. Röntgenkongresses 1911 (3. Bericht).

Albers-Schönberg: Die Röntgentherapie in der Gynäkologie. Verhandlungen des VIII. Röntgenkongresses 1912 (4. Bericht).

Alexander: Diskussion zum Vortrag von Albers-Schönberg „Die Röntgentherapie in der Gynäkologie" auf dem VI. Röntgenkongreß 1910.

Ascarelli: Guèrison de l'osteomalacie par l'atrophie des ovaires au moyen des rayons X. La Policlinique 1906 und Sem. med. 1906. Zitiert nach Reifferscheid: „Die Röntgentherapie in der Gynäkologie", Leipzig 1911 bei J. A. Barth.

Bardachzi: Zur Röntgentherapie der Uterusmyome. Münch. med. W. 1910, Nr. 42.

Bircher: Die chronische Bauchfelltuberkulose und ihre Behandlung mit Röntgenstrahlen. Aarau, H. R. Sauerländer & Co. 1907. Zitiert nach Reifferscheid: „Die Röntgentherapie in der Gynäkologie", Leipzig 1911 bei J. A. Barth, und nach Fränkel: „Einiges aus der Praxis d. Röntgenbehandlung", Therapie der Gegenw. 1911, Dez.

Blumenreich: Zur Röntgen- und operativen Behandlung der Myome. Berl. klin. W. 1912, Nr. 37.

Bumm: Zur Kenntnis der Wirkung der Röntgenstrahlen auf das Uteruskarzinom. Z. f. G. 1912, Nr. 47.

Cohn: Kritische Bemerkungen zur Therapie von Frauenleiden mit Röntgenstrahlen. Berl. klin. W. 1912, Nr. 49.

Deutsch: Die Radiographie bei Gebärmuttergeschwülsten. Münchn. med. W. 1904, Nr. 37.

Döderlein: Über Röntgentherapie. Monatsschrift f. Geb. u. Gynäk. Bd. XXXIII, H. 4.

Eltze: Die Behandlung mit Röntgenstrahlen bei einigen gynäkol. Erkrankungen. Alte und neue Gynäkologie. Festschrift für F. v. Winkel. München, J. F. Lehmann, 1907. Zitiert nach Reifferscheid: „Die Röntgentherapie in der Gynäkologie", Leipzig 1911 bei J. A. Barth.

Evler: Sitzung der mittelrheinischen Gesellschaft für Geb. u. Gyn. vom 21. V. 1911. Ref. Mon. f. G. u. G. Bd. XXXIV, H. 2.

Eymer-Menge: Röntgentherapie in der Gynäkologie. Monatsschr. f. Geburtshilfe u. Gynäk. Bd. XXXV, H. 3.

Faber: Beitrag zur Röntgentherapie von gynäkolog. Leiden. Zeitschrift für Röntgenkunde u. Radiumforschung Bd. XII, Heft 2, 3 u. 4 (1910).

Falk, E.: Zur Röntgenbehandlung der Myome. Berl. klin. W. 1912, Nr. 18.

Falk, E.: Berliner med. Gesellsch. 28. II. 12. Ref. Münchn. med. W. 1912, Nr. 11.

Falk, E.: 84. Versammlung der Naturforscher und Ärzte in Münster 15. bis 21. IX. 12. Ref. Z. f. G. 1912, Nr. 41.

Flatau: Ärztlicher Verein zu Nürnberg 8. IV. 12. Ref. Münchn. med. W. 1912, Nr. 32.

Foveau de Courmelles: Stérilisation ovarique chez la femme par rayons X. Revue de thérapie med. chir. 15. VI. 06. Ref. Münch. med. W. 1906.

Fränkel, M.: Meine ersten 28 Fälle günstiger Beeinflussung von Periodenbeschwerden durch Röntgenstrahlen. Z. f. G. 1908, Nr. 5.

Fränkel, M.: Verhandlungen des V. Röntgen-Kongr. 1909.

Fränkel, M.: Die Röntgenstrahlen in der Gynäkologie. Berl. klin. W. 1911, Nr. 7.

Fränkel, M.: Röntgenbehandlung in der Gynäkologie. Berl. klin. W. 1912, Nr. 34.

Fränkel, M.: Gesellschaft f. Geb. und Gyn zu Berlin 22. III 12. Ref. Berl. klin. W. 1912 und Z. f. G. 1912, Nr. 50.

Fränkel, M.: Internationaler Kongreß für Geb. u. Gyn. in Berlin 9. bis 13. IX. 12. Ref. Deutsche med. W. 1912, Nr. 41.

Füth: Allgemeiner ärztl. Verein zu Köln 17. VI. 12. Ref. M. med. W. 1912, 36.

Gauß: Verhandlungen d. V. Röntgenkongresses 1909.

Gauß: Über Tiefenbestrahlung in der Geburtshilfe und Gynäkologie. Verhandlungen des VI. Röntgenkongresses 1910.

Gauß: Radiotherapeutische Erfahrungen in der Gynäkologie. Z. f. G. 1911, Nr. 10.

Gauß: Freiburger med. Gesellschaft 20. II. 1911. Ref. Deutsche med. W. 1911.

Gauß und Lembcke: „Röntgentiefentherapie, ihre theoretischen Grundlagen, ihre praktische Anwendung und ihre klinischen Erfolge an der Freiburger Universitäts-Frauenklinik" mit einem Vorwort von Prof. Dr. B. Krönig. 1912 bei Urban und Schwarzenberg Berlin-Wien.

Görl: Röntgenbestrahlung wegen starker durch Myome hervorgerufener Menorrhagien. Z. f. G. 1906, Nr. 43.

Görl: Die Sterilisierung der Frau durch Röntgenstrahlen. Münchn. med. W. 1910, Nr. 34.

Gräfenberg: Der spezifische Einfluß der Röntgenstrahlen auf das Myomgewebe. Berl. klin. W. 1912, Nr. 8.

Digitized by Google

Gräfenberg: Gesellschaft für Geburtshilfe und Gynäkologie zu Berlin 22. III. 12. Ref. Z. f. G. 1912, Nr. 50.

Händly: Gesellschaft für Geburtshilfe u. Gynäkologie zu Berlin 22. III. 12. Ref. Z. f. G. 1912, Nr. 50.

Haenisch: Verhandlgn. des V. Röntgenkongr. 1909.

Haenisch: Verhandlungen des VI. Röntgenkongr. 1910.

Haenisch: Geburtshilf. Gesellsch. zu Hamburg 19. IV. 1910. Ref. Z. f. G. 1910, Nr. 38.

Haenisch: Behandlung von Uterusmyom und Röntgenstrahlen. Brit. med. Journ. Ref. Deutsche med. W. 1912, Nr. 38.

Hennecart: Verhandlgn. des I. Röntgenkongr. 1905.

Henkel: Naturwissenschaftl. med. Gesellsch. zu Jena 15. VI. 11. Ref. Münch. med. W. 1911, Nr. 50.

Heynemann: Gesellschaft f. Geburtsh. u. Gyn. zu Berlin. 8. III. 12. Ref. Berl. klin. W. 1912, Nr. 17 u. Z. f. G. 1912, Nr. 50.

v. Hösslin: Ärztl. Verein zu München. Ref. Münch. med. W.

Jmmelmann: Verhandlungen des VIII. Röntgenkongresses 1912.

Jung: Zur Röntgenstrahlentherapie der Uterusmyome und hämorrhagischen Metropathien. Monatsschrift f. Geburtsh. und Gynäkol. Festnummer zum VI. internationalen Gynäkologenkongreß 1912.

Kelen: Die Röntgentherapie in der Gynäkologie (Orvosi Hetilap 1911). Ref. Z. f. G. 1912, Nr. 34.

Kelen: Die Röntgenbehandlung in der Gynäkologie. Mon. f. Geb. u. Gyn. Bd. XXXIV 1911, Heft 2.

Kelen: Röntgenbehandlung der chron. Metritis. Münch. med. W. 1912, Nr. 14.

Klein: Sitzung der gynäkologischen Gesellschaft zu München vom 15. XII. 11. Ref. Münch. med. W. 1912, Nr. 2 und Monatsschr. f. Geb. und Gyn. Bd. XXXV, H. 5.

Koblanck: Gesellschaft für Geburtsh. u. Gynäkologie zu Berlin 22. III. 12. Ref. Berl. klin. W. und Z. f. G. 1912, Nr. 50.

Kosminski: Röntgentherapie der Myome. Festnummer zum VI. internationalen Gynäkologenkongreß 1912. Monatsschr. f. Geb. u. Gyn. 1912.

Krause, P.: Verhandlungen des V. Röntgenkongresses 1909.

Krause, P.: Verhandlungen des VI. Röntgenkongresses 1910.

Krönig und Gauß: Röntgenstrahlen in der Frauenheilkunde. Münch. med. W. 1910, Nr. 10.

Krönig und Gauß: Wie weit wird durch die Röntgenbehandlung unsere operative Therapie bei Uterusblutungen und Myom beeinflußt? Münch. med. W. 1910, Nr. 29.

Krönig und Gauß: Operationskastration oder Röntgenbehandlung der Myome. Münch. med. W. 1912, Nr. 34.

Krönig und Gauß: Zur Röntgenbehandlung der Myome. Deutsche med. W. 1912, Nr. 20.

Kuntsch: Gesellschaft für Geburtshilfe u. Gynäkologie in Berlin 22. III. 12. Ref. Z. f. G. 1912, Nr. 50.

Laquerrière: Du rôle des rayons X en applications percutanés dans le traitement du fibrome utérin. Congres de Lyon. Aug. 1906. Ref. Zeitschr. f. med. Elektr. und Röntgenkunde, zitiert nach Reifferscheid: „Die Röntgentherapie in der Gynäkologie", Leipzig 1911 bei J. A. Barth.

Mackenrodt: Zur Frage der konservativen Myombehandlung. Gesellschaft für Geburtshilfe und Gynäkologie zu Berlin. 8. III. 12. Ref. Z. f. G. 1912, Nr. 50.

Marek: Monatsschrift für Geburtshilfe u. Gynäkologie, B. XXXIV, H. 4.

Matthaei: Über Röntgenstrahlen in der Gynäkologie. Geburtshilfl. Gesellschaft zu Hamburg 5. IV. 10. Ref. Z. f. G. 1910, Nr. 46.

Matthaei: Verhandlungen des VI. Röntgenkongr. 1910.

Merkel: Arztlicher Verein in Nürnberg 15. VIII. 12. Ref. Münch. med. W. 1912, Nr. 51.

Muskat: Verhandlnngen des V. Röntgenkongr. 1909.

Nemenow: Behandlung der Fibro-Myome und uterinen Blutungen mit Röntgenstrahlen (Russik d Wratsch Nr. 16 u. 17). Ref. Deutsche med. W. 1912, Nr. 32.

Polano: Bayrische Gesellschaft für Geburtshilfe und Frauenkrankheiten. 28. I. 12. Ref. Monatsschrift f. Geburtsh. u. Gyn., Bd. XXXV, H. 6.

Prochownik: Geburtshilfl. Gesellschaft zu Hamburg 19. IV. 10. Ref. Z. f. G. 1910.

Reifferscheid: Die Röntgentherapie in der Gynäkologie. [Zwanglose Abhandlungen aus dem Gebiete der medizinischen Elektrologie und Röntgenkunde, H. 9] bei Johann Ambrosius Barth, Leipzig 1911.

Rosenfeld: Die Röntgentherapie in der Gynäkologie. [Med. Korrespondenzblatt des württemberg. ärztl. Landesvereins 1912, Nr. 1.] Ref. Z. f. G. 1912, Nr. 34.

Runge, E.: Die Verwendung der Röntgenstrahlen in der Geburtshilfe und Gynäkologie. Berl. klin. W. 1911, Nr. 52.

Runge, E.: Die Behandlung klimakterischer Blutungen mit Röntgenstrahlen. Deutsche med. W. 1912, Nr. 25.

Runge, E.: Die menstruellen Störungen und ihre Behandlung. Berl. klin. W. 1912, Nr. 34.

Runge, E.: Die Röntgentherapie in der Gynäkologie. Monatsschr. f. Geb. u. Gyn. Bd. XXXVI. Ergänzungsheft. Festnummer zum internationalen Gynäkologenkongreß 1912.

Runge, E.: Gesellschaft für Geburtshilfe und Gynäkologie. 8. III. 12., Ref. Z. f. G. 1912, Nr. 50.

Schindler: Röntgenbehandlung und operative Behandlung von Myomen. Deutsche med. W. 1910, Nr. 9.

Schindler: Deutsche med. Wochenschr., 1910, Nr. 45.

Digitized by Google

Schmidt, H. E.: Verhandlungen des V. Röntgenkongresses 1909.
Schmidt, H. E.: Verhandlungen des VIII. Röntgenkongresses 1912.
Schmidt, H. E.: Röntgentherapie in der Gynäkologie Deutsche med. W. 1911, Nr. 29.
Schmidt, H. E.: Erfolge und Technik der Röntgenbehandlung in der Gynäkologie. Berl. klin. Wochenschr. 1912, Nr. 27.
Schmidt, H. E.: Gesellschaft für Geburtshilfe und Gynäkologie zu Berlin. 22. III. 12. Ref. Z. f. G. 1912, Nr. 50.
Seitz: Münchener gynäkolog. Gesellschaft 29. I. 11. Ref. Monatschrift für Geburtshilfe und Gynäkologie, Bd. XXXIV, H. 1.
Sellheim: Mittelrheinische Gesellschaft für Geburtshilfe und Gynäkologie. 19. XI. 11. Ref. Monatsschrift f. Geburtsh. und Gynäkologie Bd. XXXV, H. 3.
Sielmann: Verhandlungen des VI. Röntgenkongresses 1910.
Sielmann: Münchener gynäkolog. Gesellschaft 29. I. 11. Ref. Monatsschrift f. Geburtsh. und Gynäkologie, Bd. XXXIV, H. 1.
Sielmann: Münchener gynäkolog. Gesellschaft 15. XII. 11. Ref. Monatsschrift f. Geburtsh. und Gynäkologie, Bd. XXXV, H. 5.
Sippel: Beitrag zur Röntgenbestrahlung in der Gynäkologie. Berl. klin. W. 1912, Nr. 37.
Späth: Verhandlungen des V. Röntgenkongresses 1909.
Späth: Ein Fall von tödlicher Myomblutung nach Röntgenbestrahlung. Z. f. G. 1909, Nr. 20.
Späth: Geburtshilfl. Gesellschaft zu Hamburg. 19. IV. 10. Ref. Z. f. G. 1910.
Strassmann: Gesellschaft für Geburtshilfe u. Gynäkologie zu Berlin. 22. III. 12. Ref. Z. f. G. 1912, Nr. 50.
Veit: Gesellschaft für Geburtshilfe und Gynäkologie zu Berlin. 22. III. 12. Ref. Z. f. G. 1912, Nr. 50.
Weber: Bayrische Gesellschaft für Geburtshilfe u. Frauenheilkunde. 28. I. 12. in Würzburg. Ref. Z. f. G. 1912, Nr. 16, und Monatsschr. f. Geburtsh. und Gynäkologie, Bd. XXXV, H. 6.
Weber: Die Röntgentherapie in der Gynäkologie. Münchener med. Wochenschr. 1912, Nr. 14.
Wichmann: Geburtshilfl. Gesellschaft zu Hamburg. 19. IV. 10. Ref. Z. f. G. 1910, zitiert nach Reifferscheid „die Röntgentherapie in der Gynäkologie", Leipzig 1911 bei J. A. Barth.
Zöllner: Allgemeiner ärztlich. Verein zu Köln. 17. VI. 12. Ref. Münch. med. Wochenschr. 1912, Nr. 36.

Aus dem Allgemeinen Krankenhaus zu Mannheim chir. Abteilung. Chefarzt Med. Rat Dr. G. Heuck.

Ein Fall von Spätschädigung bei Röntgentiefentherapie.

Vortrag auf dem IV. internat. Kongreß für Physiotherapie Berlin 1913.

Von

Dr. W. Dieterich, Assistenzarzt der Abteilung.

In Nr. 49 der M. med. Wochenschrift 1912 hat Iselin über mehrere Fälle von Spätschädigungen in der Röntgentiefentherapie berichtet und davor gewarnt, allzuviel Erythemdosen selbst im Verlauf von Monaten auf die gleiche Stelle zu geben, da trotz aller Vorsichtsmaßregeln Spätschädigungen eintreten könnten. Er hat in der Arbeit Normen aufgestellt, wie oft die Hauptpartien der einzelnen Körpergegenden in 3—4 wöchentlichen Abständen bestrahlt werden dürfen, ohne daß Spätschädigungen eintreten. Außer ihn haben nur noch zwei französische Autoren, d'Halluin und Spéder, über derartige Röntgenfolgen berichtet.

Mir persönlich passierte folgender Fall, der nach meiner Meinung als Spätschädigung aufzufassen ist:

Frau K. W., 63 Jahre alt, wurde mir am 28. II. 1912 von einem Spezialarzt für Gynäkologie wegen hochgradiger intramuraler und subseröser Myome mit starken Blutungen zur Röntgenbehandlung zugeschickt. Nach den Angaben des Arztes blutete sie seit Weihnachten 1911. Kurz vor Beginn der Behandlung war gerade eine 14-tägige heftige Blutung zu Ende, deretwegen die Frau das Bett hüten mußte. Die Operation wurde wegen beträchtlicher Herzerscheinungen nicht vorgenommen.

Es handelte sich um eine alte Frau, mit mäßig dicken Bauchdecken, bei der die Myomknoten bis in Nabelhöhe zu fühlen waren. Es bestand kein Ausfluß, überhaupt kein Verdacht auf Malignität, weshalb in Anbetracht obiger Anamnese ein Versuch mit Röntgentiefentherapie angezeigt erschien.

Die Bestrahlungen wurden in Rückenlage, mit einem älteren Induktorapparat (von Reiniger, Gebbert & Schall) von 40 cm Funkenstrecke vorgenommen. Als Unterbrecher wurde ein neues Modell des Rekord-Quecksilberunterbrechers benützt. Zur Unterdrückung des Schließungslichtes war eine Vor-

Digitized by Google

schaltfunkenstrecke eingeschaltet, außerdem befand sich ein Milliampèrmeter im sekundären Stromkreis und ein Bauersches Qualimeter zur Härtemessung der Röhren, welch letzteres vorher mit Wehnelts Kryptoradiometer ausprobiert war. Die Fokushautdistanz schwankte zwischen 40 und 24 cm, als Filter wurde vierfaches Leder benutzt, der Härtegrad der Röhre betrug 6—10 Bauer. Die Erythemdose war in 25, resp. 14 Minuten erreicht, je nachdem der Abstand gewählt wurde. Die verabreichte Röntgendosis wurde gemessen mit Sabouraud-Noiré-Tabletten in halber Fokushautdistanz und mit Kienböckstreifen. Beide Dosimeter waren unter dem Filter in Gebrauch. Die nicht zu bestrahlende Fläche wurde mit Müller-Bleigummistoff geschützt.

Das Röntgenprotokoll lautet:

28. II. 1912. 1. Sitzung: Linkes Abdomen 40 cm Abstand, vierfaches Leder, Röhre 12 bei 2 Mill. Amp. 8—9 Bauer in 22 Minuten eine Erythemdose.

Rechtes Abdomen, 40 cm Abstand, vierfaches Leder, Röhre 8, 2 Mill. Amp. 9—10 Bauer in 15 Minuten eine Erythemdose.

Die entwickelten Kienböckstreifen zeigen beide 10 x an, bei dem vom rechten Abdomen ist die Tiefenwirkung besser, d. h. die mit dem Tiefendosimesser armierten Streifen zeigen für die rechte Seite in 1—3 cm Tiefe 8, 6, 5 x, für die linke Seite 6, 5, 4 x an.

14 Tage nach dieser Bestrahlung geringe Pigmentation an beiden Unterleibsseiten, die bei der zweiten Sitzung am 20. III. 1912 verschwunden ist. Sie wurde in genau derselben Weise vorgenommen wie das erstemal. Es war wieder in ähnlichen Zeiten eine Erythemdose beiderseits erreicht, die Kienböckstreifen zeigten links 10 x, rechts 5—6 x an. Nach dieser Bestrahlung überhaupt keine Hautreaktion. Am 19. IV. 3 Sitzung. Die Tabletten zeigten fast eine Erythemdose, die Kienböckstreifen 6, resp. 8 x an.

Kurz vor der ersten Sitzung war gerade eine 14-tägige starke Blutung zu Ende. Am 20. III. stellte sich eine schwache viertägige Blutung ein, am 3. V. eine eintägige ganz schwache Blutung. Die Frau gab spontan an, daß ein vorher vorhanden gewesenes Gefühl von Völle jetzt verschwunden sei. Am 10. V. wurden in der vierten Sitzung unter 30 cm Abstand bei vierfachem Leder in 15 Minuten auf das linke Abdomen mit Röhre 10 bei 2 Mill. Amp. und 9 Bauer eine Erythemdose, resp. 8 x appliziert, auf die rechte Abdominalseite mit Röhre 3 und 10 bei 2 Mill. Amp. und 8—9 Bauer eine Erythemdose, resp. 7 x und auf die Mitte des Abdomen mit Röhre 10 und 3 bei 2 Mill. Amp. und 8—9 Bauer eine Erythemdose, resp. 7 x appliziert.

Danach fühlte sich die Frau wohl und blutete nicht mehr bis Ende Juli. Da stellte sich eine mehrtägige mäßige Blutung ein, weshalb der behandelnde Arzt sie mir zu einer erneuten Röntgenbehandlung zuschickte. Es wurden damals auf die linke Abdominalseite bei 24 cm Abstand, vierfachem Leder, Umschnürung des Leibes mit Gummibinde zur Anämisierung der Haut in 14 Minuten mit Röhre 17 bei 2 Mill. Amp. und 6—7 Bauer eine Erythemdose erreicht. Auf die rechte Seite wurden in 24 cm Abstand bei vierfachem Leder mit Röhre 14 und 10 und bei 1,5 Mill. Amp. und 6—7 Bauer $^3/_4$ Erythemdosen, resp. 5—6 x appliziert.

Die Frau wurde dann auf Mitte September wieder bestellt, erschien aber nicht. Am 19. Januar 1913 erhielt ich einen Brief durch den Rechtsanwalt der Frau, in dem sie das Krankenhaus verantwortlich macht für ein Ende November aufgetretenes Röntgengeschwür. Nach Rücksprache mit dem behandelnden Arzte ließ sich über die Entstehungsart des Ulkus folgendes feststellen: in der rechten abhängigen Abdominalpartie habe sich ca. 2—3 Wochen nach der Bestrahlung eine braunschwarze Pigmentation gezeigt, die nicht schmerzhaft gewesen sei. Erst im Oktober, also zwei Monate später, habe es an dieser Stelle einen rötlichen Ausschlag gegeben und Ende November sei eine Wunde hervorgetreten; diese Wunde habe sich seither verschlimmert. Der behandelnde Arzt wurde merkwürdigerweise erst Mitte Januar 1913 zugezogen, obwohl er im Dezember wegen der durch die Myome hervorgerufenen Beschwerden konsultiert worden war. Damals stellte er ein ca. dreimarkstückgroßes Ulkus fest, das in den abhängigen Partien des rechten Abdomens saß, leicht eitrig belegt war, keine unterminierten Ränder hatte und mäßige Schmerzen verursachte. Die Haut in der Umgebung zeigte mehrere Teleangiektasien.

Nach dieser Anamnese halte ich das Ulkus für eine Spätschädigung und habe dementsprechend die Ansprüche der Frau an das Krankenhaus abgelehnt. Zu einem Prozeß ist es nicht gekommen.

Am 20. II. 1913 wurde das Ulkus von dem behandelnden Arzt in meiner Gegenwart exzidiert, dabei konnte ich folgenden Befund erheben:

Die Frau ist in ihrem Ernährungszustand etwas zurückgekommen, die Myome sind bedeutend größer geworden. Blutung ist keine mehr vorhanden. In der rechten abhängigen Abdominalseite befindet sich ein ovales Ulkus, das 3:2 cm mißt, sauberen Grund hat, mit scharfen, nicht unterminierten Rändern umgeben ist. Die Haut ist nicht vollständig defekt, sondern

Digitized by Google

es scheinen nur die obersten Schichten der Kutis verschwunden zu sein. In der Umgebung ist die Haut glänzend, atrophisch und zeigt zahlreiche Teleangiektasien, die auch in der linken Abdominalseite vorhanden sind. Durch einen rhomboiden Schnitt wurde das Ulkus weit im Gesunden entfernt und die Haut durch Knopfnähte vereinigt.

Das Präparat wurde nach Formalinhärtung mit Hämatoxylin-Eosin und van Gieson gefärbt. Außerdem wurde bei einigen Schnitten Elastinfärbung vorgenommen. Bei der Betrachtung der Haut im allgemeinen fällt auf, daß das Bindegewebe des Koriums etwas zellärmer ist und einzelne Züge breiter verlaufen als in normaler Haut. Bis zum Rande des Ulkus zieht die Epidermis, ihre Zellen sind bis zum Rande vollständig intakt, keine Quellung, Vakuolisierung oder Veränderung der Kerne ist sichtbar. In einem Präparat zieht eine immer dünner werdende Zunge von Epidermis über den Rand des Ulkus. Die Zellen dieses Streifens sind unverändert; er ist wohl als vom Rande her beginnende Epithelialisierung aufzufassen. Zahlreiche unveränderte Gefäßlumina treten uns im Korium und Subkutis entgegen, dagegen keine Drüsen. Das Ulkus selbst zeigt einen vollständigen Defekt der Epidermis bis tief ins Korium. Die Oberfläche ist mit Schorf bedeckt, der manchmal in Granulationsgewebe, manchmal in nekrotische Partien übergeht. Das Korium ist stellenweise sehr dünn, das subkutane Fett ist hier der Oberfläche sehr nahe. Die Gefäßlumina zeigen häufig starke Intimaverdickung, doch ist nirgends ein vollkommener Verschluß zu beobachten. Allenthalben sieht man geringe Plasmazellen.

Es handelt sich also auch nach dem pathologisch anatomischen Befund um eine chronische Hautveränderung, bei einer im ganzen etwas geschädigten Haut.

Bei der 63jährigen Frau trat ca. 4 Monate nach der letzten Röntgensitzung, in der auf die betreffende Partie 5—6 x durch vierfaches Leder mit einer Röhre von 6—7 Bauer Härte appliziert wurde, ein Röntgenulkus auf. Im ganzen wurde auf diese Hauptpartie ca. 37 x gegeben, auf dreiwöchentliche Abstände verteilt. Nach meiner Ansicht liegt in unserem Falle eine Spätschädigung der Haut vor, wie sie Iselin in einer Reihe von Fällen beschrieben hat. Der Autor faßt die Spätschädigung als eine Kumulation von kleinen Schädigungen auf, und zwar kommt nach seiner Ansicht infolge primärer Gefäßalteration sekundäre Zelldegeneration mit Zellzerfall infolge der Ernährungsstörung zustande. Die Widerstandsfähigkeit der Haut verschiedener Patienten scheint verschieden zu sein. Nach der Tabelle besteht für die Bauchhaut bei Applikation von 6 Sabourauddosen die Gefahr der Spätschädigung, doch ist dies wohl individuell sehr verschieden. Wir haben mehrere Patientinnen, denen wir bis zu 10 Sabourauddosen auf die Bauchhaut applizierten, ohne daß eine Schädigung der Haut aufgetreten wäre, während im oben beschriebenen Fall noch keine 5 S.-D. verabfolgt wurden. Ich gebe allerdings zu, daß nach der ersten Sitzung eine leichte Pigmentation auftrat, ebenso angeblich nach der letzten am 2. August. (Nach unserm Protokoll [5—6 x] erscheint dies ausgeschlossen.)

In bezug auf die Erklärung unseres Falles möchte ich mich der Iselinschen Ansicht anschließen. In den mikroskopischen Präparaten konnte eine hochgradige Intimaverdickung der Gefäße im Bereich des Ulkus festgestellt und dieser Befund wohl als Ursache für das Auftreten des Ulkus angesehen werden.

In Anbetracht der gegenwärtig vielfach geübten Intensivbestrahlung ist unsere Beobachtung ebenfalls eine Warnung und Mahnung zur Vorsicht in der Dosierung der Röntgenstrahlen. Ich habe bei 900—1000 Bestrahlungen jährlich bis jetzt nie etwas Derartiges beobachtet und mich deshalb zur Veröffentlichung des Falles entschlossen.

Digitized by Google

Aus der medizinischen Klinik (Direktor: Professor Dr. Treupel) des Hospitals zum heiligen Geist in Frankfurt a. M.

Die Insuffizienz der Valvula ileocoecalis im Röntgenbild.

Von

Dr. Franz M. Groedel,

Vorstand des Röntgenlaboratoriums der Klinik, Arzt in Bad Nauheim.

(Hierzu Tafel V und VI.)

Das Ileum mündet seitlich in das Kolon ein, in dessen Lumen es sozusagen eingestülpt ist. Die hierdurch entstehenden Falten oder Lippen bilden ein Abschlußventil des Dickdarmes gegen den Dünndarm hin (Valvula bauhinii, Valvula coli, Ileozoekalklappe), so daß einmal in das Kolon gelangter Chymus nicht mehr ins Ileum zurückfließen kann. Außerdem befindet sich an der Dünndarmmündung ein starker ringförmiger Muskel (Sphincter ileo-colicus), der teils einen Rückfluß der Kotmassen aus dem Dick- in den Dünndarm verhindert, teils den Zufluß reguliert.

Beweist schon das Vorhandensein dieses Ventils, daß ein Rückfluß von Dickdarminhalt in den Dünndarm inoportun ist, so wird uns dies weiter klar, wenn wir die Zusammensetzung des in den beiden Darmabschnitten enthaltenen Chymus in Rechnung ziehen. Sollten sich sonach Krankheitsbilder auffinden lassen, bei denen eine Schlußunfähigkeit der Ileozoekalklappe besteht, so dürfen wir die eventuell in der betreffenden Anamnese verzeichneten Beschwerden als Dünndarmschmerzen, verursacht durch retrograd in das Ileum gelangten Dickdarminhalt bezeichnen.

Seit etwa zwei Jahren habe ich mein Augenmerk auf den röntgenologischen Nachweis der Insuffizienz der Bauhinschen Klappe gerichtet. Auf dem letzten Röntgenkongreß[1]) habe ich bereits über die hierzu notwendige Technik berichtet und einige Fälle demonstriert, bei denen mir einerseits der röntgenologische Nachweis einer Klappenschlußunfähigkeit geglückt war, andererseits hierdurch die Beschwerden der Patienten ursächlich begründet werden konnten. Obwohl ich über kein für die Lösung der vorliegenden Frage besonders geeignetes Krankenmaterial verfüge, konnte ich in der Zwischenzeit doch weitere interessante Beobachtungen anstellen, über die ich heute ausführlicher berichten will. Das Schlußwort gebührt hier allerdings dem Chirurgen und ich hoffe, daß er sich bald zum Wort melden möge.

Was zunächst die normale Funktion der Ileozoekalklappe anlangt, so finden sich hierüber in den Lehrbüchern der Anatomie, Physiologie, Pathologie und der klinischen Diagnostik nur sehr kurze Angaben. Das Resümee aus allen diesen Bemerkungen ist dieser Arbeit vorausgesetzt. Auch in den letzten Jahrgängen der medizinischen Zeitschriften findet sich mit zwei Ausnahmen nirgends eine diesbezügliche Äußerung. Max Herz[2]), auf dessen Arbeit ich erst kürzlich aufmerksam wurde, scheint der einzige Autor zu sein, der sich mit der Funktion der Bauhinschen Klappe vom Standpunkt des Praktikers aus eingehender befaßt hat. Seine anatomischen Untersuchungen zeigten in der Hauptsache, daß es geringe Differenzen in der Mündungsart des Ileums in den Dickdarm gibt, daß durch die anatomische Anordnung ein Ventil und eine Art Siphonverschluß erzeugt wird und daß normalerweise ein Rückfluß von Dickdarminhalt in den Dünndarm unmöglich ist.

Das Bild der Insuffizienz der Bauhinschen Klappe scheint Herz zum erstenmal beschrieben zu haben. Seine Aufmerksamkeit wurde auf die Frage gelenkt, als er bei Bauch-

[1]) Groedel, Die Röntgendiagnostik pathologischer Veränderungen der Ileozoekalgegend. VIII. Kongreß der deutschen Röntgengesellschaft 1912.

[2]) Max Herz, Insufficientia valvulae ileocoecalis. Wien. med. Wochenschr. 1897. Nr. 36 u. 37.

Digitized by Google

massage eines jungen Mädchens bemerkte, daß sich Zoekalinhalt in den Dünndarm exprimieren ließ. Bei daraufhin vorgenommenen anatomischen Untersuchungen fand Herz, daß eine Insuffizienz der Bauhinschen Klappe meist durch Veränderungen der Schleimhaut des Dickdarmanfangteiles verursacht wird, z. B. bei Potatoren, bei Ödem und Stauungskatarrh Herzkranker, durch ein typhöses Geschwür usw. In den Anamnesen der klinisch beobachteten Fälle fehlten jedoch dementsprechende Angaben. Meist handelte es sich um Patienten mit wechselnden Stuhlverhältnissen — bald sehr harte kleinballige, bald gehäuft wässerige Stühle — und die klinischen Symptome deckten sich zum großen Teile mit denen der chronischen Dickdarmaffektionen. Die klinische Diagnose soll besonders durch Palpation (siehe den obenstehenden Befund) und Perkussion möglich sein. „Bei der Häufigkeit von peritonitischen Veränderungen in der Umgebung des Wurmfortsatzes, wunderte es ferner Herz nicht, dieselben an der Leiche zugleich mit veränderten Klappen vorzufinden. Ein Zusammenhang zwischen beiden läßt sich jedoch nicht behaupten."

Die einzige weitere Publikation, in der ich die Frage noch angeschnitten finde, erfolgte ganz kürzlich. Crämer[1]) meint bezüglich des Vorkommens einer Insuffizienz der Valvula ileocoecalis: „Daß eine solche vorkommt, ist längst bekannt; bei Öllavements kann man nicht selten beobachten, wie das Öl in den Dünndarm und selbst in den Magen gelangt, in drei Fällen wurde das Öl erbrochen; auch Ziemsen hat einen solchen Fall beobachtet, bei dem wegen dieses Vorkommnisses eine Kommunikation des Kolons mit dem Magen angenommen wurde, die aber bei der Sektion nicht gefunden wurde. Auch bei der Verabreichung von Nährklystieren hat man gesehen, daß die Klappe nicht suffizient war. Für gewöhnlich kann weder gasförmiger noch flüssiger Darminhalt die Klappe überwinden, wenn aber starke katarrhalische Prozesse sich hier etabliert haben, das Zoekum bei dauernder Stagnation des Darminhaltes durch Gase stark aufgetrieben wird, dann kann noch ein Übertritt solcher Massen in den Dünndarm stattfinden. Bedenkt man, daß der Dünndarm gegen solchen zersetzten Zoekalinhalt äußerst empfindlich ist, so wird man sich nicht wundern dürfen, wenn Kolikerscheinungen, schwere Übelkeit, Brechreiz und andere lästige Symptome sich einstellen. Durch den Lardenoisschen Versuch kann man den Übertritt von Gasen in den Dünndarm nachweisen, wenn man mit beiden Händen untersucht, ein Entweichen nach der Flexur hin durch Druck mit der linken Hand unmöglich macht und dann mit der rechten das Zoekum nach unten auszustreichen versucht. Tritt deutliches Gurren ein bei dem Entweichen der Gase nach dem Ileum zu, kommt es zu unangenehmen subjektiven Sensationen, dann darf man wohl eine Insuffizienz annehmen."

Wie ist nun der röntgenologische Beweis für die Schlußunfähigkeit der Bauhinschen Klappe zu erbringen? Wie bei der Darmröntgenuntersuchung überhaupt stehen uns auch hier wieder zwei Wege zur Verfügung: die Beobachtung der per os dem Körper eingeführten Kontrastmahlzeit auf ihrer Wanderung durch den Darmkanal und die Untersuchung mittels des Röntgeneinlaufes.

Nachweis der Ileozoekalklappeninsuffizienz durch die Kontrastmahlzeit.

Wir wissen, daß die Kontrastmahlzeit unter normalen Verhältnissen und bei Beobachtung einer bestimmten Versuchsanordnung in ziemlich regelmäßigen, wenn auch individuell wechselnden Zeitintervallen die einzelnen Darmabschnitte passiert. So gab ich seinerzeit[2]) an, daß die Füllung des Zoekums frühestens zwei bis drei Stunden nach der Wismutmahlzeit beginnt und

[1]) Fr. Crämer, Coecum mobile und chronische Appendizitis. Münchn. med. Wochenschr. 1912. Nr. 12 u. 13.

[2]) F. M. Groedel, Atlas und Grundriß der Röntgendiagnostik. I. F. Lehmann, München, 1909. Seite 217.

Digitized by Google

frühestens nach vier, längstens nach sechs Stunden beendet ist. Rieder[1]) hat neuerdings die Darmmotilität in sehr eingehender Weise studiert. Er fand bei seinen beiden Normalfällen die ersten wismuthaltigen Partikel, $3^1/_2$ resp. 4 Stunden nach der Nahrungsaufnahme im Zoekum. Aber erst acht bis neun Stunden nach der Nahrungsaufnahme war die Dünndarmverdauung in diesen beiden Fällen beendet. Allzu groß ist ja der Unterschied zwischen meinen und Rieders Zeitangaben nicht, so daß man wohl von einer Übereinstimmung unserer Versuche reden darf. Die geringe Differenz erklärt sich außerdem leicht aus der Verschiedenheit unserer Versuchsanordnung bezüglich Menge und Art der Röntgenmahlzeit. Während ich genau 400 g Griesbrei mit 10 % Bi. subnitricum bei meinen mehrere Jahre zurückliegenden Versuchen benutzt hatte, nahmen die beiden Versuchspersonen Rieders Griesbrei mit einem etwas höheren Gehalt von Bi. carbonicum. Die Motilität der einzelnen Abschnitte des Verdauungstraktus wird neben den verschiedenen äußeren Momenten ganz wesentlich durch die Zusammensetzung der Nahrung beeinflußt. Brauchen deshalb auch die verschiedenen gebräuchlichen Kontrastmittel der Röntgenmahlzeit noch keine anormalen Verhältnisse zu bedingen, so müssen wir doch stets berücksichtigen, welches Metallsalz für die Motilitätsprüfung angewandt wird. Ganz andere Transportzeiten als bei Wismut finden wir zum Beispiel bei Verwendung von Bariumsulfat. Wie ich kürzlich[2]) ausführte, bevorzuge ich seit etwa zwei Jahren die Bariummahlzeit[3]) vor der Wismutmahlzeit, weil sie im Gegensatz zu der letzteren eine etwa um die Hälfte kürzere (wahrscheinlich vollkommen physiologische) Entleerungszeit des Magens bedingt. Auch die Dünndarmverdauung ist, wie ich auf dem letzten Röntgenkongreß berichtete, viel kürzer als wir sie bei Verwendung der Wismutmahlzeit fanden. Bei Benutzung der Bariummahlzeit beginnt die Zoekumfüllung schon 1—$1^1/_2$ Stunden nach der Nahrungsaufnahme und ist meist zwischen der vierten und fünften Stunde beendet. Es stimmt dies auch mit den Angaben von Best und Cohnheim[4]) überein, die der Ansicht sind, daß Wismut die Magenleerung reflektorisch verlangsamt, den Transport der Ingesta durch den Dünndarm verzögert, Bariumsulfat dagegen nicht. Auf dieselbe Weise erklärt sich auch, daß Arthur F. Hertz[5]) und die meisten englischen Autoren größere Zeitintervalle wie Rieder und ich erhalten, weil sie Bi. oxychlor. an Stelle des bei uns jetzt gebräuchlichen Wismutkarbonats verwenden. Auf jeden Fall können wir aber sagen, daß zwölf Stunden nach einer Wismutmahlzeit oder sechs Stunden nach einer Bariummahlzeit der Dünndarm leer sein muß.

Finden wir nach dieser Zeit noch größere Dünndarmpartien mit Kontrastchymus gefüllt, so spricht dies, worauf z. B. auch Stierlin[6]) hingewiesen hat, entweder für eine erschwerte Entleerung des Ileums in den Dickdarm, oder, wie ich durch die weiteren Ausführungen beweisen werde, für eine Insuffizienz der Bauhinschen Klappe. Wir müßten im letzteren Falle annehmen, daß der bereits im Zoekum angesammelte Chymus retrograd in den Dünndarm befördert worden ist. Übrigens berichtet Rieder in der obenerwähnten Arbeit über vorübergehende stärkere Füllung der letzten Ileumschlingen während der normalen Dünndarmverdauungszeit, durch rückläufige Bewegung. Inwieweit solches noch normal zu nennen ist, und ob es häufiger bei Darmgesunden vorkommt, dürfte erst noch zu untersuchen sein.

---

[1]) H. Rieder, Die physiologische Dickdarmbewegung beim Menschen. Fortschr. a. d. Gebiete der Röntgenstrahlen. Bd. XVIII.

[2]) F. M. Groedel, Die Magenbewegungen. Ergänzungsband XXVII. Fortschr. a. d. Gebiete der Röntgenstrahlen. Hamburg 1912.

[3]) 150 g Bariumsulfat, 20 g Mondamin, 20 g Zucker, 20 g Kakao mit 400 g Wasser kurz aufgekocht, nach Günther und Bachems Vorschrift etwas modifiziert.

[4]) F. Best und O. Cohnheim. Münchn. med. Wochenschr. 1911, Nr. 51.

[5]) A. F. Hertz, Constipation and allied intestinal disorders. (Oxford med. Publication.) Henry Frowde. London 1909.

[6]) E. Stierlin. Die Radiographie in der Diagnostik der Ileozoekaltuberkulose. M. med. W. 1911. Nr. 23.

Digitized by Google

Nachweis der Ileozoekalklappeninsuffizienz durch den Kontrasteinlauf.

Während bei Beobachtung des Verdauungsvorganges mittels der Kontrastmahlzeit die Differentialdiagnose ob Stenose oder Insuffizienz der Bauhinschen Klappe vorliegt, nicht weiter gelöst werden kann, gelingt dies sehr leicht bei Benutzung des Röntgeneinlaufs.

Bezüglich des normalen Darmbildes nach dem Kontrasteinlauf sagt Rieder[1]) in seiner bekannten grundlegenden Publikation: „Stegemann und Schüle haben bereits vor längerer Zeit die letztgenannte, rektale Methode behufs Untersuchung des Dickdarmes zur Ausführung gebracht." „Hierbei erscheint es auffällig, daß gewöhnliche, in Rücken- oder Seitenlage ausgeführte Einläufe die Bauhinsche Klappe leicht erreichen, allerdings nur selten überschreiten, da die Ileozoekalklappe sich offenbar, wie Nothnagel wohl zuerst betont hat, der andrängenden Flüssigkeit erfolgreich entgegenzustellen vermag." Ich selbst habe in meinen Publikationen den gleichen Standpunkt eingenommen. In letzter Zeit habe ich mein Augenmerk ganz besonders auf die Frage der Schlußfähigkeit der Bauhinschen Klappe gerichtet. Bei klinisch ganz normalen Darmverhältnissen konnte ich niemals nennenswert größere Mengen der Einlaufflüssigkeit im Dünndarm nachweisen. Finden wir also retrograd im Anschluß an einen Röntgeneinlauf gefüllte Ileumschlingen, so dürfen wir eine Insuffizienz der Ileozoekalklappen annehmen.

Ich muß hier mit einigen Worten auf die spezielle Technik eingehen. Da es nicht ausgeschlossen ist, daß ein außergewöhnlich voluminöser Einlauf durch Dehnung des Aszendens zu einer Klappeninsuffizienz führt, nehme ich stets 1 Liter Einlaufflüssigkeit, enthaltend 300 gr. Bariumsulfat und 300 gr. Bolus alba, bei nicht Erwachsenen entsprechend weniger. Ferner sind sehr häufig die gefüllten Dünndarmschlingen durch den Dickdarm verdeckt. Deshalb lasse ich, nachdem die erste Röntgenuntersuchung ausgeführt ist, den Einlauf durch Defäkation teilweise entleeren, um dann sogleich eine zweite Röntgenbeobachtung anzuschließen. Ich wähle hierbei absichtlich die natürliche Defäkation und nicht die von Hänisch[2]) für die Dickdarmuntersuchung vorgeschlagene künstliche Entleerung der Einlaufflüssigkeit, weil ich den Eindruck gewonnen habe, daß gerade in den hochgradigen Fällen von Klappeninsuffizienz durch die Defäkation eine stärkere retrograde Füllung des Dünndarmes mit der Einlaufflüssigkeit erzeugt wird.

Nachweis der Ileozoekalklappeninsuffizienz durch Röntgenpalpation des gefüllten Zoekums.

Die beiden bis jetzt geschilderten Methoden sind insofern einwandsfrei, als sie den natürlichen Belastungswiderstand der Bauhinschen Klappe prüfen. Wir können unser Vorgehen aber auch dem klinischen Untersuchungsverfahren anpassen. Nachdem das Zoekum auf irgendeine Weise mit Kontrastchymus gefüllt worden ist, probieren wir, manuell seinen Inhalt in das Ileum zu exprimieren. Hierbei pflege ich das Untersuchungsresultat photographisch vor und nach der Palpation zu fixieren. Ich benutze zu diesem Zweck die Kompressionsblende, deren Tubus je nach der Lage des Colon ascendens, aber meist in die Stellung zur rechten Ureteraufnahme gebracht wird. Bei Benutzung eines leistungsfähigen Instrumentariums und eines Verstärkungsschirmes erhält man bei $^1/_4$—$^1/_2$ Sekunden Expositionszeit sehr schöne Photogramme. Ob aber der Ausfall dieser Probe beweisend ist, erscheint mir noch fraglich, da auch die normale Bauhinsche Klappe bei energischer rückläufiger Massage kaum suffizient bleiben kann.

Fall I. 63jähriger Herr, der während des Feldzuges (1870) zweimal und dann noch einmal im Jahre 1884 Ruhr durchgemacht hat. Vor 25 Jahren litt er zum erstenmal längere Zeit an mit Obstipation

---

[1]) H. Rieder. Radiologische Untersuchungen des Magens und Darmes beim lebenden Menschen. M. med. W. 1907. Nr, 35.

[2]) Hänisch, Münchener med. W. 1911. Nr. 45.

Digitized by Google

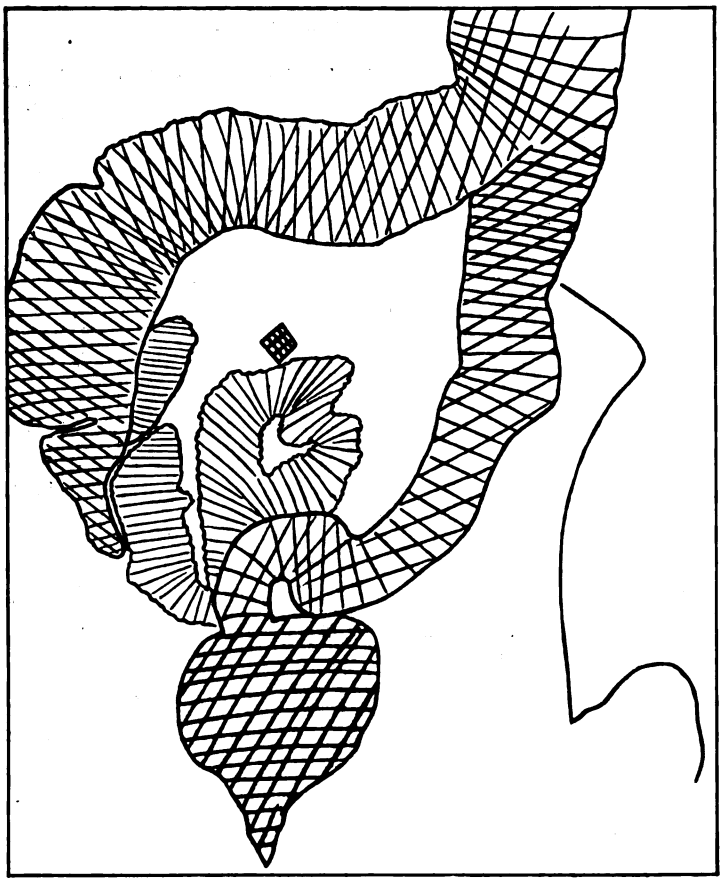

Abbildung 1.

abwechselnden Durchfällen. Seitdem haben sich ähnliche Beschwerden, wie auch Magenschmerzen häufig eingestellt. Acht Tage vor der Röntgenuntersuchung nachts Anfall von starken Leibschmerzen. Am nächsten Tag Blut im Stuhl. Seit dem Anfall krampfartiges Gefühl in der rechten Unterbauchgegend. Die klinische Untersuchung ergibt ein vollkommen negatives Resultat.

Die Röntgenuntersuchung hat folgendes ergeben. Nach Einführung eines Röntgeneinlaufes (1 L) wird der Dickdarm in seinem ganzen Verlauf sichtbar. Der Querdarm liegt verhältnismäßig hoch und zeigt nur geringe kaudale Durchbiegung; das S. romanum ist kurz ausgebildet; der Anfangsteil des Colon ascendens und das Zoekum sind unvollkommen ausgedehnt. Da sich im Raume zwischen Querdarm und Colon sigmoideum unterhalb des Nabels noch weitere Schattenbildungen befinden, wird eine Aufnahme gemacht. An der Art des Schattenkonturverlaufes lassen sich diese alsdann einwandfrei als rektal mit Kontrasteinlaufflüssigkeit gefüllte und stark ausgedehnte Dünndarmschlingen erkennen. In der Textabbildung 1, die wie die folgenden die Pause einer Aufnahme darstellt, sind die sichtbaren Dickdarmteile doppelt, die Dünndarmteile einfach schraffiert. Patient wird hierauf aufgefordert, durch mühelose Defäkation den Dickdarm zu entleeren. Die hiernach angefertigte Photographie (Textabbildung 2) läßt den Dickdarm noch in seinem ganzen Verlauf erkennen; er hat sich nur um seinen verminderten Inhalt überall zusammengezogen (peristolische Funktion des Darmes). Auch die auf der ersten Aufnahme dargestellten Dünndarmschlingen sind wieder sichtbar — wenn auch jetzt nicht mehr so mächtig ausgedehnt — außerdem haben sich aber durch retrograden Transport weitere proximal gelegene Dünndarmschlingen gefüllt, so daß nun im ganzen Abdomen und auch oberhalb des Nabels ein mehrere Meter langer, bandwurmartiger, vielfach verschlungen, aber an den Rändern fein gezähnter Schatten zu sehen ist. Der Zusammen-

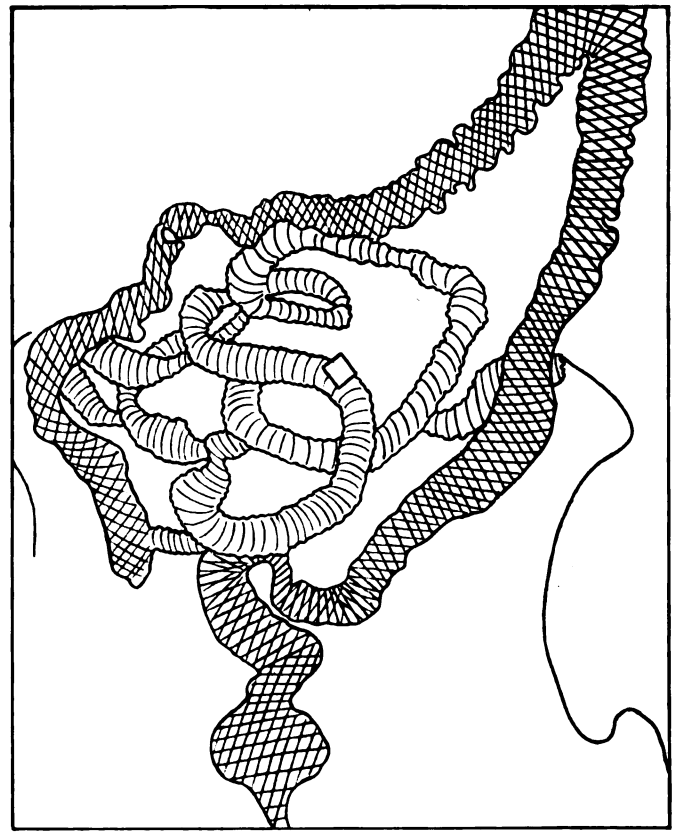

Abbildung 2.

Digitized by Google

hang des Dünndarm- und des Dickdarmschattens — die Lage der Bauhinschen Klappe — läßt sich deutlich nachweisen. Die Untersuchung wurde nach einigen Tagen wiederholt und führte zu dem gleichen Ergebnis. Nach müheloser, geringer Defäkation zeigte sich der Dünndarm auf eine große Strecke hin mit Einlaufflüssigkeit gefüllt und stark ausgedehnt (s. Tafelabbildung 1); nach nochmaliger Defäkation haben sich noch weitere Darmschlingen gefüllt, die Ausdehnung von Dick- und Dünndarm hat gleichmäßig abgenommen (s. Tafelabbildung 2).

Im vorliegenden Falle spricht das Krankheitsbild trotz negativem klinischem Befund für eine chronische Perityphlitis. Die Röntgenuntersuchung zeigt eine dauernd bestehende Insuffizienz der Ileozoekalklappe. Ob letztere durch ulzeröse frische Prozesse in der Klappengegend verursacht ist, durch ältere narbige Veränderungen oder durch Veränderungen der Außenwand des Typhlon, wie wir sie so häufig bei chron. Perityphlitis finden, ist nicht zu entscheiden. Die Beschwerden des Patienten lassen sich auf jeden Fall zu einem großen Teil durch die röntgenologisch festgestellte Anomalie erklären. Besonders dürften die anfallsweise auftretenden Schmerzen durch retrograd in den Dünndarm gelangten Dickdarminhalt ausgelöst werden. Operation konnte nicht genügend als notwendig begründet werden und wurde auch von seiten des Patienten nicht gewünscht.

Fall II. 35jähriger Kaufmann, der seit Jahren an unregelmäßigem Stuhlgang leidet und über

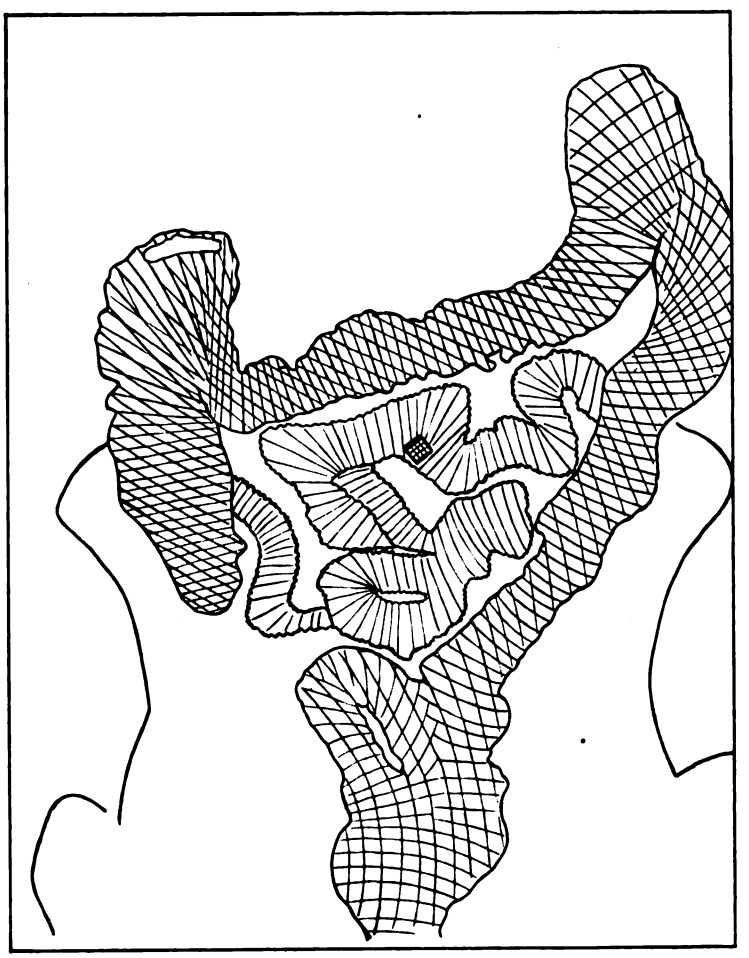

Abbildung 8.

zeitweise auftretende Schmerzen in der rechten Unterbauchgegend klagt. Klinisch kein bemerkenswerter Befund. Manchmal bei Palpation der Zoekalgegend Gurren.

Der Röntgenbefund gleicht fast vollkommen demjenigen von Fall I. Nach Einführung des Röntgeneinlaufes sehen wir (Textabbildung 3) das Bild des Dickdarmes in jeder Beziehung normal. Gleichzeitig

Digitized by Google

läßt sich aber erkennen, daß ein großer Teil der Einlaufflüssigkeit in den Dünndarm hineingelangt ist. Zahlreiche auch oberhalb des Nabels gelegene Dünndarmschlingen sind sichtbar geworden. Nach Defäkation sehen wir (Textabbildung 4 und Tafelabbildung 3) den Dickdarm fast vollkommen geleert. Nur das Colon ascendens und einzelne Teile des Querdarmes und des Descendens sind mäßig gefüllt.

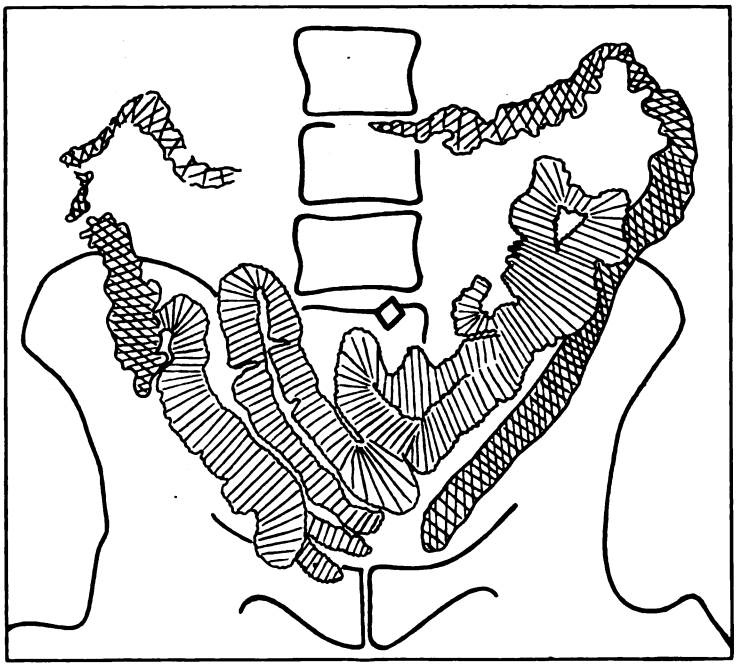

Abbildung 4.

Dagegen hat die Dünndarmfüllung noch zugenommen. Die Kontrolluntersuchung einige Tage später führte zu dem gleichen Resultate.

Fall III. 36 jähriger Fabrikant, der seit frühester Jugend an habitueller Verstopfung leidet; Patient war nie krank. Seit Jahren bestehen anfallsweise auftretende Schmerzen in der rechten Unterbauchgegend. Seit einigen Jahren auch Hämorrhoidalbeschwerden. Klinischer und Röntgenbefund wie bei Fall I und II.

Fall IV. 34 jähriger Chemiker. Seit Jahren Darmbeschwerden, die bald als Darmneurasthenie, bald als chronische Appendizitis oder Perityphlitis gedeutet werden. Die Röntgenuntersuchung zeigt nach Einlauf ausgedehnte Füllung des Dünndarmes.

Fall V. Etwa 40 jähriger Restaurateur. In der Anamnese keine Besonderheiten. Klinisch bereits als chronische Perityphlitis gedeutet, zeigt das Röntgenbild wieder den typischen Befund der hochgradigen Insuffizienz der Bauhinschen Klappe.

Fall VI. 16 jähriges Mädchen, das seit $^1/_2$ Jahre an starker Obstipation leidet, die im Anschluss an einen Magen-Darmkatarrh auftrat, während gleichzeitig die Menses seitdem aussetzten. Schmerzen und Schmerzhaftigkeit der Ileozoekalgegend. Die Röntgenuntersuchung zeigt eine Verlängerung resp. Ptose des Querdarmes und beträchtliche Insuffizienz der Bauhinschen Klappe.

Fall VII. 40 jähriger Herr, seit langer Zeit an Darmbeschwerden und Hämorrhoidalblutungen leidend. Schmerzen in der Blinddarmgegend. Röntgenbefund des Magen-Darmkanals normal, außer leichter Insuffizienz der Bauhinschen Klappe.

Fall VIII. 45 jähriger Postunterbeamter, der seit langer Zeit über Abdominalschmerzen klagt. Patient macht den Eindruck eines hochgradigen Neurasthenikers. Seine entschieden übertriebenen Klagen und langatmigen Schilderungen der verschiedensten Symptome (z. B. Nierenschmerzen) erwecken den Verdacht der Simulation. Die ausgedehnte Röntgenuntersuchung der Abdominalorgane ergibt vollkommen normalen Befund mit Ausnahme einer ausgesprochenen Insuffizienz der Ileozoekalklappe. Es kann also Simulation ausgeschlossen werden.

Fall IX. 21 jähriger Arbeiter. Seit einigen Jahren Schmerzen in der Zoekalgegend, die druckempfindlich ist. Man fühlt den Blinddarm meist tumorartig ausgedehnt, bei längerer Palpation treten gurrende Geräusche auf. Entsprechend der klinischen Diagnose „chronische Perityphlitis“ findet sich bei der Untersuchung mittels Röntgeneinlauf eine Insuffizienz der Bauhinschen Klappe. (Siehe Tafelabbildung 4).

Digitized by Google

Fall X. 25jährige Büglerin. Schon mehrere Jahre bestehen Darmbeschwerden. Patientin sucht den Arzt wegen kürzlich auftretender Symptome eines frischen Magenulkus auf. Die Röntgenuntersuchung ergibt keinerlei positiven Befund am Magen und Dickdarm, dagegen eine hochgradige Insuffizienz der Bauhinschen Klappe. Der Dünndarm ist, wie Tafelabbildung 5 zeigt, retrograd in großer Ausdehnung gefüllt.

Fall XI. 18jähriges Dienstmädchen, das häufig über leichte Magen-Darmbeschwerden zu klagen hat. Die untere Abdominalgegend ist besonders rechts diffus druckempfindlich. Nach Röntgeneinlauf (s. Tafelabbildung 6) erscheint das Colon ascendens unvollkommen gefüllt. Zahlreiche Dünndarmschlingen sind retrograd durch den Einlauf überflutet.

Fall XII. 16jähriger Bauer. Vor einigen Jahren Anfall von starken Schmerzen in der Appendixgegend. Seit etwa 8 Wochen häufig leichtere Anfälle. Der Mac Burney'sche Punkt ist schmerzhaft, Ileozoekalgurren leicht auslösbar. Wie Tafelabbildung 7 zeigt, wird auch in diesem Falle der Dünndarm durch den Röntgeneinlauf in großer Ausdehnung retrograd stark gefüllt.

Fall XIII. 27jähriges Dienstmädchen. Vor 5 Jahren wurde Appendektomie ausgeführt. Seit längerer Zeit wieder Magen-Darmbeschwerden. Starke Druckempfindlichkeit des Abdomens, besonders in der Nabelgegend. Blutprobe stets negativ. Die Röntgenuntersuchung führt zu der Diagnose: starke mechanische Ektasie des Magens, leichte Ptose des Querdarmes, mäßige Insuffizienz der Valvula Bauhinii. Tafelabbildung 8 zeigt die Aufnahme nach Einführung des Röntgeneinlaufes. Auch auf der Aufnahme nach der Defäkation sind einige gefüllte Dünndarmschlingen zu sehen.

In den vorstehend nur auszugsweise wiedergegebenen Krankengeschichten der Fälle I bis XIII haben wir, mehr oder weniger markant, stets wieder das klinische, zurzeit noch zu wenig scharf gezeichnete Bild der chronischen Perityphlitis. Die Röntgenuntersuchung ergab bei all diesen Fällen den sicheren Nachweis einer Insuffizienz der Valvula bauhinii. Da der Internist auf Grund derartig vager Symptome und Beschwerden nur ungern eine Operation anempfehlen wird — um so mehr als nach Abdominaloperationen früher oder später allzu häufig durch perigastrische, perityphlitische und andere Veränderungen bedingte Beschwerden neuerdings aufzutreten pflegen — läßt sich die Genese der Schlußunfähigkeit der Ileozoekalklappe nicht immer mit Sicherheit eruieren. Meist dürften katarrhalische Veränderungen der Mündungsstelle des Dünndarmes, noch häufiger meiner Ansicht nach perityphlitische Veränderungen, in deren Nähe die mechanische Ursache der Erscheinung sein. Ganz besonders glaube ich, daß dies für die appendektomierten Fälle (z. B. unser Fall XIII) zutrifft. Endlich wird durch den röntgenologischen Nachweis der Ileozoekalklappeninsuffizienz in vielen Fällen das schmerzauslösende Moment — der falsche Dünndarminhalt — festgestellt.

Nur in relativ wenigen Fällen war es mir bislang möglich durch die Autopsia in vivo oder post mortem die Richtigkeit meiner Diagnose zu kontrollieren, resp. einen Einblick in die anatomischen Verhältnisse bei Insuffizienz der Ileozoekalklappe zu erhalten. Die wenigen Fälle waren überdies meist durch komplizierende, die Operation strikte indizierende anderweitige Symptome teilweise für die Lösung der vorliegenden Fragen unbrauchbar[1]).

Fall XIV, der erste von mir durch Operation verifizierte Fall, dürfte zugleich der interessanteste sein, da er auch über die Genese der Klappeninsuffizienz Aufschluß zu geben vermag. Es handelt sich um eine 24jährige junge Frau, die vor 10 Jahren einen Unfall erlitten hatte. Sie schlug damals beim Baden durch einen falsch ausgeführten Sprung mit dem Leib heftig auf das Wasser auf. Es stellten sich sofort starke Schmerzen im Leib ein, im Stuhl wurde einige Tage lang Blut nachgewiesen. Allmählich trat Heilung ein. Seit einigen Jahren hatten sich neuerdings Beschwerden eingestellt, die sich derart steigerten, daß ärztliche Hilfe angerufen wurde. Die Röntgenuntersuchung ergab ziemlich starke Ptose des Querdarmes (s. Tafelabbildung 9) und hochgradige Insuffizienz der Bauhinschen Klappe. Auf Wunsch der Patientin und der starken Beschwerden wegen wurde die Laparotomie ausgeführt. Es zeigten sich dabei überall (auch in der Blinddarmgegend) starke Verwachsungen. Nach Lösung der Verwachsungen wurde der Koloptose wegen die Kolopexie des Querdarmes ausgeführt. Über den weiteren Verlauf des Falles nur folgendes. Nach glatter Heilung der Wunde wurde wieder geröntgt. Es zeigte sich, daß die Ileozoekalklappe suffizient war. Eine weitere Untersuchung nach einigen Wochen zeigte, daß zwar die Kolonfixation wieder gelöst war, die Bauhinsche Klappe aber weiter gut funktionierte. Es

[1]) Für Erlaubnis zur Einsichtnahme der Operationsprotokolle danke ich Herrn Dr. Amberger (Direktor der chirurgischen Abteilung) auch an dieser Stelle.

Digitized by Google

wurde neuerdings die Kolopexie ausgeführt und einige Monate später nochmals eine Röntgenuntersuchung vorgenommen, die wieder normale Verhältnisse bei vorläufig noch bestehender Kolonfixation ergab. Die Bauhinsche Klappe war diesmal nicht vollkommen suffizient.

Ich glaube, daß uns dieser Fall in mehrfacher Hinsicht wertvollen Aufschluß zu geben vermag. Nach Lösung der abdominalen Verklebungen und Verwachsungen wird eine vorher insuffiziente Ileozoekalklappe suffizient. Es ist also anzunehmen, daß die als Teilerscheinung multipler Abdominalverklebungen bestandenen perityphlitischen Veränderungen zur Klappenschlußunfähigkeit geführt hatten, daß durch diese starke Beschwerden verursacht wurden und daß man durch Entfernung resp. Lösung der Verklebungen die Klappen wieder funktionsfähig machen kann. Die Operation wird also dort zu empfehlen sein, wo sehr starke und kontinuierliche Beschwerden durch die Klappeninsuffizienz verursacht werden. Wenn auch mit größter Wahrscheinlichkeit früher oder später neuerdings Verwachsungen und deren Beschwerden auftreten, so ist doch wenigstens für mehrere Jahre dem Patienten Befreiung von seinen Beschwerden ziemlich sicher. In sehr schweren Fällen wird sogar die Operation dringend indiziert sein, wenn durch dauernde Überflutung des Dünndarmes mit Dickdarminhalt eine chronische Reizung der Dünndarmschleimhaut und deren Folgen zu befürchten sind.

Bei dieser Gelegenheit seien einige Worte über die operative Fixation des Dickdarmes eingefügt. Unser Fall XIV zeigt uns, daß die Befestigung des Darmes nicht immer von Dauer ist. Und das ist meiner Erfahrung nach kein seltenes Vorkommnis und vielleicht für den Patienten häufig ein günstiger Ausgang. Bleibt die Darmfixation durch Ausbildung ausgedehnter Verklebungen eine dauernde, so bilden sich häufig Strangulationen und Abknickungen des Darmes, die für den Patienten unangenehmere Zustände und Beschwerden bedingen, wie die vor der Operation bestehenden. Das gleiche gilt auch für die operative Behandlung des Coecum mobile nach Wilms. Für dieses, in neuester Zeit von verschiedener Seite stark bezweifelte Krankheitsbild sind mehrere Röntgensymptome angegeben worden. Vielleicht lassen sich in Zukunft bei genauerem Zusehen zahlreiche derartige Fälle als Klappeninsuffizienz deuten. Auf jeden Fall glaube ich, daß die Operationserfolge in der Mehrzahl der Fälle auf die durch die Operation bedingte Lösung bestehender perityphlitischer Verklebungen, weniger auf die Zoekopexie selbst zurückzuführen sind. Auch hier ist meiner Erfahrung nach die Fixation des Kolons meist nur kurz bestehend. Häufig fand ich sie bald wieder gelöst — der auch hier günstigere Verlauf — oder unter gleichzeitiger Strangulation und Knickung des Darmes nur teilweise geglückt.

Als Beleg sei hier nur ein Fall kurz geschildert. Fall XV, 40 jährige Dame. Vor 4 Jahren wurde Totalexstirpation des Uterus ausgeführt. Schon früher hatten Schmerzen in der Zoekalgegend bestanden, die sich nach der Operation steigerten. Daher Appendektomie. Wegen wieder auftretender Beschwerden Zoekumfixation. Neuerdings Verstärkung der Beschwerden. Die Röntgenuntersuchung (s. Tafelabbildung 10) zeigt eine starke Koloptose. Auch das Colon ascendens steht tiefer als normal und zeigt bei wiederholter Untersuchung an konstanter Stelle zwei stark ausgebildete Strangulationen des Darmlumens. Wie die wiederholte Beobachtung weiterhin zeigte, wurden an diesen stenosierten Stellen Teile der Röntgenmahlzeit tagelang retiniert, wenn der übrige Dickdarm schon längst geleert war.

Der nun zu besprechende Fall XVI wurde mir von Stabsarzt Dr. Hadlich vor 2 Jahren zur Röntgenuntersuchung zugeführt. Es handelte sich um einen sichtbar abgemagerten Feldwebel, der seit einiger Zeit über anfangs im linken, dann im rechten Abdomen lokalisierte Schmerzen und Schmerzanfälle klagte. Die klinische Diagnose schwankte zwischen Nieren- und Gallenblasenerkrankung. Bei der wiederholten Röntgenuntersuchung (s. Tafelabbildung 11) fand ich eine ausgedehnte rektale Füllung des Dünndarmes durch den Röntgeneinlauf, das Colon ascendens meist etwas mangelhaft gefüllt. Ich stellte daher die Diagnose „chronische Perityphlitis", glaubte aber in Anbetracht der starken Gewichtsabnahme des Patienten eine Operation doch anraten zu sollen. Wie mir Kollege Hadlich — eine genauere Beschreibung des Falles wird nächstens von seiner Seite erfolgen — später mitteilte, fand sich bei der Operation eine chronische Appendizitis mit ausgedehnten Verwachsungen. Bei der Sektion konnte eine anatomische Insuffizienz der Bauhinschen Klappe nicht nachgewiesen werden, was ja auch meiner oben vertretenen Auffassung nach durchaus nicht notwendig ist.

Fall XVII, 19 jähriges Mädchen. Seit etwa $^1/_2$ Jahre spürt sie, daß der Leib hart geworden ist. Klinisch und röntgenologisch läßt sich während des langen Krankenhausaufenthaltes mit Sicherheit feststellen, daß es sich um hochgradige Abdominaltuberkulose mit mächtiger Tumorbildung handelt. Bei genauer Verfolgung der Bariummahlzeit durch den Darmkanal hindurch zeigte sich mehrere Stunden post coenam das bekannte, besonders von Stierlin geschilderte, für Ileozoekaltumoren typische Bild.

Digitized by Google

Man sieht (vergl. Tafelabbildung 12) die letzte Ileumschlinge abnorm lang mit Kontrastchymus gefüllt, während der übrige Kontrastbrei im Kolon angesammelt und schon weit vorgewandert ist, so daß eine Stenose der Ileozoekalklappe zu vermuten wäre. Wie die weitere Untersuchung zeigte, handelte es sich jedoch nicht um eine Stenosierung der Bauhinschen Klappe, sondern um eine Insuffizienz und um durch diese bedingtes Zurückfluten des Dickdarminhaltes in den Dünndarm. Nach Verabfolgung eines Röntgeneinlaufes sehen wir (s. Tafelabbildung 13) den Dickdarm unregelmäßig konfiguriert — Drucksymptome der Abdominaltumoren — und den Dünndarm durch die Bauhinsche Klappe hindurch retrograd gefüllt.

Der Fall lehrt uns, daß wir die Diagnose einer Ileozoekalklappenstenose nur dann stellen dürfen, wenn wir durch Untersuchung mittels Einlaufes festgestellt haben, ob die nach einer Kontrastmahlzeit zu bemerkende abnorm lange Sichtbarkeit der letzten Ileumschlingen wirklich durch stagnierenden Dünndarminhalt oder durch retrograd ins Ileum gelangten Koloninhalt verursacht wird.

Ein in mancher Beziehung ähnlicher Befund war bei Fall XVIII zu erheben. Das 19jährige Dienstmädchen hatte vor einigen Monaten eine Appendektomie durchgemacht. Wegen starker Beschwerden kam sie neuerdings zur Untersuchung. Das 12 Stunden post coenam aufgenommene Röntgenbild (s. Tafelabbildung 14) zeigte den Dickdarm bis zur linken Flexur gefüllt, das Colon ascendens in der Mitte scharf abgeknickt und (bei wiederholter Untersuchung) stets mit seinem kaudalen Abschnitt medianwärts verlagert. Die letzten Dünndarmschlingen waren noch stark gefüllt. Während dieser Befund wieder für eine leichte Stenosierung der Ileozoekalklappen sprach, ergab die Untersuchung mittels Röntgeneinlauf die Symptome der Klappeninsuffizienz. Tafelabbildung 15 zeigt, daß der Kontrasteinlauf die Bauhinsche Klappe überschreitet und größere Dünndarmstrecken füllt. Auch bei diesem Vorgehen läßt sich die teilweise Verziehung des Colon ascendens nachweisen. Endlich ist noch der Befund zu Beginn der Zoekumfüllung bei Zuführung des Kontrastmittels per os zu erwähnen. Es zeigt sich hier deutlich, daß der Chymus das Colon ascendens außerordentlich schnell passiert und daß dieses meist röhrenförmig kontrahiert ist. Das Gesamtresultat der Röntgenuntersuchung mußte sonach lauten: Verlagerung und Knickung des Colon ascendens sowie Insuffizienz der Valvula Bauhinii. (Ursache perityphlitische Prozesse oder Tumorbildung) und ulzeröse Prozesse im Colon ascendens.[1]) Die Operation ergab Tumorbildung auf Basis der Appendektomienarbe und chronische Entzündung des Zoekums.

Ebenfalls um Tumorbildung handelt es sich bei Fall XIX, einem 62jährigen Architekten. Wegen Erbrechen und abwechselnd auftretenden Durchfällen und Verstopfung sucht Patient den Arzt auf. Die Ileozoekalgegend ist ziemlich druckempfindlich. Die Röntgenuntersuchung des Magen-Darmkanals ergibt nichts Besonderes, nur zeigen sich (s. Tafelabbildung 16) einige Dünndarmschlingen retrograd gefüllt, während das Zoekum selbst mangelhaft gefüllt ist. Da Patient in der Folge Blut erbricht, Blut im Stuhl nachweisbar wird, auch die Ileozoekalgegend sehr stark druckempfindlich ist, entschließt er sich zur Operation. Bei dieser wird ein infiltrierender Tumor gefunden, der das Ostium ileocoecale als starrer Ring umgibt. Durch mikroskopische Untersuchung wird der Tumor als zerfallenes ringförmiges Karzinom gedeutet.

Weiter sei noch kurz Fall XX als hierher gehörend erwähnt. Bei der 48jährigen Frau bestand klinisch der Verdacht eines Darmtumors. Die Röntgenuntersuchung ergab keinerlei entsprechende Symptome. Nur zeigte sich wieder der Dünndarm 12 Stunden p. c. noch gefüllt und auch durch den Röntgeneinlauf retrograd füllbar. Auch bei der Operation und Sektion ließ sich kein Darmtumor auffinden, dagegen wurde ein primäres Uteruskarzinom mit zahlreichen Metastasen im ganzen Peritoneum und besonders starker knotenförmiger Durchsetzung der Appendixgegend festgestellt.

Ganz ähnlich lagen die Verhältnisse bei Fall XXI, einem 61jährigen Herrn. Wegen Obstipation, Appetitlosigkeit usw. sucht Patient den Arzt auf. Es wird eine Resistenz rechts oberhalb des Nabels festgestellt. Die chemische Prüfung des Mageninhaltes fällt negativ aus. Dagegen läßt sich wiederholt Blut im Stuhl nachweisen. Auf Grund der röntgenologisch nachweisbaren, stark verlangsamten Magenmotilität wird die Diagnose: Pylorusstenose, wahrscheinlich durch Karzinom, gestellt. Der anormalen Magenmotilität wegen kann die Frage nicht entschieden werden, ob die fast chronische Sichtbarkeit der letzten Ileumschlingen durch die Pyloruserkrankung bedingt ist, oder auf einer sekundären Zoekalklappenaffektion beruht. Die Untersuchung nach Röntgeneinlauf zeigt, (s. Tafelabbildung 17), daß die Bauhinsche Klappe insuffizient ist. Bei Operation fand sich ein exulzerierendes flaches Karzinom in der Pars pylorica, Metastasen in der Leber, im Netz und in der Appendixgegend.

Endlich sei noch ein Fall von wirklicher Stenosierung der Ileozoekalklappen zum Vergleich gebracht. Bei dem 39jährigen Bureaubeamten (Fall XXII) wurde wegen Blutbefund im Stuhl die Röntgen-

---

[1]) Stierlin, Münchener med. W. 1911 usw. hat die Röntgensymptome der Colitis ulcerosa zuerst beschrieben.

Digitized by Google

untersuchung veranlaßt. Wie Tafelabbildung 18 zeigt, ist der größte Teil des Dünndarmes noch Stunden nach der Nahrungsaufnahme mit der Röntgenmahlzeit stark gefüllt (der Magen ist durch Wismutmilch neuerdings sichtbar gemacht), während bei der Untersuchung mit Röntgeneinlauf die Bauhinsche Klappe suffizient befunden wurde.

Ich habe hier nur diejenigen Fälle besprochen, die in meinen Journalen der letzten zwei Jahre als Insuffizienz der Ileozoekalklappe geführt sind. Eine Durchsicht meines Plattenarchives würde sicherlich noch manchen übersehenen Fall besonders aus früherer Zeit zutage fördern. Auch habe ich diejenigen Fälle, die zwar klinisch den Verdacht einer chronischen Perityphlitis oder dergleichen erregten, röntgenologisch aber keinen Befund boten — es sind meiner Erinnerung nach vielleicht vier oder fünf — nicht aufgeführt. Für statistische Untersuchungen ist ja wie bereits erwähnt mein Material ungeeignet.

Als wichtigste Punkte meiner vorstehenden Ausführungen möchte ich die folgenden nochmals zusammenfassen. Der Normalröntgeneinlauf scheint bei normalen Mündungsverhältnissen des Ileums die Ileozoekalklappe nicht zu überschreiten. Finden wir nach dem Einlauf, und besonders nach dessen teilweiser Entleerung durch mühelose Defäkation, größere Dünndarmpartien retrograd gefüllt, so dürfen wir einen pathologischen Zustand der Bauhinschen Klappe annehmen. Bestehen entsprechende, am besten als Dünndarmschmerzen zu bezeichnende Beschwerden, so sind diese durch den Röntgenbefund aufgeklärt. Therapeutisch würde sonach in solchen Fällen die Verabfolgung reizloser Kost in Frage kommen, die Verordnung von Darmdesinfizientien, von die Dickdarmverdauung beschleunigenden Mitteln und die Darreichung von geringen Nahrungsmengen kurz vor Auftreten des Dünndarmschmerzes, zwecks Anregung der Dünndarmperistaltik und Blockierung der Ileummündung vom Dünndarm aus. Verursacht wird die Insuffizienz der Ileozoekalklappen möglicherweise durch anatomische Bildungsanomalien, vorübergehend auch durch nervöse Störungen oder gelegentliche zu starke Ausdehnung des Colon ascendens. In der Mehrzahl der Fälle sind aber wohl katarrhalische Affektionen des Zoekums oder perityphlitische chronische Prozesse die Ursache. Unter diesen Umständen ist natürlich ein operativer Eingriff teils kontraindiziert, teils zwecklos. Indiziert ist die Operation erst, wenn eine die eventuelle Schleimhautaffektion bekämpfende Therapie versagt hat und die Beschwerden chronischen Charakter angenommen haben. Weiterhin kann die Klappeninsuffizienz wie meine Fälle gezeigt haben durch Ulzera, durch Tumoren — des Klappenringes, des Zoekums, in der Gegend des Zoekums — oder Tumormetastasen hervorgerufen sein. Hier muß natürlich nach dem übrigen klinischen Befund die Indikation für eventuelles chirurgisches Vorgehen gestellt werden.

Aus der I. chirurgischen Abteilung des Allgemeinen Krankenhauses Hamburg-Eppendorf.
(Geheimrat Prof. Dr. H. Kümmell.)

Die Arterien der gesunden und kranken Niere im Röntgenbilde.

Von

Dr. **Hauch,**

Stabsarzt beim 1. Ober-Elsässischen Feld-Artillerie-Regiment Nr. 15, kommandiert zur Abteilung.

(Hierzu Tafel VII, VIII und IX.)

Je weiter man in der Kenntnis der Funktion der einzelnen Organe des Körpers kam, desto größer wurde auch das Bestreben, in die Erkenntnis ihrer Gefäßversorgung — oder besser gesagt — ihrer Blutversorgung einzudringen und die Beziehungen kennen zu lernen, die zwischen der Funktion der Organe und ihrer Versorgung mit Blut bestehen. Waren es auf der einen Seite der Physiologe und Histologe, die in dieser Richtung in erster Linie den normalen Organismus studierten, so war es auf der anderen Seite vornehmlich die Aufgabe

Digitized by Google

des pathologischen Anatomen, die Veränderungen zu verfolgen, die das auf dem Sektionstische gewonnene Material zeigte.

Die Wege, auf denen man versucht hat, die Gefäßversorgung des menschlichen Körpers zu studieren, sind mannigfacher Art.

Vom einfachen Freipräparieren der Gefäße kam man auf kompliziertere Methoden. Man füllte die Gefässe mit Farblösungen an, um sich das Präparieren zu erleichtern, man nahm dann Metallegierungen zur Hilfe, die erlaubten, nach der Injektion durch Mazerieren der Gewebe einen ganz leidlichen Begriff von der Art der Gefäßversorgung — der Verzweigung wie der Reichhaltigkeit der Gefäße zu bilden. Eigenartig war der Weg, den Spalteholz eingeschlagen hat. Er ging so vor, daß er injizierte Körperteile durch Verwendung von bestimmten Salzlösungen und dergleichen aufhellte und durchsichtig machte, so daß man ihr Gefäßnetz in sehr schöner Weise verfolgen konnte.

Waren all diese Methoden mehr darauf gerichtet, die makroskopischen Verhältnisse zur Anschauung zu bringen, so war es das Ziel des Histologen und vor allem des pathologischen Anatomen, mehr die mikroskopischen Feinheiten der Gefäßversorgung und deren krankhaften Abweichungen darzustellen. Im einfachen gefärbten Schnitte von mikroskopischer Dicke lassen sich die Eigenheiten der Gefäßstruktur, die Reichhaltigkeit des Gewebes an Gefäßen und deren Weite sehr gut erkennen und durch Anreihen einer großen Zahl von Serienschnitten aneinander vermag man sich auch ein Bild eines größeren, allerdings begrenzten Gefäßabschnittes zu rekonstruieren. Solche Bilder jedoch, mühsam zusammengesetzt, entbehren einer greifbaren Anschaulichkeit.

Mit der Anwendung der Röntgenstrahlen kam man einen Schritt weiter. Durch Injektion von Körpern, die für das Röntgenlicht nicht in gleicher Weise durchlässig waren wie das Organgewebe selbst, gewann man zum Teil recht anschauliche Bilder über die gröberen Verhältnisse in der Blutverteilung und dem Blutreichtum des Körpers. Allen in dieser Richtung bisher verwandten Methoden haften jedoch mannigfache Mängel an, die ihrer Verwendung in mancher Beziehung Grenzen setzen. Entweder war die Injektionsmasse nicht gut geeignet zur Injektion, sie ließ sich nur schwer injizieren, drang vielleicht gar nicht bis in die feineren Gefäßverzweigungen vor, oder tat sie dies, dann war es nur unter Anwendung von so hohem Druck möglich, daß unnatürliche Bilder entstanden oder Gefäßzerreissungen und das Austreten von Injektionsflüssigkeit das Bild verwischten und störten. Naheliegend war die Verwendung des Quecksilbers zum Zwecke der röntgenographischen Gefäßdarstellung. Man verwandte es zunächst als reines metallisches Quecksilber. Es hat jedoch bei dieser Anwendung den Nachteil, daß es sehr schwer ist und nur verhältnismäßig schwer in die engen Gefäße vordringt. Sein Faden zerreißt leicht. Besonders bei den engeren Gefäßen sehen wir sehr häufig Unterbrechungen des injizierten Quecksilberfadens. Dann verwandte man es als Emulsion in der Form der grauen Salbe. Ich erwähne hier die seinerzeit neuartige und sehr anschauliche Darstellung der gröberen Verzweigungen des Arteriensystems des Menschen im stereoskopischen Röntgenbild von Hildebrand, Scholz, Wieting[1]). Für die Zwecke der Anschaulichmachung der gröberen Gefäßversorgung des Körpers und besonders der Gliedmaßen leistete das dort gewählte Verfahren wirklich Ausgezeichnetes. Weniger geeignet war es für die Darstellung der Gefäßversorgung sehr blutreicher Organe, bei denen man besonders durch die Darstellung der feineren Gefäßabschnitte das Charakteristische der Blutverteilung hervortreten lassen kann. So finden wir auch in dem Atlas der ebenerwähnten Autoren keine Bilder dieser Art. Überhaupt ist es nicht zweckmäßig, wegen des außerordentlich dichten Netzes der arteriellen Gefäße der meisten Organe sich auf die röntgengenographische Darstellung der Organe als Ganzes zu beschränken, denn in einem so gewonnenen Bilde sehen wir häufig ein so dichtes wirres Netz von Gefäßen, daß die oft charakteristischen Einzelheiten zum guten Teil darin verdeckt werden.

[1]) Dr. Hildebrand, Scholz, Wieting. Das Arteriensystem des Menschen im stereoskopischen Röntgenbild. Aus dem allg. Krankenhaus Hamburg-Eppendorf.

Digitized by Google

Hier erweist es sich als äußerst zweckmäßig, wenn man solche Organe zerlegen und Aufnahmen von Schnitten machen kann. Dann hellt sich das Bild wesentlich auf und bei richtig angelegten Schnitten treten bisweilen überraschende Bilder zutage.

Auch aus einem anderen Grunde noch empfiehlt sich die Darstellung von Organschnitten. Die von der Röntgenröhre ausgehenden Strahlen sind nicht zentriert wie die Strahlen eines optischen Systems. Sie gehen von einer Fläche aus, und theoretisch würden wir nur dann ein absolut scharfes Bild erhalten, wenn wir entweder mit der Röhre auf unendliche Entfernung vom Gegenstand abgehen würden, wenn wir eine Blende mit punktförmiger Öffnung verwenden, oder wenn wir schließlich uns auf die Darstellung mikroskopischer Schnitte, die der Lichtempfindlichen Schicht unmittelbar aufliegen müßten, beschränken könnten. Alle drei Forderungen sind aus praktischen Gründen unerfüllbar.

Das Abgehen mit der Röhre hat seine Grenzen wegen der mit der Potenz der Entfernung abnehmenden Lichtintensität. Das gleiche gilt für die Verkleinerung der Blende. Wir würden unverhältnismäßig lange Expositionszeiten gebrauchen, wenn wir in beiden Richtungen über ein gewisses Maß hinausgehen wollten. Mikroskopische Schnitte wiederum enthalten nur zu eng begrenzte Gefäßabschnitte und wir wollen ja gerade größere Gefäßbezirke in einem Bilde zur Anschauung bringen. Daher empfiehlt es sich, dickere Schnitte zu verwenden. Mit dem abzubildenden Präparat schließlich bis unmittelbar an die lichtempfindliche Platte heranzugehen, verbietet sich aus praktischen Gründen. Ohne Kassette zu arbeiten ist nur unter ganz besonderen Umständen, die das Arbeiten sehr komplizieren, möglich.

Für das praktische Arbeiten nun genügt es durchaus, wenn wir einen mittleren Röhrenabstand, etwa 50 cm vom Objekt wählen und mit einer Blende von etwa 3 cm Öffnung arbeiten. Wichtig ist es, daß die Kassette es ermöglicht, dicht mit dem abzubildenden Präparat an die Platte heranzugehen. Die gewöhnlichen Kassetten für röntgenographische Zwecke mit dünnem Pappabschluß auf der Objektseite erfüllen diese Bedingung zur Genüge.

Der wichtigste Faktor bei Gefäßinjektionen und der röntgenographischen Darstellung ist die Injektionsmasse. Diese muß bei der Feinheit eines großen Teils der abzubildenden Gefäßlinien stark schattengebend wirken. Sie muß einen Konsistenzgrad besitzen, der es erlaubt, ohne allzustarken Druck zu injizieren und weiter ohne allzu große Erwärmung des Organes und der Flüssigkeit. Wenn wir zu starken Druck anwenden, erhalten wir leicht Zerreißung der Gefäße, besonders bei kranken Organen und Austritt von Injektionsmasse in das Gewebe, oder die Gefäße erhalten einen unnatürlichen Füllungsgrad und geben von der Wirklichkeit abweichende Bilder. Dieses überhaupt ist ein Punkt, der die größte Beachtung verdient. Wir wollen Gefäßbilder erhalten, die dem natürlichen Füllungsgrade der Gefäße in vivo etwa entsprechen und keine Abbildungen von Gefäßen, die bis zur Grenze des Möglichen aufgepumpt sind. Unter bestimmten Vorsichtmaßregeln, von denen ein gelinder gleichmäßiger Druck die wichtigste ist, können wir da der Wirklichkeit nahekommende Bilder erhalten. Müssen wir zu stark erwärmen, so sind die Spannungsverhältnisse im Gewebe im Vergleich zum natürlichen Zustande erheblich verändert und wir erhalten unnatürliche Bilder. Die Konsistenz der Injektionsmasse selbst darf nicht zu weich — dünnflüssig — sein. Wir laufen Gefahr, dann nicht allein das Arteriensystem zu injizieren, sondern auch jenseits der Kapillaren in das Venensystem einzudringen. Dann würden wir aber Bilder erhalten, die ein viel zu dichtes Gefäßnetz darbieten, als daß man dann noch Einzelheiten erkennen könnte; zudem würde man häufig nicht unterscheiden können, was zum arteriellen, was zum venösen Gefäßgebiet gehört. Aus diesen Gründen sind kolloidale Lösungen von Metallen, Argentum colloidale, Bismutum colloidale u. a. zu verwerfen, ganz abgesehen davon, daß ihre schattengebende Kraft für unsere Zwecke nicht genügt, so gute Resultate sie auch geben bei der Darstellung von größeren Gebilden (Hohlorganen, wie Blase, Ureter, Nierenbecken usw).[1])

[1]) F. Oehlecker, Übersichtsaufnahmen vom Uropoetischen System (Pyelo-Cystographie). Fortschritte a. d. Gebiet der Röntgenstrahlen 1911, Bd. XVII. Aus dem allg. Krankenhaus Hamburg-Eppendorf.

Digitized by Google

Ich kam nun auf den Gedanken, hier die große schattengebende Kraft der Schwermetallsalze zu verwenden und fand als besonders geeignet die Mennige — ein Bleisalz (Plumbum oxydatum rubrum) —, das wegen seiner leuchtend roten Farbe schon früher zur Injektion von Gefäßen benutzt worden ist. Mennige stellt ein äußerst fein verteiltes kristallinisches Pulver dar, das sich in Wasser, Aether, Alkohol und auch in Oel nicht löst, das sich jedoch in der Form einer Aufschwemmung in flüssigen Körpern zu einer leidlich homogenen Masse verarbeiten läßt. Infolge seiner spezifischen Schwere senkt es sich zwar bald zu Boden, wenn wir jedoch als Vehikel einen weniger dünnflüssigen Körper, etwa Oel oder Paraffinum liquidum wählen, dann können wir eine Aufschwemmung erhalten, die für unsere Zwecke durchaus genügt, ohne daß sich der Farbstoff zu schnell zu Boden setzt. Diese etwas dickflüssigeren, öligen Aufschwemmungen eines Salzes bieten verschiedene Vorteile. Die Körnung des Salzes ist so fein, daß es ohne Schwierigkeit das arterielle Gefäßsystem durchdringt, bis in die feinsten Verzweigungen hinein. Erst dort bleibt das Salz hängen, ohne die Kapillaren zu passieren und in das Venensystem überzutreten, die Aufschwemmungsflüssigkeit jedoch dringt infolge ihrer großen Gleitfähigkeit in das Venensystem hinein und erfüllt dieses als klare, das Röntgenlicht nicht hemmende Masse an. Das sehen wir in sehr anschaulicher Weise, wenn wir z. B. die Niere einer jugendlichen Person, bei der die Gefäßwandung noch einen hohen Grad von Elastizität zeigt, injizieren. Schon kurze Zeit nachdem wir mit der Injektion der roten Aufschwemmung von der Arteria renalis aus begonnen haben, perlt aus der Öffnung der durchschnittenen Vena renalis in kleineren und größeren Tröpfchen das wasserklare Paraffin ohne die geringste Beimengung von Mennige heraus und steigt zur Oberfläche des Wassers, in dem ich die Injektion vorzunehmen pflege, empor.

Der zweite große Vorteil dieser Injektionsmasse ist der, daß sie uns, besonders wenn wir dem injizierten Gewebe durch Härtung in Formalin seine natürliche Elastizität genommen haben, erlaubt, die Organe zu zerschneiden und das Gefäßsystem der Schnitte röntgenographisch darzustellen. Wir können dann bisweilen Bilder erhalten von überraschender Feinheit der Struktur. Beim Schneiden läßt sich zwar nicht vermeiden, daß, besonders bei größeren Gefäßen, sich aus dem durch den Schnitt eröffneten Gefäßlumen etwas Injektionsmasse herauspreßt, doch gelingt es uns durch vorsichtiges Abspülen der Schnittflächen unter fließendem, kalten Wasser mühelos, diese ausgetretenen Massen restlos abzuschwemmen, ohne befürchten zu müssen, daß wir aus den Gefäßen selbst in störender Weise Injektionsmasse herausspülen könnten.

Die im folgenden näher beschriebene Methode wende ich jetzt ausschließlich bei Gefäßinjektionen zur röntgenographischen Darstellung an. Sie scheint mir in den meisten Fällen recht gute Resultate zu geben.

Ich benutze eine Aufschwemmung von etwa 120 Gewichtsteilen Mennige in 120 Gewichtsteilen Paraffinum liquidum und füge, um die jetzt noch zu dickflüssige Masse für meine Zwecke brauchbarer zu machen, 60 Gewichtsteile Oleum terebentinae hinzu. So erhalte ich eine Aufschwemmung von mäßig dünnflüssiger Beschaffenheit, in der die Mennige sich durchaus gleichmäßig verteilen läßt und in der sich das Salz auch durchaus genügend lange suspendiert erhält. In der Flasche setzt es sich zwar nach einiger Zeit wieder zu Boden, doch gelingt es durch kräftiges Schütteln leicht, die Masse wieder gleichmäßig zu verteilen.

Es ist nicht erforderlich, daß die Zusammensetzung der Aufschwemmung immer durchaus die gleiche bleibt. Ich habe mir angewöhnt, dann, wenn ich damit rechne, daß die Injektion eine schwierige werden wird — bei geschrumpften Organen mit zum Teil oblitterierten Gefäßen z. B. — eine etwas dünnflüssigere Masse zu benutzen mit etwas weniger Mennige und etwas mehr Terpentinöl (Mennige 80, Paraff. liqu. 80, Ol. tereb. 50).

Je frischer die Organe sind, je weniger mazerierende Wirkungen an ihnen festzustellen sind, um so leichter ist die Injektion, um so besser und schöner sind die gewonnenen Bilder.

Möglichst bald nach der Herausnahme der Organe aus der Leiche nehme ich die Injektion vor. Zunächst erwärme ich die Organe in körperwarmem Wasser und spritze dann das

Digitized by Google

Gefäßsystem von den Arterien aus mit körperwarmer physiologischer Kochsalzlösung durch. Das geht ganz leicht. Zuletzt läuft die injizierte Kochsalzlösung klar aus den Venen wieder ab. Ich habe den Eindruck, daß das durchgespülte Gefäßsystem sich leichter und günstiger injizieren läßt als das nicht durchgespülte. Nicht unwesentlich erscheint mir, daß man bei allen Manipulationen Bedingungen wählt, die dem normalen Zustand der Gewebe, soweit es möglich ist, entsprechen. Dahin zählt das Arbeiten bei Körperwärme, das Durchspülen mit physiologischer Kochsalzlösung u. a. m. — alles in dem Bestreben, Fehlerquellen, die Trugbilder geben könnten, auszuschalten.

Ist die Kochsalzlösung abgeflossen, dann injiziere ich die gut durchgeschüttelte Aufschwemmung mit einer der zu Injektionen üblichen Metallspritzen unter gelindem und gleichmäßigem Druck. Um jede Störung zu vermeiden, injiziere ich so, daß die betreffenden Organe in körperwarmem Wasser schweben und schließe so die Möglichkeit aus, daß die Gefäßabschnitte, mit denen das Organ aufliegt, zusammengedrückt werden können. Wichtiger als dies ist aber noch der Umstand, daß die Injektionsflüssigkeit, die aus den beim Herausnehmen des Organs durchschnittenen kleinen Arterien heraustritt, sich nicht auf dem Organ verschmiert, sondern, der Schwere folgend, zu Boden sinkt. Sind die durchrissenen Blutbahnen sehr eng, dann verlegen sie sich meist sehr bald und verhindern ein weiteres Austreten; sind sie weiter, dann kann man sie leicht abklemmen und abbinden.

Je abgeschlossener das Gefäßsystem eines Organes ist, um so weniger haben wir bei der Herausnahme desselben zu befürchten, Gefäße zu durchreißen und durch ein Austreten der Flüssigkeit die Injektion zu stören.

Besonders günstig liegen die Verhältnisse dann, wenn wir einen ganzen Situs injizieren können und nur etwa die Aorta an der Stelle der Injektion zu durchtrennen und zu eröffnen brauchen. Das ist aber aus äußeren Gründen meist nicht möglich, da wir vielzuviel Injektionsmasse benötigen und die ganze übrige Sektion stören würden.

Günstig liegen auch die Verhältnisse bei Organen, die wie die Niere z. B. ein recht abgeschlossenes Gefäßsystem haben. Ich brauche da die Vorsicht, daß ich die Niere mit der sie umgebenden Fettkapsel, mit der sie ja vereinzelte anastomosierende arterielle Gefäßverbindungen hat, und dem dazugehörigen Stück der Aorta herausnehmen lasse. Injiziere ich dann dicht hinter dem Abgang der Arteria renalis aus der Aorta, so brauche ich kaum zu fürchten, daß viel kleinere Arterien zerrissen sind und die Injektionsmasse aus solchen heraustritt. Nach der Injektion kann man stumpf die Fettkapsel leicht von der Niere lösen und abtragen, ohne viel Gefäße dabei zu zerreißen.

Eine weitere Vorsicht, die ich bei der Injektion anwende, ist die, daß ich die Spritze nur zu zwei Dritteln etwa mit der Injektionsmasse anfülle und darüber als elastisches Polster bei der Injektion zur Erzielung eines recht gleichmäßigen Druckes ein Drittel der Spitze voll Luft sauge.

Gleich nach Beginn der Injektion sieht man an den oberflächlichen kleinen Arterien der Fettkapsel der Niere, wie leicht sich diese bis in die feinsten Verzweigungen mit der Masse füllen. Jetzt setzt ein geringer Widerstand ein, gegen den man mit sanftem leichten Druck angeht, ohne ihn mit Gewalt überwinden zu wollen. Langsam preßt sich das Gefäßsystem voll, und wenige Augenblicke später treten die farbstofffreien, kristallklaren Paraffintröpfchen aus der durchschnittenen Vena renalis zutage und steigen, da sie nicht mehr mit dem schweren Metallsalz belastet sind, zur Oberfläche der Flüssigkeit empor. Noch ein paar Sekunden lasse ich gleichen Druck wirken, gehe dann langsam mit diesem zurück, etwas Injektionsmasse wird aus den in geringem Maße gespannten Gefäßen zurückgedrängt, drehe den Hahn der Kanüle ab und unterbinde die injizierte Hauptarterie.

Die erste Aufnahme vom Organ als Ganzes kann man jetzt, nachdem man die Fettkapsel entfernt hat, bereits vornehmen. Zur weiteren Verarbeitung und Aufnahmen von Organschnitten härte ich in Formalin.

Digitized by Google

Das Verfahren sieht auf den ersten Blick sehr kompliziert und schwierig aus. In Wirklichkeit ist es aber recht einfach. Etwas Geschicklichkeit und Ruhe ist die Hauptsache, dann geht es auch ganz flott und ohne große Störungen.

Ich erwähnte bereits, daß man am einfachsten einen ganzen Situs injiziert, weil man dann nicht das Austreten von Injektionsmasse aus durchtrennten Gefäßen während der Injektion zu befürchten hat. Ich habe auf diese Weise sehr schöne Bilder erhalten von Hunden, bei denen ich von der Aorta, oberhalb des Zwerchfells, ohne Eröffnung der Bauchhöhle injiziert habe. Nur hat man die Schwierigkeit der Herausnahme der einzelnen Organe nach der Injektion. Man muß dann sehr behutsam soweit als möglich stumpf vorgehen und die zu durchtrennenden größeren Gefäße vorher abklemmen und ligieren, um nicht zuviel Injektionsmasse zu verschmieren.

Einen ganz interessanten Nebenbefund, der bei der von mir gewählten Injektionsmethode zutage tritt, möchte ich kurz erwähnen. Hält man eine auf diese Weise in dem Situs injizierte Darmschlinge mit dem dazugehörigen Mesenterium gegen das Licht, so sieht man in letzterem als dunkle Stränge die Arterien bis in die feinsten Verzweigungen verlaufen und daneben mit dem stark lichtbrechenden Paraffin gefüllt die Venen als glänzende Linien — beide durch eine Injektion in verschiedener Weise dem Auge sich darbietend.

Bei Menschen muß man sparsam mit dem Material umgehen, und nur selten steht uns der ganze Situs zur Verfügung. Doch viele Organe lassen sich auch nach der Herausnahme bearbeiten, wenn man nur mit der nötigen Überlegung und Vorsicht vermeidet, zu viele Gefäße zu durchtrennen. Besonders die Organe, die nur eine versorgende Arterie besitzen und wenig Anastomosen mit der Umgebung eingehen, sind hier geeignet. Dazu rechne ich in erster Linie die Nieren, ferner die Milz, die Leber und die Lungen, auch der Darmtraktus in vielen Abschnitten.

Ich möchte mich im folgenden beschränken auf die Darstellung der arteriellen Gefäßversorgung der Niere, möchte jedoch dabei die zum Teil wohlcharakterisierten Unterschiede beschreiben, die ich bei der Betrachtung des auf röntgenographischem Wege dargestellten Gefäßbildes der gesunden und kranken Niere gefunden habe.

Die Bilder, die ich bringe, sind einfache Aufnahmen. Bei manchen Präparaten habe ich stereoskopische Aufnahmen machen lassen, die in ihrer Weise die Anschaulichkeit der Bilder noch recht erhöht haben, doch muß ich aus äußeren Gründen auf die Wiedergabe dieser Doppelbilder verzichten[1]).

Tafel VII.

Abbildung 1[1]). Das Röntgenbild zeigt die Aufnahme einer Niere, deren Arterien injiziert sind. Es handelt sich um ein ausgewachsenes junges Mädchen von 22 Jahren. Todesursache: Meningitis. Makroskopisch wie mikroskopisch zeigten die Nieren keine krankhaften Veränderungen erheblicher Art.

Man erkennt den großen Reichtum an Gefäßen, die so dicht gelagert sind, daß man sie an vielen Stellen kaum voneinander zu trennen vermag. Es sei aufmerksam gemacht auf den verhältnismäßig gestreckten Verlauf der größeren Gefäße, die nur da, wo sie in die Arteriae arciformis übergehen, eine deutlichere Biegung bzw. Knickung zeigen, ferner ihre langsame, gleichmäßige Verjüngung, sowie auf den gestreckten, senkrecht zur Oberfläche (radiär) gerichteten Verlauf der Randgefäße. Diese können natürlich nur da in ihrer wirklichen Ausdehnung auf der Platte wiedergegeben werden, wo sie dieser parallel verlaufen (periphere Bezirke des Nierenbildes).

Die Schärfe der einzelnen Gefäße ist nicht groß. Das kommt daher, daß nur die Linien scharf

[1]) Ich möchte hierbei bemerken, daß ich auf dem 41. Kongreß der Deutschen Gesellschaft für Chirurgie in Berlin, April 1912 (Kongreßbericht 1912, S. 87—90) eine Reihe von Lichtbildern gezeigt habe, die die gleiche Frage behandelten. Seitdem habe ich bei der Bearbeitung weiteren Materials manches mir Neue und Interessante gefunden, was ich in dieser Arbeit mit verwendet habe.

[1] Alle hier wiedergegebenen Abbildungen sind in Originalgröße reproduziert nach den Röntgenplatten, leider jedoch sind manche Einzelheiten besonders an den Randpartien der Bilder (Rindengefäße) auf den Abbildungen erheblich schlechter zur Darstellung gekommen, als sie auf den Originalplatten zu erkennen sind.

Digitized by Google

gezeichnet sein können, die von schattengebenden Körpern herrühren, die der Platte dicht anliegen. Die feinsten Gefäßbezirke kommen aus diesen Gründen nicht auf die Platte. Die gezahnte Linie am Rand der Niere, die auch auf einigen der späteren Bildern wiederkehrt, soll andeuten, wie weit das Nierengewebe einschließlich der Capsula propria reicht. (Schnitt dieser Niere siehe unter Abbildung 13.)

Abbildung 2 zeigt eine Aufnahme ebenfalls einer ganzen Niere. Das Individuum war jünger, 9 Jahre alt und an einer Angina necroticans gestorben. Makroskopisch: Intumescentia albuminosa renum; mikroskopisch sonst nichts Besonderes.

Auch hier ist der Reichtum an Gefäßen ein außerordentlich großer, so daß man Einzelheiten nicht erkennen kann: Die bei Abbildung 1 erwähnten charakteristischen Einzelheiten sind auch hier vorhanden. (Schnitt siehe unter Nr. 12.)

Abbildung 3 zeigt die Aufnahme der einen (hinteren) Hälfte einer in der Mitte durchgeschnittenen (aufgeklappten) Niere. Die Schnittfläche lag bei der Aufnahme der Platte an. Die Niere hatte vier versorgende Arterien, von denen zwei am Hilus, je eine mehr nach den Polen hin in das Nierengewebe eintreten. Die eine der im Hilus mündenden Arterien war bei der Injektion übersehen worden, daher der Ausfall, der im Bild deutlich nur an der Peripherie zutage tritt. Da die Arterien unmittelbar von der Aorta zur Niere liefen, mußten die drei bei der Injektion gefundenen Gefäße getrennt injiziert werden. Das Organ stammt von einem Verunglückten (Schädelbruch), im Trauma gestorbenen, sonst gesunden Arbeiter von 28 Jahren. Makroskopisch und mikroskopisch bot das von Blut reich durchströmte Organ nichts Abweichendes.

Das Gefäßbild ist schon nicht mehr so dicht wie in Abbildung 1 und 2, es ist aufgehellter, Einzelheiten sind besser erkenntlich, die Gefäßzeichnung ist eine schärfere. Die unter 1 erwähnten charakteristischen Merkmale sind auch hier gut erkennbar. Man beachte besonders den schön gestreckten Verlauf der Arterien der Rinde, die da, wo sie der Platte dicht aufliegen, schon wesentlich schärfer sich abbilden lassen als in den ersten Bildern. An einzelnen Stellen kann man auch erkennen, daß die Art. afferentiae mit zur Darstellung kommen. Beachtenswert ist das große Volumen der Hauptgefäße im Vergleich zu Bild 1, auf dem alle Hauptgefäße zur Darstellung gelangt sind, während hier von den vier versorgenden Arterien nur drei injiziert und von diesen wiederum nur der Stamm einer einzigen auf dieser Nierenhälfte dargestellt wird. Ich möchte daraus den Schluß ziehen, daß die Niere hier ein Mehrfaches der Blutmenge etwa in der Zeiteinheit passieren lassen muß, als die unter 1 dargestellte. (Hier ein schwer arbeitender Mann, dort ein junges Mädchen.)

Abbildung 4. Ebenfalls die Hälfte einer Niere. Frau, 40 Jahre. Nach wiederholten schweren Blutungen unter der Geburt infolge schweren Blutverlustes gestorben. Makroskopisch schwere Anämie aller Organe, auch der Nieren; mikroskopisch nichts Besonderes.

Man beachte u. a. den Unterschied im Volumen der Hauptgefäße im Vergleich zu Bild 3. Die Gefäße haben ein erheblich geringeres Volumen als die obigen, sind viel schlanker und zarter, auch in den mehr peripher gelegenen Abschnitten. Man ist versucht zu schließen, daß die Gefäße schon intra vitam der durch die schweren Blutverluste erheblich verminderten Gesamtblutmenge angepaßt, sich kontrahiert und auch post mortem zur Zeit der Injektion diesen Gefäßtonus noch bewahrt haben. Die Gefäße der Randbezirke erscheinen teilweise nicht so lang gestreckt wie auf dem vorigen Bilde. Sie sind nicht in so günstigen Ebenen dargestellt. Auf vereinzelten Schnitten zeigen sie sich ebenso wie oben in Bild 3.

Abbildung 5. Hälfte einer jugendlichen Niere. 5 Jahre alter Knabe, der an Scharlach gestorben ist. Makroskopisch und mikroskopisch an den Nieren nichts Besonderes. Das Bild zeigt sehr schön und scharf den Gefäßreichtum und die übrigen charakteristischen Merkmale, die ich bisher erwähnte. Daneben hat man den Eindruck, daß die Gefäße auffallend schlank und zart sind, besonders die Gefäße der Rindenschicht (vgl. mit den Gefäßen des Bildes Nr. 3). Das finden wir bei jugendlichen Individuen stets. Ihre Nieren sind zwar ausgewachsen, jedoch noch nicht mit Arbeit überlastet (Muskelarbeit, Flüssigkeitsmenge).

Abbildung 6 zeigt einen Ausschnitt aus einer Nierenhälfte eines Mannes von 42 Jahren, der an Erysipel gestorben ist. Makroskopisch und mikroskopisch boten die Nieren nichts Besonderes. Das Bild bietet nichts Neues.

Abbildung 7. Hälfte der Niere einer Frühgeburt. Mit der nötigen Vorsicht lassen sich auch so zarte Organe wie dieses ganz gut injizieren. An dem noch deutliche Lappung zeigenden Organ fällt die geringe Breite der Rindenschicht auf. Das Organ hat auf dieser Stufe der Entwickelung nur eine recht geringe ausscheidende Tätigkeit zu leisten. Dementsprechend ist auch die Gefäßversorgung, besonders der Rinde, entsprechend ihrer geringen Dicke eine sehr spärliche. Der typische Verlauf der Rindengefäße bei der funktionstüchtigen Niere des Erwachsenen ist hier noch nicht ausgebildet.

Abbildung 8 zeigt einen Längsschnitt aus der unter Nr. 5 schon beschriebenen Niere. Hier treten die Vorteile deutlich zutage, die das Zerlegen eines injizierten Organes für röntgenographische Zwecke bieten kann. Das ganze Bild ist viel klarer geworden, die einzelnen Gefäße sind als scharfe

Digitized by Google

Linien gut bis zu den letzten Verzweigungen zu verfolgen. Sehr gut tritt der Unterschied zwischen Mark- und Rindensubstanz hervor. Die eigentlichen Gefäße der in diesem Bild nur von den astlosen Arteriae interlobares durchzogenen Marksubstanz, die Arteriae rectae sind nicht mit injiziert. Das liegt wohl an dem für eine Injektion besonders ungünstigen Verlauf dieser Gefäße und ihrem sehr geringen Lumen.

Dieses Bild der nur von den Arteriae interlobares annähernd radiär durchzogenen Marksubstanz, in das sich hier und da zapfenförmig von der Rinde her die das Gefäßbild der Rinde zeigende Rindensubstanz vorschiebt, finden wir bei allen Schnitten wieder, mögen diese in der Längsrichtung der Niere angelegt sein oder quer zu ihr. (Siehe Abbildungen 12, 13, 14, 15 usw.)

Tafel VIII.

Abbildung 9 zeigt ebenfalls einen Längsschnitt durch die Nieren eines $^3/_4$jährigen Säuglings, der an Scharlach gestorben ist. Histologisch: Intumestentia albuminosa renum. Auch hier sehr schöne scharfe Gefäßzeichnung und deutliche Begrenzung der Mark- und Rindenschichten. Die Gefäße sind schlank und dünn; das, was bei der Besprechung der Abbildung 7 schon gesagt war, trifft auch hier noch zu. Die Rinde ist noch nicht sehr breit und der Verlauf der Rindengefäße noch nicht in dem Maße gestreckt wie bei der Niere des Erwachsenen. Das erkennt man deutlicher bei

Abbildung 10, die einen Teil eines Längsschnittes aus der Niere eines Erwachsenen zeigt, dessen Nierenbild wir unter Abbildung 6 schon sahen. Vergleichen wir beide miteinander, so sehen wir deutlich, wie sich das Bild des Schnittes durch die Schärfe der einzelnen Linien und die Zeichnung auch kleinerer Einzelheiten (Arteriae afferentes, Glomeruli), die dort (Abbildung 6) völlig verloren gegangen sind, von dem der halben Niere vorteilhaft unterscheidet. Hier erscheint die Niere im Vergleich zum vorigen Bild auffallend blutreich.

Einen ähnlichen Eindruck bekommen wir von

Abbildung 11, doch führt uns diese schon etwas in das Gebiet der krankhaften Veränderungen. Es handelt sich um einen Mann, der im Alter von 38 Jahren an Sclerosis multipl. gestorben ist. Die Gefäße sind sehr gut injiziert, blutreich, auch auffallend viel injizierte Glomeruli sind als kleinste Pünktchen deutlich zu erkennen, doch zeigt der Verlauf der Rindenarterien schon eine leichte Wellung, die als das erste Stadium eines Schrumpfungsprozesses in der Rinde stets sich herausbildet. Die mikroskopische Untersuchung der Nieren zeigte auch in Wirklichkeit geringgradige interstitielle Veränderungen.

Abbildung 12 zeigt einen Querschnitt der unter Nr. 2 bereits im ganzen abgebildeten Niere. Dort eine Fülle von sich überlagernden und durchwirrenden Gefäßlinien, die sich kaum auflösen lassen und jeder scharfen Zeichnung entbehren, und hier ein äußerst luftiges, klares Bild, das dünne, zarte, scharf gezeichnete Gefäße bis unmittelbar an die Capsula propria verfolgen läßt.

Handelte es sich im vorigen Bild um ein jugendliches, zartes Individuum, so sehen wir in

Abbildung 13 wiederum einen Querschnitt, der bereits in Bild 1 gezeigten Niere eines kräftigen, gesunden, vollblütigen Arbeiters.

Hier wie in Bild 11 sehr gute Injektion der verhältnismäßig weiten Gefäße bis in die Glomeruli hinein.

Trat schon in Bild 1 die radiäre Anordnung der Arteriae interlobulares leidlich hervor, so ist in diesem Bild wie auch in den folgenden der Gefäßverlauf in die Augen springend. Der Unterschied in der dunkel wirkenden Rindensubstanz und der als Aussparung sich zeigenden hellen Marksubstanz tritt deutlich hervor.

Abbildung 14. Ein Längsschnitt, etwas dünner (2 mm) als die übrigen (zwischen 3 und 4 mm) zeigt in ganz auffallend deutlicher Weise den charakteristischen Verlauf der Rindengefäße beim Erwachsenen. Niere einer 24jährigen Frau, an Perforationsperitonitis gestorben. Makroskopisch und mikroskopisch nichts Besonderes. Es sei hier auf die Füllung zahlreicher gut erkennbarer Glomeruli hingewiesen, die wir bei der normalen Niere des Erwachsenen leicht zur Darstellung bringen können, während es uns nicht gelingt, sie zu füllen bei der noch nicht fertig ausgebildeten oder krankhaft veränderten Niere. Dabei möchte ich nicht unterlassen zu bemerken, daß wir den Gefäßverlauf und seine Eigenart nur soweit durch diese Art der Injektion uns anschaulich machen wollen, als wir es nur mit einem guten Auge ausgerüstet ohne Vergrößerung zu erkennen vermögen. Aus diesem Grunde erscheinen uns auch die Glomeruli nicht als eine Reihe von kleinsten Kapillarschlingen, sondern nur als kleine Pünktchen.

Abbildung 15 und 16 zeigen den Teil eines Längsschnittes (15) und einen Querschnitt (16) der Niere eines 2 Jahre alten Kindes, das an Bronchopneumonie gestorben ist. Die histologische Untersuchung ergab nichts Besonderes. Die Gefäße sind äußerst zart, besonders die der noch recht schmalen Rinde, doch ist die Gefäßanordnung recht charakteristisch, im Gegensatz zu dem unter 9 gezeigten Bild der Säuglingsniere.

Digitized by Google

Abbildung 17 und 18 zeigen zwei halbe Querschnitte der Nieren Erwachsener. Bild 17 stammt von einer 68 Jahre alten Frau, die an einer schweren Myodegeneratio cordis gestorben ist. Das Bild entspricht dem, wie wir es bei ausgesprochenen Alterserscheinungen finden, ohne daß eine wohlcharakterisierte frische Veränderung vorhanden wäre. Histologisch war bei dem schlaffen Organ mäßige Arteriosklerose vorhanden.

Der Gefäßreichtum ist ein mäßiger, der Verlauf der Gefäße, auch der größeren, oft gewellt, nicht mehr so gestreckt wie bei straffen Nieren, die noch eine gute Gewebsspannung haben. In den Rinden kreuzen sich die Arterien häufig, scheinen sie sich zu durchflechten. Dabei sind sie jedoch noch bis dicht an den Rand des Organs injiziert. Im Gegensatz hierzu das Bild 18, das bei einem beginnend arteriosklerosen 42jährigen Individuum, das an einer Pneumonie gestorben ist, fast normale Verhältnisse zeigt. (Vielleicht beginnender unruhiger Verlauf der Gefäße bei mäßiger Füllung.)

Mit den nächsten Bildern kommen wir zu den ausgesprochen kranken Nieren.

Abbildung 19 zeigt uns das Bild einer ganzen Niere eines 71jährigen, mittelschweren Arteriosklerotikers.

Vergleichen wir dieses Bild mit dem unter sonst gleichen Bedingungen gewonnenen Bild Nr. 1: Statt des verhältnismäßig gestreckten Verlaufes der größeren Arterien hier geschweift verlaufende Gefäße, die sich häufig kreuzen und abzuknicken scheinen. Bis zu den peripheren Partien verjüngen sich die Gefäße zwar noch ziemlich gleichmäßig, dann aber nehmen sie jäh an Volumen ab und lösen sich in die nur spärlich vorhandenen Rindengefäße auf, die nicht annähernd in dem reichen Maße die Rindengebiete durchströmen wie bei gesunden Nieren. Der Gegensatz in der Versorgung der Rindenbezirke zwischen Bild 1 und 19 ist ein ganz auffallender.

In gleichem Maße wie wir mit der Zerlegung der gesunden Niere vorwärts geschritten sind, um in die Einzelheiten der Gefäßversorgung einzudringen, tun wir dies auch bei der kranken Niere.

Tafel IX.

Abbildung 20 zeigt uns einen Ausschnitt aus einer halbierten Niere, so etwa aufgenommen, wie wir Bild 6 und auch die folgenden 21, 22 und 23 dargestellt haben. Es stammt von einem 84jährigen Mann mit mittelschwerer Arteriosklerose (Prostatiker). Makroskopisch mittelschwere arteriosklerotische Schrumpfniere, mikroskopisch das gleiche. Mäßig ausgeprägte interstitielle Veränderungen in der Rinde.

Im Bilde sind die stärkeren Äste nicht mitgetroffen, aber aus den mittelstarken können wir schon manches ersehen. Jegliches System fehlt. Die Äste verlaufen fast durchweg regellos nach den verschiedensten Richtungen gelagert. Dabei ist ihr Volumen ein annähernd gleichmäßig sich verjüngendes bis zum Übergang in die Rinde. Dort nimmt das Volumen der Arterien jäh ab und an die vorher noch gut gefüllten Gefäße schließen sich dünne Ästchen (Art. interlobul.) an, die sich in spärlicher Zahl mühsam durch die sichtlich verschmälerte Rinde zwängen. Die Anordnung ist hier und da noch eine leidlich gute radiäre, an vielen Stellen schon eine völlig verwischte, unklare.

Noch deutlicher wird der Unterschied in der Gefäßversorgung der Rinde gegenüber der gesunden Niere in

Abbildung 21 (Ausschnitt aus halbierter Niere). 68 Jahre alter Arteriosklerotiker mittelschweren Grades mit schwerer interstitieller Nephritis, die zur Urämie geführt hatte. Die histologische Untersuchung bestätigte den makroskopisch schon kenntlichen Befund: mäßige Arteriosklerose, besonders der Rindengefäße, sehr verschmälerte Rinde, schwere interstitielle Veränderungen. Die größeren Gefäße zeigen noch nicht sehr abweichendes Verhalten, aber in der Rinde und ihrer Nachbarschaft wird ihr Verlauf unruhig; sie pendeln hin und her in deutlich kenntlichen Windungen und Schleifen, um schließlich dicht an der Oberfläche der Niere zu enden, ohne eigentlich noch ein deutlich erkenntliches Randgefäß zu entsenden. Hier und da sieht man noch kleinste, korkzieherartig senkrecht zur Oberfläche sich erstreckende Gefäßchen, aber das ist alles. Von einer auch nur notdürftig ausreichenden Blutversorgung der Niere kann keine Rede mehr sein. Die Urämie erscheint auch nach unserem Bilde wohl erklärlich.

Ähnlich und doch wieder anders ist die folgende

Abbildung 22. Schwere Arteriosklerose, nicht ganz so hochgradige interstitielle Veränderungen (69 Jahre alter Mann, starker Arteriosklerotiker, Aneurysma der Aorta). Die großen Gefäße ganz gut gefüllt und leidlich normal verlaufend, zeigen am Übergang zu den mittleren Gefäßen häufig Biegungen und Abknickungen, sowie an verschiedenen Stellen Verengerungen und Einschnürungen, die hier und da von spindelförmigen Erweiterungen gefolgt sind. Die Rinde ist nicht so auffallend verschmälert wie im letzten Falle (21), doch ist ihre Blutversorgung durch wenige, mäßig geschweift verlaufende, enge Gefäße eine sehr ungenügende.

Beides vereint, schwere arteriosklerotische Veränderungen an den Gefäßen und schwere interstitielle Veränderungen in der stark verschmälerten Rinde sehen wir in

Abbildung 23, die uns einen Ausschnitt aus einer halbierten Niere eines 72 Jahre alten Mannes

Digitized by Google

zeigt, dessen Organ makroskopisch als schwere arteriosklerotische Schrumpfniere mit mäßig reichlicher Zystenbildung angesprochen wurde. Man beachte die zahlreichen Einengungen und dann wieder spindelförmigen Erweiterungen im Bereich der größeren und mittleren Arterien, ferner das jähe Umbiegen der Gefäße in der Grenzschicht und der meist unvermittelte jähe Übergang in die nur ganz spärlich erhaltenen, kurzen, sich durchflechtenden, dünnen Gefäßchen der schmalen Rinde. Daneben fallen zahlreiche stark geschlängelte dünne Gefäßchen auf, in der Mitte des Bildes, die wohl als in der Nachbarschaft der Zysten liegende, durch die mechanischen Verhältnisse veränderte (getauchte) Arterien aufzufassen sind. Die Zysten selbst entsprechen den hellen, runden Zonen des Bildes.

Einen Schnitt desselben Präparates zeigt

Abbildung 24. Als wesentlich mag nur auf den Unterschied hingewiesen sein, den die Versorgung der Rinde hier erkennen läßt. Wohl sind noch Gefäßchen da in der schmalen Rinde, aber jede radiäre Anordnung ist längst verloren gegangen. Kleine kümmerliche Gefäßchen, die sich durchflechten und schnell verlaufen, sind allein in spärlicher Zahl übrig geblieben.

Zum Vergleich sei daneben gestellt die Niere einer 58 Jahre alten Frau mit mäßiger Arteriosklerose und leichter beginnender Schrumpfniere, in

Abbildung 25. Die spindelförmigen Erweiterungen an den großen Gefäßen sind ohne weiteres als arteriosklerotische kenntlich. Auffallend deutlich und sehr charakteristisch ist der Ausdruck der beginnenden interstitiellen Schrumpfung an der sonst noch leidlich gut durchbluteten Niere, die wir an der Schlängelung der Rindengefäße erkennen können. Vergleichen wir damit das Bild 10 oder gar 14, so wird uns der Unterschied im Gesamteindruck der Gefäßversorgung schon bei einer so geringen Veränderung wie sie Bild 25 bietet, sofort einleuchten.

Abbildung 26 soll uns noch einmal ein Bild im Schnitt zeigen, das uns die Enge der Gefäße illustriert, die wir bei allen Formen der Anämien, über die ich bereits oben gesprochen habe (Bild 4), finden. Die Rinde ist nicht verschmälert, aber die spärlich kenntlichen Gefäße (vgl. mit Abbildungen 10 oder 11) sind zart und oft kaum noch mit bloßem Auge kenntlich.

Ein dem vorliegenden nicht unähnliches Bild der schweren Gefäßeinengung, aber aus ganz anderer Ätiologie bieten die

Abbildungen 27 und 28, beides Querschnitte aus der Niere eines 33jährigen Mannes zeigend, der wegen stark darniederliegender Nierentätigkeit infolge interstitieller Nephritis vor vier Wochen mit zeitweilig recht gutem Erfolge dekapsuliert, jetzt jedoch erneut unter schweren Erscheinungen der Niereninsuffizienz erkrankt und auch gestorben war. Die Sektion ergab neben der schweren interstitiellen Nephritis das Vorliegen schwerer hydronephrotischer Veränderungen, die beide wohl für die mangelnde Ausscheidung der Niere verantwortlich gemacht werden müssen. Die Rinde ist gar nicht so schlecht versorgt, wie wir es z. B. bei Abbildung 21 und 23 gesehen haben, aber dennoch schlecht genug, um die schweren Erscheinungen der Insuffizienz erklären zu können.

Abbildung 29 zeigt das Extrem in der nur sehr geringen Entwicklung der Rinde an einem Längsschnitt, der bereits unter Nr. 7 gezeigten Niere,

Schließlich noch zwei Bilder

Abbildung 30 (Nierenhälfte),

Abbildung 31 (halber Querschnitt), die ein sehr schön sich darstellendes Gefäßbild zeigen, das aber doch nicht ganz dem normalen Bilde bei gesunder Niere entspricht.

Es handelt sich um einen 19jährigen jungen Mann, der an langdauernder schwerer tuberkulöser Knochenerkrankung gelitten hatte und schließlich ihr auch erlegen ist. Makroskopisch und mikroskopisch sehr starkes Amyloid der Nieren. Organ im ganzen sehr vergrößert.

Die Gefäße sind in ihrem Verlauf sehr schön gestreckt, langsam sich verjüngend, die Rinde versorgt durch zahlreiche Gefäße, aber das Bild ist doch zu luftig als es der Norm entspricht, die Gefäße der Rinde sehen aus wie in die Länge gezogen durch das aufgequollene Gewebe (die Rinde erscheint verbreitert, wie auch das ganze Organ vergrößert) und eingeengt durch den Druck des Gewebes.

Wenn wir alle diese Bilder, die ich mit einigen erläuternden Bemerkungen versehen habe, vergleichend betrachten, so wird sich uns ohne weiteres die Verschiedenheit der auf röntgenographischem Wege gewonnenen Bilder in der Gefäß- und Blutversorgung der Nieren bei gesundem Zustand, wie auch in den mannigfaltigen Formen der Erkrankung dieses lebenswichtigen und feinreagierenden Organes aufdrängen. Ich will nicht behaupten, daß alle meine Deutungen der sich mir zeigenden Bilder dem kritischen Urteil eines Fachpathologen werden standhalten können und daß nicht weitere Arbeiten hier und da Neues finden und noch tiefer in die feineren Unterschiede zwischen den sich uns bietenden Bildern eindringen könnten. Es liegt mir auch durchaus fern, irgendwelche neue Theorien über die Gefäßversorgung eines so viel beforschten

Digitized by Google

Organes, wie es die Niere ist, aufstellen zu wollen. Dazu ist wohl eine rein makroskopische Betrachtung von vornherein durchaus ungeeignet. Aber eines glaube ich doch durch die Art des gewählten Darstellungsverfahrens erreicht zu haben, was wohl den vorstehenden Zeilen und Bildern die Berechtigung, im Buche dargebracht zu werden, gibt, und das ist, meine ich, die Anschaulichkeit, mit der die dem Präparat auf röntgenographischem Wege abgewonnenen Bilder uns die Gefäßversorgung der Niere vor Augen führen und die auffallenden Unterschiede dieser bei den mannigfaltigen Formen ihrer Erkrankung — eine Anschaulichkeit, die uns die bisher geübten Verfahren der Darstellung nicht zu bieten vermochten.

Ich sage meinem Chef, Herrn Geheimrat Prof. Dr. H. Kümmell, für die Anregung zu dieser Arbeit und Herrn Prof. Dr. E. Fraenkel, der mir in liberalster Weise das Sektionsmaterial zur Verfügung gestellt hat, meinen verbindlichsten Dank.

Maße und Messungen in der Röntgenkunde.

Von

Dr. **Th. Christen,** Privatdozent in Bern.

Woher kommt es, daß trotz der bedeutenden Fortschritte auf dem Gebiete der Röntgenkunde noch so viel Meinungsverschiedenheiten, ja selbst Unklarheiten und falsche Vorstellungen über Meßverfahren bestehen? Sicherlich trägt der experimentelle Zug in unserer ganzen medizinischen Welt einen großen Teil der Schuld daran. Allerdings, bevor die Experimentalwissenschaften hochkamen, ist die rein spekulative Behandlung der naturwissenschaftlichen Probleme der schwerste Hemmschuh für eine ersprießliche Entwicklung gewesen, und die Erfolge der experimentellen Wissenschaft haben deren Berechtigung und Unentbehrlichkeit glänzend bewiesen.

Trotzdem haben wir nach dieser Richtung über das Ziel hinausgeschossen. Die unerwarteten Erfolge des Experimentes haben unmerklich dazu geführt, daß heute der Wert der Theorie unterschätzt wird. Neben der — sicherlich vollauf gerechtfertigten — Verachtung alles leeren Spekulierens haben wir vielfach übersehen, daß doch auch jedem experimentellen Arbeiten eine solide Theorie zugrunde liegen muß, soll nicht das ganze Gebäude nachträglich wie ein Kartenhaus einstürzen. Ich erinnere als Beispiel nur an die Diskussion um die dynamische Pulsdiagnostik, wobei mir seinerzeit sehr verübelt wurde, daß ich die „Hunderte von Experimenten" eines bedeutenden Klinikers unberücksichtigt gelassen habe, lediglich weil sie auf einer falschen Theorie fußten. Nicht lange danach sind alle diese Hunderte von ihrem eigenen Autor restlos kassiert worden.

Ähnlich steht es um manche der Meßverfahren in der Röntgenkunde. Es genügt durchaus nicht, Instrumente und Reagenzkörper zu erfinden, mit denen man diese und jene Messung ausführen kann. Man muß vorerst jeweilen genau wissen, was man messen will.

Gewiß sind manche dieser Fragen nicht gerade einfacher Natur. Kennen wir doch nicht einmal das wahre Wesen der Röntgenstrahlen, deren Eigenschaften und Wirkungen wir studieren. Trotzdem läßt sich durch das Wirrsal all der verwickelten physikalischen Erscheinungen ein Weg finden, wenn wir dem einen roten Faden folgen, der sich durch dieses Labyrinth zieht: die Energietransformation. Mögen die wirksamen Kräfte ein noch so unübersehbares Wechselspiel treiben, möge ihre Untersuchung auf die unwegsamsten Differentialgleichungen führen, eines bleibt dabei unerschütterlich fest: das Gesetz der Erhaltung der Energie; und seine Anwendung verlangt bloß eine Addition oder Subtraktion. Die Berechnung einer

Digitized by Google

Energie[1]) verlangt eine Multiplikation, diejenige des Nutzeffektes bei einer Energietransformation eine Division. So weit reichen die mathematischen Kenntnisse jedes Mediziners.

Eine genaue Behandlung dieser wichtigen Fragen findet sich in meiner ausführlichen Monographie über Messung und Dosierung, welche soeben im Verlage von L. Gräfe & Sillem erschienen ist. Da aber einige dieser Dinge eben jetzt in den „Fortschritten" zur Diskussion stehen, so möge das Wichtigste im folgenden kurz dargelegt sein.

Die Energie kann, wenn sie als mechanische Arbeit auftritt, als Produkt aus Kraft und Weg berechnet werden. Die Energie wird also gemessen in der Einheit

Gramm · Zentimeter.

Steht eine Röntgenröhre während einer bestimmten Zeit, T, in Betrieb, so hat in dieser Zeit eine bestimmte Menge strahlender Energie, E, die Röhre verlassen. Das Verhältnis der Energie zu der Zeit, in welcher sie geliefert wurde, nennt man die Leistung, L, der Röhre, also

$$L = \frac{E}{T} \tag{1}$$

Gemessen wird die Leistung in der Einheit

$$\frac{\text{Gramm} \cdot \text{Zentimeter}}{\text{Sekunde}}$$

Die Leistung einer Röntgenröhre hängt in erster Linie von der Belastung (Sekundärstromstärke) ab.

Die Energie dagegen hängt außer von der Belastung auch von der Betriebszeit ab, denn die Gesamtmenge ausgestrahlter Energie ist um so größer, je stärker man belastet und je länger man bestrahlt.

Beide Größen aber, die Leistung und die Energie, sind unabhängig von der Fokaldistanz. Diese letztere kommt erst dann in Betracht, wenn die Strahlung auf ein Hindernis trifft. Hier werden wir vor die Frage gestellt: Wieviel Energie wird von der Strahlung auf dieses Hindernis geworfen? Und da wissen wir, daß es um so mehr ist,

1. je größer die Leistung der Röhre ist,
2. je länger man bestrahlt und
3. je näher das Hindernis an der Strahlenquelle ist.

Um dies in einfacher und bequemer Weise zum Ausdruck zu bringen, hat man den Begriff der Intensität eingeführt, und man definiert ihn als diejenige Menge strahlender Energie, welche in der Zeiteinheit auf die Flächeneinheit fällt. Nennt man f die Größe der bestrahlten Fläche, so ist die Intensität

$$I = \frac{E}{T \cdot f} \tag{2}$$

Die Intensität wird also gemessen in der Einheit

$$\frac{\text{Gramm} \cdot \text{Zentimeter}}{\text{Sekunde} \cdot \text{Quadratzentimeter}} = \frac{\text{Gramm}}{\text{Zentimeter} \cdot \text{Sekunde}}$$

Was wir schließlich wollen, ist die Beurteilung der Wirkung der Strahlung auf das Hindernis. Abgesehen von der Bedeutung des Härtegrades für diese Frage (wir kommen darauf noch zurück) ist aber die Wirkung nicht nur der Intensität, sondern auch der Bestrahlungszeit direkt proportional. Denn sowohl die Verdoppelung der Intensität als auch die Verdoppelung der Bestrahlungszeit führt zur Verdoppelung der Wirkung. Wir brauchen also für alle unsere Betrachtungen über Dosierung das Produkt aus Intensität und Bestrahlungszeit, somit nach Gleichung (2) die Größe

$$I \cdot T = \frac{E}{f}, \tag{3}$$

[1]) Warum man nach Kienböck (Fortschritte XIX, H. 4) die umständlichere Bezeichnung „Energiemenge" brauchen soll, will mir nicht recht einleuchten. Spricht man doch allgemein mit gleicher Kürze von Erguß, nicht Ergußmenge, von Länge, nicht Längenausdehnung, Fläche, nicht Flächeninhalt. Die Energie ist das Produkt aus Kraft und Weg oder aus Stromleistung (Watt) und Betriebszeit usw., also natürlich stets eine gemessene „Menge".

Digitized by Google

welches folgerichtig in der Einheit

$$\frac{\text{Gramm}}{\text{Zentimeter}}$$

zu messen ist.

Weil dieses Produkt in allen unseren Uberlegungen stets wiederkehrt, so muß es einen Namen haben. Ich habe dafür die Bezeichnung „Flächenenergie" eingeführt, denn entsprechend Gleichung (3) ist das Produkt aus Intensität und Zeit gleich der Energie pro Flächeneinheit, d. h. gleich derjenigen Menge strahlender Energie, welche — gleichgültig in welcher Zeit — auf die Flächeneinheit geworfen wird. Natürlich kann man auch nach Kienböck „Flächenenergiemenge" sagen, wenn man glaubt, durch diese Verlängerung eine erhöhte Verständlichkeit erkaufen zu müssen.

Aber nie und nimmermehr darf man diese Größe eine **Dosis** nennen.

Es ist das große Verdienst Kienböcks, als erster und auch später wieder stets mit aller Schärfe darauf hingewiesen zu haben, daß die Dosis nicht von der auffallenden, sondern von der absorbierten Strahlenmenge (Energie sagen wir heute, denn das ist ein klarer Begriff, Strahlen etwa zählen können wir nicht) abhängig ist. Kienböck hat sogar eine Formel für diesen Zusammenhang aufgestellt, indem er[1]) die Dosis gleich setzte der Größe

$$K \cdot \frac{U \cdot I}{P}$$

„wobei U die Zahl der Unterbrechungen des Primärstromes, also auch die Zahl der Sekundärströme und Röntgenschläge in der Minute, I = die Intensität des letzteren, P die Penetrationskraft und K eine Konstante bedeuten".

Trotzdem diese Formel unrichtig ist[2]) — ich bin überzeugt, daß Kienböck selbst sie heute nicht mehr anerkennt —, so bedeutet dennoch deren Aufstellung einen eminenten Fortschritt, weil sie zum erstenmal den Grundsatz der Berücksichtigung des Durchdringungsvermögens bei der Beurteilung der Dosis enthält. Die korrekte Formel findet sich zum erstenmal abgeleitet in meinem Aufsatz „Röntgenphotographie und Röntgentherapie, zwei komplementäre Probleme", Fortschritte XV, H. 6, oben auf S. 358.

Aber abgesehen von jeglicher Formel ist die Dosis insofern grundsätzlich von der Flächenenergie zu unterscheiden, als sie nicht die auf die Fläche auffallende, sondern die im Volumen absorbierte Energiemenge darstellt. Sie wird daher auch in einer anderen Einheit gemessen, nämlich in

$$\frac{\text{Gramm} \cdot \text{Zentimeter}}{\text{Kubikzentimeter}} = \frac{\text{Gramm}}{\text{Quadratzentimeter}}$$

Denn, will man die auffallende Strahlung messen, so kommt es darauf an, wieviel Strahlenenergie auf die Flächeneinheit fällt. Kommt es aber auf die absorbierte Strahlung an, so muß man wissen, wieviel Strahlenenergie in der Volumeneinheit absorbiert wird. Es tritt also im Nenner eine Längeneinheit hinzu, und ich habe a. a. O. nachgewiesen, daß ihr Träger die Halbwertschicht der Strahlung in dem absorbierenden Medium ist.

Daß man für die in der Volumeinheit absorbierte Energie die Bezeichnung „Dosis" brauchen soll, darüber besteht wohl keine Meinungsverschiedenheit, ebensowenig über die Tatsache, daß die Dosis von der Halbwertschicht der Strahlung, d. h. von deren Durchdringungsfähigkeit, abhängig ist. Es ist eben die auf die Fläche entfallende Strahlungsenergie grundsätzlich vom Durchdringungsvermögen unabhängig, denn das Durchdringen folgt ja erst diesem Auffallen. Das ist aber ein zwingender Grund, warum die Kienböcksche Namengebung „Oberflächendosis" nicht gebilligt werden kann, während der Name „Flächenenergie" grundsätzlich richtig ist.

---

[1]) Über Dosimeter und das quantimetrische Verfahren, Fortschritte IX, S, 276.

[2]) Unrichtig ist die Kienböcksche Formel, 1. weil der Zusammenhang mit der Unterbrecherzahl nicht eine einfache Proportionalität ist, und 2. weil für die „Penetrationskraft" die Definition fehlt. Erst wenn man an Stelle von P die Halbwertschicht setzt, wird die Gleichung in diesem Sinne richtig.

Digitized by Google

Ich bin fest überzeugt, daß Herr Dr. Kienböck selbst in nicht allzuferner Zeit diesen zwingenden Schluß aus seiner eigenen Auffassung der Dosis ziehen wird. Gebührt ihm das große Verdienst, zuerst die Bedeutung des Härtegrades für die Dosierung nachgewiesen zu haben, so kann er unmöglich darauf bestehen, daß das Wort „Dosis" für eine Größe gebraucht werde, die grundsätzlich in keiner Beziehung zum Härtegrad steht.

Ein anderer Punkt, worin ich mit Kienböck nicht einig gehe, ist die Aufstellung seiner Größe E, hauptsächlich deshalb, weil in Kienböcks Darstellung[1]) zwei grundsätzlich verschiedene Dinge mit dem gleichen Symbol, E, bezeichnet werden, nämlich das eine Mal die veränderliche Bestrahlungsgröße (z. B. in der Gleichung $D = \frac{E \cdot T}{F^2}$) und das andere Mal die Einheit, in welcher dieselbe zu messen ist (z. B. in den Minutentabellen).

Es war gewiß ein sehr glücklicher Gedanke Kienböcks, diejenigen Größen in eine einzige zusammenzufassen, welche hinreichen, um aus den Versuchsbedingungen eine annähernde Berechnung der Dosis zu gestatten. Es sind dies die Sekundärstromstärke, die Betriebszeit und die Fokaldistanz. Wichtig ist zwar auch hier die Feststellung, daß man damit nicht etwa die Dosis, sondern die Flächenenergie berechnet, denn es fehlt ja noch die Berücksichtigung des Härtegrades. Arbeitet man aber stets mit dem gleichen Härtegrade, so ist die Flächenenergie sowohl wie die Dosis proportional dem Produkte aus Sekundärstromstärke und Bestrahlungszeit, dividiert durch das Quadrat der Fokaldistanz. Da man für Einheiten doch stets womöglich die Zahl 1 wählen soll, so wird man diese Größe messen in der Einheit

$$\frac{\text{Millampère} \cdot \text{Sekunde}}{\text{Quadratzentimeter}}.$$

Ich verwerfe also auch deshalb die Definition Kienböcks, weil er als Normalmaß für die Fokaldistanz 5 cm gewählt hat.

Um endlich nicht mit dem doppelsinnigen E Kienböcks in Konflikt zu kommen, nennen wir diese — von Kienböck sehr glücklich kombinierte — technische Bestrahlungsgröße B und haben dann:

$$B = \frac{i \cdot T}{r^2}, \tag{5}$$

worin i die Sekundärstromstärke und r die Fokaldistanz bedeuten.

Auch die Einheit, worin diese Größe gemessen wird, muß einen treffenden Namen haben, denn „Milliampèresekunde pro Quadratzentimeter" ist zu umständlich. In Anerkennung der hervorragenden Verdienste, die der Physiker Walter sich um die Dosierung mit dem Milliampèremeter erworben hat, habe ich für diese Einheit den Namen „1 Walter" vorgeschlagen.

Mit Hilfe dieser Einheit vereinfachen sich zwei Aufgaben ganz bedeutend: die Dosierung mit geeichten Röhren und die Berechnung der Expositionszeit in der Photographie.

Es ist ja bekanntlich für die photographische wie für die therapeutische Wirkung einerlei, ob man eine gewollte Flächenenergie durch Erhöhung der Belastung oder durch Verlängerung der Bestrahlungszeit oder durch Verkürzung der Fokaldistanz erreicht. Habe ich heute eine bestimmte Wirkung mit 0,8 Milliampère aus 16 cm Fokaldistanz in 24 Sekunden erreicht, so kann ich morgen dieselbe Wirkung mit 1,2 Milliampère aus 20 cm Fokaldistanz in 100 Sekunden erreichen, denn in beiden Fällen ist die technische Bestrahlungsgröße

$$B = 0{,}3 \frac{\text{Milliampèresekunden}}{\text{Quadratzentimeter}} = 3 \text{ Deziwalter}.$$

Ist es nun nicht ungleich viel einfacher anzugeben: „Die Bestrahlung betrug 3 Deziwalter", anstatt Sekundärstromstärke, Bestrahlungszeit und Fokaldistanz aufzuführen? Gibt es etwas Einfacheres, als die Angabe: „Röhre Nr..... gibt bei Härtegrad .... die Erythemdosis mit 2,6 Walter? Und wie vereinfachen sich die Regeln für die Expositionszeiten in der Photographie: eine Handaufnahme verlangt 3—5 Zentiwalter, ein Ellbogen 7—10 Zentiwalter, eine Schulter, ein Knie 1—2 Deziwalter, ein Becken 1,5—5 Deziwalter usw.

[1]) Radiotherapie 1907, S. 60.

Digitized by Google

Allerdings wäre das fortwährende Rechnen zur jeweiligen Auffindung dieser Bestrahlungsgröße und der daraus abzuleitenden Bestrahlungszeit eine Komplikation, zu der sich nicht manche Radiologen verstehen würden, könnte man dem nicht auf die einfachste Weise der Welt abhelfen. Ich habe zu diesem Zweck ein Schiebelineal konstruiert, und von der Firma Reiniger, Gebbert & Schall ausführen lassen, auf dem man mit einem Griff und einem Blick das Resultat der ganzen Rechnung entnehmen kann. Dieses Lineal trägt, wie aus der

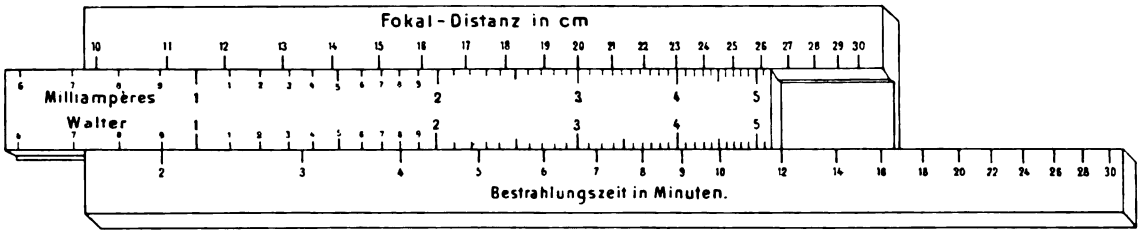

Figur ersichtlich, vier Skalen: die erste trägt die Fokaldistanzen, die zweite die Sekundärstromstärken, die dritte die Walterzahlen und die vierte die Bestrahlungszeiten. Das Lineal wird nun einfach so eingestellt, daß man die gemessene Fokaldistanz auf die abgelesene Stromstärke schiebt. Dann steht jeweilen neben der Expositionszeit die zugehörige Walterzahl.

Will man eine Röhre eichen, so sucht man auf der vierten Skala die beobachtete Expositionszeit und findet daneben die gesuchte Walterzahl. Will man eine bestimmte Walterzahl verabreichen, so sucht man diese auf der dritten Skala und findet daneben die dazu nötige Bestrahlungszeit.

Wer den Gebrauch einer Graphik einem Schiebelineal vorzieht, der findet eine solche in meiner oben genannten Monographie.

Und nun zum Schluß noch die „direkten“ und die „indirekten“ Methoden. Ich gebe Kienböck gerne zu, daß es nicht gut wäre, die beiden Begriffe von heute auf morgen umzukehren. Aber eben weil man sie mit vollem Recht ebensogut so als umgekehrt brauchen kann, sind sie nicht gut.

Wenn wir wieder das Punctum fixum unserer Betrachtungen, die Energie, ins Auge fassen, so müssen wir zugeben, daß es für die Röntgenenergie eine direkte Messung überhaupt nicht gibt. Direkt berechnen kann man die Energie der Lage aus einem Gewicht und der Höhe seines Schwerpunktes oder die Kompressionsenergie eines Gases aus seinem Volumen und der Zunahme seines Druckes oder die in einem Gleichstrome umgesetzte elektrische Energie aus Spannung, Stromstärke und Zeit usw. Eine solche Zerlegung in Faktoren ist bei der Röntgenenergie zurzeit nicht möglich. Man muß sie also in eine andere Energie transformieren und diese messen. Das ist aber eine indirekte Messung.

Ob man nun als Maß für die Röntgenenergie die elektrische Energie des Sekundärstromes wählt, aus welcher sie hervorgeht, oder die chemische Energie eines Reagenzkörpers, in welche sie bei der Absorption übergeht, stets liegt zwischen der meßbaren Energie und der gesuchten Röntgenenergie eine Transformation. Die eine Gruppe von Methoden ist also genau so indirekt wie die andere.

Wir können aber die beiden Gruppen viel zutreffender charakterisieren, wenn wir uns Rechenschaft geben über die Natur der in Betracht fallenden Transformationen. Die Energietransformation ist ein dynamischer Vorgang. Entsteht die Röntgenenergie aus elektrischer Energie, so liegt ein elektrodynamischer Vorgang vor.

Geht dagegen die Röntgenenergie in eine andere Energieform über, so ist dies ein radiodynamischer Vorgang, wobei dann im Einzelfall radiochemische (Reagenzkörper), radiomolekulare (Ionisation), radioelektrische (elektrische Ladung), radioradiäre (Phosphoreszenz, Fluoreszenz) oder radiothermische (Wärmeentwicklung) Vorgänge zu untersuchen sind.

Digitized by Google

Auch diese Frage ist in dem genannten Buche ausführlich behandelt.

Als Ausdruck meines persönlichen Bedauerns möchte ich es an dieser Stelle aussprechen, daß ich Kienböck, dessen Verdienste um die Dosimetrie ich sehr hoch einschätze, nur sehr ungern in so bestimmter Weise widersprochen habe. Ich mußte es aber um der Sache willen tun, und durfte es auch als Vertreter der mathematischen Physik gegenüber dem Mediziner, wie denn überhaupt die ganze, gewiß nicht an der Oberfläche liegende Frage nur an Hand strengster mathematisch-physikalischer Gedankenreihen klargestellt werden kann.

Gewiß hat Kienböck recht, wenn er sagt, die Vermehrung unserer Kenntnisse sei die Hauptsache, die Termini dagegen Nebensache. Man soll aber nicht übersehen, daß die Schwierigkeit der Verständigung über eine Menge wichtiger röntgentechnischer Fragen ihren Grund nicht nur in der ungenügenden physikalischen Ausbildung der gegenwärtigen Ärztegeneration hat, sondern zu einem großen Teil auch in einer unzutreffenden und ungenauen Namengebung, wodurch entweder Begriffsverwirrungen geschaffen, oder falsche Vorstellungen von dem Wesen der Dinge hervorgerufen werden. Ein strenges Festhalten an einer exakten Namengebung wird aber sicherlich durch den damit verknüpften Zwang genau zu denken, ein wesentliches Mittel zur Klärung der Ideen sein.

Aus der medizinischen Universitäts-Poliklinik in Bonn.

Kritische Beiträge zur Kenntnis der Röntgentiefentherapie.

Von

Prof. Dr. **Paul Krause.**

Auf Bitte des Herrn Herausgebers der Fortschritte auf dem Gebiete der Röntgenstrahlen teile ich in folgenden Ausführungen meine Erfahrungen mit den Tiefenbestrahlungen zu therapeutischen Zwecken mit besonderer Berücksichtigung der Beeinflussung der Eierstöcke mit. Die Berechtigung, daß ich als innerer Mediziner zu dem letzteren Punkte Stellung nehme, leite ich aus der Tatsache her, daß ich seit fast einem Jahrzehnte eingehende Studien über die Wirkungen der Röntgenbestrahlungen auf innere Organe gemacht habe, welche in den Arbeiten von mir mit Prof. K. Ziegler, von Dr. Wöhler, Dr. Tatarsky, Dr. Friedrich, Dr. Faber, Prof. Reifferscheid, Eggers niedergelegt sind, vor allem aber daher, daß auf meine Veranlassung mein ehemaliger Jenenser Assistent Dr. Faber(1) den ersten histologischen Untersuchungsbefund bei bestrahlten menschlichen Eierstöcken mitgeteilt hat, daß Herr Prof. Reifferscheid(2) diese Befunde in einer ausführlichen Arbeit durch von mir in meinem Bonner Laboratorium durchgeführte Versuche bestätigt und beträchtlich ergänzt und erweitert hat. Meiner Meinung nach hat die Reifferscheidsche Arbeit die wissenschaftliche Grundlage auf histologischer Basis für die Röntgenbestrahlung der menschlichen Eierstöcke geschaffen, auf der weiter aufgebaut werden muß, wenn wir eine Anzahl der strittigen Fragen zur sicheren und schnellen Lösung bringen wollen.

Man kann jedwede therapeutische Röntgenbestrahlung auf zweierlei Weise verabfolgen: Die ganze zur Erreichung der erwünschten Heilwirkung notwendige Strahlenmenge wird entweder in einer Sitzung auf einmal oder sie wird in kleineren Dosen innerhalb von mehreren Wochen z. B. in der Weise gegeben, daß man zweimal in der Woche bestrahlt, bis die gewünschte Menge verabfolgt ist.

Die erstere Applikationsweise (in einer oder zwei Sitzungen) ist für den Arzt wie für den Patienten bequemer, aber ganz zweifellos eine gefährlichere, während die zweite sich über Wochen hin erstreckende für Arzt und Patienten lästiger, aber sicher ungefährlichere darstellt. Handelt es sich um ein Hautleiden z. B., würde ich nach meinen eignen, ausgedehnten Erfahrungen im Röntgenlaboratorium und als Gutachter vor Gericht, als welcher ich akten-

Digitized by Google

mäßige Einsicht in manche unglückselige Röntgenverbrennung hatte, nie die Gesamtdosis der nötigen Röntgenstrahlenmenge auf einmal verabreichen, ohne vorher festgestellt zu haben, ob das zu beeinflussende Gewebe nicht besonders dafür empfindlich sei. Das ist aber bei dem jetzigen Stande unseres Wissens und Könnens nur möglich, wenn man etwa nur die Hälfte der ein Erythem der Haut bewirkenden Dosis verabfolgt und 8—10 Tage abwartet, wie die Haut darauf reagiert. Tritt nach 10 Tagen keine Reaktion ein, so kann ohne Gefahr, vor allem unter Zuhilfenahme der Desensibilisationsmethoden mit größeren Dosen vorgegangen werden. Bei solchem vorsichtigen Verfahren wird man Schädigungen sicher vermeiden können.

Nach den zahlreichen eigenen und anderer Untersuchungen über Beeinflussung der inneren Organe durch Röntgenstrahlen ist es nicht mehr zweifelhaft, daß von den hochorganisierten Geweben jedes seinen besonderen Grad von Empfindlichkeit hat, bei Tieren (Warmblütern) dem Grade nach geordnet etwa Hoden, Milz, Lymphdrüsen, Lymphfollikel des Darms, Ovarien, Knochenmark, am unempfindlichsten sind Leber, Nieren, Lungen, Gehirn und Nerven des erwachsenen Tieres.

Es bestehen aber bei verschiedenen Tierarten Unterschiede, selbst bei derselben Tierart individuelle.

Diese an Tierexperimenten gewonnenen Kenntnisse stimmen mit den bei der Röntgentherapie beim Menschen erhaltenen Resultaten im großen und ganzen überein, wenn man auch zu berücksichtigen hat, daß nicht nur die Beeinflußbarkeit des betreffenden Organs, sondern auch die Art des betreffenden pathologischen Gewebes, auf welches man durch Röntgenstrahlen einzuwirken wünscht, eine große, manchmal direkt ausschlaggebende Bedeutung hat; es ist z. B. das normale Schilddrüsengewebe wenig empfänglich, während die durch kleine Rundzellen lymphoiden Charakters verursachten Strumen durch die Röntgentherapie gut und leicht zu beeinflussen sind.

Die Röntgenbestrahlung der menschlichen Eierstöcke bezweckt eine derartige Zerstörung der spezifischen Elemente, daß die spezifische Funktion für eine gewisse Zeit bzw. für immer aussetzt.

Dieses Ziel ist durch verhältnismäßig kleine Dosen innerhalb kurzer Zeit zu erreichen. Die Untersuchungen Reifferscheids an Mäusen ergaben, daß Dosen von $^3/_4$—1—$1^1/_2$ Erythemdosen genügen, um schwere Degenerationserscheinungen im Ovarium hervorzurufen, welche sich charakterisieren in Schädigungen der Follikelepithelien bis zu völligem Zugrundegehen derselben und in Zerstörung der Eizellen; in einzelnen Präparaten scheinen auch durch kleine Dosen Schädigungen nachweisbar, während hohe Röntgenstrahlenmengen ein völliges Zugrundegehen des Ovarialgewebes verursachen.

Bei zwei Affen fand Reifferscheid (2) durch 2, bzw. 3 Erythemdosen nach $3^1/_2$ resp. 6 Tagen im wesentlichen dieselben Degenerationserscheinungen an den Eierstöcken wie bei der Maus: Degeneration der Follikelepithelien und der Eizelle. Bei einem Foxterrier wurden nach $6^1/_2$ x (nach Kienböck gemessen), also etwa mehr als eine halbe Erythemdose die gleichen Veränderungen an den Eierstöcken gefunden.

Wichtiger sind naturgemäß die Befunde Reifferscheids an röntgenbestrahlten menschlichen Ovarien; drei Ovarien hatten durch die Bauchdecken hindurch $^1/_2$ Erythemdosis, eins 1 Erythemdosis, eins $1^1/_4$, eins $1^1/_2$ Erythemdosen erhalten. Bei allen zeigten sich Veränderungen der Follikeln und vielfach kleine Blutungen aus den Kapillaren in der Rindenschicht. Aus den in der Zeitschrift für Röntgenkunde publizierten Protokollen ersieht man, daß die Bestrahlungen mehrfach über mehrere Tage verteilt waren und trotzdem findet sich diese histologisch nachweisbare, z. T. sehr beträchtliche Zerstörung des spezifischen Gewebes. Ich lasse Bilder aus der Reifferscheidschen Arbeit hier folgen, da sie auffallenderweise wenig bekannt geworden sind.

Jedenfalls ist durch diese Versuche auch für die menschlichen Ovarien bewiesen, daß bereits kleine Mengen von Röntgenstrahlen genügen, um histologisch nachweisbare Veränderungen zum Teil recht schwerer Art hervorzubringen.

Digitized by Google

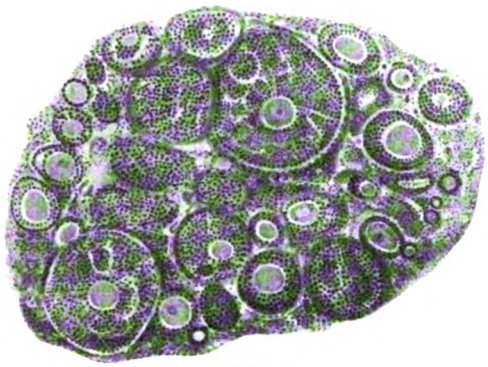

Fig. 1.
Normales Mäuseovarium.

„Das Bild wird beherrscht durch die bei älteren Tieren zahlreichen gelben Körper, welche stets in Mehrzahl vorhanden sind, ferner von zellreichen Nestern und Strängen von interstitiellen Zellen, welche bis in die Marksubstanz und an die Epoophoronschläuche (Rete ovarii) hineinragen, und bis nahe an die Oberfläche zwischen normalen Follikeln, diese oft förmlich einschließend, sich finden. Dazu kommen die atresierenden Follikel, aus deren gewucherten Tunica interna die genannten Stränge hervorgehen. Typisches Stromagewebe ist äußerst spärlich und nur in dünnen Zügen unter dem Keimepithel und zwischen den Strängen interstitieller Zellen zu finden.“ (v. Ebner.)

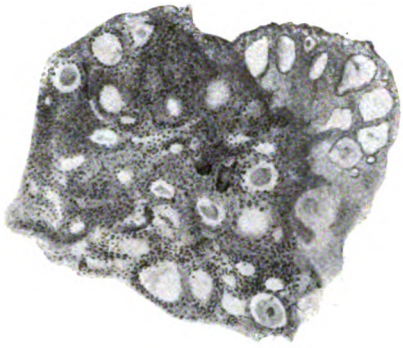

Fig. 2.
Röntgenbestrahltes Mäuseovarium.

Veränderungen an den Follikelepithelien und Eizellen. „Sämtliche Follikel ausgefallen, so daß weder von den Follikelepithelien, noch von der Eizelle etwas zu sehen ist. Nur selten finden sich noch Reste der Granulosazellen. Die Zellen scheinen aber aufgetrieben mit undeutlichen Zellgrenzen, blaß, die Kerne geschrumpft und blaß gefärbt, teilweise völlig zerfallen. In einzelnen Follikeln sieht man die Höhle mit einer gleichmäßigen Hyalinmasse ausgefüllt.“ (Reifferscheid.)

1 Röntgenstrahlenmenge 3 Erythemdosen.

Fig. 3.
Röntgenbestrahltes Affenovarium (Macacus rhesus, welcher in einer Sitzung 3 Erythemdosen erhielt und nach 6 Tagen getötet wurde). Abgedecktes linkes Ovarium. Die Abdeckung gelang wegen der Nähe der beiden Ovarien nur zum Teil. Das abgedeckte Ovarium war etwa dreimal so groß; mikroskopisch sind trotzdem Degenerationserscheinungen sichtbar.

Digitized by Google

Es steht noch aus, daß auch für menschliche Ovarien durch systematische Untersuchungen festgestellt wird, in welcher Zeit die Degenerationserscheinungen verschwinden, ob und in welcher Zeit eine vollständige Regeneration erfolgt. Tierversuche an Mäusen, Kaninchen und Hunden über die Regenerationsprozesse an röntgenbestrahlten Ovarien liegen vor (Reifferscheid, Simon); sie lassen sich aber nicht ohne weiteres auf den Menschen übertragen.

Fig. 4.
Röntgenbestrahltes Affenovarium (s. Erklärung für Fig. 3, nicht abgedecktes Ovarium).
„Sämtliche Primordialfollikel degeneriert; an der Stelle der Eizellen ein körniges Gerinnsel, die Follikelepithelien ohne deutliche Zellgrenzen, blaß, mit schwach gefärbten Kernen, oft auch völlig zugrunde gegangen und mit hyalinen Schollen gefüllt." (Reifferscheid.)

Eine vollständige, dauernde Zerstörung aller spezifischen Elemente in den Ovarien durch die Röntgenbestrahlung dürfte kaum das Ziel der Therapie sein. Das Röntgenverfahren hat ja im Gegensatze zu der Operation den großen, nicht hoch genug zu bewertenden Vorteil, daß das Organ nicht vollständig entfernt resp. vernichtet wird, sondern nur funktionsuntüchtiger wird. Ausfallserscheinungen werden daher nur bei unzweckmäßigem Vorgehen oder bei besonders empfindlichen Personen auftreten. Nach dem Alter der Kranken und nach individueller Empfindlichkeit werden daher die Strahlenmengen, welche dazu nötig sind, sehr verschieden groß sein müssen, selbst wenn man gleichwertige Strahlen zur Verfügung hat.

Digitized by Google

Ich halte es für dringend wünschenswert, daß man nur diejenige Röntgenstrahlenmenge verabfolgt, welche zur Erreichung des beabsichtigten Zweckes ausreicht. Jedes Übermaß ist nicht nur unzweckmäßig, sondern direkt schädlich. Zu der letzteren Ansicht komme ich aus der Überlegung, daß die Röntgenstrahlen nicht bloß für kurze Zeit anhaltende Schädigungen der Organe hervorbringen, sondern noch jahrelang nachwirken. Das Bindegewebe, welches die spezifischen Elemente der röntgenbestrahlten Ovarien ersetzt, ist ein Gewebe, über dessen Eigenschaften uns die Kenntnisse fehlen.

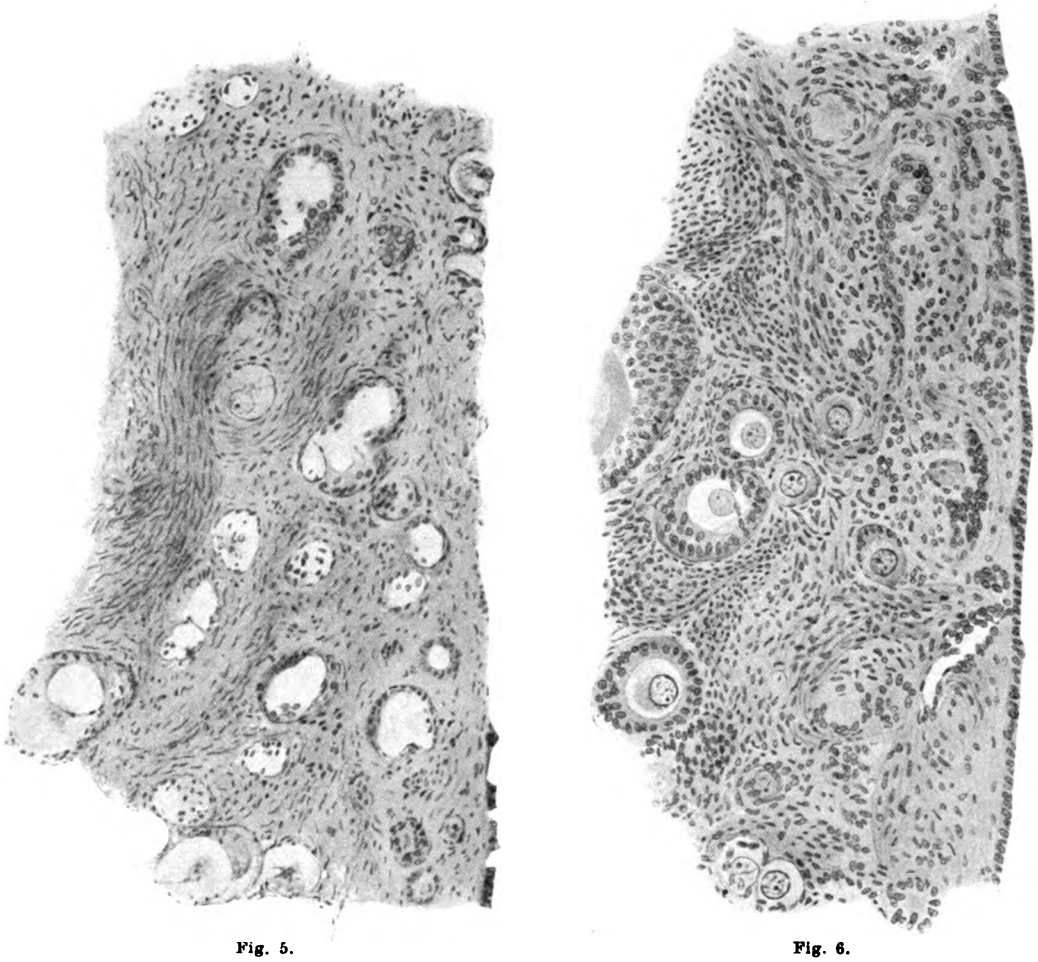

Fig. 5. Fig. 6.

Röntgenbestrahlte menschliche Ovarien.

Das Follikelepithel ist teils noch gut erhalten, teils nur blaß gefärbt, teils völlig zugrunde gegangen; die Eizellen geschrumpft, selten mit noch erkennbaren Keimbläschen, meist ist von den Keimbläschen nichts zu entdecken, und als Rest der Eizelle findet sich am Rande des Follikels eine hyaline Scholle.

„Neben diesen Veränderungen an den Follikeln fanden sich an den untersuchten Ovarien kleine Blutungen aus Kapillaren zumeist in der Rindenschicht, oft zwischen den Zellen des Stroma verspritzt, oft aber auch so reichlich, daß sich eine kleine Gewebszertrümmerung an der Blutungsstelle deutlich findet" (Reifferscheid)

Wenn wir uns aber vor Augen halten, daß die Nachkrankungen der Schädigungen der Haut in Form der chronischen Röntgendermatitis erst nach Jahren des Bestehens in ihrer ganzen tückischen Bedeutung erkannt werden können, so sollte man a priori so vorsichtig als irgend möglich bei der Verabfolgung zu großer Dosen sein. Es sei hier daran erinnert, daß auf Grund der chronischen Röntgendermatitis in mehr als 50 Fällen ein Karzinom mit allen Symptomen, vor allem auch mehrfach mit besonders bösartiger Metastasenbildung in den inneren

Digitized by Google

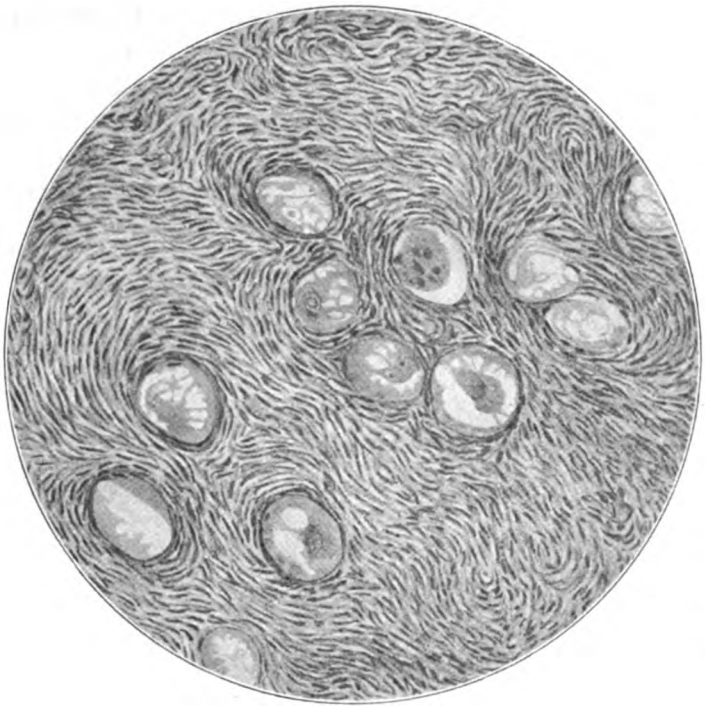

Fig. 7.

Stellen seit einem halben Jahre auffallend starke Keratosen über den Gelenkflächen ein, welche histologisch sehr karzinomverdächtig sind.[1])

Auch bei inneren Organen sind uns ähnliche schwere Schädigungen nach zu intensiven Bestrahlungen bekannt. Bei den übermäßig bestrahlten leukämischen Milzen trat wiederholt, besonders wenn das Knochenmark gleichzeitig mitbestrahlt wurde, als sehr unerwünschte Komplikation eine schwere perniziöse Anämie auf; ich verlor zwei Patienten in der ersten Zeit der Röntgentherapie daran, ich bringe die Anämie mit der übermäßig und lange Zeit fortdauernden Bestrahlung in ursächlichen Zusam-

[1]) Alle Gynäkologen seien auf diese Arbeit besonders hingewiesen, besonders diejenigen, welche die übermäßig hohen Dosen bevorzugen.

Organen sich entwickelt; mein früherer Assistent Dr. Hesse hat auf meine Veranlassung in einer ausführlichen Monographie: Symptomatologie, Pathogenese und Therapie des Röntgenkarzinoms die leider allzu reichliche Kasuistik ausführlich dargestellt, und meine eigenen Beobachtungen dabei eingehend berücksichtigt. Ich greife daraus zwei besonders heraus: Ein Arzt, welcher seit Ausbruch seiner Dermatitis nie mehr ein Röntgenlaboratorium betreten, wenn eine Röntgenröhre in Betrieb war, bekam trotzdem **acht Jahre lang nachher** sein Kankroid; bei einem zweiten, welcher seit Ablauf seiner Assistentenzeit **vor fünf Jahren** überhaupt keine Gelegenheit mehr hatte, mit Röntgenstrahlen zu arbeiten, stellten sich an vielen

Fig. 8.

Beschreibung zu Figur 7 und 8.

„Die Zellen der Theca interna zeigen teilweise undeutliche Begrenzung, blasige Auftreibung und Pyknose der Kerne. An Stelle der Eizelle nur ein gleichmäßiges Gerinnsel oder eine hyaline Scholle." (Reifferscheid.)

Digitized by Google

menhang. Ich warne vor übermäßigen Dosen bei der Bestrahlung der Ovarien; unsere Kenntnisse reichen heute noch nicht aus, um behaupten zu können, sie seien unschädlich, dazu gehören noch jahrelange Beobachtungen.

Meiner Ansicht nach bedarf die Frage über die Einwirkung von großen Röntgenstrahlenmengen auf innere Organe eines erneuten Studiums, besonders auch an menschlichen Organen. Ehe diese experimentellen Grundlagen nicht vorliegen, hüte man sich vor so großen Dosen, wie sie Gauß empfiehlt.

Der momentane, klinische Erfolg ist durchaus nicht entscheidend. Klinische Erfolge sind ganz sicher auch mit bedeutend kleineren Strahlenmengen zu erzielen, wie untenstehende Übersicht von erfolgreichen von mir selbst behandelten Patientinnen zeigt, die gynäkologischen Befunde wurden von den Herren Gynäkologen Prof. Reifferscheid, Privatdozent Dr. Cramer, Bonn, Dr. Cahn, Köln erhoben.

Es ist daraus ersichtlich, daß bei Frauen kurz vor dem Klimakterium von 8—20 Erythemdosen (= 80 — 230 x [Kienböck-Einheiten]) genügten, um bei Myom und klimakterischen Blutungen Erfolge zu erzielen; wozu also soll da unnötigerweise eine größere Menge von Röntgenstrahlen gegeben werden?

Besonders interessant und hervorhebenswert erscheint Fall Nr. 8. Nach Ansicht des Spezialisten (Dr. Cramer), welcher die Patientin regelmäßig untersuchte, war nach $8^1/_2$ Erythemdosen (= 85 x) ein voller Erfolg vorhanden, die Menstruation war mehr als drei Monate ausgeblieben. Die sehr beträchtlichen Herzbeschwerden, welche in Tachykardie, starkem Herzklopfen mit anfallsweise auftretender Herzangst bestanden, — der objektive Befund ergab keine Herzvergrößerung, keine Geräusche —, sind vollständig geschwunden. Es stellte sich eines Tages eine sehr profuse Blutung ein, welche Herrn Dr. Cramer zur sofortigen Exstirpatio uteri bestimmten. Die Schleimhaut des nicht mehr vergrößerten Uterus war atrophisch, eine Ursache für die Blutung war nach Ansicht von Herrn Geheimrat Ribbert nicht aufzufinden. Es fanden sich zwei Myome von Größe einer Erbse resp. einer mittelgroßen Bohne. Anzeichen von regressiven Veränderungen fehlten.

Beachtenswert ist ferner, daß zwei Myomkranke mit Herzbeschwerden und eine mit Asthma bronchiale durch die Röntgenbehandlung der Ovarien so gebessert wurden, daß man von einer Heilung sprechen kann.

Der von Gauß geprägte Ausdruck „Röntgenkater" für das Auftreten von nervösen Erscheinungen im Anschlusse an die außergewöhnlich starken Röntgenbestrahlungen ist meiner Ansicht nach ein etwas burschikoses Wort für eine ernste, nicht zu unterschätzende Sache. Ich habe durch den behandelnden Psychiater Kenntnis von einer Patientin, bei welcher an eine intensive Röntgenbestrahlung eine Psychose ausbrach, welche seit Monaten einen Aufenthalt in einer psychiatrischen Anstalt notwendig machte.

Bei einer zweiten Kranken schloß sich an den „Röntgenkater" eine mehrwöchentliche schwere Depression an, welche erfreulicherweise jetzt wieder gewichen ist.

Die großen klinischen Erfolge bei der Freiburger Technik sollen rückhaltlos anerkannt werden; doch wird auch hierbei abgewartet werden müssen, wie groß die Dauererfolge sein werden, wie viel Rezidive danach auftreten werden. Bei älteren Frauen kurz vor dem Klimakterium ist das nicht wahrscheinlich, doch fehlen uns bei jüngeren Frauen noch längere Erfahrungen. Bekanntlich ist uns bei Bluterkrankungen, besonders bei Leukämie und Pseudoleukämie ein Dauererfolg der Röntgentherapie noch nicht beschieden gewesen, während selbst bei vielen Erkrankungen der Haut gleichfalls leicht Rezidive auftreten.

Sehr wünschenswert wäre es, wenn aber nicht bloß die Erfolge, sondern auch die Mißerfolge und die Schädigungen ausführlich mitgeteilt würden, vor allem auch die bisher ja bereits vorgekommenen Verbrennungen. Daß solche aufgetreten sind, geben ja Gauß und Lembke selber zu, es wäre dem Interesse der Sache sehr dienlich, wenn eine eingehende Veröffentlichung auch über diesen Punkt erfolgte.

Digitized by Google

Nr.	Alter.	Klin. Diagnose.	Anzahl der Serien.	I. Serie.			II. Serie.			III. Serie.			IV. Serie.			V. Serie.			Gesamtsumme der Sitzungen.	Gesamtdosis nach Kienböck-Einheiten.	Gesamtdauer in Minuten.	Resultat.
				Anzahl der Sitzungen.	Dosis x.	Dauer in Minuten.	Sitzungen.	Dosis x.	Dauer in Minuten.	Sitzungen.	Dosis x.	Dauer in Minuten.	Sitzungen.	Dosis x.	Dauer in Minuten.	Sitzungen.	Dosis x.	Dauer in Minuten.				
1	36 J. alte Frau.	Myome, Asthmabronchiale.	4	9	18	40	8	16	40	11	23	55	5	14	30	—	—	—	33	71	165	Voller Erfolg, Asthma geschwunden seit $2^1/_2$ Jahren.
2	48 J. alte Frau.	Myome seit $1^1/_2$ Jahren schwere Anämie, Achylie.	4	20	35	94	10	$38^1/_2$	49	13	50	75	14	$50^1/_2$	71	—	—	—	57	184	284	Voller Erfolg Amenorrhoe seit $1^1/_4$ Jahr.
3	54 J. altes Frl.	Kindskopfgroße Myome seit 26 Jahren, schwere Herzbeschwerden.	3	6	$11^1/_2$	27	6	9	29	6	20	31	—	—	—	—	—	—	18	$40^1/_2$	87	Myome etwa um $^2/_3$ verkleinert, keine Blutungen mehr, Herzbeschwerden geschwunden.
4	47 J. alte Frau.	Myome (faustgroß) schwere Herzbeschwerden.	3	12	23	61	6	20	31	10	42	53	—	—	—	—	—	—	28	85	145	Myome klinisch geschwunden, infolge starker Blutung Exstirpatio uteri. Anatomischer Befund: 3 bohnengroße Myome.
5	48 J. alte Frau.	2 Myome (faustgroße).	2	12	$29^1/_2$	60	6	24	30	–	—	—	—	—	—	—	—	—	18	$53^1/_2$	90	Amenorrhoe voller Erfolg.
6	44 J. alte Frau.	1 apfelgroßes Myom.	2	11	25	55	10	33	49	—	—	—	—	—	—	—	—	—	21	58	104	Amenorrhoe, Myom noch andeutungsweise zu fühlen.
7	47 J. alte Frau.	1 faustgroßes Myom.	3	10	34	50	6	$18^1/_2$	30	9	30	46	—	—	—	—	—	—	25	$82^1/_2$	110	Amenorrhoe, voller Erfolg.
8	34 J. altes Frl	Myome, schwere Anämie, Anazidität, Neurasthenie.	5	8	22	40	8	25	40	8	32	40	10	$36^1/_2$	50	7	32	50	41	$147^1/_2$	230	Mäßig guter Erfolg, Menorrhagien viel besser geworden, sehr stark nervöse Beschwerden bei der Bestrahlung.
9	49 J alte Frau.	Menorrhagien, Herzbeschwerden.	2	12	35	59	6	24	30	—	—	—	–	—	–	—	—	—	18	59	89	Menorrhagien geschwunden.
10	42 J. altes Frl.	Myom, Herzbeschwerden.	2	10	36	50	10	38	50	—	—	—	—	—	—	—	—	—	20	74	100	Menorrhagien geschwunden, Myome stark verkleinert, Amenorrhoe.
11	44 J. alte Frau.	Kindskopfgroßes Myom. Schwere Neurasthenie.	3	10	40	52	10	37	49	10	46	63	—	—	—	—	—	—	30	123	164	Myome um $^2/_3$ verkleinert, Menstruation etwa von normaler Stärke.
12	48 J. alte Frau.	Menorrhagien, Herzbeschwerden.	1	15	53	78	—	—	—	—	—	—	—	—	—	—	—	—	15	53	78	Voller Erfolg seit $1^1/_2$ Jahren.
13	45 J. altes Frl.	Myome, Cholelithiasis.	2	14	67	10[illegible]	5	25	40	—	—	—	—	—	—	–	—	—	19	92	148	Menorrhagien geschwunden, Amenorrhoe seit 3 Monaten, Myome etwa um $^3/_4$ verkleinert.

Digitized by Google

Auf einen wirtschaftlich nicht zu unterschätzenden Punkt bei der Freiburger Technik der Tiefenbestrahlung mittels sehr großen Dosen sei zum Schluß noch hingewiesen — auf die großen Kosten, welche dazu führen müssen, daß die gynäkologische Röntgentherapie nur den wohlhabendsten Kreisen reserviert bleibt, das wäre außerordentlich zu bedauern.

Ich persönlich werde nur noch ausnahmsweise in die Lage kommen, in der medizinischen Poliklinik in Bonn, in deren Röntgenlaboratorium meist für die Frauenklinik in den letzten vier Jahren 71 Fälle von Frauenleiden zu therapeutischen Zwecken bestrahlt worden sind, gynäkologische Leiden behandeln zu lassen, da ich prinzipiell alle derartige Kranke der Universitäts-Frauenklinik zuweise, seitdem sie selbst ein vorzüglich eingerichtetes Röntgenlaboratorium besitzt; ich würde mich aber nach den zurzeit vorliegenden Arbeiten nicht entschließen können, die großen Dosen der Freiburger Frauenklinik anzuwenden, da bei dieser Technik der erste Satz jeder Therapie nicht gewährleistet ist: nil noceri!

Literatur:

1. Faber, Beitrag zur Röntgentherapie von gynäkologischen Leiden. Zeitschrift für Röntgenkunde 1910.
2. K. Reifferscheid, Histologische Untersuchungen über die Beeinflussung menschlicher und tierischer Ovarien durch Röntgenstrahlen. Zeitschrift für Röntgenkunde Bd. XII, 1910 S. 233.
3. K. Reifferscheid, Die Röntgentherapie in der Gynäkologie Heft IX der zwanglosen Abhandlungen aus dem Gebiete der medizinischen Elektrologie und Röntgenkunde, herausgegeben von Prof. Paul Krause, A. v. Luzenberger und L. Mann. Verlag von J. A. Barth in Leipzig. In Nr 1 und 8 ausführliche Literaturangaben. In 3 auch ein Kapitel über die Röntgentechnik in der Gynäkologie von Paul Krause.
4. C. J. Gauß und H. Lembcke, Röntgentiefentherapie. Verlag von Urban und Schwarzenberg. Wien und Leipzig 1912.
5. O. Hesse, Symptomatologie, Pathogenese und Therapie des Röntgenkarzinoms. Verlag, Leipzig 1911 bei J A. Barth. Zwanglose Abhandlungen aus dem Gebiete der mediz. Elektrologie und Röntgenkunde, herausgegeben von Prof. Paul Krause, Prof. v. Lunzenberger und Prof. L. Mann.

Beiträge zur Röntgenometrie.

Referat, gehalten auf dem IV. Internationalen Kongress für Physiotherapie am 30. März 1913.

Von

Heinz Bauer, Berlin.

M. H.! Als ich mich das erste Mal eingehender mit den Meßmethoden unseres Gebietes befaßte — es war dies 1910 auf dem Internationalen Radiologen-Kongreß in Brüssel — da leitete ich meinen Bericht mit den Worten ein: „Wenn wir kritisch an irgendeine Wissenschaft herantreten, so läßt sich wohl der allgemein gültige Grundsatz aufstellen: Eine Wissenschaft verdient ihren Namen als solche um so eher, je sorgfältiger sie ihre Ergebnisse zu kontrollieren vermag. Für eine Experimental-Wissenschaft heißt das also, je genauer und lückenloser ihre Meßmethoden sind.“ Auch einer der größten Physiker aller Zeiten, der Engländer Lord Kelvin, spricht sich ähnlich aus: „Ich sage oft“, so schreibt er, „daß, wenn ihr das, wovon ihr sprecht, messen und durch eine Zahl ausdrücken könnt, ihr etwas von eurem Gegenstande wißt. Könnt ihr es aber nicht messen, könnt ihr es nicht in Zahlen ausdrücken, so sind eure Kenntnisse armselig und sehr ungenügend. Dann könnt ihr vielleicht am Anfang der Kenntnis sein, seid aber in Gedanken kaum bis zur Wissenschaft vorgedrungen, gleichviel, um was für einen Gegenstand es sich handelt.“

Wenn wir uns diese Auffassung zu eigen machen, so ist das kritische Ergebnis für unser Gebiet ein recht klägliches. Denn das Resultat, zu dem ich vor drei Jahren kam, hat sich bis heute nicht geändert: „Es mangelt nicht an Meßmethoden. Im Gegenteil! Es

Digitized by Google

existieren deren eine Unzahl, ja, man kann behaupten, daß jeder sich längere Zeit betätigende Röntgenologe eine neue aufgestellt und mit ihr arbeitet. Aber die Unzahl der Methoden ist schließlich nur der beste Beweis dafür, daß ‚die' Methode fehlt. Die Methode, die allgemein gültige Meßgrößen liefert und die Reproduzierungsmöglichkeit für die Gesamtheit der Röntgenologen bietet. Und auch die Fülle des Vorhandenen einzeln oder kombiniert angewendet, ergibt noch immer nicht jene Genauigkeit für das Maß eines Effektes, die fast alle anderen physikalischen Meßmethoden in so hervorragendem Maße auszeichnet."

Es ist heute nicht meine Absicht, mich mit den einzelnen vorhandenen Methoden kritisch auseinanderzusetzen. Das habe ich in meiner vor einiger Zeit erschienenen Arbeit: „Kritische Beiträge zur Röntgenometrie"[1]) zur Genüge getan. Auch erscheint es mir im Interesse positiver Arbeit, also des Fortschrittes, endlich einmal an der Zeit, den Dingen auf den Grund zu gehen und die Basis zu entwickeln, auf der eine Weitergestaltung möglich ist.

Die Röntgenröhre ist ein elektrisch betriebener Apparat. Die elektrische Meßtechnik ist in allen ihren Zweigen hoch entwickelt. Auch Gebiete, die nicht älter sind, als das unserige, ich denke hier beispielsweise an die Telegraphie ohne Draht, haben ihren Anteil an dieser Entwickelung gehabt. Nur unser Gebiet nicht. Woran liegt das? Einfach daran, daß sich auch die technische Seite der Röntgentherapie, auf die es ja hier im wesentlichen ankommt, nicht fortentwickelt hat. Ihr Ursprung ist es, der ihr im Wege steht. Ein Zufall ließ erkennen, daß das ausgezeichnete diagnostische Hilfsmittel, die Röntgenstrahlen, auch therapeutisch verwendbar sei. Und so nahm man die Einrichtungen so, wie man sie gerade hatte, ohne sich viel darum zu kümmern, ob sie auch für den speziellen Zweck der Therapie geeignet waren. Und tat es auch in Zukunft nicht, so daß noch heute Diagnose und Therapie aus denselben Quellen schöpfen. Und dabei sind die technischen Erfordernisse für eine rationelle Therapie grundverschieden von denen der Diagnostik.

In der Diagnostik wird immer dasjenige Verfahren die besten Resultate ergeben, das die kontrastreichsten Bilder liefert. Also immer dasjenige, das die größte Mannigfaltigkeit im Strahlenkomplex — das längste Spektrum mit möglichst gleichmäßiger Verteilung der Bereiche der einzelnen Härtegrade — aufweist. Ähnlich wie sich dasjenige Bild in der Natur am besten und natürlichsten präsentiert, das von einer Lichtquelle beleuchtet wird, deren Spektrum alle Farben und zwar dem Helligkeitswert nach einander möglichst gleich besitzt. Verwenden wir aber diese selbe Lichtquelle in der Therapie, so fahren wir dabei nicht sonderlich günstig. Denn in der Lichttherapie brauchen wir bekanntlich nur ultraviolette, violette und blaue Strahlen. Und diese werden in einer solchen, für allgemeine Beleuchtungszwecke ausgezeichneten Lampe außerordentlich schwach vertreten sein. Filtrieren wir den übrigen Teil des Spektrums ab, der uns nichts nützt, sondern höchstens schadet, so bleibt von dem ganzen Strahlenkomplex vielleicht der zehnte Teil übrig, den wir für unseren speziellen Zweck dann glücklich verwenden können. Man würde also mit Kanonenkugeln nach Spatzen schießen.

Das hat die Lichttherapie lange erkannt und sich daher von vornherein bemüht, Strahlenquellen zu schaffen, bei welchen auf Kosten aller anderen überflüssigen Farben der Spektralbereich des benötigten Teiles besonders lang ist. So entstand die Eisenlampe, die Uviollampe, die Quarzlampe u. a., alles Lampen, die für allgemeine Beleuchtungszwecke unbrauchbar sind, da sie zu kontrastarme, also falsche Bilder liefern und die der Diagnostiker, in diesem Falle also der Maler, niemals brauchen kann, die aber für die Therapie einen ausgezeichneten Nutzeffekt haben und dort vortreffliche Dienste leisten.

Bei der engen Verknüpfung der Lichttherapie und der Röntgentherapie ist eigentlich erstaunlich, zu konstatieren, daß man auf einen ähnlichen Gedankengang in unserem Gebiete nie verfallen ist. Jedenfalls hat man nie versucht, einem solchen Gedanken eine praktisch brauch-

[1]) Röntgentaschenbuch Bd. IV, 1912, S. 6.

Digitized by Google

bare technische Form zu geben. Man nimmt noch immer denselben Strahlenkomplex, der uns in der Diagnostik ausgezeichnete kontrastreiche Bilder liefert, also ein reichhaltiges Spektrum besitzt, filtriert die zu weichen Strahlen ab, läßt die zu harten passieren und hat in dem ganzen Strahlenbündel vielleicht 5 Prozent Strahlen derjenigen Härte, die sich für den vorliegenden Zweck gerade vorteilhaft verwenden lassen. Was diese 5 Prozent in bezug auf den Gesamtenergieaufwand bedeuten, dürfte Ihnen klar werden, wenn ich Ihnen mitteile, daß der Nutzeffekt einer Röntgenröhre, d. h. also das Verhältnis der in Strahlen umgesetzten Energie zu der der Röhre zugeführten elektrischen Energie nach Messungen von Angerer und Carter etwa 0,1 pro Mille beträgt. Also von diesem Energiehauch läßt man noch 95 Prozent unbenützt, um 5 Prozent glücklich zu verwenden.

Und — die Frage, die uns heute ja besonders interessiert — was bedeuten diese Verhältnisse für die Dosimetrie? Keiner unserer Härtemesser läßt uns das Spektrum nebeneinander überschauen und den Wert desjenigen Teiles messen, den wir für unseren Zweck gerade brauchen. Was würde es uns beispielsweise, um nochmals kurz auf die Lichttherapie zurückzukommen, nützen, zu wissen, daß die eine Bogenlampe tausend Kerzen, die andere hundert Kerzen hat. Die erste brennt mit Effektkohlen, hat ein langes rotes Spektrum und fast gar kein Blau und Violett, die andere mit Eisenelektroden, also fast nur Blau und Violett, so daß ihr therapeutischer Effekt wesentlich größer ist, als der der ersten Lampe. In der Lichttherapie aber können wir die Länge des uns gerade interessierenden Spektralbereiches mit Leichtigkeit einwandsfrei feststellen. In der Röntgentherapie aber haben wir — wie gesagt — keinen einzigen Härtemesser, der uns den Wert des gerade benötigten Spektralteiles zu erkennen gestattet.

Nun wird man mir freilich entgegenhalten, daß wir solche Härtemesser gar nicht brauchen, denn wir hätten ja Quantimeter, die den Effekt der wirksamen Strahlenmenge direkt zu erkennen gestatten. Aber alle diese Quantimeter rechnen nicht nur nach Erythem-, also Oberflächendosen, sondern zeigen auch in der Tat nur diese Dosen richtig an. Als Beweis dafür habe ich durch meinen Photochemiker Gfrörer die Kurven des Sabouraud-Plättchens und des Kienböck-Streifens aufnehmen lassen. Zur Ablesung der Teilbeträge

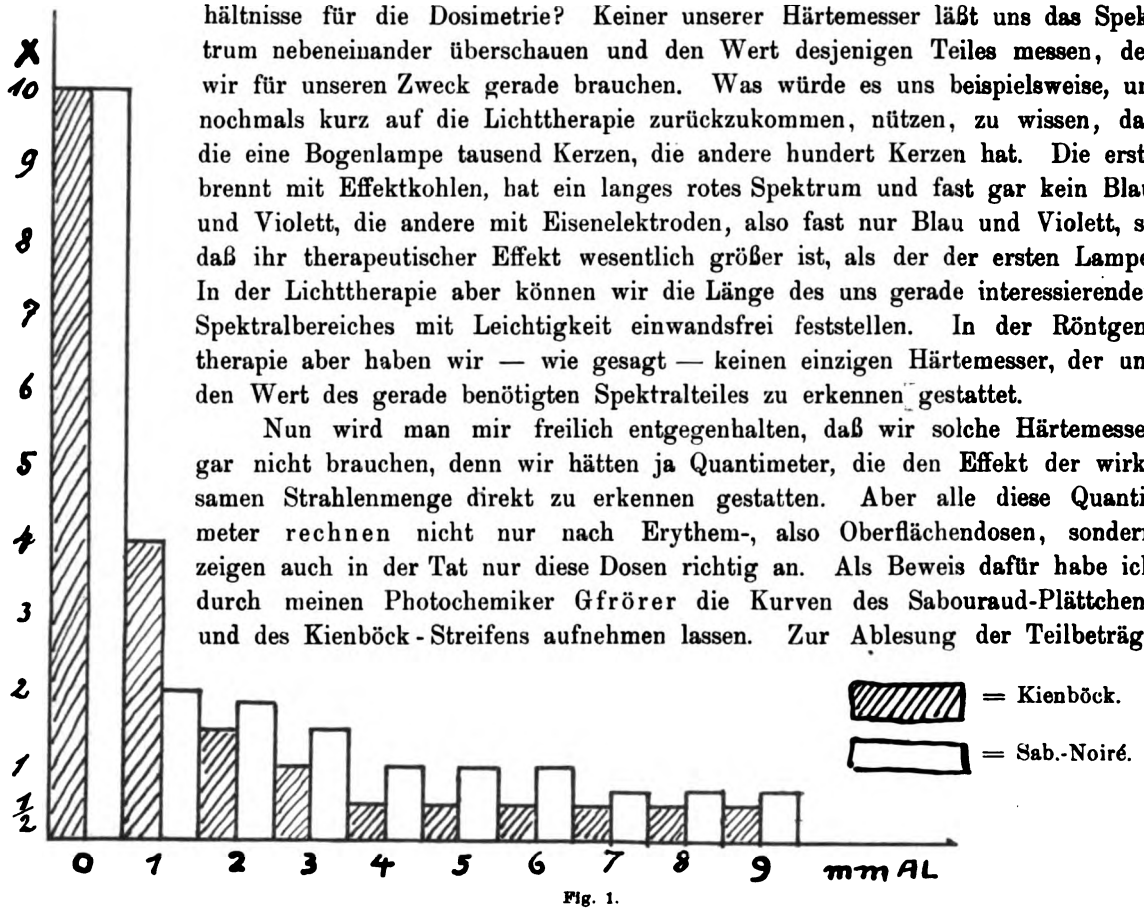

Fig. 1.

wurden verwendet für das Sabouraud-Plättchen das Holzknechtsche Instrument, für die Kienböck-Streifen die Originalskala der betreffenden Emulsion. Die Versuchsanordnung ist sehr einfach: Die Röhre über 2 Gaußschen Phantomen symmetrisch angeordnet, dasjenige mit dem Sabouraud-Plättchen natürlich in halbem Abstand, wie das andere. Die Resultate zeigt Ihnen diese Tabelle (Fig. 1). Hinsichtlich des Oberflächeneffektes stimmen beide Methoden genau überein. Aber hier unter 1 Millimeter Aluminium zeigt Kienböck 4 x, während Holzknecht nur 2 x erkennen läßt; also gerade die Hälfte bei derselben Strahlenmenge. Der Versuch ist in der denkbar exaktesten Weise angestellt und so oft wiederholt worden und zwar immer mit dem gleichen Resultat, daß mir Fehler ausgeschlossen erscheinen. Was bedeutet das für die Praxis? Daß das Sabouraud-Plättchen für gewisse Härtegrade nur halb so empfindlich ist, als der Kienböckstreifen, und daß ein Therapeut, der diese Plättchen verwendet und ein Maß reproduzieren will, das in Kienböckeinheiten gewonnen war, unter ge-

Digitized by Google

wissen Filtern die doppelte Strahlenmenge appliziert hat, wenn sein Testkörper den gleichen Effekt wie der Kienböckstreifen anzeigt. Das, m. H., kommt davon, daß wir die Härteverteilung im Strahlenspektrum nicht erkennen können, daß wir unsere Quantimeter in den einzelnen Spektralbereichen nicht nachprüfen können. Denn dann hätte ein solcher Fehler lange auffallen müssen.

Ja, — so höre ich Sie fragen — sind wir denn in der Lage, diese Dinge zu ändern? Gewiß, meine Herren. Denn die Verhältnisse auf dem Gebiete der Röntgentherapie wären sofort andere, wenn wir es nicht mit einem Strahlenkomplex, sondern mit einer homogenen oder annähernd homogenen Strahlung zu tun hätten. Einmal würde sich dadurch der Nutzeffekt unseres Strahlenapparates um so viel verbessern, daß wir die Bestrahlungszeiten wesentlich abkürzen könnten, zum anderen aber wäre die ganze Dosierungsfrage gelöst, denn — wenn wir die Dinge recht betrachten — die Dosierungsfrage ist im wesentlichen eine Härtefrage und die Erledigung dieser Frage würde mit einem Schlage auch auf dem Dosierungsgebiet reine Verhältnisse schaffen.

Und die Härtefrage zu lösen, ist technisch möglich. Es gibt dafür sogar zwei Wege. Und zwar will ich zunächst den einfacheren schildern, da bei ihm die Betriebsverhältnisse so bleiben können, wie sie jetzt sind.

Es ist Ihnen bekannt, daß ein Körper, der von Röntgenstrahlen getroffen wird, selbst wieder sogenannte Sekundärstrahlen aussendet. Ich habe hier eine einfache Einrichtung aufgestellt, die ich in der letzten Nummer der „Fortschritte auf dem Gebiete der Röntgenstrahlen", Bd. XX, Heft 1, S. 44 beschrieben habe und durch welche sich die Sekundärstrahlen sehr schön demonstrieren und untersuchen lassen. An dieser mit Blei ausgeschlagenen Kiste ist unten ein ebenfalls strahlendichter viereckiger Bleitubus angebracht, von dem unten Hinterwand und die beiden Seitenwände auf ein Stück weggeschnitten sind, so daß nur noch die Vorderwand steht. An dieser ist ein absolut strahlendichtes Bleirohrstück angelötet, welches so lang ist, daß von der den viereckigen Tubus passierenden Hauptstrahlung nichts bis an das Vorderende gelangen kann. Dieses Vorderende ist durch einen kleinen Bariumplatinzyanürschirm verschlossen. Wenn ich die oben im Kasten befindliche Röhre in Betrieb setze, so bleibt — wie Sie sehen — der Leuchtschirm vollkommen dunkel. Sobald ich aber unten in den Tubusanschnitt Körper irgendwelcher Art bringe, leuchtet der Schirm durch die in diesen Körpern entstehende Sekundärstrahlung auf.

Diese Sekundärstrahlung setzt sich nun — wie Versuche von Barkla, Sadler, Walter, Crowther, Whiddinton u. a. ergaben — aus zwei verschiedenen Erscheinungen zusammen: aus einer zerstreuten Primärstrahlung in Härte und Intensität von der Hauptstrahlung abhängig, etwa zu vergleichen jener diffusen Zerstreuung, die Licht in trüben Medien erfährt. Ferner aber aus einer Eigenstrahlung des getroffenen Körpers, der sogenannten „charakteristischen" Sekundärstrahlung. Barkla und Sadler haben gefunden, daß diese „charakteristische Sekundärstrahlung" absolut homogen ist, wenn sie von einem Element ausgeht, dessen Atomgewicht größer als das des Schwefels ist, und daß die Härte dieser homogenen Strahlung lediglich von der Art des bestrahlten Elementes abhängt. Nebenbei bemerkt ist diese Härte stets geringer oder höchstens gleich der Härte der einfallenden Strahlen mit alleiniger Ausnahme des Aluminiums, dessen Sekundärstrahlung — wie Whiddington beobachtet hat — ein Durchdringungsvermögen aufweist, das dasjenige der Primärstrahlung erheblich übertrifft.

Soweit ich mich erinnere, glaube ich vor Jahren bereits an einer Stelle in den Archives of the Röntgen-Ray gelesen zu haben, daß Barkla vorschlug, diese homogene Strahlung für therapeutische Zwecke auszunützen. Ich griff die Idee auf und habe mich bemüht, sie in eine technisch brauchbare Form zu bringen. Es kam dabei im wesentlichen darauf an, die beiden Arten von Sekundärstrahlen, also die zerstreute Primärstrahlung von der homogenen „charakteristischen" Strahlung zu scheiden. Dabei kommt einem zu statten, daß die letztere, also

Digitized by Google

die „charakteristische" Strahlung quantitativ immer wesentlich überwiegt und daß die diffuse Primärstrahlung gerichtet ist, d. h. daß sie nicht gleichmäßig austritt, sondern unter bestimmten Auftreffwinkeln stärker als unter anderen.

Freilich ist die praktische Ausnutzung des Phänomens trotzdem nicht ganz einfach. Wir haben vorhin schon konstatiert, daß bei der Umsetzung elektrischer Energie in primäre Röntgenstrahlen der Nutzeffekt 0,1 pro Mille beträgt. Sie können nunmehr ermessen, um wie vieles sich dieser Nutzeffekt verringert, wenn man diese Primärstrahlung nun noch weiter in eine sekundäre Strahlung transformiert, denn der Verlust dabei ist ein recht erheblicher. Es kam daher darauf an, die Transformationsverhältnisse so günstig wie möglich zu wählen. Da nicht die Härte, aber die Intensität der „charakteristischen" Sekundärstrahlung von der Intensität der Primärstrahlung abhängt, diese letztere aber bekanntlich mit dem Quadrat der Entfernung von der Antikathode abnimmt, so erschien es mir inopportun, diese Sekundärstrahlung etwa durch Auftreffen der Primärstrahlung auf geeignete Körper außerhalb der Röhre hervorzurufen, sondern die „charakteristische" Sekundärstrahlung innerhalb der Röhre und zwar möglichst nahe der Antikathode zu erzeugen.

Das Resultat meiner Überlegungen sehen Sie hier an dieser Röhre (Fig. 2). Die Kathode ist an diesem Halse untergebracht. Die von ihr ausgehende Strahlung fällt durch einen Trichter auf eine in einem Rohr untergebrachte Antikathode, wo sie sich in bekannter Weise in Röntgenstrahlen umsetzt. Diese Hauptstrahlung fällt nun auf irgendeinen Körper, (ein Metallblech oder dergleichen), der sich in ganz kleiner Entfernung gegenüber der Antikathode befindet und in solcher Schrägung angebracht ist, daß sein Neigungswinkel für die Emission der zerstreuten Primärstrahlung möglichst ungünstig ist. Soweit als möglich hat man es also mit einer reinen Homogenstrahlung zu tun. Dem Auftreffkörper gegenüber ist ein Fenster angebracht, durch das die Sekundärstrahlen austreten; eigentlich überflüssig zu erwähnen ist es, daß das Glas der Röhre an dieser Stelle besonders dünn ausgeblasen ist.

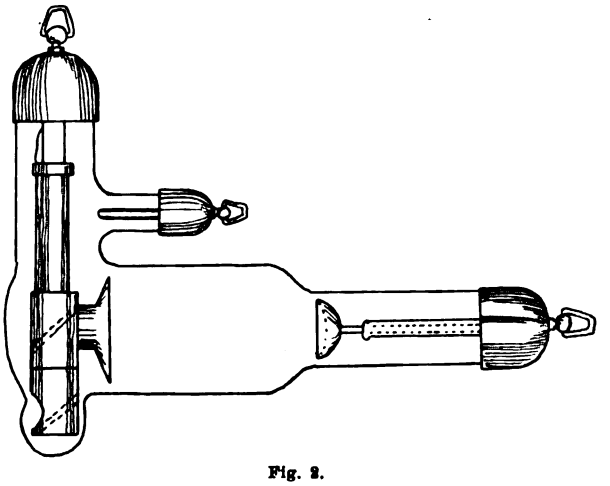

Fig. 2.

Die austretenden Strahlen, die ich Ihnen auf dem Leuchtschirm sichtbar machen kann, bestehen nun zum größten Teil aus der homogenen charakteristischen Strahlung. Ihre Härte ist, wie zahlreiche Versuche meines Mitarbeiters Dr. Schmoller ergeben haben, tatsächlich in weiten Grenzen unabhängig von der Härte der Primärstrahlung.

Die Röhre ist für die Therapie noch nicht ausprobiert. Ich kann Ihnen daher über die mit ihr praktisch zu erzielenden Effekte noch nicht das Geringste berichten. Reiner — wie bei anderen Röhren — müssen die Resultate ausfallen, da es sich ja — wie gesagt — um eine im wesentlichen homogene Strahlung handelt. Jedenfalls also werden wir in wissenschaftlicher Hinsicht mancherlei Aufklärung von solchen Sekundärstrahlen-Röhren zu erwarten haben.

Die Dosierungsfrage lösen auch sie nur zum Teil. Allerdings ist die Kupferstrahlung, die Eisenstrahlung, die Silberstrahlung usw. an allen Punkten der Erde dieselbe, gleichviel durch welche Instrumentarien sie hervorgerufen wird. Aber es bleibt noch immer die recht schwierige Intensitätsfrage zu lösen übrig, denn wir wissen ja bei unseren heutigen Betriebsmethoden niemals, wieviel sich von dem, was uns das Milliampèremeter anzeigt, in der Röhre in Strahlungsintensität umsetzt. Und diese Frage zu lösen, ist man mit der eben geschilderten Röhre auch nicht imstande.

Tatsächlich aber, meine Herren, läßt sich die Dosierungsfrage in geradezu idealer Weise

Digitized by Google

lösen, wenn man das Herz hat, sich von den gewohnten Betriebsverhältnissen freizumachen. Bekanntlich ist die Härte einer Funktion der Spannung des Sekundärstromes und der Härtekomplex innerhalb der Röhre kommt im wesentlichen dadurch zustande, daß die Spannung des Betriebsstromes der Röhre keine konstante ist, sondern zwischen Minimis und Maximis hin und her schwankt. Auch bei Hochspannungsgleichrichtern und Influenzmaschinen, die wohl gleichgerichtete Stromstöße ergeben, aber keine konstante Spannung. Daraus resultiert dann nicht allein das in Ausdehnung und Verteilung von der Form der Spannungskurve abhängige Strahlenspektum, sondern auch schwer oder gar nicht zu kontrollierende Intensitätsverluste. Denn die Röhre stellt ja bekanntlich einen Durchbruchswiderstand dar, der eine bestimmte Minimalspannung erforderlich macht. Und ehe der Strom diese Minimalspannung nicht erreicht hat, kann er die Röhre nicht passieren, sich also auch nicht in ihr in nutzbare Kathodenstrahlen umsetzen. Wie groß die dabei entstehenden Verluste sind, ist — wie gesagt — außerordentlich schwer zu schätzen.

Aber selbst wenn wir von diesen Verlusten absehen, hatte Holzknecht im Grunde genommen recht, als er mir gegenüber (der ich ein warmer Verfechter der indirekten Methoden bin, und von denen ich auch für die Zukunft das Heil auf unserem Gebiet erwarte) das Sabouraud-Plättchen — ein Maß, das man als Physiker kopfschüttelnd betrachtet — in Schutz nahm, mit dem Hinweis, daß kein Praktiker Kurven mit Kurven multiplizieren könne.

Alle diese Verhältnisse werden aber mit einem Schlage andere, sobald es gelingt, eine Röntgenröhre — ich meine natürlich nur solche, wie wir sie praktisch verwenden — mit einer reinen Gleichstromspannung zu betreiben. In demselben Augenblick haben wir Messungsverhältnisse, die durchaus denen bei unseren Bogenlampen und Motoren entsprechen. Dann gibt uns beispielsweise der Qualimetergrad 6 an jedem Punkt der Erde, ob in Italien, in England, in Rußland, in Amerika, in China und Japan eben ein und dieselbe Härte 6 an. Und auch die Angaben des Milliampèremeters sind dann überall absolute. Freilich müssen wir dabei eine kleine Einschränkung machen. Das Umsetzungsverhältnis wird natürlich immer von der technischen Form und Ausgestaltung der Röhre abhängen. Aber jeder Fabrikant der Erde wäre in diesem Falle in der Lage, bei sich in der Fabrik durch einen einzigen einfachen Versuch mit Gleichstrombetrieb den Umsetzungsfaktor festzustellen und an der Röhre zu vermerken, genau so wie man heute bei Lampen die Kerzenstärke und bei Motoren die Pferdestärke angibt. Und der Therapeut hat nur nötig, diesem Umsetzungsfaktor zu berücksichtigen, um überall auf der Erde dasselbe zu erhalten, was er irgendwo in einer Publikation gelesen hat. Die Verhältnisse auf dem Gebiete der Röntgentherapie gleichen dann haargenau denen auf dem Gebiete der Lichttherapie. Farbe und Belastung lassen sich dann hier wie dort absolut exakt kopieren und kontrollieren und der Umsetzungsfaktor gibt uns die Zeit, die nötig ist, um — natürlich bei denselben biologischen Verhältnissen — irgendeinen therapeutischen Effekt zu reproduzieren. Wie Sie auf einer Glühlampe etwa lesen, 16 Normalkerzen, 0,5 Ampére, 110 Volt und dann wissen, daß Ihnen diese Lampe nach einer Stunde Brenndauer 16 Normalkerzenstunden gegeben hat, so wird der Fabrikant auf einer Röntgenröhre nunmehr den Umsetzungsfaktor anbringen und Sie werden wissen, daß Sie nach einer entsprechenden Zeit bei derselben Härte und Milliampèrezahl genau dasselbe haben, was irgendwo irgendein anderer gehabt hat.

Ich gebe zu, daß das, was ich Ihnen eben entwickelt habe, beinahe wie eine Utopie klingt, aber eine solche, meine Herren, ist es keineswegs. Man könnte beispielsweise 40- bis 50000 kleine Akkumulatoren à 2 Volt hintereinander schalten, um auf diese Weise zum Ziele zu gelangen. Aber dieser Weg wäre für einen praktischen Röntgenologen so absurd, daß ich nicht wagen würde, ihn hier in Vorschlag zu bringen. Es gibt jedoch eine andere Möglichkeit, meinen Ideengang in außerordentlich leichter Weise zu realisieren. Denn diese Möglichkeit rechnet mit den bestehenden Verhältnissen, das heißt mit den Instrumentarien, wie wir Sie heute bereits in unseren Laboratorien haben. Ja, meine Herren, wir können diese Instru-

Digitized by Google

mentarien unverändert verwenden, wir haben nur nötig, uns ein Zusatzaggregat zu ihnen anzuschaffen. Dieses Zusatzaggregat freilich dürfte ein wenig groß ausfallen, sich jedoch praktisch kaum unerschwinglich teuer stellen. Es besteht im wesentlichen aus einem durchschlagssicheren Kondensator sehr großer Kapazität, einem großen Vorschaltwiderstand für den Röhrenkreis und einer Vorrichtung, den Kondensator in zweckentsprechender Weise aufladen zu können. Meiner Schätzung nach dürfte eine solche Einrichtung kaum soviel kosten, wie das heutige Hochspannungs-Instrumentarium, das allerdings zu ihrem Betriebe erforderlich ist. Mit Hilfe unseres Hochspannungs-Instrumentariums und eines synchron laufenden Gleichrichters laden wir dann den großen Kondensator auf und lassen aus diesem einen Gleichstrom über den großen Vorschaltswiderstand durch die Röhre fließen. So, meine Herren, sind wir tatsächlich in der Lage, ohne Schwierigkeit unserer Röhre eine reine Gleichstromspannung zuführen zu können.

Freilich sind auch die durch Gleichstrom erzeugten Röntgenstrahlen nicht ganz homogen. Wehnelt hat vor nicht allzulanger Zeit in einer recht interessanten Arbeit festgestellt, daß die am Rande einer Kathode entstehenden Kathodenstrahlen von anderer Geschwindigkeit sind, als die von der Mitte ausgehenden. Also auch bei reinem Gleichstrombetrieb werden wir es mit einem Strahlenkomplex zu tun haben. Aber dieser Komplex hat ein wesentlich anderes Aussehen als der bisher durch irgendeine andere Methode erzeugte, denn hier ist der Betrag im Komplex an nicht homogenen Strahlen so klein, daß er praktisch zu vernachlässigen ist, um so mehr als er sich leicht abfiltrieren läßt, denn die Rand-Kathodenstrahlen sind langsamer als die Hauptstrahlen der Mitte und die von ihnen erzeugten Röntgenstrahlen daher weicher. Außerdem aber muß die Inhomogenität bei allen Röhren dieselbe sein, resp. die Unterschiede, die ja lediglich von der Größe und Form der Kathode abhängen, müssen so klein sein, daß sie praktisch nicht in Betracht kommen.

Noch ein anderes Bedenken besteht vielleicht: daß nämlich die Röhre durch einen solchen Gleichstrombetrieb, der natürlich eine konstante Inanspruchnahme zur Folge hat, schnell leiden könnte. Aber auch nach dieser Richtung hin hat ja die Röntgentechnik bereits Vorsorge getroffen, durch Schaffung von Apparaten, die die Röhre periodisch ein- und ausschalten wie den Rythmeur und dergleichen. Wenn man sich zu dem einfachen Übereinkommen entschließen könnte, bei diesen Apparaten die Stromschlußdauer gleich der Stromöffnungsdauer zu machen — ob man 1 Sekunde, 2 Sekunden oder 10 Sekunden wählt, ist dabei gleichgültig — so wäre der Betrieb mit ihnen durchaus nicht komplizierter, da ja die Bestrahlungsdauer dann immer die Hälfte der gesamten Betriebsdauer ist.

Meine Herren, ich bin mir sehr wohl bewußt, Ihnen heute nichts geboten zu haben, das in praktisch-technischer Hinsicht vollendet wäre, sondern nur Vorschläge. Allerdings Vorschläge, die eine verhältnismäßig leichte Realisierungsmöglichkeit bieten. Der Alltag mit seinen tausend Nichtigkeiten fordert auch bei mir sein Recht und läßt manches wichtige Neue zurücktreten, so daß sich die Vollendung beim besten Willen nicht immer bis zu einer gegebenen Stunde herbeiführen läßt. Trotzdem glaubte ich, Ihnen diese Ideen nicht vorenthalten zu sollen. Wenn viele helfen, geht es schneller. Und das Projekt, — so scheint es mir — verdient es. Die Zukunft der Röntgentherapie — bei Philippi sehen wir uns ja wieder — wird wahrscheinlich in seinem Zeichen stehen.

Digitized by Google

Biochemische Strahlenwirkung mit besonderer Berücksichtigung der Röntgenstrahlen.

Von

Dr. **H. Bordier** in Lyon.

Referat, gehalten auf dem IV. internationalen Kongress für Physiotherapie, Berlin 1913.

Übersetzt von Dr. Ernst Peters, Hamburg-Eppendorf.

Die Strahlen, die den Arzt interessieren, fangen bei den ultraroten an, eine obere Grenze gibt es nicht, da die biochemischen Wirkungen desto interessanter und schwerer zu ergründen sind, je höher man in der Strahlenskala kommt.

Wir werden uns nur mit den echten Strahlen befassen, die durch die Fortpflanzung einer Wellenbewegung entstehen.

Die Emissionsstrahlen, die die Träger elektrischer Teilchen (Elektronen) sind und die mit einer geringeren Geschwindigkeit wie mit der des Lichts aber mit derselben Intensität sich fortbewegen, haben vom biologischen Gesichtspunkt aus weniger Interesse.

Die echten Strahlen umfassen, geordnet nach abnehmender Wellenlänge, die Hertzschen Strahlen — die Rubens Strahlen — die ultraroten — die Lichtstrahlen — die ultravioletten — und (sehr wahrscheinlich) die X- sowie die γ-Strahlen des Radiums.

Die Emissionsstrahlen werden repräsentiert durch die α-Strahlen des Radiums und der radioaktiven Körper, durch die Kanalstrahlen leerer Röhren (die aus positiv geladenen Teilchen, Ionen, welche, eins oder mehrerer Elektronen beraubt sind, bestehen), durch die β-Strahlen des Radiums und der radioaktiven Körper und durch die Kathodenstrahlen (die aus Elektronen bestehen).

Die echten Strahlen lassen sich, über die Differenz in der Wellenlänge hinaus, durch die Wirkungen charakterisieren, die sie auf feste Körper und auf lebende Zellen hervorbringen. Je höher in der Skala eine Strahlenart steht, die man betrachtet, desto zahlreicher werden die Wirkungen, die sie hervorzubringen fähig ist und desto größer wird die Penetrationskraft der Strahlen. Daher sind die ultraroten Strahlen charakterisiert durch Temperaturerhöhungen und durch die Wirkungen der Vasodilatation auf der Haut; die Lichtstrahlen als solche durch keinerlei Wirkung auf feste Körper und auf die Gewebe, abgesehen von einem speziell hierfür eingerichteten Organ, der Retina; die ultravioletten Strahlen durch chemische Wirkungen mannigfacher Art, schließlich die X- und γ-Strahlen durch die Wirkungen der Ionisation, die Einwirkung auf fluoreszierende Körper, das Eindringen in die Gewebe und die zytokaustischen und histolytischen Wirkungen.

Vom Gesichtspunkt der Tiefenwirkung aus, die sie auf lebende Gewebe ausüben, kann man sagen, daß die Strahlen desto mehr Penetrationskraft haben, je geringer die Wellenlänge ist.

Eine andere biologische Beobachtung ist die, daß die Zeit zwischen dem Moment, wo eine Strahlung auf eine lebende Zelle eingewirkt hat und dem Moment, wo diese Zelle sichtbar darauf reagiert, um so länger ist, je kleiner die Wellenlänge ist.

Bevor wir an das Studium der Wirkungen der Röntgenstrahlen herangehen, wollen wir noch einige Worte über die diesen vorangehenden Strahlenarten einfügen:

1. Hertzsche Strahlen: Diese Strahlen, die hauptsächlich eine elektrische Wirkung entfalten, sollen hier unberücksichtigt bleiben.

2. Ultrarote Strahlen: Ultrarot nennt man die Partie des Spektrums, die diesseits seines sichtbaren Teiles liegt, die Grenzen des Ultraroten liegen zwischen 300 und 0,8 μ (Rubens), eine Wellenlänge, die dem ersten roten Strahl entspricht, der auf unsere Retina einwirkt und infolgedessen sichtbar ist.

Digitized by Google

Diese Strahlen haben die Eigentümlichkeit chemische Effekte in den Körpern hervorzurufen, die fähig sind, sie zu absorbieren; die lebenden Gewebe und vor allem die Hautdecken absorbieren Strahlen von großer Wellenlänge und lassen dadurch physiologische Phänomene entstehen, die therapeutisch die größten Dienste leisten können, sei es mit einer künstlichen (Dowsingschen Ampullen), sei es mit der natürlichen Quelle.

Die ultraroten Sonnenstrahlungen spielen eine große Rolle in der Natur, aber eine ebenfalls sehr wichtige in der therapeutischen Verwendung der Sonnenstrahlen in der Heliotherapie. Die Autoren, die diesen Teil der Radiotherapie studiert haben, haben den ultraroten Strahlen nicht den ihnen zukommenden Anteil eingeräumt; sie haben vielmehr den ultravioletten Strahlen einen zu ausschließlichen Anteil gegeben.

Die ultraroten Strahlen haben wichtige Eigenschaften, die leicht aufzudecken sind, wenn man ihre Tätigkeit an einer Quelle studiert, die von den anderen, wenigstens von den ultravioletten Strahlen befreit ist. Die Wirkungen der ultraroten Strahlen vermischen sich mit denen der strahlenden Hitze; es sind dies nicht chemische Wirkungen im eigentlichen Sinne des Wortes, obwohl sie es unzweideutig zu sein scheinen, wenn die absorbierte Strahlenmenge groß genug ist. (Bildung von Bläschen, Brandwunden.) Aber wenn man einen Teil oder den ganzen menschlichen Körper der Wirkung der ultraroten Strahlen aussetzt, die z. B. durch Dowsingsche Ampullen ausgesandt werden, so entsteht ein Wärmegefühl auf der ganzen bestrahlten Oberfläche; einen Augenblick später entsteht eine Vasodilatation, die mit der Zeit stärker wird, die Kapillaren werden weiter, eine größere Blutmenge zirkuliert an der Peripherie. Das dritte Phänomen, das man beobachtet, ist der Schweißausbruch: die Schweißdrüsen beginnen mehr oder weniger ergiebig, je nach der Intensität der ultraroten Strahlung zu sezernieren. Dieser Schweiß, der rasch verdampft, da der Patient sich nicht in einem engbegrenzten Raume befindet, ist ein Abwehrmittel des Organismus, da die Verdunstung die Körpertemperatur herabsetzt.

Auch die Lymphgefäße erweitern sich und bewirken sekundär ein Sinken des arteriellen Druckes (Kowalski).

Der Vasodilatation folgt ein mehr oder weniger ausgeprägtes Erythem. Es ist dies eine allgemeine Ableitung, da die ganze Körperoberfläche daran beteiligt ist. Außer den zahlreichen verschiedenen Eigenschaften, die die therapeutische Verwendung der ultraroten Strahlen der übrigen Mittel (Heißluft Dampfbäder usw.) kennzeichnet, die vor allem die unangenehme Wirkung haben, die Innentemperatur des Körpers zu erhöhen, ist dies der wichtigste Vorteil, da hierbei der Schweiß nach Maßgabe seiner Produktion verdampft. Die ultraroten Strahleu können endlich die Bildung von mehr oder weniger ausgedehnten Blasen bewirken, wenn die Menge der absorbierten Strahlen groß genug war. In diesem Falle entsteht eine intensive biochemische Wirkung, aber sie ist das Resultat nicht der Strahlen als solcher, sondern der sekundären Wärmewirkung, deren Ursache diese sind.

Die soeben beschriebenen Erscheinungen kann man durch direkte Sonnenstrahlen erhalten, aber sie werden durch die Strahlen, die mit den ultraroten sozusagen verknüpft sind, nämlich die ultravioletten Strahlen, verwischt.

Was die Wirkung der ultraroten Strahlen auf die Gewebe charakterisiert, das ist die Plötzlichkeit, mit der die biologische Reaktion eintritt, zunächst subjektiv und dann objektiv: Es gibt keine Latenzzeit wie bei den später zu besprechenden Strahlenarten. Hier zeigen sich die reaktiven Erscheinungen sobald die Strahlen absorbiert sind; zunächst die sensiblen sodann die vasomotorischen Nerven und die Schweißdrüsen reagieren immer kräftiger, in dem Maße, wie die Strahlenmenge größer wird.

Schließlich ist ein letztes Charakteristikum der biologischen Reaktionen dieser Strahlen das, daß ihre Dauer nur ganz kurz ist und daß die verschiedenen hervorgebrachten biologischen Wirkungen kurze Zeit, nachdem die Bestrahlung aufgehört hat, verschwinden.

3. Die Lichtstrahlen. Von 0,8 μ ab haben die Strahlen eine Wirkung auf das Sehorgan; das sind die Lichtstrahlen.

Digitized by Google

Mit diesen Strahlen, die für gewöhnlich nicht in den Bereich der Radiologie einbezogen werden, da sie ein Spezialkapitel bilden, das man Optik genannt hat, werden wir uns trotzdem nicht ohne Nutzen für unsere allgemeine Betrachtung befassen. Wenn man von den Strahlen absieht, die gegen Rot zu, Wärme erzeugende und gegen Violett zu produktive Eigenschaften haben, so kann man sagen, daß die Lichtstrahlen sich darauf beschränken, unsere Sehstärke zu vermehren oder zu vermindern: sie wirken auf eine ihnen speziell angepaßte Membran, die Retina ein, nachdem sie durch einige Medien hindurchgegangen sind, deren chemische Zusammensetzung ihnen für den Schutz des Augenhintergrundes höchst wichtige absorbierende Eigenschaften verleiht. Wenn man daher ein Sonnenspektum prüft, so ist dieses beim Violett begrenzt und hört bei 0,382 μ auf. Die Grenze ist nicht dadurch bedingt, daß die Retina für Strahlen geringerer Wellenlänge nicht empfänglich ist, sondern dadurch, daß die Retina diese stärker brechenden Strahlen nicht erhält, da sie durch die Kornea und vor allem durch die Linse absorbiert werden. In der Tat weiß man, daß Aphakische einen größeren Teil des Spektrums nach dem Violett zu sehen.

Die Lichtstrahlen wirken auf die auf sie eingestellte reaktive Substanz ein und bringen sehr deutliche biochemische Effekte hervor: die Retina, die in der Dunkelheit rot ist, wird blaß durch die Wirkung der Lichtstrahlen (Boll); der Sehpurpur ist, wie von Kühne festgestellt wurde, eine Substanz, auf die nur die Lichtstrahlen reagieren.

Außer dieser speziellen chemischen Wirkung lösen die Lichtstrahlen in der Retina eine Reihe von Prozessen aus, die auf diese folgen und durch diese hervorgerufen werden: „Die Retina reagiert darauf durch einen genau abgestimmten Mechanismus, den das Licht nur auszulösen braucht“ (Charpentier). Es ist dies ein weiteres Merkmal gegenüber den Strahlenarten, die Gegenstand unserer Betrachtung sein sollen und die selbst auf alle Gewebearten mit Ausnahme der Retina einwirken (Tribondeau, Belley, Laforgue). Wenn die Lichtstrahlen die Retina belichtet haben, vergeht eine gewisse Zeit bis zum Eintritt der Lichtreaktion: Diese Latenzzeit wechselt, und zwar vermindert sich ihre Dauer in geometrischer Progression, wie die Lichtstrahlen in geometrischer Progression wachsen. Was die Wirkung der Lichtstrahlen auf das gegen sie reaktive Gewebe besonders bemerkenswert macht, ist das, daß entsprechend der Wellenlänge der einfachen Strahlen, aus denen das Spektrum besteht, die perzipierte Empfindung wechselt, und daß wir neben der Wahrnehmung des Lichts auch die der Farben haben, für die die Retina eine große Empfindlichkeit besitzt.

Die biochemischen Wirkungen, die die Lichtstrahlen auf die Retina hervorbringen, bestehen in Vorgängen von Desassimilation gewisser Stoffe im Niveau der bestrahlten Punkte und in einer Anziehung neuer Stoffe aus der Umgebung (Hering).

Die Lichtstrahlen sind, wenn man so sagen darf, subjektive Strahlen, sie manifestieren ihre Existenz nur durch physiologische Wirkungen, aber sie unterscheiden sich von denen, die durch die andern noch zu besprechenden Strahlenarten hervorgerufen werden. Diese biochemischen Wirkungen finden erst nach einer sehr kurzen Latenzzeit statt und lassen keine anderen Spuren auf den bestrahlten Zellen zurück; es gibt hierbei (glücklicherweise) keine narbigen Veränderungen an den lebenden Geweben wie nach der Einwirkung der Strahlen des oberen Teils der Strahlenskala. Es ist dies eine durchaus spezielle biochemische Wirkung. Die Filtrierung, die das Einfallsbündel bei seinem Durchtritt durch die Medien des Auges erleidet, hält das Strahlenbündel zurück, das zu starke chemische Wirkungen und narbige Veränderungen am Augenhintergrund hervorrufen würde.

Die gefährlichen Strahlen werden in der Kornea und in der Linse umgeformt und geben dann Fluoreszenzerscheinungen. Was die ultraroten Strahlen anbetrifft, die unter gewissen Bedingungen nicht ohne Gefahr bis zur Retina kommen könnten, so werden diese durch die verschiedenen feuchten Medien, Kammerwasser und Glaskörper, absorbiert[1]).

[1]) Es erscheint bemerkenswert, daß trotz der rein biologischen Wirkung der Lichtstrahlen gerade

Digitized by Google

4. Die ultravioletten Strahlen: Nach den Lichtstrahlen finden die ultravioletten Strahlen einen ganz natürlichen Platz. Wir haben gesagt, daß die letzten sichtbaren Strahlen, die das Ende des Lichtspektrums ausmachten, eine Wellenlänge von 0,382 μ entsprachen, oder 3820 Angstrom-Einheiten (1 A = 1/10000 μ).

Die Strahlen geringerer Wellenlänge folgen auf das violette Spektrum und heißen deshalb ultraviolette Strahlen: Das Ultraviolett reicht von 3820 bis 1030 A. Was vor allem diese ultravioletten Strahlen charakterisiert, das ist die Leichtigkeit, mit der sie chemische Wirkungen hervorbringen, daher ist ihre Bezeichnung als photochemische Strahlen durchaus angemessen. Dr. Berthelot, v. Henry und andere Autoren haben künstliche Quellen ultravioletter Strahlen — wie die Quecksilberdampf- und Quarzlampe — verwandt und mit diesen chemische Verbindungen hergestellt, die sich durch das Sonnenlicht, obwohl es reich an solchen Strahlen ist, nicht erzeugen lassen.

Vom biologischen Gesichtspunkte aus wollen wir zunächst die Wirkungen der ultravioletten Strahlen auf die Mikroorganismen betrachten.

Alle Arten Bakterien sind sehr empfindlich gegen die ultravioletten Strahlen. Bei Verwendung einer kräftigen künstlichen Quelle kann man Versuche, zu denen man früher mit Sonnenlicht mehrere Stunden brauchte, in wenigen Minuten machen. Diese bakterizide Wirkung kann man leicht und elegant zur Darstellung bringen, wenn man eine Kultur irgendwelcher Bazillen zwischen Objektträger und Deckglas unter dem Ultramikroskop betrachtet. Die Bewegungen dieser Bazillen hören auf, nachdem man sie einige Sekunden gegen das Quarzfenster der Kromayer-Lampe gehalten hat. Kulturen von Mikroorganismen auf Agaroberfläche werden in gleicher Weise in einigen Minuten durch die ultravioletten Strahlen sterilisiert.

Auf dieser bakteriziden Wirkung beruht die Verwendung der ultravioletten Strahlen zur Trinkwassersterilisierung (Courmont u. Nogier).

Die chemischen Wirkungen der ultravioletten Strahlen erreichen ihr Maximum in dem Teil des Spektrums zwischen 2800 und 2000 A. Diese Strahlenzone verdient sehr wohl die Bezeichnung „abiotisch", die man ihr gegeben hat.

Nicht nur auf die Bakterien haben die ultravioletten Strahlen eine energische destruktive Wirkung: die Protozoen sind in gleicher Weise sehr empfindlich gegen diese Strahlen. Bordier und Horand haben gezeigt, daß das Trypanosoma Lewisii durch die ultraviolette Strahlung rasch in einzelne zerstreut liegende Granulationen aufgelöst wird. Die unter dem Ultramikroskop zu konstatierenden so raschen Bewegungen dieser Trypanosomen werden langsamer und hören schließlich infolge der abiotischen Wirkung der Strahlen ganz auf.

Wie es nach dem Vorhergegangenen leicht vorauszusehen war, wirken die ultravioletten Strahlen auf die lebenden Gewebe ein: sie haben eine ganz auffallende Wirkung auf das Blut, dies flüssige Gewebe mit seinen spezifischen Zellen.

In dem Blut außerhalb der Gefäße verändern die ultravioletten Strahlen das Hämoglobin, indem sie es in Methämoglobin umwandeln (Bordier u. Nogier). Diese Umwandlung wurde durch Hasselbach bestätigt.

Aber die ultravioletten Strahlen haben im Gegensatz zu dem, was wir bei den Röntgenstrahlen sehen werden, keinen Einfluß auf das Blut innerhalb der Gefäße, d. h. auf die Zahl der roten und weißen Blutkörperchen, und auch nicht auf die Produktion von Hämoglobin. Sie wirken wohl auf das Blut der bestrahlten Gewebe ein, aber sie haben nur eine lokale Wirkung durch Umwandlung des Hämoglobins in Methämoglobin und durch eine Steigerung der reduzierenden Tätigkeit des Hämoglobins (Hasselbach).

---

diese es sind, die den Physikern, die weder Mediziner noch Physiologen waren, dienten, um die allgemeinen Gesetze aufzustellen, denen alle übrigen Strahlenarten unterworfen sind. Diese Gesetze hätten ebenso mit den ultraroten oder ultravioletten Strahlen, die verschiedene objektive Wirkungen auslösen, gefunden werden können.

Digitized by Google

Das Fehlen eines Einflusses der ultravioletten Strahlen auf die Blutkörperchen läßt sich leicht durch die schwache Penetrationskraft dieser Strahlen erklären, die nicht auf die hämopoetischen Organe wirken können; oder anders ausgedrückt, diese Strahlen wirken nur da, wo sie absorbiert werden, gemäß dem allgemeinen Gesetz, das die verhältnismäßige Stärke der biochemischen Wirkungen nach dem Grade der Penetration und Absorption bestimmt.

Es resultiert daraus, daß die Wirkungen der ultravioletten Strahlen vor allem erheblich im Niveau der Zellen sein müssen, die diese Strahlen direkt erhalten, d. h. im Niveau der Hautdecken und der Organe, die unmittelbar getroffen werden können, wie die Augenlider, die Konjunktiven usw.

Die Wirkung auf die Haut ist leicht zur Darstellung zu bringen. Es genügt, das Fenster der Kromayerlampe z. B. gegen eine beliebige Hautregion zu halten, um gewisse biochemische Wirkungen des Ultraviolett zu erzielen. Nach der Exposition beobachtet man eine Latenzzeit, nach einigen Stunden entsteht ein Erythem, das von einer, je nach der Menge der absorbierten Strahlenmenge, mehr oder weniger tiefen Blasenbildung begleitet ist. Diese Blasenbildung kann selbst von einer richtigen Nekrose der Epidermis begleitet sein.

Die durch die ultravioletten Strahlen gesetzten Schädigungen sind charakterisiert durch die Abblätterung der Hornschicht, durch eine Verdünnung des Stratum granulosum und eine verminderte Färbbarkeit der Kerne dieser Schicht; die Haut kann in gleicher Weise lädiert werden. Im Endstadium, nach acht Tagen haben die Zellen des Stratum corneum die Tendenz, ihr normales Aussehen und Verhalten wieder zu erlangen.

Die biochemischen Wirkungen der ultravioletten Strahlen, die viel weniger schwer, weil viel oberflächlicher als die durch Röntgenstrahlen verursachten sind, haben durch die Versuche von Raybaud ihre Erklärung gefunden. Man muß die histolytische Wirkung zurückführen auf die Koagulation der Eiweißkörper des Protoplasmas. Die Eiweißkörper befinden sich bekanntlich in den lebenden Zellen in kolloidalem Zustand. Diese Eiweißkörnchen sind durch Bewegungen belebt, die man leicht im Ultramikroskop beobachten kann.

Unter dem Einfluß der ultravioletten Strahlen hört dieser kolloidale Zustand auf und die Eiweißkörperchen füllen das Protoplasma der oberflächlichen Epidermiszellen an.

Diese Eiweißkoagulation macht den Fortbestand des Lebens der hiervon betroffenen Zellen unmöglich.

Bei Untersuchung verschiedener Eiweißarten wie des Eiereiweißes, des Eiweißes der Erbsen, der Gelatine hat Raybaud festgestellt, daß die ultravioletten Strahlen von 3030 A. ab Eiweiß koagulieren.

Bemerkenswert erscheint, daß die Hypothese, die wir zur Erklärung der biochemischen Wirkungen der Röntgenstrahlen 1905 am Kongreß für Radiologie in Lüttich vorgeschlagen haben, lange vor den Experimenten von Raybaud, der oben beschriebenen nahekommt, wie wir gleich sehen werden.

5. Die Röntgenstrahlen. Zunächst erinnern wir uns daran, daß die Röntgenstrahlen, ebenso wie die γ-Strahlen des Radiums auf einem Wechsel von plötzlicher Geschwindigkeit eines Kathodenteilchens (oder eines β-Teilchens) beruhen.

Sie setzen sich nicht aus einer kontinuierlichen Wellenbewegung, sondern aus einer einheitlichen und sehr kurzen Pulsation zusammen. Außerdem entsteht überall da, wo in der Natur ein plötzliches Losreißen oder Anprallen eines Elektronen stattfindet, eine Pulsation, die in Form einer sphärischen Welle durch den umgebenden Äther fortgeleitet wird (Sekundärstrahlen).

Wenn es auch augenblicklich nicht möglich ist, den Platz, den die X-Strahlen in der Strahlenskala einnehmen, zu fixieren, so muß man doch annehmen, daß sie höher, viel höher wie die ultravioletten Strahlen stehen.

Die flüchtige Betrachtung der biologischen und chemischen Wirkungen der Strahlen, die wir soeben haben Revue passieren lassen, wird uns dazu dienen, uns die Unterschiede zwischen den obengenannten Strahlen und den X-Strahlen darzulegen.

Digitized by Google

Es existiert eine ganze Strahlenskala beim Austritt aus einer Röntgenröhre, ebenso wie eine ganze Skala von Strahlen um einen zu höherer Temperatur gebrachten Körper existierte, sei es die natürliche oder eine künstliche Quelle, Auerbrenner, elektrische Lampe usw.

Die Wellenlänge der ausgesandten X-Strahlen hängt ab von der Geschwindigkeit der Elektronen. Je stärker eine Röhre evakuiert ist, oder je größer die Potentialdifferenz zwischen den negativen und positiven Elektronen ist, desto größer ist die Geschwindigkeit der Teilchen; desto größer ist auch der Grad der Penetrationskraft der ausgesandten X-Strahlen.

Aber dies Strahlenbündel ist zusammengesetzt. Beweis: Seine mittlere Zusammensetzung wechselt, wenn man sie durch verschieden dicke Filter aus einem für diese Strahlen durchsichtigen oder besser durchlässigen Stoff hindurchschickt.

Die ungleiche Penetrationskraft der X-Strahlen, die das aus einer Röhre kommende Strahlenbündel zusammensetzen, läßt sich durch die Apparate von Benoist (Radiochromometer) und von Walter feststellen.

In der radiologischen Praxis kennt man zwölf Arten von X-Strahlen, von denen jede ganz grob einer einfachen Strahlenart von gegebener Wellenlänge entspricht.

Wir haben gesehen, wie verschieden und wie spezifisch die Wirkung der schon erörterten Strahlenarten auf die lebenden Gewebe ist. Die Hertzschen Strahlen, die die Elektronen des bestrahlten Stoffes mobilisieren, bringen hauptsächlich elektrische Wirkungen hervor, die ultraroten Strahlen eine Wärmeentwickelung, die Lichtstrahlen eine sehr empfindliche chemische Wirkung auf ein eigens darauf adaptiertes Organ, schließlich die ultravioletten Strahlen kräftige chemische Wirkungen auf die Eiweißkörper und noch andere Wirkungen. Wenn man nun ein X-Strahlenbündel betrachtet, das eine Röhre verläßt, so wird sein Absorptionsvermögen je nach dem radiochromometrischen Härtegrad sehr verschieden sein. Nehmen wir Strahlen von 3 B und Strahlen von 10 B, die mit derselben Intensität auf ein lebendes Gewebe fallen; jedes Bündel wird eine Absorption erleiden, die für die ersten durchdrungenen Schichten in weiten Grenzen variiert. Die Absorption des ersten Bündels wird beinahe dreimal größer sein wie die des zweiten. Diese Differenz verringert sich von Schicht zu Schicht, und in einigen Zentimetern Tiefe gibt im Gegenteil das Bündel mit der kleinsten Wellenlänge d. h. mit der größten Penetrationskraft, das Bündel mit 10 B, die verhältnismäßig größte Strahlenenergie an die Gewebe ab, während das Bündel mit 3 B in dieser Tiefe beinahe auf Null reduziert ist. Guilleminot glaubte, daß es keine Unterschiede in den Wirkungen, die durch die X-Strahlen je nach ihrer Qualität hervorgebracht werden, gibt, daß vielmehr bei gleichen absorbierten Dosen die Effekte die nämlichen seien, unabhängig von der Qualität des einfallenden Bündels. Wir werden weiter unten sehen, daß die experimentellen Tatsachen im Gegensatz zu dieser Annahme stehen.

Für ein Bündel konstanter Zusammensetzung, d. h. Qualität, suchte Benoist festzustellen, welche Dicke für jeden Körper nötig sei, damit der austretende Strahl denselben Teil des einfallenden Strahls darstellte. Er nannte Durchdringungsäquivalent die in Dezigrammen ausgedrückten Maße eines zylindrischen Körpers von 1 Quadratzentimeter Basis und der Dicke 1 als Höhe (Produkt der Dichtigkeit mit 1). Benoist fand, daß das Durchdringungsäquivalent eines Körpers unabhängig von seinem Aggregatzustand ist. Das austretende Strahlenbündel bleibt gleich, ob der Körper nun fest, flüssig oder gasförmig ist. Es wechselt nur beim Übergang von einem Zustand in den anderen die Zahl der Moleküle, aber die Zahl der Atome bleibt gleich, so daß man sagen kann, daß die gleiche Anzahl Atome einer gegebenen Art immer dieselbe Absorption bewirkt, unabhängig von der Gruppierung dieser Atome. Das Absorptionsvermögen ist eine spezifische Konstante, die dem Atom in seine chemischen Zusammensetzungen folgt, dies Absorptionsvermögen wechselt von einem Körper zum anderen, es wächst mit dem Atomgewicht. Folgende Zahlen geben näheren Aufschluß:

Digitized by Google

	Atomgewicht	Durchdringungs-äquivalent	Absorptions-vermögen
Kohlenstoff	12	70	0,171
Stickstoff	14	61	0,274
Sauerstoff	16	45	0,355
Aluminium	27	21	1,285
Schwefel	32	11	2,203
Silber	108	0,5	216,000
Blei	207	0,4	480,000

Das Bleiatom, das 17 mal schwerer ist wie das Kohlenstoffatom, hat ein mehr wie 2705 mal größeres Absorptionsvermögen. Wenn die Röntgenstrahlen durch einen Körper absorbiert sind, so beschleunigen die durch das Strahlenbündel übertragenen elektromagnetischen Störungen, die durch den Körper angehalten wurden, die Einzeltätigkeit der Materie, die zu einer Temperaturerhöhung führt. Der so in Wärme umgeformte Teil der strahlenden Energie ist hier sehr klein. Der größte Teil der absorbierten Energie findet sich wieder in Form molekularer Dissoziationen, ähnlich den Dissoziationen von Gasmolekülen in Ionen, die durch dieselben X-Strahlen hervorgerufen werden. Diese Eigenschaft muß man im Auge behalten, um die biologischen Wirkungen der Röntgenstrahlen zu verstehen. Die absorbierte Energie führt zu einer Manifestation von materiellen Kräften, die sich durch die Dissoziation der Atome überträgt, und wahrscheinlich auch durch die Trennung der Materie in ihre Bestandteile. Die X-Strahlen können, wenn sie durch gewisse Körper absorbiert werden, die Erscheinungen der Entwässerung (?) und einen Farbenwechsel einiger bestrahlter Körper bewirken, wie man es beobachtet mit dem Platinzyanür (Villardsche Wirkung) und auf dem Glas der Röntgenröhren.

Gewisse Körper in kolloidalem Zustand hören auf, in ihm zu bleiben, wenn eine ausreichende Dosis X-Strahlen von ihnen absorbiert wurde, indem die kolloidalen Teilchen sich auf dem Grunde des Rezipienten praezipitieren und agglutinieren (Bordier u. Galinard).

Von Gasen absorbiert bewirken die X-Strahlen eine Dissoziation des Gasmoleküls in zwei Untermoleküle. Dies findet bei den Zersetzungen statt, wo die Lösung zum Teil die Moleküle des in Ionen aufgelösten Körpers dissoziiert. Die gasförmigen Untermoleküle umgeben sich mit einem Haufen nicht dissoziierter Moleküle. Diese elektrisierten Molekulargruppen bilden die Gasionen. Durch diese Tatsache werden die Gase Elektrizitätsleiter. Sie stellen den Strom her zwischen den Platten eines Luftkondensators usw.

Was die rein chemischen Wirkungen betrifft, die aus der Absorption der Röntgenstrahlen resultieren, so müssen wir bemerken, daß man sie entgegengesetzt zu dem suchen muß, was bei den ultravioletten Strahlen entsteht. Gewiß, sie wirken wohl auf die photographische Platte, aber gar nicht auf die empfindlichen zitronen-, milch-, salpetersauren usw. Papiere; ebenso wirken sie auf das in Chloroform gelöste Jodoform, aber sie haben gar keine Wirkung auf die Lösungen von Quecksilbersalzen, auch nicht auf eine Reihe fester und flüssiger Substanzen, die durch die ultravioletten Strahlen unzweideutig beeinflußt werden. Das Hämoglobin wird in vitro nicht verändert; keine Spur einer Umwandlung in Methämoglobin oder ein anderes Derivat, selbst nach Absorption sehr hoher Dosen (H. Bordier), im Gegensatz zu dem, was die ultravioletten Strahlen bewirken.

Wir glauben also, daß die Röntgenstrahlen, wenn sie durch lebende Gewebe absorbiert werden, die bekannten biologischen Wirkungen hervorrufen, durch einen nicht direkt und rein chemischen Mechanismus (Reduktion, Wasseranziehung, Oxydation), sondern durch molekulare Dissoziation analog der Gasionisation, die von erheblichen Veränderungen in den kolloidalen Eiweißkörpern der lebenden Gewebe begleitet ist.

Endlich ist zu bemerken, daß gewisse Körper nach Absorption von X-Strahlen Elektronen aussenden, entsprechend der Auflösung des Atoms. Sollte dasselbe nicht auch bei den lebenden

Digitized by Google

Geweben der Fall sein? Würden die durch Röntgenstrahlen getroffenen organischen Elemente nicht negative Ladungen, Kathodenkörperchen aussenden?

Wie dem auch sei, wenn eine lebende Zelle durch von einer Röntgenröhre ausgehende Strahlen getroffen wird, so entsteht eine mehr oder weniger tiefgreifende Störung. Wenn die empfangene und absorbierte Dosis sehr schwach war, so entsteht keine sichtbare Störung in der Funktion in dem Leben der Zelle; aber diese bewahrt den Eindruck dieser ersten Dosis auf; denn wenn die Zelle mehrmals und in der gleichen Weise Röntgenstrahlen unterworfen wurde, so erscheinen sichtbare Veränderungen. Die so betroffenen Gewebe zeigen Proliferationserscheinungen, Papillome und selbst Epitheliome. Alle diese Veränderungen, durch die sich die wiederholten, durch sukzessive Absorption kleiner Dosen bedingten, Schädigungen übertragen, bilden die Antwort der Zelle, die in einer übermäßigen und anormalen Weise durch Bildung von hyperplastischen Dystrophien reagiert.

Wenn die Zelle anstatt kleiner, sukzessive ohne Filter erhaltener Strahlen auf einmal oder in mehreren Malen mit kurzer Unterbrechung, rasch eine sehr große Menge von X-Strahlen absorbiert, so zerfällt sie. Es treten die Erscheinungen der Nekrose auf, nachdem jedesmal eine gewisse Anzahl von Tagen zwischen dem Moment der Bestrahlung und dem Absterben der Zelle verflossen ist. Die Latenzzeit, deren Existenz wir schon bei der Betrachtung der obenerwähnten Strahlen kennen gelernt haben, hat hier eine erhebliche Länge. Wir haben gesehen, daß in dem Maße, wie die Wellenlänge der Strahlen sich vermindert, ihre Länge wächst; sie war schon von Teilen einer Sekunde bei den ultravioletten Strahlen bis zu einigen Stunden bei den Röntgenstrahlen weiter gegangen und erreicht nicht nur Tage, sondern auch Wochen.

Diese Latenzzeit, während der die bestrahlten Zellen ein normales Äußere darbieten, variiert zunächst je nach der absorbierten Dosis. Ihre Dauer ist immer kürzer, je stärker die Strahlenmenge ist. Mit einer Dosis von 15 J-Einheiten (Bordier) bzw. 25 H., die z. B. auf ein Kankroid appliziert wird, dauert sie ungefähr acht Tage. Für eine Dosis von 3, 6 J. (5 H.), die man z. B. auf einen zirkumskripten Haarausfall wirken läßt, beträgt sie ungefähr 18 Tage.

Aber diese Latenzzeit, diese verlorene Zeit, die die Gewebe brauchen, um die Reaktionen zu zeigen, die die absorbierten Strahlen in ihren bestrahlten Teilen entstehen lassen, variiert in gleicher Weise auch nach dem Gesetz von dem umgekehrten Verhältnis der Wellenlänge der Strahlen, d. h. zum Grad der Penetration oder zum radiochromometrischen Härtegrad.

Es gab zwei Arten, um das Studium der biochemischen Wirkungen der Röntgenstrahlen in Angriff zu nehmen: Einmal konnte man die Wirkung dieser Strahlen auf die verschiedenen Organe und Gewebe der Reihe nach prüfen; sodann konnte man die Wirkung dieser Strahlen im allgemeinen studieren mit dem Endziel, die Gesetze und den Ablauf dieser biologischen Wirkung zu erfahren, und zu versuchen, sie möglichst gründlich zu erforschen. Wir glaubten, daß um die Tätigkeit der Röntgenstrahlen auf die verschiedenen Gewebe kennen zu lernen, man nur irgendeine neue Abhandlung über Radiotherapie nachzuschlagen brauchte: daher haben wir uns, obgleich es schwieriger ist, die erste Art der Behandlung dieser Frage gewählt.

Wir wollen beginnen mit dem Studium der Wirkungen, die die X-Strahlen auf die lebenden Zellen hervorbringen, sodann wollen wir sehen, welches ihre Wirkung auf die Mikroorganismen und Protozoen ist, schließlich wollen wir ihre Wirkung auf die tierische Eizelle betrachten.

Um die Wirkungen der Röntgenstrahlen auf die Pflanzen richtig verstehen zu können, muß man sich logischerweise fragen, was für Wirkungen sie auf die Eizelle haben. Daher muß man eine erste Periode betrachten, wo die Zelle im Zustand des Samenkorns ist, und eine zweite, wo sie im Begriff des Auswachsens ist.

Man hat lange Zeit an die Unwirksamkeit der X-Strahlen gegenüber dem schlummernden Samenkorn geglaubt. Die Versuche von Guilleminot haben gezeigt, daß im Gegenteil diese Strahlen eine schädigende Wirkung ausüben. Von einer gewissen Dosis an haben die X-Strahlen eine verzögernde Wirkung, d. h. die vor der Aussäung bestrahlten Körner geben erheblich

Digitized by Google

kleinere Pflanzen als die Kontrollkörner. Was nun die Tätigkeit auf das in Auskeimung begriffene Samenkorn betrifft, so haben Maldiney und Thouverin gefunden, daß die X-Strahlen die Auskeimung beschleunigten. Ihre Resultate werden bestätigt durch Wolfenden und Forbs Roß, durch Guilleminot, Schwartz und Schmidt. Eine tägliche Einwirkung von X-Strahlen auf feuchte Erde, die auskeimende Samenkörner birgt, scheint das Wachstum zu beschleunigen. Aber diesen Experimenten fehlt das genaue Maß der durch die Pflanzenzellen absorbierten Dosen: die obengenannten Autoren hatten schwache Dosen von ungefähr ein H täglich gegeben und diese Menge wurde noch durch die Filtrierung gemindert, der das einfallende Strahlenbündel durch die die Körner enthaltende feuchte Erde unterlag. Man kann daher behaupten, daß bei ausreichend kräftigen Dosen die Wirkung der X-Strahlen genau entgegengesetzt sein, d. h. sich durch eine Wachstumshemmung manifestieren muß. Dies hat Wetterer experimentell gezeigt; als er eine Dosis von 20 H. auf seit drei Tagen auskeimende Sonnenblumensamen einwirken ließ, konstatierte er, daß diese Körner viel später hervorsprießten und deutliche Degenerationszeichen zeigten. Bei Bestrahlung anderer Samen mit 40 H. gab es überhaupt kein Wachstum mehr.

Aus diesen Tatsachen kann man für uns sehr wichtige Schlüsse ziehen. Eine ausreichende Dosis X-Strahlen bewirkt auf die schlafende Eizelle molekulare Dissoziationen, die auf einen chemischen Prozeß hinauslaufen, der dem Samenkorn nur nachteilig sein kann. Auf auskeimende Zellen wirken schwache Strahlendosen anreizend auf den normalen Chemismus und rufen eine Abwehrbewegung der pflanzlichen Zelle hervor, deren Wachstum beschleunigt wird; im Gegensatz hierzu haben erhöhte Dosen von X-Strahlen eine schädigende Wirkung auf die Vorgänge der Karyokynese, da die Zelle sich durch die ihrem biologischen Gleichgewicht nachteilige erhebliche Erschütterung in ihrem inneren Chemismus gestört fühlt. Schließlich wird bei sehr hohen Dosen der karyokinetische Prozeß vollkommen hinantgehalten. Das Leben der Zelle kann nicht weiter bestehen, da sie keinen mit dem Leben vereinbarten Chemismus mehr hat.

Ein weiteres, einem anderen Ideengang entspringendes Experiment, das wir Albers-Schönberg verdanken, verdient hier mitgeteilt zu werden; es läßt in der Tat den Einfluß der Röntgenbestrahlung auf die Erde, in der sich das Samenkorn befindet, erkennen. Er setzte diese Erde (oder Düngererde) einer Dosis von 9 H. aus, säte da hinein mehrere Stunden später verschiedene Samenkörner und konnte dann feststellen, daß die Pflanzen früher und in größerer Zahl erschienen als in der Kontrollerde; außerdem waren die Pflanzen aus der bestrahlten Erde nach einigen Tagen höher, hatten breitere Blätter und blühten frühzeitiger.

In einer anderen Versuchsreihe rührte Albers-Schönberg, anstatt die Erde während der Bestrahlung ruhig liegen zu lassen, sie im Gegenteil um, so daß er die Röntgenstrahlen in alle Teile der Erde eindringen ließ, die dadurch ungefähr 9,5 H. erhielten.

Nun wuchsen die Körner viel langsamer aus und die Pflanzen entwickelten sich weniger gut als die der Kontrolltöpfe.

Diese zwei Reihen von Tatsachen stimmen überein mit denen der oben geschilderten Versuche: Bei schwachen Dosen anregende Wirkung; bei stärkeren Dosen hemmende Wirkung. Aber im übrigen ist es interessant zu bemerken, daß Albers-Schönberg im Gegensatz zu den anderen Autoren nicht das Samenkorn direkt bestrahlte. Nur das Kulturmedium wurde den Strahlen ausgesetzt.

Diese Tatsachen wurden erklärt, indem man sich auf die Veränderungen in der Mikrobenflora der bestrahlten Erde stützte. Aber das Fehlen einer Einwirkung der X-Strahlen auf die Mikroorganismen, die wir weiter unten prüfen wollen, macht diese Deutung sehr problematisch. Könnte man nicht vielmehr an die Wirkungen der Molekulardissoziation auf die Stickstoffsubstanz der Erde denken, durch direkte Strahlenwirkung und durch sekundäre Aussendung von Elektronen? Seit der Röntgenschen Entdeckung ist die Wirkung der X-Strahlen auf die Mikroorganismen Gegenstand zahlreicher Untersuchungen gewesen und die Schlußfolgerungen der Autoren waren zuerst ziemlich widerspruchsvoll. Dies hing damit zusammen, daß die

Digitized by Google

applizierten Dosen und die dabei angewandte Technik ganz verschieden waren. Für einige hatten die X-Strahlen eine deutliche bakterizide Wirkung, für die große Mehrzahl dagegen bewirken diese Strahlen keine Unterbrechung in der Entwicklung der bestrahlten Kulturen.

Wenn man das berücksichtigt, was wir oben bei den direkten chemischen Wirkungen der X-Strahlen sagten, so durfte man voraussehen, daß diese Strahlen irgendeine Wirkung auf die Mikroben und Bazillen nicht haben konnten.

Die ultravioletten Strahlen dagegen, sagten wir, die nur chemische Wirkung herbeiführen, haben eine energische bakterizide Wirkung. Es scheint in der Tat, daß man auf eine bakterizide Wirkung einer Strahlenart nur dann rechnen kann, wenn sie auch photochemisch wirkt. Bei den Röntgenstrahlen liegen nun die Verhältnisse nicht so: Die X-Strahlen haben weder auf eine Silbersalzlösung, noch auf die empfindlichen photographischen Papiere, noch auf frisch bereitetes Chlorsilber usw. auch nur den geringsten Einfluß.

Die modernen Autoren sprechen ziemlich einstimmig den Röntgenstrahlen jede bakterizide Eigenschaft ab. Der Versuch ist im übrigen mit den Bazillen bei Benutzung des Ultramikroskops leicht auszuführen. Es genügt, zwischen Objektträger und Deckglas einen Tropfen einer flüssigen Bakterienkultur, einerlei ob pathogen oder nicht, zu bringen und die Bewegungen der Stäbchen zu beobachten. Die Tätigkeit der ultravioletten Strahlen wird man leicht erkennen können, wenn man dieses Präparat mit der Deckglasseite für einige Minuten gegen das Fenster der Quecksilberdampflampe hält. Unter das Ultramikroskop zurückgebracht, zeigt das Präparat nun, daß die vorher konstatierten Bewegungen verschwunden sind. Ersetzen wir nun bei einem gleichen Präparat mit derselben Kultur die ultravioletten durch X-Strahlen, und lassen wir nun, immer von der Deckglasseite her, eine abgemessene Dosis einwirken, z. B. mit der Helligkeit der Farbe IV. des Chromoradiometers von Bordier, gleich 22 H-Einheiten, was eine sehr starke Dosis ist, so zeigt das unter das Ultramikroskop zurückgebrachte Präparat dieselben Bewegungen, dieselbe Lebensintensität wie vor der Bestrahlung (Bordier und Horand). Man muß also annehmen, daß die Mikroorganismen durch X-Strahlen nicht zerstört werden.

Nicht nur die Mikroben und Bazillen entgehen der Tätigkeit der X-Strahlen. Wenn man in der Reihe etwas weiter geht, so finden wir die Infusorien, die Amöben und andere Protozoen, für deren Betrachtung das Ultramikroskop in gleicher Weise wertvoll ist. Wir haben, indem wir in derselben Weise wie oben vorgingen, gezeigt, daß alle diese Protozoen der Einwirkung der X-Strahlen wiederstehen, selbst bei enormen Dosen. Speziell das Trypanosoma Lewisii, das unter dem Ultramikroskop in seinen Bewegungen gegen die roten Blutkörperchen so eigentümlich zu beobachten ist, zeigt keine Veränderung nach einer Bestrahlung von 20 H-Einheiten. Werden diese Protozoen dagegen den ultravioletten Strahlen ausgesetzt, so werden sie sehr rasch getötet, ihre so raschen Bewegungen werden total gehemmt (Bordier und Horand).

Die negative Wirkung der Röntgenstrahlen erstreckt sich also von den Mikroorganismen bis zu den Protozoen. Sie erklärt sich durch das Fehlen der direkten unmittelbaren chemischen Wirkungen, die die ultravioletten Strahlen im Gegensatz dazu so leicht hervorrufen. Wenn wir nun in der Tierreihe zu höheren Geweben übergehen, so finden wir diese selbe Unwirksamkeit der X-Strahlen auf gewisse Elemente, wie Blut, Spermatozoen — in vitro. Stets wenn man Röntgenstrahlen auf gewisse Elemente einwirken läßt, die von ihrem Organismus getrennt, von ihrem lebenden Substrat losgelöst sind, so verschwindet alsbald die Wirkung, die sich so deutlich zeigte, solange diese Elemente in den ihnen zugehörigen Organen waren und einen integrierenden Bestandteil der Gewebe des lebenden Organismus bildeten.

Nehmen wir frisches Blut und bestrahlen es mit einer starken Dosis X-Strahlen, so ergibt die sofort vorgenommene spektroskopische Untersuchung keine Veränderung der Absorptionsstreifen des Oxyhämoglobins, nicht die geringste Spur von Methämoglobin, das so leicht bei den ultravioletten Strahlen erscheint (Bordier, 1905).

Digitized by Google

Wenn man die Zeit berechnet, die zur Reaktion des bestrahlten Blutes durch Ammoniumsulfhydrat gebraucht wird, so kann man keinen Unterschied feststellen im Vergleich zu demselben nicht bestrahlten Blut.

Dieselbe Unwirksamkeit der X-Strahlen auf das Blut wurde bewiesen durch die Untersuchung des Vorganges der Hämolyse: Bergonié und Tribondeau stellten fest, daß einer enormen Strahlendosis unterworfenes Kaninchenblut, einerlei ob defibriniert oder nicht, dieselben Eigenschaften der Hämolyse bot wie dasselbe nicht bestrahlte Blut.

Die chemische Wirkung der Röntgenstrahlen ist hier noch lückenhaft. Wir finden dieses selbe Fehlen der Wirkung der X-Strahlen auf die Spermatozoen in vitro (Bergonié und Tribondeau) und das, obwohl wir wissen, wie erheblich die schädigende Wirkung der X-Strahlen auf die Testikel und die Zeugungsfähigkeit ist.

Aus allen den vorliegenden experimentellen Untersuchungen scheint uns das hervorzugehen, daß die Röntgenstrahlen, im Gegensatz zu den ultravioletten Strahlen, wenig geeignet sind für unmittelbare chemische Wirkungen im wahren Sinne des Wortes.

Unsere Untersuchung wird im folgenden im Gegenteil zeigen, wie groß die Veränderungen sind, die durch die X-Strahlen in das Leben der tierischen Zellen hineingetragen werden; diese Veränderungen sind zweifellos eine Folge dieser biochemischen Wirkungen, aber sie gehen nicht in derselben Weise vor sich, wie die mit den ultravioletten, von der Sonne stammenden oder künstlichen Strahlen.

Diese speziellen biochemischen Wirkungen gehören prinzipiell zu den allgemeinen Eigenschaften der X-Strahlen (Molekulardissoziation, Ionisation, Aussendung von Elektronen durch die bestrahlten Körper) und zu dem besonderen Zustand, in dem die Eiweißkörper in den Zellen und den lebenden Geweben existieren.

Nachdem wir untersucht haben, wie die pflanzliche Eizelle reagiert, ist es logisch zu sehen, welches die Wirkung der Röntgenstrahlen auf die tierische Eiweißzelle ist: diese kann sich unglücklicherweise nicht so verhalten wie die Pflanzenzelle, denn ihr Milieu ist ein ganz anderes; da gibt es ein nervöses System und ein organisches System von Abwehrreflexen gegen äußere Erschütterungen, — sehr wichtige Faktoren, die hier fehlen. In der tierischen Zelle existiert diese spezielle Energie, die es ihr ermöglicht, durch die zufälligen Veränderungen der Umgebung hindurch ihre im Lauf der phylogenetischen Entwicklung erworbenen hereditären Eigenschaften zu behalten. Jedes Zellengewebe besitzt dank der Funktion der trophischen Zentren eine natürliche Tendenz zur Wiederherstellung, wenn fremdartige Ursachen auf sie einwirken.

Man weiß, daß die Eizelle unter günstigen Bedingungen sich nach dem Modus der Karyokinese in eine Reihe anderer Zellen teilt, die sich ihre Lage suchen, sich spezialisieren und ein Wesen hervorbringen, das dem ähnlich ist, dem sie entstammten. Bei den niederen Wesen entwickelt sich die Eizelle aus sich selbst fast nach dem Modus der Selbstteilung. Bei den höheren Wesen dagegen kann sie sich nur dann fortentwickeln, wenn sie mit einer anderen Zelle, die von einem anderen Organismus stammt, eine Art Verbindung eingeht. Diese zwei Elemente liefern durch ihre Fusion eine einheitliche Zelle, das befruchtete Ei, das die Karyokinese eingeht, um ohne ein anderes Mittel wie die chemische Assimilation und die Absorption strahlender Energie das zusammengesetzte Wesen zu werden, das das höhere Tier ist.

Wie kann nun diese Eizelle durch die X-Strahlen verändert werden? Werden ihre karyokinetischen Teilungen, ihre Umwandlungen beschleunigt, verzögert oder sonst durch die absorbierte Strahlungsenergie irgendwie beeinflußt?

Einer der ersten Untersucher (Perthes 1904) hat festgestellt, daß die Eier der Ascaris megalocephala des Pferdes in ihrer Entwicklung durch die X-Strahlen deutlich behindert wurden.

Bei dem Hühnerei glaubten Gilman und Raotier (1904) bemerken zu können, daß unter dem Einfluß der X-Strahlen anfangs eine beschleunigende, kurz darauf eine verzögernde Wirkung eintrete. Leider geben diese Autoren keine Dosierung an. Bordier und Galinard

Digitized by Google

untersuchten die Wirkung der X-Strahlen auf das Hühnerei, sie verwandten dabei Strahlen von 7 B-Härte und bestrahlten jedesmal mit einer Anfangsdosis von 10 H. Die erste Bestrahlung wurde ausgeführt am Abend, bevor es in einen Brutschrank von 40° gesetzt wurde; sie stellten fest, daß alle unter diesen Bedingungen bestrahlten Eier sich nicht entwickelt hatten. Als sie nun die Bestrahlung in einem bestimmten Augenblick der Ausbrütung beginnen ließen, konnte ebenfalls sehr deutlich ein Stillstand in der Entwickelung festgestellt werden. Ebenso wurde eins der Kontrolleier der angegebenen Dosis nach einer normalen Entwicklungszeit von sechs Tagen ausgesetzt, und dies acht Tage hindurch: Man fand in diesem Ei einen Embryo von einer Größe, die der von Mathias Duval für den siebenten Tag gefundenen entspricht.

Es ist also wohl bewiesen, daß die X-Strahlen, vorausgesetzt, daß die absorbierte Dosis groß genug ist, die karyokinetischen Vorgänge der Eizelle hemmen und sogar gänzlich unterbrechen kann. Wie gehen nun diese Veränderungen der karyokinetischen Prozesse vor sich?

Alex. Amato suchte diese Frage zu beantworten, indem er an männlichen Geschlechtsdrüsen von Fröschen experimentierte. Nach einer starken Bestrahlung von 22 H. wurden die Organe in eine gesättigte Sublimatlösung getaucht und die Schnitte nach Flemming und Heidenhain gefärbt. Dieser Autor beobachtete, daß die durch die X-Strahlen hervorgerufenen Veränderungen der karyokinetischen Figuren hauptsächlich in einer Alteration und Destruktion der Elemente der achromatischen Spindel bestehen. Ein anderer Teil dieser Schädigungen muß der schädigenden Wirkung auf das Chromatin zugeschrieben werden. Die Veränderungen des karyokinetischen Prozesses führen zu Degenerationserscheinungen. In einzelnen Fällen sah Amato anormale Figuren, ähnlich denen von in rascher Entwicklung begriffenen pathologischen Geweben.

Bei den kleinen Tieren kann das Wachstum durch Röntgenstrahlen gehemmt werden, und zwar bei einer Dosis, die nicht ausreicht, um Hautläsionen bei der Mutter hervorzurufen (Oudin).

Bei den großen Tieren weist der den X-Strahlen unterworfene Föt auch Veränderungen auf (Brinke, Krause und Ziegler); beim Menschen wurde von Otto Friedrich der Versuch einer künstlichen Frühgeburt durch X-Strahlen zu therapeutischen Zwecken gemacht. Die Sitzungen dauerten nur fünf Minuten und die Technik scheint ziemlich mangelhaft gewesen zu sein. Nach 33 Bestrahlungen zwangen Blutungen der Mutter zu einem chirurgischen Eingriff. Die histologische Untersuchung der fötalen Gewebe zeigte, daß die durch die absorbierten (?) Strahlen veränderten Organe nur die Milz und die anderen lymphatischen Organe waren. Diese Veränderungen der Milz bestanden in einer richtigen Rarefikation der lymphatischen Elemente der Follikel und in gelblichen durch die Zerstörung roter Blutkörperchen bedingter Partikelchen. Schließlich wurde ein vollständiger Schwund der Leukozythen in den Gefäßen festgestellt.

Die größte Empfindlichkeit gegen die Wirkung der X-Strahlen bietet die lebende Materie in ihrem embryonalen Zustand. Recamier und Försterling haben gezeigt, daß die Röntgenbestrahlung die Entwicklung junger Tiere aufhält. Wenn die Bestrahlung auf die Zentren der Skelettentwicklung in der Gegend des Epiphysenknorpels einwirkt, so wird die normale Entwicklung des Knochensystems deutlich gehemmt (Krukenberg).

Agget sah seinerseits, daß diese hemmende Wirkung der X-Strahlen und diese Entwicklungsstörungen um so ausgeprägter sind, je jünger die Tiere sind.

Man hat versucht festzustellen wie sehr die biochemische Sensibilität der verschiedenen Zellen und Gewebe variiert, wenn man sie der Wirkung der X-Strahlen aussetzt. Man hat vorgeschlagen, sie nach fallender Sensibilität zu klassifizieren (Kienböck). Aber dies ist ein wenig exaktes Verfahren, das sich auch in vielen Fällen nicht anwenden läßt.

Es ist wesentlich vorzuziehen, diese Radiosensibilität mit Hilfe einer Formel oder eines Gesetzes auszudrücken, daß ausgehend von der richtigen Beobachtung der Resultate, die große Menge der Experimente ordnet und zusammenfaßt. Aus diesem Bedürfnis heraus haben Bergonié und Tribondeau die Gesetze aufgestellt, deren Exaktheit von fast allen Radiologen anerkannt wird und deren praktische Brauchbarkeit ganz erheblich ist.

Digitized by Google

Die drei Sätze dieser Formel sind folgende: „Die Radiosensibilität der lebenden Zellen ist um so größer,

1. je größer ihre Fortpflanzungstätigkeit ist,
2. je länger ihre karyokinetische Entstehung dauert,
3. je weniger definitiv fixiert ihre Morphologie und ihre Funktion ist."

Die Fortpflanzungstätigkeit eines Zellensystems und seine Sensibilität gegen X-Strahlen sind in dem ersten Satz dieses Gesetzes festgelegt. Wir haben in der Tat gesehen, daß die Gewebe junger Tiere mit einer konstanten Fortpflanzungstätigkeit eine außerordentliche Sensibilität gegenüber X-Strahlen aufweisen. Dasselbe ist der Fall bei jungen Geweben mit perstierender Karyokinese, wie den Entwicklungszentren der Lymphoidorgane, den Grundschichten der Epidermis usw. Umgekehrt bestätigt die Indifferenz der Zellen, deren Fortpflanzungstätigkeit herabgesetzt ist, wie die der Muskeln, Nerven usw., wie wohl begründet der erste Satz ist.

Der Beweis des zweiten Satzes des Gesetzes der Radiosensibilität findet sich in der besonderen Empfindlichkeit der ersten Stadien der Samenentwicklung, der haarbildenden Elemente und der Basalschicht der Epidermis; die Sensibilität ist desto größer, je länger die karyokinetische Entstehung dauert.

Der dritte Satz ist nur der Ausdruck einer allgemeinen Regel, die keineswegs speziell für Strahlungen gilt. Die Verletzbarkeit der Zellen ist um so größer, je weniger ihre Morphologie und ihre Funktionen definitiv fixiert sind.

Sicherlich würde das Gesetz von Bergonié-Tribondeau an Genauigkeit gewonnen haben, wie Zimmern in seiner Abhandlung der Röntgentherapie bemerkt, wenn die Autoren die extreme Sensibilität der ersten Evolutionsstadien eines gegebenen Zellenkomplexes mehr in den Vordergrund gestellt hätten, so wie Regaud und Blanc es für die Spermatogonie im Vergleich zu den anderen Zellen der geschlechtlichen Fortpflanzung getan haben.

Dem Gesetz von Bergonié-Tribondeau muß noch ein anderes von Béclère formuliertes Gesetz angefügt werden: „Jedes lebende zellige Element, sei es gesund oder krank, wird, wenn es eine genügende Menge X-Strahlen absorbiert, der Sitz von Veränderungen, deren Endziel der Verfall und der Tod des bestrahlten Elementes ist." Dies Gesetz ist auf die Zellen jedes lebenden Gewebes anwendbar, welches auch seine relative Sensibilität sei. Die Zerstörung der durch eine ausreichende Dosis bestrahlten Elemente ist nicht ein Phänomen der unmittelbaren und plötzlichen Nekrose der Zellen, wie das, das auf eine thermische oder kaustische Verbrennung folgt; während der Latenzzeit, von der wir bereits sprachen, während der morphologische Veränderungen nicht stattfinden, erleiden diese Zellen eine innere Störung, eine Art teilweiser unnatürlicher Reife in jedem in Betracht kommenden Gewebe; die entwickelten Elemente sterben ab und werden durch Leukozythen und junges Bindegewebe ersetzt (P. Marie und J. Glunet), an ihrer Stelle entsteht ein Narbengewebe.

Wenn die Menge der absorbierten X-Strahlen zu gering ist, so beobachtet man nach einer längeren Latenzzeit, wie wir wissen, als in dem vorhergehenden Falle, eine Phase, in der die Zellen eine Vermehrung ihrer Proliferationskraft erfahren.

Unzureichende und häufig auf Hautzellen wiederholte Dosen erzeugen Hyperplasien und Metaplasien, die allmählich in echte Epitheliome übergehen können. (Chronische Röntgendermatitis.) Neben und nach diesen Gesetzen, die wir soeben dargelegt haben, müssen die Bemerkungen von Guilleminot Platz finden, die man in folgender Weise zusammenfassen kann: „Die biochemische Wirkung einer Bestrahlung hängt nicht ab von der absoluten Menge der strahlenden Energie, die durch die Einheit der Dicke (oder der Maße) der Gewebe fixiert ist, sondern von der Absorptionsfähigkeit dieser Strahlen in dem Zelleneiweiß in der beabsichtigten Tiefe."

In der Tat absorbieren, wenn ein Bündel X-Strahlen ein gegebenes Gewebe trifft und durchdringt, gewisse Partien des Zellengerüsts, Stützgewebe usw., strahlende Energie ohne Nutzen und ohne Schaden für die unmittelbare Entwicklung der Zelle. Diese absorbierte

Digitized by Google

Strahlenenergie kommt daher nicht in Rechnung bei den biochemischen Wirkungen der Strahlen auf die getroffene Zelle.

Das Gesetz von Guilleminot hat das Verdienst, das Studium der Wirksamkeit der Strahlungen zu vereinfachen, da das Problem nur darauf hinausläuft, die Menge und die Absorptionsfähigkeit der aus dem darüberliegenden Gewebe austretenden Strahlen in den in Betracht kommenden Zellen kennen zu lernen, um zu wissen, wie diese Strahlen auf das bestrahlte Gewebe einwirken werden.

Guilleminot suchte einen neuen Begriff, ausgehend von diesem ersten Gesetz aufzustellen: Er nennt ihn Absorptionskoeffizient.

Dieser Koeffizient ist die Menge strahlender Energie, die eine Gewebescheibe von 1 mm Dicke zurückhält bei einer Einfallsdosis von 100. Unter Einfallsdosis muß man diejenige verstehen, die auf der Oberfläche der millimeterdicken, geprüften Scheibe gemessen wird.

Da es unmöglich war, mit einiger Sicherheit die Absorptionskoeffizienten der verschiedenen Zellenarten festzustellen, die ein Gewebsstück bilden, so untersuchte Guilleminot nur den Koeffizienten der wässerigen Gelatinelösung von 1,05 Dichtigkeit, die er als gleichwertig mit den lebenden Eiweißkörpern im allgemeinen ansieht. Der also bestimmte Koeffizient wurde Eiweiß-Absorptionskoeffizient genannt. Wenn man diesen Koeffizienten mit K und die einfallende Menge, die sich im Niveau eines gegebenen Gewebsstückes zeigt, mit Q bezeichnet, so ist das Produkt von K und Q von Guilleminot als wirksame Dosis bezeichnet worden.

Man kann mit verschiedenen Strahlen, d. h. mit Strahlen von verschiedenem Härtegrad nach Benoist, gleiche wirksame Dosen erzielen, aber unter der Bedingung, daß man um so größere Einfallsdosen nimmt, eine je härtere Strahlenart man verwendet, das heißt, wenn man dasselbe Stück lebender Zellen mit Strahlen von verschiedenem radiochromometrischen Härtegrad bei Verwendung der gleichen Einfallsdosis bestrahlt, so werden die wirksamen Dosen nicht gleich sein, da der Eiweißabsorptionskoeffizient nicht für jedes Strahlenbündel derselbe ist. Der Koeffizient K ist, wir sagten es schon zu Anfang dieses Aufsatzes, in der Tat für Strahlen mit niedrigem radiochromometrischen Härtegrad größer als für Strahlen höheren Grades.

Guilleminot glaubte verallgemeinern und sagen zu können, daß bei gleichen, wirksamen Dosen die biochemischen Wirkungen der X-Strahlen gleich sind, unabhängig von der Beschaffenheit der benutzten Strahlen. Aber wir wissen einmal, daß die radiotherapeutischen Wirkungen, die man durch Filtrierung des Strahlenbündels mit mehreren Millimetern Aluminium erzielt, ganz verschieden sind von denen, die man mit derselben ohne Filter applizierten Strahlendosis erhält. Sodann haben Nogier und Regaud bei Verwendung eines Filters von 4 mm gezeigt, daß es unmöglich ist, diese letzte Behauptung von Guilleminot anzunehmen und daß die biologischen Wirkungen der X-Strahlen nicht dieselben sind bei verschiedener Strahlenqualität. Es gibt, sagen sie, elektive zytokaustische Wirkungen mit X-Strahlen verschiedener Qualität oder, anders ausgedrückt, „gebadet in Strahlen gleicher Intensität (gleichen durchdringenden Dosen ausgesetzt) sind die Zellen derselben Art ungleich empfindlich gegen X-Strahlen verschiedener Qualitäten".

Daher wird die Epithel-Papillarkörperschicht der Haut, wenn sie von wenig penetrierenden Strahlen oder von einem Strahlenbündel, das hauptsächlich an wenig penetrierenden Strahlen reich ist, durchdrungen wird, diffus lädiert; aber diese selbe Schicht wird elektiv lädiert, und zwar nur in den das Epithel bildenden Zellen (Epidermis), wenn das Bündel, daß sie durchdringt, hauptsächlich sehr harte Strahlen enthält, auch wenn die einfallende Menge selbst viel größer war, wie im ersten Falle.

Schultz hat seinerseits die Wahrnehmung gemacht, eine wie große Wichtigkeit der Faktor „Qualität" in der Radiotherapie hat (woran wir alle etwas zweifelten), und daß man täglich in der radiotherapeutischen Praxis eine größere Absorption der weichen wie der harten Strahlen konstatiert. Alle diese Bemerkungen sind von viel höherem Interesse für die Verbesserung der röntgentherapeutischen Technik.

Digitized by Google

Wenn auch die Behauptung von Guilleminot, die sich auf die Gleichheit der Wirkung durch eine gegebene wirksame Dosis bezieht, zum Widerspruch anzuregen scheint, so ist es doch nicht weniger wahr, daß man den folgenden Bemerkungen dieses trefflichen Radiologen Rechnung tragen muß: Angenommen drei Zellen, a, b und c, die in verschiedenen Tiefen unter der Haut liegen; wenn Strahlen mit schwacher Penetrationskraft auf die Haut fallen, so werden die durch a, b und c absorbierten Dosen in einer gewissen bestimmten Beziehung stehen. Fallen dagegen Strahlen mit starker Penetrationskraft auf die Haut auf, so stehen die durch a, b und c absorbierten Dosen ebenfalls in einem gewissen, aber von dem ersten verschiedenen Verhältnis. Im ersten Falle ist die den absorbierten Dosen folgende Reaktion charakterisiert durch die Art der Verteilung in rascher, beim zweiten Falle in weniger rascher Abnahme.

Diesem Modus der Abnahme, die in den zwei Fällen verschieden war, muß man nach Guilleminot die reaktiven Differenzen zwischen den zwei Fällen zuschreiben, selbst wenn, sei es bei a, b oder c, gleiche bestimmte Dosen für eine gegebene Tiefe vorgelegen hätten.

Wir haben gesagt, daß die X-Strahlen keine Wirkung auf Gewebe oder zellige Elemente außerhalb des Organismus haben und eine direkte chemische Wirkung brauchen, um verändert zu werden. Wir wissen andererseits, daß diese selben Elemente in ihrer natürlichen Lage bei den lebenden Wesen im Gegenteil durch die Röntgenstrahlen sehr stark verändert werden.

Als intermediäre biochemische Reaktion sozusagen, werden wir die Wirkung der Strahlen auf die in der Entwicklung begriffene Linse bei einem neugeborenen Tier untersuchen. Wir haben damit tatsächlich eine Art von Experiment in vitro auf eine ganz junge Eiweißsubstanz, das in einem Augenblick ausgeführt werden kann, wo noch keine Art von Strahlen diese Eiweißsubstanz berührt und durchdrungen hat, d. h. bevor das Tier die Augen öffnet. In diesem Augenblick ist die Linsensubstanz außerordentlich flüssig und ist verschieden von dem Zustand, in dem sie sich später zeigt. In diesem Versuch geht also alles so vor sich, als ob man Eiweißsubstanzen in eine Art Becher gegossen hätte.

Verschiedene Forscher haben am Tierauge experimentiert: Birch-Hirschfeld, Tribondeau und Laforgue, Tribondeau und Belley. Für uns kommt jedoch hauptsächlich der Versuch von Tribondeau und Recamier (1905) in Betracht. Diese Autoren bestrahlten das Auge einer neugeborenen Katze vor Öffnung der Pupillen. Nach einiger Zeit konstatierten sie nicht nur eine Verkleinerung in dem Volumen des bestrahlten Auges, sondern auch das Vorhandensein einer Katarakt auf der bestrahlten Seite. Dies Resultat ist für uns sehr wichtig, denn diese Katarakt zeigt, daß eine Koagulation des Linseneiweißes stattgefunden hat (durch Präzipitation der kolloidalen Körperchen). Bekanntlich enthält die Linsensubstanz 33 % Eiweißkörper (Mernet). Wir werden von jetzt ab diese experimentelle Tatsache sorgfältig beachten, da wir uns auf sie stützen werden, um eine Theorie der biochemischen Wirkung der X-Strahlen aufzustellen.

Läßt man die Linse älter werden, so zeigt sich die Wirkung der X-Strahlen nicht mehr so deutlich: Tribondeau und Belley erkannten und bestätigten, daß, während man bei der neugeborenen Katze die Katarakt regelmäßig erzielt, und zwar mit sehr schwachen Dosen, diese Empfindlichkeit sich mit dem Alter vermindert. Tribondeau und Laforgue haben festgestellt, daß sie während des ersten Monats rasch fällt. So hat eine ausreichende Dosis, die am Tage der Öffnung der Pupillen appliziert wird, die Fähigkeit eine Katarakt zu erzeugen, hat aber einen Monat später keine Wirkung mehr. Praktisch ist die Linse bei der Katze nach dem 2. Monat nicht mehr empfindlich.

Diese eben geschilderten experimentellen Tatsachen beweisen, daß die X-Strahlen die Koagulation eines lebenden jungen Eiweißkörpers, der in einem wenig tiefen Organ gelegen ist, bewirken können. Wenn dieser Körper aber in einem weniger embryonalen Zustand ist, so verliert er seine Empfindlichkeit gegen X-Strahlen.

Diese Beobachtung schließt einen Satz in sich, der das Gesetz von Bergonié-Tribondeau ergänzen könnte, die nur von der Fortpflanzungstätigkeit und von dem karyokinetischen Entstehen handelt. Diese Vervollständigung könnte so ausgedrückt werden: Die Radiosensi-

Digitized by Google

bilität des lebenden Eiweißes ist um so größer, einer je jüngeren Zellengeneration dies Eiweiß angehört.

Dieser Satz erscheint uns von großer Wichtigkeit, denn er ist es, der die Wirkungen der X-Strahlen in der Radiotherapie durch die Zerstörung der Neoplasmazellen beherrscht. Die histolytische Wirkung ist um so sicherer, eine je jüngere Zellengeneration man bestrahlt. Die größere und eigenartige Vergänglichkeit der epithelialen Neubildungen im Vergleich zu der normalen Epidermiszelle, würde sich also zum Teil aus der Tendenz, unaufhörlich zu proliferieren (1. Satz des Bergonié-Tribondeauschen Gesetzes), aber auch durch die Ergänzung dieses Gesetzes, die wir soeben formuliert haben, erklären.

Ist diese für gewisse Zellen oder gewisse Gewebe größere Radiosensibilität, obgleich sie erklärt zu sein scheint, auch wirklich vollkommen durch die Gesetze ausgedrückt?

Nein, denn diese Sätze sind nur das Resultat und die Übersetzung von Beobachtungen klinischer oder experimenteller Tatsachen. Der innere Mechanismus der Wirkung der Röntgenstrahlen hat bis heute nicht vollständig und befriedigend erklärt werden können. Daher wollen wir, da das Feld der Hypothesen und Theorien offen steht, den Weg der Wahrheit zu finden suchen, indem wir eine Theorie des Mechanismus der Röntgenwirkung und der durch die ausgesprochenen Gesetze festgelegten Radiosensibilität zu geben versuchen.

Wenn die Lösung dieses sehr wichtigen Problems der Radiobiologie richtig ist, so muß die aufgestellte Theorie alle Phänomene der Radiosensibilität und der Röntgenzerstörung der lebenden Gewebe erklären; sie muß vor allem verständlich machen, warum gewisse Zellen, die zu einer jüngeren Generation gehören, radiosensibler sind wie andere. Sie muß sodann an zweiter Stelle die Erklärung der Latenzzeit geben, die den Moment der Bestrahlung von dem des Auftretens der Reaktionserscheinungen trennt.

Die Theorie, die uns am besten mit den beobachteten Tatsachen übereinzustimmen und die aufgestellten Forderungen zu erfüllen scheint, ist die, die wir selbst 1905 auf dem Kongreß für Radiologie in Lüttich (C. R. p. 86) aufgestellt haben. Diese Theorie beruht auf dem Experiment von Tribondeau und Recamier, das die Koagulation des Linseneiweißes zeigt, einerseits und andererseits auf den histologischen Feststellungen von Alex. Amato über die Veränderung des Chromatins (eine im wesentlichen eiweißartige Substanz, die identisch ist mit der die Kerne und Chromatinfasern bildenden Substanz [A. Gautier]). Schließlich werden wir uns auf folgende zwei Beobachtungen stützen: 1. Die X-Strahlen bringen histolytische Wirkungen hervor (Veränderungen der Zellen und Gewebe), indem sie auf die im Zellprotoplasma enthaltenen Eiweißkörper einwirken. 2. Diese Eiweißkörper befinden sich in den Zellen in einem eigenartigen physikalischen, dem kolloidalen Zustand. Dieser letzte Satz wird leicht durch das Ultramikroskop erwiesen. Es ist nicht unnütz, sich einige Eigenschaften der in kolloidalen Zustand befindlichen Stoffe ins Gedächtnis zurückzurufen. Zunächst haben die Teilchen, die in einer Flüssigkeit suspendiert sind, um ein kolloidales System zu bilden, einen Durchmesser, der zwischen 1 $\mu\mu$ (1 milliontel Millimeter) und 100 $\mu\mu$ schwankt (was die hundertfache Größe der Moleküle ist). Die physikalisch-chemischen Eigenschaften des Moleküls eines Körpers verändern sich nun vollkommen, wenn dieser sich im kolloidalen Zustand befindet; dies liegt an den elektrischen Ladungen, die die suspendierten Körperchen besitzen. Die Existenz dieser Ladungen läßt sich leicht durch die Ana- oder Kataphorese beweisen. Die ultramikroskopischen Teilchen werden durch den Strom bei gewissen Körpern zur Anode, bei anderen zur Kathode geschleudert. Die Eiweißkörnchen und andere in diesem Kolloidalzustand befindlichen Körper, wie das Hämoglobin, die diastatischen Fermente, werden gegen den positiven Pol geschleudert. Diese Teilchen besitzen also eine negative Ladung.

Das Vorhandensein einer elektrischen Ladung veranlaßt die bezeichneten, tiefgreifenden Unterschiede: die chemischen Gesetze der Verbindungen befinden sich dazu in Widerspruch. Man weiß und man nimmt heutzutage an, daß die normalen Reaktionen des Organismus, die krankhaften Prozesse, die Abwehrvorgänge, die ursprünglich als so geheimnisvoll und un-

Digitized by Google

durchdringbar angesehen wurden, sich auf Reaktionen der kolloidalen Systeme, auf Präzipitationen, Verdichtungen, Absorptionserscheinungen zurückführen lassen. Ebenso wirken, wie wir glauben, auch die X-Strahlen auf die Eiweißkörper der lebenden, normalen und pathologischen Zellen ein. Die nach den Bestrahlungen der Gewebe hervorgerufenen Veränderungen bewirken die X-Strahlen dadurch, daß sie Präzipitationen kolloidaler Eiweißkörper im Innern des Zellprotoplasmas veranlassen. Hier unterliegen die Zellen nicht mehr durch die gewöhnlichen chemischen Prozesse (Oxydation, Reduktion usw.) den Veränderungen, die schließlich die normale Ernährung stören.

Außerdem sind, wie wir schon mehrere Male betont haben, die X-Strahlen wenig geeignet, eigentliche chemische Reaktionen hervorzurufen. Aber was sie hervorzurufen sehr geeignet sind, das sind die Erscheinungen der Molekulardissoziation und der Ionisation. Es ist a priori nicht erstaunlich, daß die kolloidalen Körner, wenn sie auf in kolloidalem Zustand befindliche Körper einwirken, ihre elektrische Ladung verlieren und daß infolgedessen der kolloidale Zustand aufhört: daher der Niederschlag der ultramikroskopischen Teilchen, die vorher suspendiert in konstanter Tätigkeit in dem System waren. Diese Präzipitation eines in kolloidalem Zustand befindlichen Körpers durch X-Strahlen scheint zum erstenmal durch Bordier und Galinard mit Phosphoroxyd (P^4O) in Benzin verwirklicht worden zu sein. Unter dem Einfluß einer genügenden Dosis X-Strahlen, einerlei ob filtriert oder nicht, wird die Pseudolösung, die hellgelb war, durchsichtig und farblos wie das reine Benzin; die niedergeschlagenen kolloidalen Körnchen klumpen sich auf dem Boden des Gefäßes zusammen.

Wir haben dies Experiment kürzlich mit abgemessenen Dosen wiederholt. Wir haben dasselbe kolloidale System der Wirkung direkter Strahlen ohne Filter und Strahlen, die durch ein 3,5 mm dickes Aluminiumfilter hart gemacht waren, ausgesetzt. Wir ließen dieselbe Dosis von 10 J-Einheiten (14 H) gemessen durch die Farbe III des Bordierschen Radiochromometers, auf zwei Flüssigkeiten einwirken und konstatierten nun einen sehr deutlichen Unterschied in der Art, wie die Präzipitation der kolloidalen Körner erfolgt war: in dem Gefäß, daß die direkte Wirkung der X-Strahlen erhalten hatte, das nur mit einem Stück Pappe bedeckt war, waren die Körner nach zwölf Stunden in Form einer dichten Schicht von kaum 1 mm Dicke zusammengesunken, die Flüssigkeit war klar, wie das reine Benzin. In dem mit 3,5 mm dicken Aluminium bedeckten Gefäß war die Flüssigkeit trüb, leicht opaleszent, und nach zwölf Stunden hatte sich ein flockiger Satz von 5—6 mm Dicke gebildet.

Daß die Präzipitation kolloidaler Körner durch weiche Strahlen vollständiger ist, wie durch harte, beweist, daß die Absorption der weichen Strahlen durch das kolloidale System größer ist wie die der harten Strahlen. Wir stoßen hier wieder auf das Gesetz, das die Absorption der Strahlen in den lebenden Geweben gemäß der Beschaffenheit des Einfallsstrahlenbündels bestimmt.

Es gibt allerdings nicht viele Kolloidalsysteme, die diese präzipitierende Wirkung der X-Strahlen aufweisen; eine gewisse Anzahl muß existieren, aber man muß diejenigen Körper heraussuchen, die ursprünglich gelöst, den Kolloidalzustand wie das Phosphoroxyd unter dem Einfluß des Tageslichtes annehmen. Die Präzipitation von kolloidalen P^4O durch X-Strahlen stellt im Vergleich mit den andern kolloidalen Systemen, eine Art von Radiosensibilität dar, die an die neugebildeter Zellen oder solcher mit sehr großer Fortpflanzungstätigkeit erinnert. Die größere Empfänglichkeit dieser Zellen würde also nach unserer Theorie dadurch bedingt sein, daß diese frisch gebildeten kolloidalen Eiweißteilchen leichter (da der kolloidale Zustand durch den Verlust der elektrischen Ladung jedes Teilchens aufhört), d. h. mit einer weniger starken Strahlendosis als der zur Präzipitation alten Zelleiweißes nötigen präzipitiert werden.

Ferner muß man annehmen, daß die Anzahl der kolloidalen Eiweißkörnchen in einer ganz jungen Zelle kleiner sein muß, wie in einer ausgewachsenen, was eine Ursache für die raschere Präzipitation durch die Strahlen bilden würde.

Ein Faktor schließlich, der uns sehr interessant und wichtig, besonders für den biolo-

Digitized by Google

gischen Chemiker, zu sein scheint, das ist die chemische oder besser physikalisch-chemische Zusammensetzung der Eiweißkörper pathologischer Neubildungsgewebe zu der normaler Gewebe, und der Eiweißkörper junger Zellen im Vergleich zu der alter Zellen. Vielleicht würde man hier die Erklärung für die größere präzipitierende und infolgedessen destruktive Wirkung der X-Strahlen, bei einer gegebenen wirksamen Dosis, auf die Eiweißkörper neugebildeter, in unaufhörlicher Proliferation begriffener Zellen im Vergleich zu den alten gesunden Zellen der Umgebung finden.

Nach diesem fragen wir, was die Folge dieser Präzipitation der kolloidalen Eiweißkörner für die Zukunft der Zelle sein wird. Zunächst bemerken wir, daß die Zahl der präzipitierten Körnchen offenbar von der Ionisation, die für eine bestimmte Strahlenart, im Innern der Zelle entsteht, und infolgedessen von der absorbierten Dosis abhängen wird. Wenn diese Dosis schwach ist, so wird auch nur eine kleine Anzahl Körnchen präzipitiert, was keinen Einfluß auf das Leben der Zelle haben wird; ja vielleicht wird diese schwache Störung der Zellen nach einer gewissen Zeit eine Ursache der Reizung der Zelle zu größerer Vitalität werden können: So würde die durch schwache Dosen X-Strahlen bewirkte Anregung der Zellen ihre Erklärung finden.

Ist die absorbierte Strahlendosis stärker, so wird auch die Zahl der präzipitierten Körnchen im Protoplasma größer werden und die Zelle wird sich einer entsprechenden Menge Eiweiß beraubt sehen, was für sie eine verminderte Lebensfähigkeit zur Folge haben würde, die nach mehreren Wochen eintritt, d. h. in dem Augenblick, wo der Vorrat des restierenden Eiweißes erschöpft sein wird. Aber diese Zelle wird nicht absterben, da sie sich durch Bildung neuen Eiweißes regenerieren kann, was einer Wiederherstellung der Röntgenschädigung entspricht.

Schließlich wird, wenn die Strahlendosis stark oder sehr stark war, die Zahl der präzipitierten Körnchen beträchtlich groß sein und es wird, um das Leben der Zelle zu sichern, nur eine kleine Menge Eiweiß übrig bleiben, die der bestrahlten Zelle gestattet, noch einige Zeit, nämlich die der Latenzzeit entsprechende, zu leben. Wenn dieser Eiweißvorrat erschöpft ist, nach acht, zwölf Tagen, je nach den absorbierten Dosen, so tritt der Tod der Zelle ein durch Nekrose der bestrahlten Gewebe.

Man könnte denken, daß wenn die Präzipitation der Körner sehr reichlich war (hohe Dosis), die so veränderte Zelle am Tage der Bestrahlung selbst mit Anschwellung und Erythem, einer Erscheinung, die dem entspricht, was man Frühreaktion nennt, reagieren würde.

Man sieht also, daß die Theorie, die wir soeben entwickelt haben, eine wie uns scheint, plausible Erklärung der biochemischen Wirkung der Röntgenstrahlen gibt. Sie macht verständlich: 1. die größere Empfindlichkeit der jungen Zellen und der pathologischen Neubildungszellen; 2. das Vorhandensein und die Notwendigkeit einer Latenzzeit, die dem Erscheinen der sichtbaren Wirkung vorangeht. Man sieht also, daß die Latenzzeit einen vitalen Vorgang zu ihrer Entstehung braucht, was ihre Entstehung ausschließt, wenn man die Röntgenstrahlen auf aus dem Organismus entfernte Substanzen in vitro einwirken läßt.

Die vorliegende Theorie gestattet ferner, sich Rechenschaft zu geben über die reaktiven Wirkungen, die auf eine bestimmte Dosis (z. B. 30 H.) folgen, die auf einmal oder in mehreren Malen mit zwei oder drei Wochen Zwischenraum appliziert wurde. Die Röntgenbehandlung der Hypertrichosis gibt uns ein Beispiel dieser fraktionierten Anwendungsweise. Wir machen acht bis zehn Bestrahlungen, die im Durchschnitt achtzehn Tage voneinander getrennt sind mit 1 mm dicken Aluminiumfilter und mit einer unter dem Filter gemessenen Dosis von ungefähr 4 H. Die Hautreaktion ist sozusagen gleich Null; man beobachtet kein Erythem. Andererseits ist es klar, daß dieselbe Dosis von 32 bis 40 H. auf einmal appliziert, unter demselben Filter eine intensive Dermatitis zur Folge hätte.

In unserer Theorie erklärt sich diese Differenz der Wirkungen folgendermaßen: Bei fraktionierter Dosis wird die Präzipitation der Eiweißkörperchen in der Zelle bei jeder Bestrahlung verhältnismäßig sehr schwach. Bei dieser Dosis von 4 H. gibt es nur eine sehr

Digitized by Google

kleine Zahl präzipitierter Teilchen, so daß das Leben der Zellen nur wenig verändert wird. Von einer Bestrahlung zur anderen hat sich die Zelle des präzipitierten Eiweißes entledigt, so daß sie sich nun bei einer neuen Sitzung in einem Zustand befindet, der nicht weit von dem einer noch nie mit X-Strahlen behandelten Zelle entfernt ist.

Umgekehrt wird bei einer einmaligen Bestrahlung von 32 bis 40 H. das Protoplasma zum großen Teil mit Eiweißkörnchen überfüllt, und das Leben der Zelle wird unmöglich, wenn die wenigen übrigbleibenden Körnchen erschöpft sind (Latenzzeit).

Wir schließen unsere neuen Erwägungen, die wir soeben dargelegt haben, mit einem Argument, das der vorliegenden Theorie einen großen Wert verleiht.

Die ultravioletten Strahlen nämlich, deren verschiedene Eigenschaften sich denen der Röntgenstrahlen nähern (hauptsächlich gilt dies für das obere Ultraviolett, wo die Wellenlängen kürzer sind), wirken auf die Gewebe, wie es Raybaud experimentell gezeigt hat, durch Koagulation der Eiweißsubstanzen der bestrahlten Körper.

Internationale Fachliteratur.

Vereine und Kongresse.

IV. Internationaler Kongreß für Physiotherapie. Sektion II: Röntgentherapie.

Originalbericht von Dr. Klynens-Antwerpen.

Vorsitzender: Levy-Dorn. Schriftführer: Wohlauer.

Bordier-Lyon: **Chemische und biologische Wirkungen der Röntgenstrahlen** (Referat) **veröffentlicht in dem vorliegenden Hefte dieser Zeitschrift.**

Küpferle-Freiburg: **Experimentelle Untersuchungen über die Röntgenbehandlung der Lungentuberkulose.** Die durch Applikation großer Dosen harter Strahlen erzielten Veränderungen an experimentell erzeugter Kaninchentuberkulose waren gegenüber den nicht bestrahlten Tieren deutlich in die Augen springend. In den Lungen war in den an verschiedenen Stellen entnommenen Schnitten eine exquisite Bindegewebsentwicklung nachzuweisen. Das hyaline Bindegewebe ersetzt hier das offenbar durch die Strahlen zerstörte Granulationsgewebe. Man sieht das Bindegewebe besonders deutlich in den Grenzzonen zwischen erkranktem und gesundem Gewebe. Es dringt hier in die tuberkulösen Herde ein, umrandet sie, erstreckt sich auch auf das gesunde Gewebe. Die Lungen der nicht bestrahlten Tiere zeigen an Stelle des Bindegewebes überall tuberkulöses Granulationsgewebe.

Der objektive Nachweis einer Beeinflussung experimentell erzeugter Lungentuberkulose an Kaninchen ist dadurch gelungen.

Stenbeck-Stockholm: **Über die Bedeutung der intrathorakalen Lymphdrüsen als erstes Zeichen der Lungentuberkulose im Kindesalter.** Die Tuberkulose ist eine Infektionskrankheit, die schon im frühesten Lebensalter erworben wird. Bei der ersten Ansteckung entstehen keine große Lokalherde. Da der Weg der Ansteckung relativ häufig durch die Lungen geht, so werden die intrathorakalen Lungendrüsen auch relativ oft zuerst angegriffen. Auf gelungenen Röntgenplatten kann man sie öfters demonstrieren, auch wenn die Kinder noch keine Krankheitssymptome darbieten, sodaß man die Diagnose auf Tuberkulose stellen kann. Die Kinder sind dann sofort als gewöhnliche Tuberkulöse, am besten auch mit Hochfrequenzströmen zu behandeln.

Die Bestrebungen der letzten Jahrzehnte die Tuberkelbazillen zu vernichten, haben nur wenig Nutzen gebracht. Sobald aber das ideale Impfmittel erfunden sein wird, muß man an gesetzlich auferlegten Impfzwang denken. Dieser scheint die einzige wirklich rationelle

Digitized by Google

Prophylaxis zu sein. Die Impfungen sollen im Alter von 5—6 Jahren stattfinden und im 14. und 30. Jahre wiederholt werden.

Die Tuberkulose wird dann voraussichtlich einen gutartigen Charakter annehmen. Zeichen in dieser Richtung sind schon jetzt durch den Verlauf der allgemeinen Tuberkuloseinfektion im Kindesalter vorhanden.

Diskussion: Manfred Fränkel-Charlottenburg, Dessauer-Frankfurt, Wohlauer-Charlottenburg, Küpferle-Freiburg und Levy-Dorn-Berlin.

Klynens-Antwerpen: **Über die Spina bifida occulta.** Es handelt sich um eine 35jährige Patientin, die die ersten Beschwerden in ihrem 20. Lebensjahr auftreten sah. Ohne jede äußere Ursache entwickelten sich langsam zunehmende Fußdeformitäten, Paraesthesien, Analgesien und spastische Lähmung der Beine, ohne Blasen und Mastdarmstörungen. Die Palpation der Sakrolumbalgegend ergibt keinen besonderen Befund. Alle Bewegungen der Wirbelsäule sind frei und schmerzlos. Das Röntgenbild zeigt einen großen, breiten, unregelmäßigen Spalt, der sich vom ersten Lendenwirbel bis zum zweiten Sakralwirbel fortsetzt. Die Wirbelspalte ist nicht durch die Palpation der Sakrolumbalgegend deutlich zu erkennen. Als alleinige Lokalanomalie war nur eine spärliche Hypertrichosis über dem Wirbeldefekt sichtbar.

Wommelsdorf-Berlin: **Über mehrplattige Kondensatorenmaschinen.** Die Kondensatormaschine zeichnet sich vor den bisher bekannten Influenzmaschinen durch kondensatorartig ineinandergreifende Scheiben aus, welche nicht wie bei diesen nur von einer, sondern von allen Seiten influenziert werden. Man erzielt mit ihr, ohne auf Stromanschluß angewiesen zu sein, ohne Umformung und Gleichrichtung, einen hochgespannten Gleichstrom.

Diskussion: Stenbeck-Stockholm, Berger-Berlin und Levy-Dorn-Berlin.

Zimmern-Paris: **Röntgenbehandlung der Hyperfunktion innerlich sezernierender Drüsen.** Die Bestrahlungen der Nebennieren sind am besten mit harten, filtrierten Strahlen vorzunehmen: eingestellt wird die 12. Rippe mit leichter Neigung des Hauptstrahles nach oben. Experimentell vorgenommene Bestrahlungen der Nebennieren bei 10 Hunden ließen den Blutdruck ganz unbeeinflußt; nur einmal, nach einer sehr intensiven Bestrahlung, wurde eine sehr leichte Senkung des Blutdruckes beobachtet. Die histologische Untersuchung zeigt nach intensiver Bestrahlung (40—80 H.) Veränderungen in dem Nebennierengewebe: die Läsionen befinden sich zum größten Teil in der Zona fasciculata der Rindenschicht.

Werner-Heidelberg: **Radiotherapie der Geschwülste.** Um eine gleichmäßige Beeinflussung des Tumors zu erzielen, empfiehlt es sich nur harte Strahlung zu verwenden. Die weiche Strahlung ist nur bei besonderen Gelegenheiten indiziert. Man kann die Wirkung der Röntgenbehandlung durch eine ganze Reihe von Maßnahmen erhöhen, und zwar durch Filtration, radiäre Bestrahlungen, Entfernung der bedeckenden Hüllen, Desensibilisierung der Haut.

Es gibt Geschwülste die nach kleinen Tiefendosen (2—3 H.) schon verschwinden. Es gibt andere die sich nach kräftiger Bestrahlung (25—30 H.) unbeeinflußt zeigen oder die sogar mit schneller Wucherung reagieren. Die histologische Beschaffenheit des Tumors gibt uns leider kein Kriterium für den Erfolg der Behandlung. Eine zu geringe Dosierung ist in gewissen Fällen ein verantwortlicher Kunstfehler; aber öfters hängt die Reaktion mehr von der minderwertigen Radiosensibilität des Tumors als von der Strahlenmenge ab.

Eine bedeutende Unterstützung hat die Röntgentherapie in der Behandlung mit radioaktiven Substanzen gefunden (Salze und Emanation des Radium, Aktinium, Mesothorium und Thor X), besonders bei den Tumoren, die von außen zu erreichen sind. Man kann diese Körper in zweierlei Form applizieren, als Bestrahlungskörper (Kapsel, Plättchen, Tuben) oder in Form der Injektion.

Als weitere Unterstützung der Röntgentherapie müssen wir noch die Verwertung des Cholins und seiner Salze erwähnen. Das Cholin in 10% Lösung zu intravenösen oder intramuskulären Injektionen, und in Verbindung mit der Röntgen- und Radiumbestrahlung hat sich am besten bewährt. Aber durch die sensibilisierende Wirkung des Cholins wird die Wider-

Digitized by Google

standsfähigkeit der Haut gegen Röntgenstrahlen bedeutend herabgesetzt und die Gefahr einer Röntgenverbrennung mit dieser Kombinationsmethode liegt nahe; jedoch läßt sich leicht diese Gefahr vermeiden, ohne die Strahlenmenge einzuschränken. Man beginnt die Einspritzungen gleichzeitig mit den Röntgen- und Radiumbestrahlungen, setzt diese durch zwei oder drei Wochen fort und und läßt dann eine Pause von fünf Wochen eintreten.

Béclère-Paris: **Die Röntgentherapie der Hypophysistumoren, des Riesenwuchses und der Akromegalie.** Im Jahre 1909 veröffentlichte Gramegna den ersten mit Röntgenstrahlen behandelten Fall von Akromegalie; nach einer wesentlichen Verbesserung ging jedoch sein Patient zugrunde.

Béclère berichtet ausführlich über vier andere Fälle, die den günstigen Einfluß der Röntgenstrahlen bestätigen. In allen Fällen bestanden die klassischen Symptome der Affektion und zwar Vertiefung und Ausbuchtung der Sella turcica, Hemianopsie, Riesenwuchs usw. Der Erfolg hängt von einer sachgemäß angewandten Technik ab. Béclère empfiehlt Fernbestrahlung mit harten, durch 1 mm Aluminium filtrierten Strahlen, Anwendung von vier Einfallspforten zum Zweck einer Erhöhung der Tiefendosis und appliziert 3 H. in einer Sitzung.

Wichmann-Hamburg: **Die moderne Behandlung des Hautkrebses.** Redner demonstriert zahlreiche Projektionsbilder, die in augenfälliger Weise seine schönen Erfolge beweisen. Wir können von einer internen Behandlung absehen. Es stehen uns drei Verfahren zur Verfügung: das operative, das chemische und das physikalische. Ein jedes hat Vorteile sowie Nachteile. In der Behandlung des Hautkrebses müssen wir eklektisch und nicht einseitig vorgehen.

Blumenthal-Berlin: **Demonstration eines scheinbaren Erfolges beim Krebs durch kombinierte intravenöse Injektion und äußere Strahlentherapie.** Redner stellt eine Patientin vor, die er ohne Erfolg mit Röntgenstrahlen behandelt hatte. Nach intravenösen Injektionen von Atoxyl reagierte das Geschwür auf Röntgenstrahlen, ohne jedoch zur vollständigen Heilung zu gelangen.

Levy-Dorn-Berlin: **Zur Wirkung der Röntgenstrahlen auf maligne Geschwülste.** Die Mäuse sind gegen Röntgenstrahlen sehr empfindlich und gehen nach Verabreichung von 3 E.-D. schon zugrunde. Die Filtrierung mit 2 mm Aluminium ermöglicht es die Dosis wesentlich zu erhöhen. Die transplantablen Mäusetumoren reagieren verschieden auf Röntgenstrahlen.

Redner bespricht im Anschluß daran einen durch Röntgenstrahlen dauernd geheilten Fall von Sarkom des Daumens.

v. Seuffert-München. **Die Erfahrungen der Kgl. Universitäts-Frauenklinik München (Döderlein) mit dem Mesothorium und Röntgenbehandlung der Uteruskarzinome.** Der Redner empfiehlt die Bestrahlung durch die Scheide hindurch. Die von ihm geübte Technik ist folgende: Spekulum mit 3 mm starkem Aluminiumverschluß, Fokusabstand bis Filter = 15 cm, Abstand bis Portio = 12—13 cm; Härte der Strahlung vor dem Filter = 9 W., nach dem Filter = 12—13 W.; Dosis = 180—200 H. unter dem Filter gemessen. Die Mesothoriumkapsel mit 0,05 starkem Silber bleibt 24—28 Stunden liegen.

Redner demonstriert einige mikroskopische Präparate die das allmähliche Verschwinden der Krebszellen veranschaulichen. Trotz der ungeheuren applizierten Dosen blieben noch Drüsenschläuche unbeschädigt. Welcher Anteil den Röntgenstrahlen und dem Mesothor zukommt, muß noch dahingestellt bleiben. Wenn man auch nicht von einer radikalen Heilung sprechen kann, so gelingt es uns doch mit dem Mesothorium und den Röntgenstrahlen das Karzinom und seine Jauche günstig zu beeinflussen, und aus einem inoperablen einen operierbaren Fall zu machen.

Haenisch-Hamburg: **Ein Fall von durch Röntgenstrahlung günstig beeinflußtem Mediastinaltumor.** Wir haben keine Handhabe um zu unterscheiden, welche Formen von Sarkomen mit den Röntgenstrahlen zu heilen sind und welche nicht. Vortragender be-

Digitized by Google

richtet ausführlich über einen glänzenden Erfolg, den er bei einem schweren Fall von Mediastinaltumor beobachtete. Nach wiederholter Bestrahlung mit Filtration (2 mm starkes Aluminium und Leder) verschwand der Tumor. Arsen wurde während den Pausen verabreicht, kann aber nicht als das wirksame Agens der Heilung angesehen werden; denn wir kennen Heilungen durch Röntgenbestrahlung ohne Arsenbehandlung. Bei den Mediastinaltumoren ist ein Versuch mit Röntgenstrahlen unerläßlich.

Diskussion: Nemenow sah auch einen Mediastinaltumor sich wesentlich verkleinern unter Anwendung harter Bestrahlung und Lederfiltration.

Meidner im Anschluß an den Vortrag des Herrn von Seuffert erwähnt, daß er eine ähnliche aber mildere Methode anwendet.

Mayer empfiehlt in den refraktären Fällen die Sensibilisierung mit der Quarzlampe. Die Zellersche Methode ist mit solchen intensiven Schmerzen verbunden, daß die Patienten der Behandlung entsagen. Die Zungengeschwülste geben die ungünstigsten Erfolge.

Blumenthal erwähnt, daß Atoxyl und Salvarsan wirksamer als Kakodyl sind.

Wichmann. Der Fall von Herrn Blumenthal beweist nichts: man hätte den Knochenherd chirurgisch angreifen sollen.

Die Zellersche Methode ist eine sehr rohe Behandlung; jedoch kann sie uns in gewissen Fällen nützlich sein, um die passende Behandlung einzuleiten.

Gauß wendet die kombinierte Röntgentiefentherapie mit Radiumbestrahlung an, sowie die reine isolierte Mesothoriumbehandlung.

Sielmann erwähnt einen günstig beeinflußten Fall von luetischen Geschwüren.

Werner. Im allgemeinen sind unsere Erfolge bei Zungenkrebs sehr ungünstig. Die Röntgentherapie und die kombinierte Methode sind in diesen Fällen nur anzuwenden, wo uns nichts anderes übrig bleibt.

Die Zellersche Paste greift die Zellen und leider auch die Gefäße sehr energisch an: die Gefahr größerer Blutungen liegt immer vor.

Redner sah auch günstig beeinflußte Fälle von luetischen ulcera: die Zahl seiner Beobachtungen ist jedoch nicht ausreichend genug, um ein entscheidendes Urteil zu fällen.

Albers-Schönberg-Hamburg: **Gynäkologische Tiefentherapie** (Referat), **veröffentlicht in dem vorliegenden Hefte dieser Zeitschrift, S. 93.**

Gauß-Freiburg: **Gynäkologische Tiefentherapie.** (Korreferat.) Albers-Schönberg gebührt das unbestrittene Verdienst, eine brauchbare Tiefenbestrahlungsmethode systematisch ausgebaut zu haben. Wegen der ihr anhaftenden Nachteile, haben wir uns jedoch entschlossen seiner Methode zu entsagen, um einen sicheren und rascheren Weg einzuschlagen.

Die Freiburger Methode unterscheidet sich wesentlich von der Hamburger Methode, durch die Zwischenschaltung eines 3 mm starken Aluminiumfilters, durch die Nahbestrahlung in 20 cm Fokushautabstand und durch die Felderbestrahlung mit zahlreichen Einfallspforten. Die Anwendung unserer Bestrahlungstechnik gestattet die größtmöglichste Lichtdosis in die Beckentiefe hineinzusenden und somit den gewünschten Erfolg rasch und sicher hervorzubringen.

Die erheblichen, von uns verabreichten Lichtdosen haben sich unschädlich erwiesen, sowohl in bezug auf die Haut als auf den Organismus. Die weitgehende Strahlenfiltration vermeidet völlig etwaige Hautschädigung. Es gibt keine andere Methode, sei sie auch mit der peinlichsten Vorsicht ausgeübt, die nicht gelegentlich Hautverbrennungen ersten, zweiten und sogar dritten Grades hervorruft.

Noch viele Schwierigkeiten sind zu überwinden, aber es scheint kaum möglich, die von uns verabreichte Lichtmenge in noch weiterem Maße zu steigern. Als Unterstützung der Methode lag es nahe, die radioaktiven Substanzen anzuwenden. Seit Anfang 1912 haben wir 150 Fälle (darunter 97 Myome und Metropathien) dieser Behandlung unterzogen. Als erste haben Oudin und Véchère Myome und Metropathien der Radiumstrahlung ausgesetzt. Weitere Versuche seitens verschiedener französischer Forscher haben festgestellt, daß die Radiumsalze ein Sistieren und die Schrumpfung der Gebärmuttertumoren hervorzurufen vermögen. Neuerdings berichtete Friedländer über ähnliche Versuche. Die Kombination der Röntgenbehandlung mit der Anwendung der radioaktiven Substanzen wird uns vielleicht aussichtsreiche Perspektiven eröffnen.

Digitized by Google

Manfred Fränkel-Charlottenburg: **Die Technik der Tiefenbestrahlung.** Bei Nahbestrahlung erreicht man mit kleinen Einfallspforten in die Körpertiefe ein großes Strahlungsfeld. Die von mir angegebene Bauchplatte mit 12 kleinen Einstrahlöffnungen gestattet die größtmöglichste Gesamtdosis auf die Ovarien zu applizieren, ohne die Haut der Gefahr einer Schädigung auszusetzen.

Mit meinem Doppelstativ bestrahlt man gleichzeitig von unten und von oben. Diese Doppelbestrahlung trifft die Eierstöcke von zwei verschiedenen Seiten und schädigt sie in kurzer Zeit dermaßen, daß man die anfangs beobachteten verstärkten Blutungen nicht zu befürchten hat. Die mehrstellige Felderbestrahlung und die Filtrierung mit Aluminium entfernen die Gefahr etwaiger Hautschädigungen.

Eine weitere Zeitabkürzung der Sitzungen gestattet der Betrieb der neuen Luftkühlröhre von Burger: Diese mit einem Fönapparat verbundene Röhre zeigt sich dauernd konstant bei einer Belastung von 4 M.-A.

Redner empfiehlt das Mesothor.

Diskussion: Gräßner-Cöln. **Ausführlich in Bd. XX, Heft 3 dieser Zeitschrift.** Seitdem er dazu gekommen ist, immer größere Lichtdosen anzuwenden, haben sich seine Erfolge günstiger erwiesen (80 % Heilungen). Seine Bestrahlungstechnik ist folgende: Induktor von Reiniger, Gebbert & Schall, Quecksilberunterbrecher, Müller u. Gundelach-Röhre, Verwendung eines 3 mm dicken Aluminiumfilters, Belastung der Röhre = 3—3,5 M.-A., mehrere Eingangspforten; die E.-D. ist bei einem Fokushautabstand von 20 cm in 5—6 Minuten erreicht. Auf jede Einfallspforte 10 x: Gesamtdosis 200 x.

Redner erwähnt einen Fall von Osteomalacie, den er erfolgreich behandelte.

Mosenthal-Berlin berichtet über 95 Myomfälle.

Nemenow, **ausführlich in Bd. XX, Heft 3 dieser Zeitschrift,** hat 20 Fälle von Myomen mit gutem Erfolg behandelt: Die von ihm verabreichten Dosen genügen vollkommen zur Erreichung der gewünschten Dauererfolge. Warum ist es nötig, zu den anempfohlenen ungeheuren Strahlenmengen zu greifen?

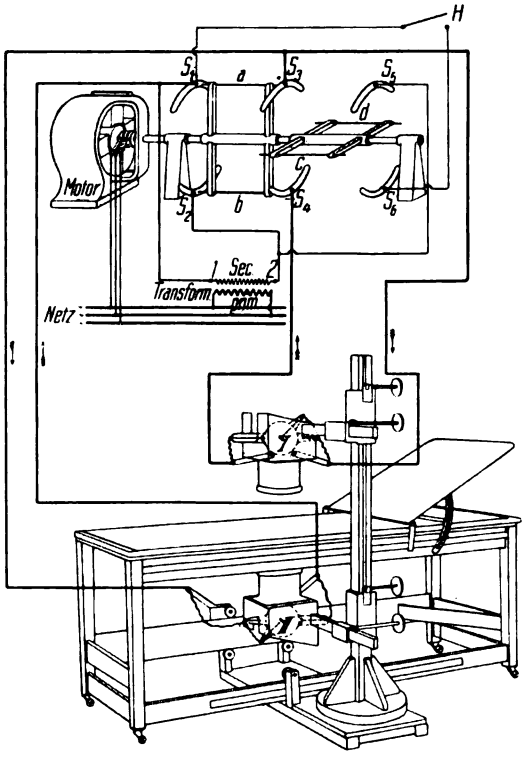

Dieterich, **ausführlich in Bd. XX, Heft 2 dieser Zeitschrift,** erwähnt einen Fall von besonderer Überempfindlichkeit gegen Röntgenstrahlen. Zwei Monate nach der letzten Bestrahlung entstand ein Erythem und später ein Ulkus: Nach Exzision des Ulkus trat die Heilung ein.

Runge-Berlin schildert seine Anwendungstechnik und empfiehlt als Regulator das Luftventil.

von Seuffert-München. Seitdem die Bestrahlungen nach den Vorschriften der Freiburger Schule ausgeführt worden sind, sind die Erfolge an der Münchener Universitätsklinik wesentlich günstiger. Drei Apparate sind zurzeit im beständigen Betriebe. Redner kann nur die Veröffentlichungen der Freiburger Klinik bestätigen.

Lohfeldt-Hamburg. Wenn Albers-Schönberg in langsamer und vorsichtiger Weise zu einer Steigerung der Einzelbelichtungsdosen übergegangen ist, so möchte ich vornehmlich der Bestrahlung vom Rücken her Beachtung schenken. Sie ist zwar von einigen Autoren als unzweckmäßig bezeichnet, weil vom Kreuzbein zuviel wirksame Strahlen absorbiert würden, ich bin aber der Ansicht, daß sie sehr wesentlich zur Unterstützung der Bestrahlung vom Bauche her beiträgt. Dies zeigt deutlich die kräftige Belichtung einer auf die Bauchdecken gelegten photographischen Platte, welche man den durch das Kreuzbein hindurchgehenden Strahlen während der Dauer einer therapeutischen Sitzung von acht Minuten (selbstredend mit Filter) aussetzt. Aber auch an einzelnen Fällen wurde die beschleunigende Wirkung dieser Bestrahlung beobachtet, speziell bei einer Patientin, die sich nach vier Serien noch völlig refraktär verhielt, zeigte sich unmittelbar nach der Bestrahlung vom Rücken her, die der fünften Serie angeschlossen

Digitized by Google

wurde, der gewünschte Erfolg: Amenorrhoe, deutliche Ausfallserscheinungen und Schwinden der sonstigen Beschwerden. Patientin hat dabei nur 51½ x Kienböck-Einheiten bekommen.

Da nun aber Patientinnen — namentlich der besseren Klasse — an sich sehr ungern in Bauchlage die Rückenbestrahlung vornehmen lassen, hat Albers-Schönberg seinen gynäkologischen Bestrahlungstisch so konstruieren lassen, daß man die Röhre unter die Patientin bringt, und Siemens & Halske haben (in ähnlicher Weise wie Herr M. Fränkel vorher berichtete) eine sehr schöne Zeitabkürzung dadurch geschaffen, daß man mit Hilfe des Gleichrichters gleichzeitig mit zwei Röhren bestrahlt, und zwar vom Bauche und vom Rücken her. Das Prinzip dieser Methode, bei der man abwechselnd immer die halbe Phase des Sekundärstromes durch die eine und die zweite halbe Phase durch die andere Röhre schickt, ist folgendes: Bei der Stellung des Gleichrichters, wie hier auf nebenstehendem Schaltschema gezeichnet (a und b in Kontaktstellung, c und d außer Kontakt), kreist der Sekundärstrom von 1 der Sekundärwickelung des Transformators ausgehend durch die Leitung nach S_1 über a nach S_2 durch die Leitung zur Röhre I. Zurück strömt er durch S_4, über b nach S_3 und von dort nach 2 des Transformators zurück (in Röhre II steht während dieser Halbphase nur positiver Strom, sie leuchtet also nicht mit I zugleich auf). Wenn nun nach ¼ Umdrehung des Motors c und d des Gleichrichters in Kontakt und a sowie b außer Kontakt stehen, hat Polwechsel stattgefunden, und nun fließt der Strom von Sekundär 2 nach S_5 über c nach S_3 durch die Leitung links außen in die Röhre II und rückläufig durch Leitung links innen nach Sekundär 1 (in Röhre II steht nur positiver Strom in der Anode, sie ist daher ohne Licht). Die beiden Röhren leuchten zwar abwechselnd, aber doch so rasch hintereinander auf, daß man den Eindruck des gleichzeitigen Leuchtens hat.

Vom ärztlichen Standpunkt aus ist es wünschenswert, mit zwei gleich harten Röhren zu arbeiten, vom technischen Standpunkt ist es ganz einerlei, ob man die Röhren gleich wählt oder nicht, da man ja mit völlig getrennten Stromimpulsen in jeder Röhre arbeitet.

De Quervain-Basel. Bei den neueren Bestrebungen der Tiefentherapie mahnen die an der Baseler Klinik gesammelten Erfahrungen zur größten Vorsicht. Die Folgen der Intensivbestrahlung sind noch nicht zu übersehen. Spätschädigungen können sich monatelang nach Schluß der Behandlung einstellen. Trotz der peinlichsten Dosierung und Anwendung des Aluminiumfilters, beobachtete Iselin 14 Fälle von Spätgeschwüren ohne vorangegangene Dermatitis. Ca. 900 Patienten mit 4000 Bestrahlungen kamen zur Behandlung.

Loose-Bremen wählt ein großes Bestrahlungsfeld; denn je größer die Einfallspforte, desto größer die Chance, das Ovarium zu treffen. Bei kleinen, zahlreichen Eintrittsstellen ist es unmöglich, die Ovarien immer zu erreichen. Seiner Meinung nach muß man versuchen, mit geringen Lichtdosen auszukommen.

Haudek-Wien. Bis jetzt pflegten wir zu behaupten, daß ein Kunstfehler da vorlag, wo ein Röntgenulkus zum Vorschein gebracht wurde. Nun hat das Gespenst der Spätschädigungen die Gemüter erschüttert. Zwei Richtungen geben sich kund: die Gynäkologen empfehlen die Intensivbestrahlung und erleben keine bitteren Erfahrungen, die Röntgenologen betonen, daß dieses Verfahren nicht zulässig ist, suchen mit geringen Dosen den erwünschten Erfolg zu erzielen und beobachten gerade diese unangenehmen Spätschädigungen. In dieser Angelegenheit stelle ich den Antrag: es möge eine Kommission zur Beratung und Ergründung der Nachwirkungen gewählt werden.

De Quervain-Basel betont nochmals die Gefahr der Spätschädigungen. Sie können monatelang nach Abschluß der Röntgenbehandlung entstehen.

Levy-Dorn-Berlin glaubt nicht, daß der Internationale Kongreß auf die von Haudek vorgelegte Frage eingehen kann. Er schlägt vor, den Antrag der Deutschen Röntgengesellschaft zu unterbreiten.

Sielmann-München bestrahlt gleichzeitig mit zwei Röhren unter Anwendung des Trochoskops. Er pflegt fünf Einfallspforten zu benutzen. Er konnte einen günstigen Erfolg bei einer 28jährigen Frau beobachten und glaubt nicht, daß jüngere mit Myom behaftete Patientinnen von der Behandlung auszuschalten seien.

Dessauer-Frankfurt. Die Tiefentherapie fordert ausschließlich harte Strahlung.

Diese Strahlung können wir auch anders als durch Filtration erzeugen. Im Beginn des Aufleuchtens sendet die Röhre harte Strahlen aus und am Ende die weicheren. Durch Anbringung von zurückklappbaren Bügeln am Hochspannungsgleichrichter gelingt es, diese weiche, unbrauchbare Strahlung auszuschalten und somit die Röhre einer unnötigen Abnutzung zu entziehen.

Heimann-Breslau: An der Breslauer Klinik sind 40 Myomfälle der Röntgenbehandlung unterzogen worden. Redner sah sich nicht veranlaßt, die massiven, von Gauß anempfohlenen Dosen zu applizieren. Die Röntgenstrahlen beeinflussen nicht allein die Ovarien sondern auch das Myomgewebe selbst.

Albers-Schönberg-Hamburg (Schlußwort): Das Grundprinzip meiner Bestrahlungstechnik besteht darin, nur soviel Strahlen zu applizieren als unbedingt zum vollen Erfolge erforderlich sind, unbekümmert um die längere oder kürzere Dauer der

Digitized by Google

Behandlung. Die in den *Fortschritten Bd. XIX, Heft 5, Seite 326* publizierte Tabelle zeigt, in welcher Weise dosiert wird und welche Minimalsätze zwischen 17 x und 390 x in 43 Fällen nötig waren, um eine definitive Heilung hervorzubringen. Aus der Tabelle geht ferner das Verhältnis der Dosierung zur Gesamtbehandlungsdauer und zum Alter der Patientin hervor. Ich bevorzugte im Anfang die einstellige Bestrahlung, d. h. mittels eines ausreichenden Strahlenkegels wurde die gesamte Strahlendosis senkrecht durch die Bauchdecken auf die Genitalorgane appliziert. Später ging ich zur zweistelligen Bestrahlung über, indem ich in Seiten- oder Rückenlage von der Seite schräg durch das Abdomen hindurch die Ovarien zu treffen versuchte. Die zweistellige Bestrahlung geschah im Interesse der Haut, die dadurch gegenüber der einstelligen wesentlich entlastet wurde. Es ist indessen nicht mit Sicherheit bei dieser Art der Bestrahlung darauf zu rechnen, daß die Ovarien und die Myome wegen der Variabilität ihrer Lage jedesmal richtig getroffen werden. Sehr leicht kann es passieren, daß die Strahlen ihr Ziel nicht erreichen, und daß damit die ganze Arbeit vergeblich wird und die dem Genitalapparat benachbarten Organe nicht zum Vorteil der Patientinnen zwecklos bestrahlt werden. Diese Unsicherheit veranlaßte mich dann wieder zur einstelligen Bestrahlung zurückzukehren und neuerdings dem Zug der Zeit, welcher Beschleunigung des Verfahrens fordert, folgend, bin ich zur Doppelbestrahlung von oben durch die Bauchdecken und von unten durch das Kreuzbein übergegangen. Die von Lohfehldt vorgeführte Skizze zeigt den hierbei benutzten, von mir zusammen mit der Firma Siemens & Halske konstruierten Apparat. Während ich anfangs mit Stanniol oder Lederfilter arbeitete, habe ich neuerdings auch das Aluminium (2 mm) hinzugezogen. Es läßt sich nicht leugnen, daß hierdurch die Sicherheit für die Haut wesentlich gesteigert worden ist. Bei mäßiger Applikation können diese filtrierten Strahlen m. E. nicht zu Schädigungen der inneren Organe führen. Die anfangs auf drei Sitzungen beschränkte Bestrahlungsserie zu sechs Minuten verlängere ich neuerdings auf vier Sitzungen zu acht Minuten und glaube damit der Anforderung auf Beschleunigung der Therapie für das erste genügend entgegengekommen zu sein[1]).

Bevor man von der Unschädlichkeit großer Dosen reden kann, muß eine Reihe von Jahren vergehen. Dafür, daß noch nach langer Zeit Schädigungen auftreten können, möge Ihnen der Fall eines Kollegen, welchen ich zu beobachten Gelegenheit hatte, dienen.

Vor zehn bis zwölf Jahren arbeitete er zuletzt mit Röntgenstrahlen ohne andere Schädigungen als geringe Nagelveränderungen davon getragen zu haben. Nach Ablauf dieser Jahre, während welcher Zeit seine Hände niemals mit Röntgenstrahlen in Berührung gekommen waren, spaltete sich ein vorher gesunder Fingernagel. Dieses kann nur auf außerordentlich langsam fortschreitende Ernährungsstörungen des Nagelbettes zurückgeführt werden.

Zum Schluß möchte ich davor warnen den „Röntgenkater", wozu die Analogie mit dem alkoholischen Kater verleiten könnte, allzu leicht zu nehmen. Das Auftreten des Röntgenkaters ist eine durchaus ernste Sache, welche durch Veränderungen des Blutes bedingt ist und daher mit größter Skepsis betrachtet werden muß.

Gauß-Freiburg (Schlußwort): Die Ursache der Spätschädigungen liegt in einer ungenügenden Trennung der harten von den weichen Strahlen. Soviel wir aus den Angaben der mitgeteilten Fälle ersehen können, war die Filtration zu gering, da sie nur mit einem 1 mm oder höchstens mit einem 2 mm starken Aluminiumblech vorgenommen worden war.

Abgesehen von einigen durch Unvorsichtigkeit hervorgebrachten Verbrennungen am Oberschenkel, haben wir keine Hautschädigungen zu sehen bekommen.

Robert Kienböck-Wien: Referat über **Dosimetrie der Röntgenstrahlen.** Die auf photochemischer Grundlage beruhenden Radiometer (Dosimeter) sind den übrigen Methoden der

[1]) Der Zeitersparung wegen wurde das Schlußwort nur von hier an mündlich gehalten und bezüglich der vorstehenden technischen Einzelheiten auf den Kongreßbericht verwiesen.

Digitized by Google

Röntgenlichtmessung in der Praxis überlegen. Ganz genau funktionieren sie allerdings nicht. Ferner erfordert die Verwertung ihrer Angaben besondere Vorsicht.

So muß man sich vor Augen halten, daß die im Reagens absorbierten Lichtmengen (Reagensdosen, Radiometerdosen) unmöglich genau den Gewebsdosen, speziell Hautdosen entsprechen können. Stets ist eine Berücksichtigung der Hautdicke und Lichtqualität notwendig; auch auf die Lichtmischung kommt es an. Bei dicker Haut und einem Licht, das nicht sehr hart und homogen ist, soll man daran denken, daß die aufeinanderfolgenden, 1 mm dicken Hautschichten ungleiche Dosen erhalten.

Mit dem Quantimeter und der Aluminiummethode des Redners ist es möglich, Tiefendosen zu bestimmen. Es werden dabei die Perthesschen Aluminiumäquivalenzen benutzt.

Mit 1 mm Al. auf dem Reagenzkörper bestimmt man beiläufig die 1 cm-Tiefendose.

Mit 2 mm Al. auf dem Reagenzkörper bestimmt man beiläufig die 2 cm-Tiefendose usw.

Ferner:

Mit 0,1 mm Al. auf dem Reagenzkörper bestimmt man beiläufig die 1 mm-Tiefendose.

Mit 0,2 mm Al. auf dem Reagenzkörper bestimmt man beiläufig die 2 mm-Tiefendose.

In der Praxis empfiehlt sich die gleichzeitige Anwendung des Sabouraud-Noiréschen Radiometers im Original oder mit der Holzknechtschen Skala.

Bauer-Berlin: Referat über **Röntgendosimetrie.** **Ausführlich in Bd. XX, Heft 2, dieser Zeitschrift.**

Christen-Bern und Hans Meyer-Kiel: **Zur Dosierung der Röntgenstrahlen.** Das neu anempfohlene Meßgerät, Iontoquantimeter genannt, besteht aus zwei Teilen: eine Ionisationskammer, die auf der zu bestrahlenden Haut befestigt wird und ein Elektrometer, das mit einer Elektrisiermaschine geladen wird, bis daß sich die Nadel auf die Null der Skala einstellt. Beide Teile sind mit einem gut isolierten Kabel verbunden.

Sobald nun Röntgenstrahlen die Ionisationskammer beeinflussen, wird die Kammerluft ionisiert und leitungsfähig. Eine bestimmte Elektrizitätsmenge fließt zur Erde ab und der Zeiger des Elektrometers beginnt seine Bewegungen über eine nach Kienböck-Einheiten geeichte Skala. Der Nadelausschlag gibt die verabreichte Dosis an, jedoch ist der Härtegrad der Strahlung zu berücksichtigen.

Bucky-Berlin: **Über die optisch korrekte Ablesung von Röntgenstrahlendosimetern.** Bei Röntgenstrahlendosimetern, die auf Farbänderungen beruhen, müssen verschiedene Farbnuancen miteinander verglichen werden. Eine derartige Vergleichung ist jedoch sehr schwierig und erfordert große Übung. Die spektroskopische Untersuchung dieser einzelnen Farbänderungen ergibt aber, daß es möglich ist, durch einen geeigneten Filter die Farben in neutrales Grau überzuführen. Im Falle des Sabouraud-Noiréschen Dosimeters wurde ein entsprechender Grünfilter benutzt, der in ein Kästchen gleichzeitig mit einer Vergleichsgrauskala, einer Haltevorrichtung für das Testplättchen und einer Beleuchtungsvorrichtung eingebaut wurde. Das Kästchen bleibt dauernd an der Röntgenröhre; es ist so klein, daß es in jedes Stativ paßt. Um die Dosen ablesen zu können, ist es nur nötig, an einer Schnur zu ziehen, worauf im Kästchen die Beleuchtungseinrichtung aufflammt und das Testplättchen automatisch an die bewegliche Skala herangedrückt wird.

Die Vorzüge der Einrichtung sind demnach:

1. Farbenrichtige Ablesung auch beliebiger Zwischendosen;
2. Ablesung der Dosen ohne Ortsveränderung des Testplättchens;
3. Unabhängigkeit von der Lichtquelle (das Zimmer braucht auch nicht verdunkelt oder besonders beleuchtet zu werden);
4. vereinfachte Ablesung, die keine Übung erfordert.

(NB. Die Vorrichtung wird von der Firma Siemens & Halske, Berlin, hergestellt.)

Diskussion: Berger, Löwenthal, Nogier und Bauer.

Digitized by Google

IX. Kongreß der Deutschen Röntgen-Gesellschaft.

Am Sonnabend, den 29. März, und am Sonntag, den 30. März, fand in Berlin unter dem Vorsitz von M. Immelmann der *IX. Kongreß der Deutschen Röntgen-Gesellschaft* unter starker Beteiligung statt. Zum ersten Vorsitzenden für das Jahr 1914 wurde Levy-Dorn, Berlin, gewählt. Die Vorträge und Demonstrationen werden als IX. Band der *Verhandlungen der Deutschen Röntgen-Gesellschaft* demnächst im Verlage dieser Zeitschrift erscheinen.

Auf dem Kongreß wurde von dem Vorsitzenden Immelmann angeregt, von Zeit zu Zeit röntgenologische Studienreisen zu veranstalten. Der Vorschlag ist auf fruchtbaren Boden gefallen, und eine große Reihe von Röntgen-Laboratoriumbesitzern hat sich bereit erklärt, die Teilnehmer der Studienreisen bei sich zu empfangen. Die erste dieser Reisen wird vom 15.—20. September dieses Jahres nach Wien unternommen werden. Den Reisebericht, welcher in den *Fortschritten* erscheinen wird, wird Immelmann verfassen. Für die zweite Studienreise ist die Woche vor Pfingsten nächsten Jahres in Aussicht genommen. Diese Reise wird sich auf die Städte Bremen, Hamburg, Altona, Köln, Frankfurt, Bonn, Nauheim, Erlangen, München erstrecken.

Vom Ausschuß der Deutschen Röntgen-Gesellschaft ist eine Studienreisekommission erwählt, der die Herren Eberlein, Levy-Dorn und Immelmann angehören. Das Arrangement für den Besuch in Wien hat Dozent Dr. Holzknecht, für den Besuch in Hamburg Prof. Albers-Schönberg übernommen.

Alle, die Reise betreffenden Anfragen sind an Dr. Immelmann, Berlin, Lützowstr. 72, zu richten.

Schweizerische Röntgen-Gesellschaft.

Die Anregung zur Gründung einer schweizerischen Röntgengesellschaft ging von Dr. Curchod-Genf und von Dr. Herm. Hopf-Bern aus. Sie gewannen für ihre Sache noch die Herren Dr. Mack-Aigle, Prof. Berdez-Lausanne und Dr. Hermann Suter-Zürich und schon im Oktober 1912 sollte im Anschluß an die Sitzung des schweizerischen ärztlichen Zentralvereins in Olten die Gründung stattfinden, mußte aber, weil zu wenig vorbereitet und zu wenig publiziert, auf dieses Frühjahr verschoben werden. Im Laufe des Winters kamen als weitere Initianten die Herren Christen-Bern, Ziegler-Winterthur und Perret-Clarens dazu.

Im Anschluß an die Gründungssitzung der schweizerischen Chirurgengesellschaft fand die konstituierende Versammlung der Röntgen-Gesellschaft am 9. März im Kasino in Bern statt.

Mit einem kurzen Hinweis auf die Notwendigkeit des Zusammenarbeitens der Röntgenologen zu gegenseitiger Belehrung und zur Wahrung der Standesinteressen wurde die Sitzung von Hopf-Bern eröffnet. Er machte speziell auf die Thesen von Albers-Schönberg vom letzten Berliner Kongreß aufmerksam, welche verlangen, daß der Röntgenologe ein in jeder Beziehung vollberechtigter Spezialarzt sei. Ferner forderte er die Anwesenden auf, energisch Stellung zu nehmen gegen Ernennung von Ärzten ohne irgendwelche Kenntnisse des Röntgenverfahrens als Vorsteher von Röntgeninstituten in Kantonspitälern, wie das kürzlich sogar an einer schweizerischen Universitätsklinik vorgekommen ist.

Unter dem Tagespräsidium von Suter-Zürich folgten die wissenschaftlichen Vorträge, die Statutenberatung und die Wahl des Vorstandes.

Berdez-Lausanne hielt (französisch) ein Referat über seine Erfahrungen in der Röntgenbehandlung des Uterusmyoms[1]), mit der er sehr gute Resultate erzielt hat, und zwar bei recht vorsichtiger Dosierung. In der Diskussion setzte von Herff-Basel seinen Standpunkt als Gynäkologe dieser neuen Therapie gegenüber klar auseinander; er erklärte sich für dieselbe, allerdings mit vielen Einschränkungen und mahnte zur Vorsicht.

[1]) Erscheint demnächst in dieser Zeitschrift.

Digitized by Google

Christen-Bern sprach (deutsch) hierauf in übersichtlicher und anregender Weise über die Filter und ihre Anwendung in der Röntgentiefentherapie.

Es wurde auf Antrag von Suter-Zürich ferner noch beschlossen, dahin zu wirken, daß in öffentlichen Spitälern keine anderen Leute als die Spitalpatienten und Arme poliklinisch röntgenisiert (diagnostisch und therapeutisch) werden dürfen, da für die Privatpatienten genügend Röntgeninstitute bei Privatärzten vorhanden seien.

Die Statuten bestimmen, daß nur Ärzte in die Gesellschaft als Mitglieder aufgenommen werden können. Die ordentlichen Sitzungen finden einmal im Jahre im Frühjahr an einem in der vorherigen Sitzung zu bezeichnenden Orte statt; für besondere Zwecke sind außerordentliche Sitzungen vorgesehen.

Der fünfgliedrige Vorstand amtiert 3 Jahre, in denselben wurden gewählt als Präsident Christen-Bern, Vizepräsident Curchod-Genf, Sekretäre: Ziegler-Winterthur (deutsch) und Mack-Aigle (französisch), Kassaführer: Hopf-Bern.

Der Vorstand wurde beauftragt, eine Taxordnung für radiologische Verrichtungen auszuarbeiten und der Gesellschaft bald zur Diskussion vorzulegen.

Zum Ehrenmitglied der Gesellschaft wurde Prof. Röntgen ernannt.

Die herumgereichte Präsenzliste wies 26 Namen auf, als Mitglieder hatten sich im ganzen 50 Herren eingeschrieben; es werden mit der Zeit voraussichtlich noch mehr hinzukommen.

Ein gemütliches Bankett bildete den Schluß der Zusammenkunft.

Aus der Russischen Urologischen Gesellschaft. Sitzung am 5. XII. 1912. Vorsitzender Professor Fedoroff.

Opokin (St. Petersburg): **Zur Frage der Pathogenese der Prostatahypertrophie und der operativen Behandlung der letzteren.**

Hagen-Torn meint im Gegensatz zu O., daß die Prostatahypertrophie nicht immer ihren Ausgang von den periurethralen Drüsen nimmt. Bei seinen Untersuchungen ist ihm die große Ähnlichkeit der hypertrophischen Knoten mit den myomatösen Knoten des Uterus sehr aufgefallen, und deshalb glaubt er, daß es sich um eine Neubildung des „Uterus masculinus" handelt. Von dieser Analogie ausgehend, hat Hagen-Torn die Prostatahypertrophie mit Mammin zu behandeln versucht.

Nemenow (St. Petersburg): Die Prostata kann nicht als Analogon des Uterus betrachtet werden, das widerspricht den embryologischen Tatsachen. Außerdem ist diese Analogie nicht neu, denn schon Ende 1911 hat Wilms, von dieser Analogie ausgehend, die Behandlung der Prostatahypertrophie mittels Röntgenbestrahlung der Testes vorgeschlagen, und will sogar gute Resultate gesehen haben. Um den Zusammenhang zwischen der Prostata und den Testes festzustellen und um zu sehen in wieweit die „Röntgenkastration" mit der operativen Kastration in ihrer Wirkung auf die Prostata verglichen werden könnte, hat Nemenow seit Januar 1912 experimentelle Untersuchungen angestellt. Er bestrahlt isoliert die Testes bei Hunden und untersucht diese und die Prostata nach verschiedenen Intervallen. Bis jetzt hat N. 7 bestrahlte Hunde untersucht. In einem Fall 6 Monate nach Beendigung der Bestrahlungen. Trotz der sehr intensiven Bestrahlungen, wonach die Testes die hochgradigste und endgültige Atrophie zeigten, konnte N. in keinem Falle irgendwelche Veränderungen degenerativer oder entzündlicher Art in der Prostata beobachten. Im Gegenteil, in einigen Fällen (besonders aber in einem) konnte N. sehr starke Entwicklung der drüsigen Elemente feststellen, so daß man direkt von einem Adenom sprechen konnte. Wenn man auch bei den weiteren Versuchen Veränderung der Prostata im Sinne der Hyperplasie feststellen wird, so kann man vielleicht die Vermutung aussprechen, daß die Atrophie der Testes den Reiz zur Wucherung der Prostata abgeben könnte, was auch mit der Hormonaltheorie übereinstimmen würde. Auch die Tatsache, daß die Wucherung der Prostata bei alten Leuten mit stark herabgesetzter oder erloschener Geschlechtsfunktion sich vorfindet, widerspricht nicht dieser Vermutung. Auf Grund der bisherigen Untersuchungen spricht N. nur Vermutungen aus. Die weiteren Untersuchungen an Hunden desselben Wurfes sollen die Sache klären. Nemenow (St. Petersburg).

Digitized by Google

Bücherbesprechung.

Eymer, H.: **Die Röntgenstrahlen in der Gynäkologie und Geburtshilfe.** Archiv und Atlas der normalen und pathologischen Anatomie in typischen Röntgenbildern, Band 29. Hamburg, Lucas Gräfe & Sillem. 1913. Preis 25 M.

Die Monographie von Eymer, der ein Vorwort des Direktors der Heidelberger Frauenklinik, C. Menge, vorausgeht, behandelt, abgesehen von der Besprechung der Strahlenwirkung auf die Ovarien und die Milchdrüse, die Verwendung der Röntgenstrahlen in Gynäkologie und Geburtshilfe. Der Besprechung des Anwendungsgebiets geht eine genaue Schilderung von Instrumentarium und Technik voraus. Die Röntgenbehandlung der Metropathie, für die die Heidelberger Schule ebenso warm wie die Freiburger eintritt, nimmt naturgemäß den umfänglichsten Raum in der Besprechung der Anwendungsgebiete der Röntgenstrahlen ein. Das insbesondere Pruritus und tuberkulöse Ulcera, gelegentlich auch entzündliche Adnextumoren der Bestrahlung unterworfen werden, wird warm befürwortet. Mit der Empfehlung der Röntgenbehandlung der Bauchfelltuberkulose ist Referent nicht einverstanden. (Die Erfahrungen von Bircher sind nicht einwandsfrei [Ref.]). Die diagnostische Anwendung der Röntgenstrahlen in der Gynäkologie beschränkt sich auf die Diagnose von Fremdkörpern im Uterus, in der Harnblase und in der Umgebung dieser Organe; eventuell zur Erkennung des ausgefüllten Cavum uteri. Die Röntgendiagnostik in der Gynäkologie ist indessen bis jetzt, wenn auch berechtigt, so doch eine selten anzuwendende Untersuchungsmethode. Die Verwendung der Röntgenstrahlen in der Geburtshilfe (Beckenmessung, Schwangerschaftsdiagnose usw.) befindet sich noch in den Anfängen. Zweifellos dürfte auch sonst das Anwendungsgebiet (Sterilisierung, Aborteinleitung usw.) in der Zukunft wesentlich erweitert werden. Das Handbuch von Eymer ist eine gute Zusammenfassung des in Geburtshilfe und Gynäkologie bisher Geleisteten und Erreichten. Die Röntgenbilder, die in der bekannten Mustergültigkeit der Verlagsbuchhandlung wiedergegeben sind, illustrieren ausgezeichnet den Text. Das Literaturverzeichnis ist umfänglich, aber nicht ganz vollständig.

Carl Klieneberger (Zittau).

Druck von Hesse & Becker in Leipzig.

Digitized by Google

Aus den Radiologischen Instituten der Allgemeinen Poliklinik und des Sanatoriums Fürth in Wien.

Zur Röntgendiagnose der Colitis ulcerosa.

Von

Privatdozent Dr. **Robert Kienböck.**

(Mit Fig. a und b auf Tafel X.)

Es gebührt E. Stierlin (an de Quervains Klinik in Basel) das Verdienst, zuerst auf die Möglichkeit einer radiologischen Diagnose der Geschwürsbildungen des Dickdarms hingewiesen zu haben. Die diesbezüglichen Untersuchungen können sowohl nach Eingeben einer Wismutmalzeit als auch nach Verabreichung eines Wismuteinlaufes vorgenommen werden.

Ich möchte dementsprechend den Stoff in zwei Kapiteln behandeln: Untersuchung „per os" und „per anum" und bin in der Lage, zwei neue Beobachtungen zu beschreiben[1]).

A. Untersuchung per os.

Die Untersuchung nach Verabreichung einer Wismut- oder Bariummahlzeit ist es, die man am Patienten in der Regel zuerst vornimmt; sie sei daher auch zuerst beschrieben.

Nach Stierlin ist 5—12 Stunden nach Einnahme der Wismutmahlzeit der Dickdarm im allgemeinen mit schattengebenden Massen gut gefüllt, der erkrankte Darmteil gibt dabei einen eigentümlichen Befund:

1. Er ist frei von größeren Wismutmassen, erscheint also als Schattenausfall;

2. der Teil zeigt höchstens feine längsgezogene oder marmorierte Schattenstreifen von Wismutspuren;

3. die Konturen des Darmes verlaufen parallel, es fehlen haustrale Einschnürungen;

4. das Gebiet ist besonders hell, entsprechend einem abnormen Gasgehalt.

Derselbe Befund wird auch bei wiederholten Untersuchungen erhoben, er bleibt also in allen Punkten stabil.

ad 1. Stierlin führt das Fehlen von größeren Wismutbreimengen an der kranken Stelle auf eine Überempfindlichkeit der Wand und sofortige Austreibung der Kontenta durch Peristaltik, und zwar durch „große Kolonbewegungen" (Holzknecht) zurück.

ad 2. Der Darmteil ist a) entweder ganz leer oder es sind feine Schattenstreifen vorhanden, welche dem Bild ein marmoriertes Aussehen geben; der Autor erklärt dies durch Wismutbeläge auf zahlreichen Geschwüren mit Ausbuchtungen der Wand und unterminierten Rändern. b) In anderen Fällen sind feine längsgezogene Schattenstreifen vorhanden. Ich möchte diese zwei Fälle zunächst von einander unterscheiden.

„Spuren der raschen Passage sind in Form feinster, langgezogener Schattenstreifchen, die auffallend an die langgezogenen Wolkenstreifchen und -Fetzchen bei Höhensturm erinnern, oft im Radiogramm sichtbar." (Stierlin.)

ad 3. Die Zylinderform des Darmes ohne Haustren wird z. T. durch Starrheit der Wand erklärt.

ad 4. Der hohe Gasgehalt wird auf abnorme Gärungsvorgänge zurückgeführt.

Die Operation ergab in Fällen mit den beschriebenen Röntgenbildern stets das Bestehen eines Geschwürsprozesses, und zwar genau an der Stelle, welche dem Schattenausfall entspricht.

G. Schwarz und Novascinsky (Klinik v. Noorden, Wien) beschrieben kürzlich Fälle mit ähnlichem Röntgenbefund und fügten charakteristische Zeichnungen bei.

[1]) Die Fälle wurden von mir am 29. Nov. 1912 in der k. k. Gesellschaft der Ärzte in Wien besprochen (Wiener Klin. Wochenschrift, 1912, S. 1960) und die Radiogramme wurden dabei demonstriert.

Digitized by Google

Meist erscheint in ihren Fällen der Darm nicht parallel konturiert und zylinderförmig, sondern sehr unregelmäßig gestaltet; er ist nur an den Flexuren durch das Gas ausgeweitet und hier mit zarter Marmorierung versehen; die übrigen Darmteile sind dagegen auf ein schmales, dunkles (haustrenloses) Band zusammengezogen und mit unzähligen kleinen, miteinander verflochtenen Schattenstreifen durchsetzt, was die Autoren „Flechtbandform" nennen und der Stierlinschen „Wolkenzeichnung bei Höhensturm" entspricht. Das charakteristische Bild wurde mit Stierlin durch einen ulzerativen Prozeß erklärt, die feinen Schattenstreifen aber nicht durch Geschwürsbeläge, sondern durch stark vermehrten Schleimgehalt des Darminhaltes. Die Wiener Autoren glauben, daß die zum Teil stark geblähten Darmteile nicht der Sitz von zahlreichen Geschwüren sein können, sonst wäre hier die Darmwand rupturiert. Auch zeigte die Sektion, die in einem der Fälle vorgenommen wurde, das Vorhandensein nur weniger Geschwüre.

Es seien nun die von mir untersuchten Fälle beschrieben.

Fall I.

32jährige Frau, seit 4 Jahren Schmerzen in der Unterbauchgegend. Am Colon ascendens 24 Stunden nach der **Kontrastmahlzeit** ein eigentümlicher, auf starke Spasmen durch Ulzerationen hinweisender Röntgenbefund („Flechtbandform" am Mittelstück und „Luftkeulenform" an der Flexur) und Zeichen von Verwachsungen. Operation: Schwere **Tuberkulose** des aufsteigenden Kolons mit Geschwüren und Adhäsionen. Resektion.

32jährige Frau, übersandt von der 2. chirurgischen Abteilung (Primarius Pupovac), Untersuchung an der radiologischen Abteilung der Poliklinik Ende August 1912.

Anamnese: Seit 4 Jahren Schmerzen in der Unterbauchgegend, meist 2—3 Stunden nach dem Essen auftretend, zuweilen auch Erbrechen. Stuhl regelmäßig, aber auffallend hell und stark schleimhaltig. Nie Husten. Während der Krankheit Gewichtsabnahme 22 kg.

Klinischer Befund: Mittelgroße, stark abgemagerte Frau, Drüsen am Halse, Zunge trocken, leicht belegt. Thorax langgestreckt, Befund an den Lungen normal. Abdomen nicht aufgetrieben. Im rechten Hypogastrium eine diffuse, im lateralen Teile stark druckempfindliche Resistenz. Befund an Leber und Milz normal.

Röntgenuntersuchung. (Assistent Dr. F. Eisler) nach Barytbreieinnahme. Der Magen bietet nichts Besonderes.

6 Stunden später: die Mahlzeit befindet sich im unteren Ileum an der druckempfindlichen Stelle; auffallend ist, daß sich die Schlingen durch Druck mit der Hand nicht voneinander trennen lassen.

18 Stunden nach der Mahlzeit: Barytbrei zum großen Teil im Kolon, welches ein eigentümliches Bild gibt (wie 6 Stunden später).

Sofort neuerliche Einnahme von Barytbrei.

Untersuchung 6 Stunden später, also 24 Stunden nach der 1. Mahlzeit. Der zuletzt genommene Barytbrei liegt in den unteren Ileumschlingen; sie können (wie das erstemal) mit der Hand nicht voneinander isoliert werden Vom Colon ascendens erscheint der untere Teil durch den Dünndarm gedeckt, der mittlere Teil als dunkles schmales Band; dies s wird gegen die Flexur hin — welche tief liegt — allmählich breiter und dieser breitere, die Flexur bildende Teil des Aszendens, sowie der anschließende Teil des Transversum sind fast frei von Speise, sie sind durch Luftgehalt sehr hell und zeigen nur zarte, schmale, bogige Bariumschattenstreifen als Randkonturen und spärliche Innenstruktur. Weiterhin enthält das Colon transversum aneinandergereihte, zuerst größere, dann plötzlich kleinere Bariumbreiballen. Es zieht von der Flexura hepatica zuerst entlang dem Aszendens vertikal abwärts und von hier — mit Bildung eines spitzen Winkels — fast kerzengerade gestreckt nach links oben zur Milzflexur, welche hoch oben liegt. Nicht nur die Schlingen des unteren Ileums in der Unterbauchgegend leisten dem Versuch einer manuellen Verschiebung Widerstand, sondern auch die Schenkel des winkelig geknickten Querkolons können mit der Hand aus ihrer Lage nicht weggedrückt werden. Das Colon descendens ist oben durch Gas ziemlich stark aufgetrieben und enthält hier und weiter unten kleine Bariumballen.

Es wird eine Aufnahme in stehender, vorn übergeneigter Stellung vorgenommen **(Fig. a auf Tafel X)**.

Radiologische Diagnose.

Schwerer, mit Ulzerationen einhergehender Prozess im Colon ascendens, Verwachsung der beiden Schenkel der Leberflexur und zahlreicher Ileumschlingen untereinander.

Digitized by Google

Operationsbefund.

Einige Tage darauf wurde an der Poliklinik die Operation durch Dr. S. Erdheim vorgenommen. Befund bei der Operation:

In der Gegend des unteren Ileum, des Coecum und der Leberflexur sind zahlreiche peritonitische Adhäsionen vorhanden. Aus diesen wird das Coecum gelöst und das Colon ascendens und ein Teil des Ileum reseziert und eine Ileokolostomie vorgenommen. Das resezierte Darmstück zeigt zahlreiche Granulationen und mehrere Ulzerationen; die Granulationen enthalten Tuberkelbazillen.

Verlauf: Der Verlauf nach der Operation war gut.

Befund Ende Oktober: Schmerzen geringer geworden, aber noch Spannungsgefühl im Unterleib. Appetit und Stuhl normal, Gewichtszunahme 2 kg.

Mitte März: Schmerzen wieder heftiger.

Epikrise.

Es bestanden also hier bei der radiologischen Untersuchung:

1. Die Symptome eines schweren ulzerativen Prozesses am Colon ascendens und

2. die Erscheinungen von Verwachsung der Kolonschenkel an der Leberflexur und zahlreicher Dünndarmschlingen.

ad 1. An dem Mittelstück des Colon ascendens bestand eine starke Konstriktion des Darmes — auf eine größere Strecke hin — ohne Haustren, mit Bariumbröckeln; anscheinend war der Darmteil auch der Länge nach verkürzt, denn die Leberflexur stand sehr tief („Flechtbandform" der Wiener Autoren). An der Leberflexur bestand eine keulenförmige Auftreibung mit hellem Ton, durch Gas, mit zartem, schmalem Randkontur und zarter, bogenliniger Marmorierung durch Bariumbeläge, entsprechend angedeuteten Haustren. Auch das Transversum gab an der Flexur ein derartiges Bild. Ich möchte den Befund am Mittelstück als „dünnen schwarzen Strang" und das Bild an der Flexur als „Luftkeulenform" charakterisieren.

Es liegt also hier ein Befund vor, wie er in den Fällen von Stierlin, Schwarz und Novascinsky erhoben wurde.

ad 2. Die eigentümliche Lage und Form des Transversum mit Winkelbildung und geraden Schenkeln und die Unmöglichkeit, die beiden Teile der Leberflexur und die Teile der unteren Ileumschlinge mit der Hand auseinander zu drängen, zeigte deutlich, daß hier Verwachsungen bestehen.

Der Befund bei der Operation bestätigte in jedem Detail unsere radiologische Diagnose. So wie im sezierten Falle von Schwarz und Novascinsky zeigt auch in unserem Falle die anatomische Untersuchung des resezierten Darmteiles zahlreiche Herde von Granulationsgewebe, aber nur wenige Geschwüre.

Figur 1.
Nach dem Röntgenbild von Fall I (Fig. a auf Tafel X) gezeichnet. Mittleres und oberes Drittel des Colon ascendens, zum Teil spastisch zusammengezogen mit „Strangform", an der Flexur gasgebläht („Luftkeulenform") mit zarten Konturen und Bogenlinien von bariumhältigem, schleimigen Inhalt. (Zeichnung des Verfassers.)

Daß der Darm im Röntgenbild so enge und kurz erscheint, beruht offenbar auf einer transversalen und longitudinalen spastischen Zusammenziehung desselben infolge erhöhter Reizbarkeit der Schleimhaut; das flechtbandartige Strukturbild entspricht schwersalzhaltigen Schleimstreifen in Vertiefungen von entsprechenden Längsfalten der Schleimhaut, die gewundene Richtung der Schattenstreifen einer Torsion des Darmes. Der Darmteil verträgt nicht die Ansammlung größerer Inhaltsmassen, zieht sich in jeder Richtung zusammen und nimmt stellenweise eine gewundene Form an; er windet sich anscheinend förmlich aus, so wie ein nasses Wäschestück von der Wäscherin ausgewunden und ausgerungen wird. Seine Wand scheint nicht starr zu sein — wie bei der „Säulenform" Stierlins —, sondern nur spastisch zusammengezogen; an den Flexuren, welche wahrscheinlich eine ähnliche anatomische

Digitized by Google

Veränderung besitzen, ist der Darm mäßig, in anderen Fällen sogar sehr stark durch Gas aufgetrieben.[1])

Fall II.

67jähriger Mann, seit 7 Monaten breiige, dunkle Entleerungen, oft mit frischem Blut, wie bei **Dysenterie.**

6 Stunden nach der **Wismutmahlzeit**: der ganze Verdauungskanal — von einem kleinen Rest im unteren Ileum und Coecum abgesehen — bereits leer. Nach **Wismutklysma:** der Dickdarm im allgemeinen ziemlich prall gefüllt; unregelmäßige, feinwellige Konturen, ohne Haustren; dasttlere Drittel des Aszendens aber — bei derselben Breite und Konfiguration wie an der Umgebung — fast wismutfrei, nur feine dunkle Randkonturen und netzförmige Innenzeichnung vorhanden, offenbar infolge von Unebenheiten der Schleimhaut und Geschwürsbelägen.

Operation: schwere chronisch entzündliche Veränderung des Darmes mit Induration der Wand und Stenose am Colon ascendens. Appendikostomie.

67jähriger Mann, am 8. Oktober 1912 auf Veranlassung von Prof. K. Büdinger in das Sanatorium Fürth eingetreten.

Anamnese des behandelnden Arztes Dr. Metzner: Seit 7 Monaten breiige, dunkle Entleerungen, oft mit frischem Blut; meist 4—5 Stühle täglich; 2 mal Auftreten von Singultus, ohne Erbrechen. In der letzten Zeit Odem der Beine.

Klinischer Befund. In der Blinddarmgegend eine elastische, druckempfindliche Resistenz. Stühle wie bei Dysenterie; aber bei mikroskopischer Untersuchung (v. Wiesner) wurden keine Amöben, auch keine Tuberkelbazillen gefunden. Verdacht auf Tumor.

Wismutmahlzeit.

8. X. 12, 12h vm. Nach Einnehmen der Wismutmahlzeit zeigte sich ein etwas hochliegender, leicht schlangenförmig gewundener Magen, der ausschließlich oberhalb des Nabelniveaus, im allgemeinen von links oben nach rechts unten zieht. Die eigentümliche Magenform bleibt zunächst unerklärt.

6 Stunden später: Magen leer, Wismutbrei in einigen Schlingen des unteren Ileums und im Coecum, dieses erscheint bei der Palpation weich und nicht druckschmerzhaft. Im Colon ascendens ist kein Wismutbrei sichtbar (wenigstens nicht bei der Untersuchung hinter dem Schirm).

9. X. 12. 1/2 12h vorm. Patient erzählt, am vorigen Abend um 8h und heute morgens 9h breiige blutige Stühle abgesetzt zu haben. Bei der Untersuchung vor dem Schirm — also 24 Stunden nach Einnahme der Mahlzeit erscheint der ganze Darm leer. (Eine Aufnahme wurde nicht gemacht, sie hätte vielleicht das Vorhandensein von eigentümlich angeordneten, zarten Schattenspuren im Darm ergeben.)

Epikrise.

Es erschien bei der Untersuchung 6 Stunden nach der Mahlzeit auffallend, daß im Abdomen nur mehr geringe Wismutbreimengen vorhanden waren und daß diese nur in einigen Schlingen des unteren Dünndarmes und im Coecum lagen, während das ganze übrige Kolon leer war; es mußte also der größte Teil des Wismutbreies bereits den Darm verlassen haben. Auch ist bemerkenswert, daß sich die Füllung aus dem Coecum gar nicht ins Colon ascendens erstreckte (dazu weiter unten die Erklärung). 24 Stunden nach der Mahlzeit erschien der Darm vollkommen leer.

---

[1]) Anmerkung bei der Korrektur. Am 28. und 29. April 1913 hatte ich im Sanatorium Fürth Gelegenheit, einen ganz analogen Fall (Fall III) zu untersuchen. Es handelte sich um eine 52 Jahre alte Frau, welche mir von Dr. Wilhelm Schlesinger wegen unklarer Verdauungsbeschwerden zur Untersuchung zugeführt wurde. Die Kranke klagte seit 1 Jahr über Magendrücken — unabhängig von den Mahlzeiten —, sie war mäßig abgemagert und blaß. Vor 12 Jahren durch längere Zeit Magenschmerzen, sonst stets gesund. Eine Schwester an Lungentuberkulose gestorben. Palpationsbefund fast negativ nur das Kolon ascendens als Strang zu fühlen, nicht schmerzhaft. 28. IV. 12h mittags: Wismutbreieinnahme, Durchleuchtung. Stark längsgedehnter Magen. Nach 6 St.: Magen noch nicht ganz entleert, unterer Dünndarm gefüllt. **Nach 22 Stunden Aufnahme** (stehend): im Magen noch eine Spur, unterer Dünndarm noch immer gefüllt, Coecum und aufsteigendes Kolon als schmaler, kurzer, schwarzer Strang zu sehen, oberer Teil (Flexur) eine mäßig große, lufthältige Keule bildend; keine Druckschmerzen, keine Zeichen von Verwachsung; in einem Teile des queren und absteigenden Kolon kleine wismuthaltige Ballen. Nach 30 St. (vorher Stuhl!) ähnlicher Zustand. Hier war also fast der identische Befund, fast das identische Kolonbild wie im Falle I. Unsere Diagnose war daher dieselbe. Nachträglich gab auf spezielles Befragen die Patientin an, daß das Leiden im Sommer 1912 mit Diarrhöen — ohne besondere Schmerzen — einsetzte. Sie scheint übrigens seit etwa 12 Jahren krank zu sein, ihr Zustand soll stets im Sommer schlechter, im Winter besser gewesen sein. Blut wurde nie im Stuhl bemerkt.

Digitized by Google

Die rasche Entleerung der Kontenta aus dem ganzen Kolon beweist — wie wir mit Stierlin annehmen — einen schweren entzündlichen, speziell geschwürigen Prozeß am ganzen Kolon.

Die weiteren Beobachtungen an dem Patienten werden unten beschrieben werden.

B. Untersuchung mit Klysma.

Die Röntgenuntersuchung auf schwere, speziell ulzerativ-indurative Veränderungen des Dickdarms soll nach Stierlin vor allem nach Verabreichung einer Kontrastmahlzeit per os vorgenommen werden; aber auch die Untersuchung nach Kontrastklysmen verspricht nach diesem Autor Erfolg. Es mögen hier seine Worte folgen.

„Es empfiehlt sich in allen ‚diagnostisch etwas schwierigeren Fällen von Colitis ulcerosa, sich des Wismuteinlaufes in unterstützender Weise zu bedienen', und zwar soll man sofort nach Verabreichung des Clysmas eine Schirmuntersuchung und etwa 12 Stunden später, also nach Entleerung des Klysmas, eine neuerliche Untersuchung und zwar eine Plattenaufnahme vornehmen."

Ein Fall von Stierlin gab einige Zeit nach der Entleerung ein besonders charakteristisches Bild:

„Es blieben vom Einlauf offenbar in den zerklüfteten, zum Teil unterminierten Rändern der Ulzera, sowie auf ihrem unebenen Grunde kleine Bariumreste haften, die trotz der mehrmaligen Stuhlentleerungen nicht fortgeschwemmt wurden."

Man erhält dabei anscheinend sogar deutlichere Bilder als nach Wismuteinnahme per os.

„Mit Verabreichung des Wismutbreies per os erhielten wir nach einigen Tagen eine ähnliche, wenn auch weniger ausgesprochene Marmorierung.

„Auch ist es möglich, daß der erkrankte, überempfindliche Darmabschnitt auf den Einlauf so lebhaft reagiert, daß eine typische Schattenverteilung zustande kommt."

Bei unserem Falle II wurde nach der Wismutfütterung (siehe oben) auch noch eine Untersuchung mit dem Klysma vorgenommen.

Eigene Beobachtung, Fall II, Fortsetzung: Untersuchung mit dem **Klysma.**

9. X. 12. 12^h neue Röntgenuntersuchung nach Verabreichung eines Wismut-bolusclysmas (ca. 1 Liter). Nach Einfließen des Klysmas erhält Patient auch noch ein halbes Glas Wismut-Wasser per os und es wird nun sofort eine Aufnahme in Bauchlage gemacht **(Tafel X, Fig. b).**

Das Klysma füllt das ganze Kolon und dringt in beträchtlicher Menge über die Bauhinsche Klappe in den Dünndarm vor. Das ganze Kolon ist mittelweit und ganz frei von Haustravorsprüngen; es hat vielmehr parallele und ziemlich gleichmäßig verlaufende, einem einfachen dicken Schlauch entsprechende Konturen, diese sind aber im Detail nicht eben, sondern unregelmäßig, feinzackig, bzw. feinwellig. Ferner ist das Aszendens in mittlerer Höhe geknickt und hell, fast wismutfrei; Wismut ist hier nur als spärlicher Wandbelag vorhanden, und zwar teils als ein ziemlich gleichmäßig verlaufender, stellenweise geknickter, dünner Randschattenstreifen — rechts und links — teils als Netzzeichnung im Innern. Die netzförmigen Schattenlinien umschließen viele kleine, runde, helle Stellen und außerdem unregelmäßige gezackte, längliche, helle Herde. Dieser hellere Teil des Kolon ist nicht schmäler oder breiter als die anstoßenden Teile, also nicht etwa durch Druck von außen komprimiert. Ein stark luftgeblähter, quer verlaufender Dünndarmteil überdeckt nebenbeibemerkt diesen Kolonteil und läßt ihn noch heller erscheinen als er sonst wäre. (Eine geplante zweite Untersuchung nach Entleerung des Klysma wird vom ermüdeten Patienten abgelehnt.)

Radiologische Diagnose nach dem Klysmabild.

Das Fehlen von Haustren am ganzen Kolon wurde auf eine schwere entzündliche Erkrankung mit Induration der Wand bezogen, die unregelmäßigen, feinwelligen und feinzackigen Konturen am Kolon und der Befund an der hellen Stelle des Aszendens wurden durch zahlreiche Unebenheiten der Schleimhaut, wahrscheinlich mit Geschwüren erklärt, in deren Vertiefungen Wismutbeläge liegen. Es wurde ferner betont, daß keine Anhaltspunkte für Tumor vorhanden sind, da entsprechende Veränderungen des Darmlumens fehlen.

Befund bei der Operation.

Operation durch Prof. Büdinger, am 23. Oktober 1912. Das Coecum erscheint äußerlich nicht verändert, aber das Colon ascendens und transversum zeigen entzündliche Ver-

Digitized by Google

änderungen, das Aszendens ist geknickt und hat eine starre Wand. Der Appendix wird entfernt. Nahe der Bauhinschen Klappe ist im Colon ascendens eine Stenose zu tasten. Der Darm

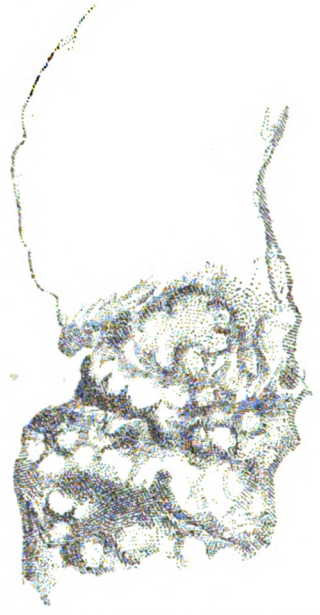

Figur 2.
Nach dem Röntgenbild (Tafel X, Figur b) gezeichnet.
Mittelstück des Colon ascendens, bei Wismutklysma nahe der Stenose. Die rundlichen hellen Stellen entsprechen wahrscheinlich den geschwellten Follikeln, deren Basen von wismuthältigem Darminhalt umgeben sind. Die länglichen zackigen hellen Stellen rühren wohl von den erhabenen Teilen, die dazwischen liegenden dunklen Partien von den vertieften, mit Wismutbelag versehenen, zum Teil geschwürigen Teilen von queren Schleimhautfalten her. Der Wismutbelag der unebenen Schleimhaut ist auch als dunkler Randschatten sichtbar. (Zeichnung des Verfassers.)

wird im übrigen nicht eröffnet. Zufolge der ausgebreiteten Entzündungserscheinungen wird keine Enteroanastose gemacht, sondern nur eine Appendikostomie vorgenommen.

Die weitere Behandlung durch Dr. Metzner bestand in Darmspülungen von der Fistel aus, der Verlauf durch die folgenden Wochen war ein günstiger; später stellte sich aber wieder eine Verschlechterung ein.

Epikrise.

Diese Beobachtung lehrt, daß auch bei Untersuchung nach Wismutklysmen und zwar sofort, ohne daß man erst eine Entleerung des Darmes abwartet, charakteristische Röntgenbefunde sichtbar werden können, welche die Diagnose eines schweren indurativ-ulzerativen Prozesses des Kolons ermöglichen.

Es waren in unserem Falle an dem mit Wismutklysma gefüllten Kolon zu konstatieren:

1. ein vollständiges Fehlen von haustralen Lappen am Kolon, also Zylinderform, was vor allem für den aufsteigenden und querverlaufenden Schenkel auffallend ist;

2. im Detail betrachtet: das Vorhandensein unregelmäßiger, kleinwelliger bzw. kleinzackiger Konturen bei guter Füllung des Darmes, entsprechend Unebenheiten der Schleimhautoberfläche — es zeigte das ganze Kolon ascendens und transversum diesen Befund, am Coecum war er nur angedeutet.

3. Eine Stelle war von Wismut fast frei und bot ein Bild, das dem Stierlinschen Befund der „mattmarmorierten Säule“ ähnlich ist: dünne, etwas wellig-zackige streifenförmige Randschatten und eine netzförmige Innenzeichnung mit kleinen kreisrunden und größeren unregelmäßig gezackten, langgestreckten hellen Zwischenräumen. Die dunklen Partien sind wohl als als Wismutbeläge in Vertiefungen einer unebenen Schleimhaut mit wulstigen Querfalten und geschwellten Follikeln, wahrscheinlich auch mit Geschwüren aufzufassen.

Die radiologische Diagnose wurde durch den Operationsbefund bestätigt; es fanden sich am Kolon gerade dort schwere Wandveränderungen, wo der Röntgenbefund abnorm war, dementsprechend am meisten am Colon ascendens, welches ganz starr war, während das Coecum, welches sechs Stunden nach der Wismutfütterung allein Kontrastmassen enthielt, einen normalen Kontur zeigte und weich anzufühlen war, sich auch bei der Operation als normal erwies.

Digitized by Google

Die vom Chirurgen am Aszendens nahe der Bauhinschen Klappe getastete Stenose wurde allerdings bei der Röntgenuntersuchung nicht erkannt; jetzt nachträglich scheint mir aber das plötzliche Aufhören des Wismutinhaltes an dieser Stelle 6 Stunden nach Einnahme der Wismutmahlzeit und das verhältnismäßige Leersein einer Partie Aszendens unmittelbar nach Applikation des Wismuteinlaufes — bei praller Füllung der angrenzenden Teile — auf eine Stenose hinzuweisen. Die Verengerung dürfte wohl durch Zug von seiten einer Adhäsion entstanden sein — es zeigt auch im Röntgenbild der Darm hier einen gewundenen Verlauf —, doch könnte die Stenose wohl durch ein geschrumpftes Geschwür oder Verwachsungen gegenüberliegender, ulzeriert gewesener Wandabschnitte entstanden sein.

Durch diese Stenose war es möglich, daß an dem mittleren Drittel des Kolon ascendens sofort nach Applikation des Wismuteinlaufes das Schleimhautrelief sichtbar wurde — bei guter Füllung der übrigen Darmteile. Wäre auch noch eine Aufnahme nach Ausfließen des Klysmas aus dem Darme gemacht worden, so hätte der Darm wahrscheinlich viel Luft enthalten und man hätte auch von längeren Darmteilen, vielleicht vom ganzen Kolon ein analoges Bild der Schleimhaut erhalten.

Wie in dem Falle von Stierlin, wo der Darm mehrere Stunden nach Entleerung eines Kontrastklysmas wie eine „mattmarmorierte Säule" aussah, ist auch in unserem Falle die Darmwand als in großer Flächenausdehnung und Tiefe (Mukosa, Submukosa und Muskularis) diffus schwer erkrankt und starr infiltriert anzusehen. Sechs Stunden nach der Wismutmahlzeit war der Dickdarm, von der Stenose am Anfange des Aszendens angefangen, bereits leer; offenbar fließt der vom Dünndarm kommende, dünnbreiige Chymus einfach sehr rasch durch den kranken, starren und untätigen Dickdarm hindurch; höchstens könnten es — wenn Stierlin mit der Annahme großer peristaltischer Bewegungen recht hat — Kontraktionen der magenwärts anschließenden Darmteile sein, welche die rasche Austreibung des Inhaltes besorgen, und zwar durch die erkrankten, angrenzenden Teile reflektorisch angeregt.

Wenn wir bei Fall II die Röntgenbefunde nach Füllung des Darmes per os und per anum miteinander vergleichen, so weisen beide auf dieselbe schwere Veränderung am ganzen Kolon ascendens und transversum hin.

Der Grad, bezw. die Ausdehnung der Wandveränderungen läßt sich nach Stierlin aus dem Röntgenbefund nicht entnehmen, nach ihm bewirkt sowohl die ausgedehnte Infiltration und nachherige Induration der Wand mit Bildung eines starren Rohres, als auch die bloß fleckweise Infiltration bei Erhaltung der physikalischen Eigenschaften an dem größten Teile der Wand, daß der Inhalt rasch durch den Darmteil eilt, statt sich hier für längere Zeit anzusammeln.

Doch dürfte meines Erachtens oft eine Unterscheidung möglich sein. Man sollte einerseits die Fälle mit „mattmarmorierter Säule" (Stierlin) und andererseits die Fälle mit „Wolkenzeichnung bei Höhensturm" (Stierlin) oder — was dasselbe ist — mit „Flechtbandform" (Schwarz und Novascinsky) voneinander unterscheiden; sie entsprechen wahrscheinlich einer verschiedenen Form der Erkrankung. Ich möchte mir hier erlauben, der leichten Verständigung halber, einige charakteristische Termine vorzuschlagen: für mattmarmorierte Säule „marmorierter Luftzylinder" und für die anderen Fälle — wie bereits weiter oben bemerkt — „Nebeneinander von dünnem schwarzen Strang und marmorierter Luftkeule". Finden wir entsprechende Zeit nach der Mahlzeit einen ganz wismutfreien Darmteil bezw. marmorierten „Luftzylinder" vor, nach Verabreichung eines Klysmas einen gleichmäßigen, haustrenlosen, ziemlich dicken „Klysmazylinder" und nach Wiederentleerung des Klysmas wieder einen „marmorierten Luftzylinder", so spricht dies für ausgedehnte starre Infiltration der Wand. Ist aber der Darm nach der Mahlzeit in größerer Länge zu einem „Flechtband", also im Speziellen zu einem „dünnen, schwarzen Strang" zusammengezogen, meist mit „Luftkeulenform" an den Flexuren, erscheint nach Applikation des Klysmas ein haustrenarmer unregelmäßiger Klysmaschlauch und nach Entleerung des Klysmas wieder „Strang- und Keulenform", so erscheint der Darm im allgemeinen noch weich und kontraktionsfähig und es dürften nur umschriebene Infiltrationsherde und nur einige wenige Geschwüre vorhanden sein.

Digitized by Google

Je unregelmäßiger die Marmorierung an der Luftkeule ist, desto schwerer dürfte die Wandveränderung sein; erinnern die Bogenlinien an Haustren, so dürfte hier die Wand nicht so schwer verändert sein.

Unser Fall I mit Tuberkulose ist darnach zu der Kategorie der leichteren, Fall II mit Dysenterie der schwereren Fälle zu rechnen.

Schlußsätze.

Es seien nun noch die radiologischen Symptome der Colitis ulcerosa zusammengefaßt, wodurch die Mitteilungen von Stierlin, Schwarz und Novascinsky ergänzt werden.

Die Colitis ulcerosa gibt nach Einführung von Kontrastmassen in den Darm charakteristische Symptome.

A. Erscheinungen nach Füllung per os (Wismut- oder Bariumbreimahlzeit) und Ablauf entsprechend langer Zeit, z. B. fünf bis zwölf Stunden und darüber.

Das erkrankte Darmstück enthält zur entsprechenden Zeit keine pralle Schwersalzfüllung, während die gesunde Umgebung normal gefüllt erscheint, und es zeigt keine ausgeprägten haustralen Ausbuchtungen, verhält sich also pathologisch hinsichtlich der Form und des Inhaltes, also auch pathologisch in seiner ganzen Funktion.

Wir kennen folgende typische Fälle:

Typus 1. Das Darmstück erscheint größtenteils kurz, schmal, nahezu oder ganz haustrenlos und zeigt kleine, wellige, feine Schattenlinien, die miteinander zu eigentümlichen Schleier- und Wolkenfiguren verflochten sind, „dünne schwarze Strangform". Das Darmstück ist auf größere Länge hin transversal und longitudinal spastisch zusammengezogen auf einen kurzen, dünnen, stellenweise gewundenen Strang. Es hat wahrscheinlich einen aus Schleim, Speiseresten und Schwersalzbröckeln gemischten Inhalt, der sich vor allem in Längsfalten der Schleimhaut ansammelt. Das Darmstück erscheint oft an den Flexuren breit und sehr hell; es sind hier zarte, schmale, gleichmäßig bogige, dunklere Randkonturen und zarte, großbogige, dunklere Innenstriche von einem dünnen Wandbelag vorhanden: „marmorierte Luftkeulenform". Es sind hier offenbar ähnliche anatomische Veränderungen wie am engen Mittelstück des Darmes vorhanden, nämlich entzündliche Infiltrationen und stellenweise Geschwüre; nur ist eine partielle Blähung durch Gas eingetreten, mit geringer Ausbildung von Haustren — durchwegs Zeichen, daß die Wand nicht in toto starr ist. Der Grad der Unregelmäßigkeit der Marmorierung dürfte einen Anhaltspunkt über den Grad der Wandveränderung geben.

Typus 2. Das Darmstück erscheint entweder ganz unsichtbar — wahrscheinlich mit schleimigem, jedenfalls wismutfreiem Inhalt gefüllt — oder als ziemlich breiter, fast gleichmäßig dicker, haustrenloser, sehr heller Zylinder: „Luftzylinderform". Oft dürften sich auf Aufnahmen feine unregelmäßig kleinwellige und kleinzackige, dunklere Randkonturen und eine unregelmäßige, netzförmige, dunkle Innenzeichnung vorfinden: „marmorierte Luftzylinderform". Das Darmstück ist also hier haustrenlos, aber nicht zusammengezogen; es dürfte eine starre Infiltration der Wand in toto vorhanden sein, oft mit Schwersalzbelägen in Vertiefungen von Unebenheiten und auf Geschwüren, welche als solche zum Teil direkt erkennbar sind.

B. Erscheinungen nach Füllung per anum (Wismut- oder Bariumklysma).

1) Erscheinungen unmittelbar nach dem Einlauf, also bei praller Füllung mit dem Klysma.

Das Darmstück erscheint beim Typus 1 als unregelmäßiger, z. T. schmaler haustrenarmer Schlauch, beim Typus 2 als gleichmäßiger, ziemlich breiter, haustrenloser, zylindrischer Schlauch. Die Füllungskonturen sind, namentlich im letzteren Fall, im Detail betrachtet unregelmäßig kleinwellig und kleinzackig, entsprechend den unebenen ulzerösen Schleimhautpartien, denen die Füllung enge anliegt. Beim Versuche, mit der Hand oder einer Pelotte einen starken Druck auf den einen oder anderen zugänglichen Darmteil auszuüben, dürften sich charakteristische Schleimhautabdrücke ergeben.

Digitized by Google

2) Erscheinungen einige Stunden nach Entleerung des Klysmas.

Während der normale Darm einige Stunden nach Entleerung eines Kontrastklysmas ganz leer erscheint oder Schwersalzreste in Form von gleichmäßigen Herden und Bogenlinien in typischen Haustren enthält, geben geschwürig erkrankte Darmteile ähnliche Befunde wie einige Stunden nach der Kontrastmahlzeit (vgl. die Beschreibung bei A), man findet also entweder eine dünne, schwarze Strangform mit marmorierter Luftkeulenbildung oder einen starren mattmarmorierten Luftzylinder mit den Resten von Schwersalzmassen in Vertiefungen von unregelmäßigen Unebenheiten und Geschwüren.

Die Flechtbandform tritt besser nach der Kontrastbreieinnahme per os, der marmorierte Luftzylinder umgekehrt deutlicher nach dem Einlauf zutage.

So finden wir also für die Colitis ulcerosa am Darm nach Schwersalzfüllung viele, sowohl die Form als auch den Inhalt, d. h. die ganze Funktion betreffende charakteristische Erscheinungen vor, sei es daß der Darm per os oder per anum gefüllt wird, sei es daß man sofort nach Applikation des Einlaufes oder längere Zeit nach Entleerung desselben untersucht.

Dazu kommt, daß bei der entzündlich-geschwürigen Erkrankung des Kolons oft eine Insuffizienz der Bauhinschen Klappe (namentlich im Klysmabild sichtbar) und Adhäsionen des Darmes an der einen oder anderen Stelle an die Umgebung vorhanden sind.

Der Natur nach sind die Prozesse bekanntlich meist Tuberkulose, man wird also in der Regel zuerst an diese Erkrankung denken; erscheint aber der größte Teil oder das ganze Kolon in ein starres Rohr umgewandelt, so dürfte es sich in der Regel um Dysenterie handeln.

Literatur.

E. Stierlin, Radiographie in der Diagnostik der Ileozoekaltuberkulose. Münch. med. Woch. 1911, Nr. 23.
E. Stierlin, Zur Röntgendiagnostik des Colitis ulcerosa. Zeitschrift f. klin. Medizin. Bd. LXXV, 1912.
G. Schwarz und Nowascinsky, Röntgenbefunde bei entzündlichen Prozessen des Dickdarmes. Wien. klin. Wochenschr. 1912, Nr. 39.
F. M. Groedel, Insuffizienz der Valvula ileocoecalis. Fortschritte R.-Str., dieser Band, S. 162. Es sei auf die charakteristischen Bilder 8 auf Tafel VI und 17 auf Tafel V verwiesen.

Aus dem Garnisonlazarett Darmstadt.

Über Röntgenbefunde bei Epicondylitis humeri.

Von

Oberstabsarzt **Blecher.**

(Hierzu Tafel X, Fig. c.)

Das unter diesem Namen zuerst von Franke[1]) beschriebene Leiden besteht in einer starken Schmerzhaftigkeit, die auf den äußeren Epikondylus, gewöhnlich die vordere Fläche, und meistens den des rechten Armes lokalisiert ist. Der auf Druck besonders heftige Schmerz ist in der Ruhe nicht vorhanden, strahlt aber bei Bewegungen am Unterarm bis in die Fingerspitzen hinein: er wirkt lähmungsartig und ruft eine hochgradige Schwäche des Unterarmes namentlich bei Pronations- und Supinationsbewegungen hervor; daneben bestehen häufig Parästhesien.

Das Leiden, das durch seine Schmerzhaftigkeit eine Fortsetzung jeder beruflichen Tätigkeit, die den rechten Arm stärker beansprucht, unmöglich macht, zeichnet sich durch seine lange, fast jeder Behandlung trotzende Dauer aus; es geht aber schließlich in volle Heilung aus.

Über die Art und Ursache des Leidens herrscht bei den Autoren, die vor und nach Franke[1]) darüber geschrieben haben, Uneinigkeit; Bernhardt[2]) faßt es als Beschäftigungsneuralgie der am Epikondylus ansetzenden Muskeln auf, Franke selbst als umschriebene Knochenentzündung auf dem Boden der Influenza, Vulliet[3]) und Momburg[4]) als Knochenhautentzündung infolge Muskelzug oder direkten Traumas, Preiser[5]) endlich als beginnende

[1]) Franke, Deutsch. med. Wochenschr. 1910, S. 14ff.
[2]) Bernhardt, ibidem S. 221.
[3]) Vulliet, Centralblatt f. Chirurgie 1910, S. 1311.
[4]) Momburg, Deutsch. med. Wochenschr. 1910, S. 261.
[5]) Preiser, ibidem, S. 712.

Digitized by Google

Arthritis deformans bei Gelenkinkongruenz. Der objektive Befund ist außer der starken Druckschmerzhaftigkeit meist negativ; selten wird geringes Ödem der Haut oder teigige Schwellung des Periostes an der schmerzhaften Stelle beobachtet. Während von den übrigen Beobachtern im Röntgenbild keine Veränderungen gesehen wurden, fand Preiser stets eine Inkongruenz im Radiohumeralgelenk: das Radiusköpfchen ragte frei unter dem lateralen Kondylus hervor, während normalerweise die Kontur des äußeren Epikondylus bei Verlängerung genau in die des Radiusköpfchens übergehen sollen.

Nach dem ganzen klinischen Bild glaube ich nun nicht, daß dieser Befund von Preiser wirklich eine allgemeine ursächliche Bedeutung hat; wenn er vielleicht für einzelne Fälle mit in Frage kommen mag, für die große Anzahl der meist jugendlichen Kranken, bei denen plötzlich nach einer heftigen Bewegung, nach stärkeren Anstrengungen oder einem Trauma das Leiden auftritt und nachher völlig ausheilt, ist kaum eine Arthritis deformans als Ursache anzunehmen.

In einem von mir beobachteten Fall, der auch die klinischen Symptome sehr deutlich darbot, war es nun möglich, einen positiven Röntgenbefund zu erheben.

Ein sonst gesunder 43jähriger Musikdirigent verspürte seit August 1910 nach einer heftigen Bewegung beim Taktieren Schmerzen im rechten Ellbogen; sie saßen an der typischen Stelle an der Spitze der äußeren Epikondylus und strahlten in den Unterarm aus. Die Schmerzen, die bei jeder Bewegung auftreten, waren so heftig und es bestand gleichzeitig ein derartiges Schwächegefühl, daß der Kranke selbst den Taktstock mit der linken Hand führen mußte. Eine Röntgenaufnahme am 16. XII. 1910 zeigte, daß die Kontur des Kondylus in seiner stärksten Hervorragung in einer Ausdehnung von ca. $^1/_2$ cm unscharf war und ihr hier ein kleiner wolkiger Schatten aufgelagert war. Dieser veränderte sich in der Folgezeit wenig; noch nach einem Jahr war er nur etwas aufgehellt vorhanden, die Kontur des Kondylus aber fast scharf geworden.

Die Beschwerden wichen trotz mannigfacher Behandlung nur langsam; am besten schien noch Ruhigstellung zu wirken; erst April 1911 war völlige Heilung eingetreten, die bisher angehalten hat.

Der Röntgenbefund ist der einer umschriebenen Periostitis mit Knochenneubildung; er ist zu vergleichen mit den Befunden, wie sie beobachtet werden bei der sogenannten Stiedaschen Fraktur am Oberschenkel oder der Bircherschen am Knöchel, wobei Verletzungen und Losreißungen des Periosts stattgefunden haben und es zur frakturlosen Kallusbildung kommt. Er entspricht auch der Ätiologie; beim Taktieren wird eine Streckbewegung des Unterarmes durch eine plötzliche Kontraktion des M. bracchio-radialis unterbrochen; wenn dies sehr heftig geschieht, ist ein Ausreißen am Insertionspunkt leicht erklärlich, zumal da an dem kontrahierten Muskel ein gleichzeitiger Zug ausgeübt wird durch die beim Taktieren noch ausgeführte Ulnarflexion der Hand.

Daß andere Autoren, z. B. Momburg, die ebenfalls eine Knochenhautentzündung durch Muskelzug annahmen, keinen positiven Röntgenbefund erheben konnten, liegt wohl daran, daß sie die Fälle frisch röntgten; bei den Schädigungen des Periosts sind aber positive Röntgenbefunde erst nach längerer Zeit zu erwarten. Vielleicht mehren sich derartige Röntgenbefunde, wenn auch bei zunächst negativem Befund später eine Aufnahme wiederholt wird.

(Aus der Universitäts-Frauenklinik Heidelberg, Direktor Geh. Rat Prof. Dr. C. Menge).

Röntgenologischer Nachweis der Eventratio diaphragmatica.

Von

Dr. **K. Kayser**, Assistenzarzt.

(Hierzu Tafel X, Fig. 1—3).

Die Diagnose „Eventratio diaphragmatica“ wird jetzt öfter gestellt als früher, weil sie durch die Anwendung der Röntgenstrahlen wesentlich erleichtert ist. 1905 waren nach den Angaben von Hildebrand und Hess in einem Artikel über Differentialdiagnose zwischen Hernia diaphragmatica und Eventratia diaphragmatica 10, im Jahre 1908 nach Arnsperger

Digitized by Google

11 Fälle beschrieben, zu denen der letztere Autor noch einen hinzufügte. Seitdem ist die Zahl der Beobachtungen noch um ein Beträchtliches gestiegen. Die zuletzt publizierten sind wohl der von v. Eggeling auch anatomisch untersuchte, sowie die beiden Fälle von Scheidemandel. Trotzdem die Diagnose der Eventratio diaphragmatica also nicht mehr zu den großen Seltenheiten gehört, möchte ich noch einen weiteren an der Heidelberger Universitäts-Frauenklinik beobachteten Fall mitteilen.

Christine H., 28jähriges Zimmermädchen. Der Vater lebt und ist gesund. Die Mutter ist an einem Lungenleiden gestorben. Patientin hat acht gesunde Geschwister, drei Geschwister starben in jungen Jahren. 1910 hat die H. ein Kind geboren, das aber vor der Geburt bereits abgestorben war. Von ernsteren Krankheiten weiß sie nichts. Als Kind war sie lange Zeit augenleidend, in späteren Jahren bleichsüchtig. Die Menses setzten mit 14 Jahren ein, waren regelmäßig und belästigten die Patientin nicht. Sie leidet dauernd an Ausfluß. Der Stuhlgang ist regelmäßig, von normaler Beschaffenheit, das Wasserlassen mit Schmerzen verbunden. Der Appetit soll gut sein. Übelkeit und Erbrechen fehlen, Dagegen gibt sie auf späteres Befragen an, daß sie nach dem Essen oft Magendrücken hat, Stechen in der linken Brustseite beim Treppensteigen und bei schwerer Arbeit.

Patientin wird als Puerpera am 2. August in die Universitäts-Frauenklinik eingeliefert, da sie am 30. Juli entbunden wurde und seitdem fiebert. Aus der Krankengeschichte sollen nur die wichtigen Daten hier angeführt werden.

Die H. ist außerordentlich grazil gebaut mit dürftig entwickelter Muskulatur und fast fehlendem Fettpolster. Die Schleimhäute sind mäßig stark injiziert. Die Hautfarbe ist blaß. Reflexe zeigen keine Besonderheiten. Die Atemexkursionen der rechten Thoraxhälfte sind ausgiebiger als die der linken. Die linke Schulter steht etwas höher als die rechte. Auf der Brust, namentlich links neben dem Angulus Ludovici sieht man ein Netz erweiterter Venen. Lungengrenzen werden gebildet rechts vorne unten durch den oberen Rand der VI. Costa, hinten rechts unten durch eine Horizontale, die durch den XI. Processus spinosus gelegt ist, hinten links unten durch die durch den Skapulawinkel gelegte Horizontale. In den linken Seitenpartien geht die hinten massige Dämpfung über in eine Dämpfung mit lautem tympanitischem Ton, der nach vorne immer deutlicher wird und die Herzdämpfung verdrängt bis innerhalb der Medioklavikularlinie. Das Atemgeräusch über allen Lungenpartien ist durchweg vesikulär. Rechts oben ist das Exspirium verlängert und verschärft. Hier finden sich auch feinblasige Rasselgeräusche. Links hinten an Stelle der Dämpfung hört man abgeschwächtes Atmen, in den seitlichen und vorderen Partien entsprechend der tympanitischen Dämpfung Magengeräusche. Bei Erschütterung des Körpers ergeben sich keine besonderen akustischen Phänomene. Die Exkursionen bei der Atmung sind rechts gut zwei Finger breit, links perkuttorisch nicht genauer zu definieren. Die Dämpfungsgrenze des Herzens ist nach rechts nicht wesentlich verbreitert; 4 cm vom rechten Sternalrand, links $1^1/_2$ cm einwärts von der Medioklavikularlinie. Die Auskultation ergibt über allen Ostien ein leises systolisches Geräusch. Die Abdominalorgane, sowie die Extremitäten haben für unsere Betrachtung nichts Erwähnenswertes. Am 13. August klagt die Patientin über Stiche beim Atmen. Da das Genitalleiden soweit geheilt ist, daß absolute Bettruhe nicht mehr erforderlich ist, wird eine Röntgenaufnahme der Lungenspitze wie auch Thoraxübersichtsaufnahme in dorsoventraler Richtung bei aufrecht stehender Patientin gemacht. In der rechten Apex sieht man einen bohnengroßen Schatten. Das Mittelfeld ist nach rechts verlagert, der Hilusschatten beträchtlich verdichtet. Die rechte Zwerchfellkuppe befindet sich an normaler Stelle. Links sieht man einen 3 mm dicken, scharfen, halbkreisförmigen Schatten, der bis zur IV. Costa mit seiner höchsten Erhebung hinaufreicht und durch den Herzschatten hindurch deutlich zu verfolgen ist (Abbildung 1).

Im Anschluß daran wird eine Durchleuchtung des Thorax vorgenommen. Auch jetzt hebt sich der halbkreisförmige Schatten gut ab. Über ihm sieht man deutliche Lungenzeichnung, während man in der Aufhellung darunter eine deutliche Struktur nicht wahrnehmen kann. Das Littensche Phänomen — Bewegungen des Zwerchfelles gehen einher ohne Veränderung seiner Kontur — ist positiv. Außerdem sieht man deutlich, wenn auch die Exkursionen nicht groß sind, daß der Bogen sich bei der Inspiration, vor allem forcierter Inspiration, senkt, um bei der Exspiration wieder emporzusteigen. Die Exkursionen der rechten Zwerchfellkuppe sind bei weitem ausgiebiger.

Am nächsten Morgen erhält die H. eine Riedersche Mahlzeit. Da die Durchleuchtungsröhre versagt, können nur Aufnahmen angefertigt werden. Die Aufnahmen werden gemacht an aufrechtstehender Patientin in dorsoventraler Richtung in dreistündlichen Intervallen. Die Bilder lassen nichts Besonderes erkennen; ich verzichte deshalb auf ihre Wiedergabe. Der Stand der Bogenlinie resp. des linken Zwerchfelles bleibt unverändert, und in keiner Aufnahme sieht man den Wismutschatten in seiner Wölbung liegen. Da die Patientin nach Hause drängt, wird auf eine weitere Untersuchung zunächst verzichtet.

Erst am 4. November wird die H. wieder in die Klinik aufgenommen. Die früher angegebenen

Digitized by Google

leichten Beschwerden in der Magengegend und im Rücken bestehen noch immer, würden Patientin aber nie veranlaßt haben, ärztliche Hilfe aufzusuchen.

Die sofort vorgenommene Durchleuchtung und die Übersichtsaufnahme ergeben genau dieselben Verhältnisse wie früher. Patientin erhält darauf einen Teelöffel Acid. tartaric. und zwei Teelöffel Natr. bicarb. Bei der Durchleuchtung sieht man jetzt deutlich, daß die Bogenlinie weiter nach oben gerückt ist. Alle übrigen Beobachtungen bleiben unverändert. Vielleicht ist die Exkursion bei der Atmung noch ein wenig geringer als früher.

Daß unsere Wahrnehmungen richtig sind, beweist uns die sofort angefertigte Aufnahme (Abb. 2). Die Kuppel des Bogens reicht jetzt bis in die III. Costa hinein und erscheint gewölbter. Die Aufhellung unter ihm hat bedeutend an Größe und Klarheit zugenommen. Auch der Herzschatten ist in toto nach rechts verdrängt und die Richtung der Herzachse verschoben.

Am nächsten Morgen erhält Patientin nach guter Darmentleerung abermals eine Riedersche Mahlzeit. Bei der Durchleuchtung ergibt sich ebenfalls dasselbe Bild wie im August. Unter der bogenförmigen Linie sieht man die Aufhellung, darunter mit horizontaler Begrenzung den Wismutschatten. Die Aufnahme wird diesmal in liegender Stellung der Patientin gemacht. Die bogenförmige Spange ist jetzt verschwunden. Dagegen sieht man statt der Aufhellung unter ihr bei stehender Patientin jetzt den ganzen Raum mit dem Wismutschatten erfüllt. Nur von der Seitenwand her drängt das luftgefüllte Kolon dazwischen (Abbildung 3).

Nehme ich alle Befunde zusammen, so kann ich nur die Diagnose Eventratio diaphragmatica stellen, d. h. idiopathischer Zwergfellhochstand, eine Erscheinung, die wir physiologischerweise, wenn auch nicht in so ausgeprägtem Maße bei Graviden, Patientinnen mit großen Abdominaltumoren usw., sowie in linker Seitenlage vorfinden. Die Spange, die bogenförmig durch die linke Thoraxhälfte zieht, ist das linke Diaphragma plus Magenwand, die an dieser Stelle natürlich in tangentialer Richtung getroffen werden, und daher einen scharfen, strichförmigen Schatten geben. Scheidemandel weist darauf hin, daß die Magenaufblähung die Konfiguration der Bogenlinie nicht beeinträchtige und sieht hierin, wie auch aus anderen, später zu erwähnenden Beobachtungen einen Beweis, daß die Bogenlinie nur durch das Diaphragma gebildet werden kann. Bei unserer Abbildung 2 hat man aber entschieden der Abbildung 1 gegenüber den Eindruck, daß die Wölbung nach unten größer geworden ist. Nach meiner Ansicht ist das auch ohne Schwierigkeiten zu erklären. Durch Dehnung und Aufblähung des Magens steigt natürlich der intraabdominelle Druck und eine in der nächsten Nähe des vergrößerten und raumbehindernden Organes liegende aponeurotische Membran wird natürlich sehr leicht dem erhöhtem Druck nachgeben, d. h. ihre Konkavitat nach unten wird zunehmen. Die Aufhellung unter der Bogenlinie wird also durch den Fundus ventriculi resp. die Magenblase gebildet. Daß diese Annahme der Wirklichkeit entspricht, geht daraus hervor, daß die Aufhellung nach Aufblähung des Magens an Ausdehnung zunimmt. Ein zweiter Beweis für unsere Annahme wird dadurch erbracht, daß der ganze Raum unterhalb der Spange nach der Rieder-Mahlzeit auf der Platte den Wismutschatten zeigt.

Hildebrand und Hess, die einen gleichen Fall beschreiben und gleichzeitig zwei Fälle von Hernia diaphragmatica — Defekt in der Zwerchfellsubstanz mit Verlagerung von Abdominalorganen in den Thoraxraum, an die man in unserem Falle ja denken könnte, — veröffentlichen, haben auch die Beobachtung gemacht, daß die Spange bei der Atmung gleichmäßig steigt und fällt, sich dagegen bei isolierten Magenbewegungen ruhig verhält. Wenn meine Behauptung zutrifft, daß die Vorwölbung der Bogenlinie bei Magenaufblähung größer wird, können wir dieser Beobachtung nicht beipflichten, sind aber trotzdem, wie auch sie der Meinung, daß die Spange nicht allein aus der Magenwand, sondern aus dieser plus dem aponeurotischen Diaphragma besteht. Die Beobachtungen, von Arnsperger und Scheidemandel, daß nach der Riedermahlzeit der Wismutschatten von dem Bogenschatten durch eine schmale Lichtzone getrennt wird, — wodurch natürlich der Beweis erbracht ist, daß der Bogenschatten allein durch das Diaphragma gebildet wird —, habe ich bei unseren Aufnahmen nicht bestätigt gefunden. Doch ich will die Angabe keineswegs bezweifeln. Es scheint mir wohl möglich, daß dies von Fall zu Fall wechseln kann, ja ich stimme den beiden Autoren darin zu, daß der Bogenschatten

Digitized by Google

bei leerem Magen und bei stehender Patientin wohl nur durch Diaphragma gebildet wird, bei aufgeblähtem Magem aber und bei liegender Patientin in unserem Falle noch durch den Magenschatten verstärkt wird, dessen Intensität allerdings nur theoretisch in Betracht zu ziehen ist. Mit dem Gesagten fällt auch die Möglichkeit fort, daß es sich in unserem Falle um eine Hernia diaphragmatica handelt, obwohl diese Fälle häufiger sind als der idiopathische Zwerchfellhochstand. Auch die gleichsinnige Bewegung des Halbbogens bei der Atmung spricht gegen die Hernie; denn hier findet man gerade die paradoxe Bewegung der Linie, wie Becker betont: Aufsteigen bei der Inspiration durch Aspiration der Baucheingeweide. Da also diese Diagnose für uns nicht in Betracht zu kommen schien, verzichtete ich auch auf Messung der Druckschwankungen im Magen, vor allem, da die Beweiskraft dieser Bestimmung von einigen Autoren angezweifelt wird. Ebenso sah ich von dem Versuch ab, den linken Phrenicus zu reizen, denn ich pflichte Scheidemandel vollständig bei, wenn er im negativen Ausfall des Versuches keinen Beweis dagegen erblickt, daß der Bogenschatten durch Diaphragma gebildet wird, da dieser wie durch verschiedene Sektionen bewiesen ist, nur aus einer aponeurotischen Membran besteht, die natürlich zur aktiven Bewegung wenig geeignet ist. Zum Schluß möchte ich noch kurz darauf hinweisen, daß die Hernia diaphragmatica auf Basis des angeborenen Zwerchfelldefektes meist nach einem Trauma — Stoß auf den Leib, Sturz aus größerer Höhe usw. — mit foudroyanten Erscheinungen zur Beobachtung kommt, was für unseren Fall nicht zutrifft.

Aus allem glaube ich entnehmen zu dürfen, daß es sich in unserem Fall um eine echte, idiopathische, kongenitale, linksseitige Eventratio diaphragmatica handelt. Daß die Eventratio als kongenitale Entwicklungsstörung anzusehen ist, erscheint wohl außer allem Zweifel. Es weisen darauf hin sowohl die geringen Beschwerden der Patienten, wie auch die Tatsache, daß dieses Krankheitsbild, wenn wir es so nennen wollen, nach Arnsperger bei drei Neugeborenen beobachtet wurde. Warum gerade die linke Zwerchfellhälfte betroffen wird, scheint eine leichte Erklärung in der Lage der Leber zu finden, die das rechte Diaphragma schützen könnte. Diese Annahme verliert aber an Beweiskraft, wenn man bedenkt, daß die Leber im fötalen Leben doppelt angelegt ist. Jedenfalls steht fest, daß fast alle Entwicklungsanomalien des Zwerchfells die linke Hälfte betreffen.

Unsere Beobachtung verdankt einem Zufall ihre Entdeckung. Die Patientin hätte, wäre nicht die querperale Infektion hinzugekommen, ihrer sonstigen Beschwerden wegen nie einen Arzt aufgesucht. Außerdem ist es auch nach Aussage des Herrn Prof. Fischler, dessen freundlicher Hilfe ich einen Teil der physikalischen Befunde verdanke, immerhin fraglich, ob die Diagnose nur auf jene gestützt zu stellen gewesen wäre. Wir haben also einen Fall vor uns, der rein der Ausbildung des Röntgenverfahrens seine Klarstellung verdankt.

Literatur.

1. Arnsperger, Deutsches Archiv f. klin. Med. 1908, H. I und II.
2. Becker, Fortschr. a. d. Geb. d. Röntgenstrahlen, Bd. XVII.
3. Belz, Über Eventratio diaghragmatica. Med. Klinik 1907, Nr. 15/16.
4. Döring, Eventratio diaphragmatica. Deutsch. Arch. f. klin. Med. 1902, Bd. 72.
5. v. Eggeling, Eventratio diaphragmatica. Münchn. med. Wochenschr. 1912, Nr. 42.
6. Herz, Eventratio diaphragmatica. Wien. klin. Wochenschr. 1907, Nr. 47.
7. Hildebrand und Hess, Differentialdiagnose zwischen Hernia und Eventratio diaphragmatica. Münch. med. Wochenschr. 1905, Nr. 16.
8. Holzknecht, Röntgendiagnose der Erkrankungen der Brusteingeweide. Hamburg.
9. Köniǵer, Differentialdiagnose der Zwerchfellhernie und des idiopathischen einseitigen Zwerchfellhochstandes. Münch med. Wochenschr. 1909, Nr. 6.
10. Scheidemandel, Röntgendiagnose der Eventratio diaphragmatica. Münchn. med. Wochenschr. 1912, Nr. 40.

Digitized by Google

Die röntgenologische Nierendiagnostik.

Von

Privatdozent Dr. **A. Burchard,** Rostock.

(Hierzu Tafel XI, XII und XIII.)

Entwicklung.

Bald nach ihrer Entdeckung durch Röntgen versuchte man die neuen Strahlen auch für die Diagnose von Nierensteinen nutzbar zu machen.

Die erste Publikation, die ich über Röntgenuntersuchungen von Nephrolithiasis fand, stammt von Macintyre. Er hatte zuerst ein anatomisches Präparat mit einem Kalkulus röntgenographiert und, als dies gelang, fünf verschiedene Patienten mit Steinverdacht. Aber obgleich diese Bilder die Wirbelsäule, die Rippen und andere Kennzeichen der Nierengegend gut wiedergaben, fand er doch keinen Steinschatten. Endlich röntgenographierte er einen Patienten, der schon einmal wegen Nierensteins operiert war (Exposition 12 Min.), und fand einen schräg zur Wirbelsäule gelegenen länglichen Schatten, der sich auch bei der Operation als Nierenstein erwies.

Laurie und Leon untersuchten um die gleiche Zeit (1896) Nierensteine aus einem Museum und fanden, daß Oxalat- und Phosphatsteine für Röntgenstrahlen weniger durchlässig waren als Knochen, daß aber Harnsäuresteine die gleiche Transparenz wie Knochen hatten. Diese Wahrnehmung wurde von Morris bestätigt. Später erweiterten Laurie und Leon ihre Experimente, indem sie einen großen Harnsäurestein in die Niere einer männlichen Leiche legten und nun eine Röntgenaufnahme machten. Nach dreizehn Minuten Exposition erhielten sie einen distinkten Schatten auf der Platte. Gleichzeitig gelang ihnen die Darstellung von Blasensteinen im Lebenden an zwei 8 und 15 Jahre alten Knaben.

In Deutschland hat zuerst Ringel über Versuche zur radiologischen Darstellung von Nierensteinen berichtet. Seine ersten Aufnahmen, die er in Hamburg-Eppendorf machte, stammten von Leichen, denen er Konkremente künstlich in die Nieren hineinlegte.

Ähnliche Versuche hatte schon Myles 1897 gemacht, auch er zeigte ein Röntgenogramm einer Leiche mit dem Schatten eines Steines, den er künstlich in die Niere hineingebracht hatte.

Aus dem gleichen Jahre stammt noch ein Bericht von Görl, dem eine Röntgenaufnahme eines Steines in der linken Nierengegend am Lebenden gelang.

1898 berichten Taylor und Fripp über einen mit Röntgenstrahlen gefundenen Nierenstein, dessen Vorhandensein durch die Operation bestätigt wurde. Blacker bemerkte dazu, daß er viele Dutzend steinverdächtige Fälle mit Röntgenstrahlen untersucht habe, aber nur in drei Fällen imstande gewesen sei, nach dem Bild auf die Anwesenheit eines Konkrements zu schließen.

Morton fand auf dem Skiagramm eines 12jährigen Jungen mit steinverdächtigen Beschwerden einen Schatten über der 12. Rippe. Bei der Operation fand sich der Stein in einem erweiterten Kalyx der oberen Niere.

Im Juli 1898 beschrieb Alsberg, „da Fälle, in welchen die Untersuchung mit Röntgenstrahlen die Anwesenheit von Steinen in den Nieren mit Sicherheit nachgewiesen hat, zu den Seltenheiten gehören," einen Krankheitsfall, wo ein 34jähriger Mann seit zehn Jahren an Schmerzen in der rechten Seite litt, ohne daß irgendein Anhaltspunkt sonst für Nephrolithiasis vorhanden war. Das Röntgenbild zeigte 4 cm von der Wirbelsäule entfernt einen pfeifenkopfähnlichen Schatten und 1 cm weiter unten nach außen einen zweiten haselnußgroßen. Die Operation führte einen großen Nierenbeckenstein und ein kleineres in einem erweiterten Kelch gelegenes Konkrement zutage. In dieser Arbeit wird zuerst eine Bleiabblendung erwähnt.

Lauenstein fand bei einem 47jährigen Mann mit der klinischen Diagnose Nephrolithiasis auf dem Röntgenbild einen 2—3 cm breiten Schatten, der 3 cm unterhalb des unteren Randes

Digitized by Google

der 12. Rippe und 4 cm von der Wirbelsäule entfernt war. Bei der Freilegung der Niere konnte er bei der Abtastung einen Stein nicht durchfühlen, erst nach Eröffnung des Nierenbeckens konnte er den Stein mit dem Finger wahrnehmen. Als besonderen Vorzug, den die Röntgendiagnose im einzelnen Falle gewährt, hob Lauenstein den hervor, daß der „Sektionsschnitt" vermieden werden kann.

In diese Zeit fällt eine Publikation von Fenwick, der die Röntgenstrahlen dem Operateur während der Nierensteinoperation selbst dienstbar machen wollte, indem er ein Fluoroskop konstruierte, vor das er die bei der Operation hervorgezogene Niere brachte und so die Anwesenheit resp. Lage von Konkrementen feststellte.

Im November 1898 berichtet W. Müller über einen Patienten, der seit dreißig Jahren Schmerzen in der linken Bauchseite hatte. Da er in frühester Kindheit einen kleinen Stein mit dem Urin verloren haben wollte, wurde an einen solchen gedacht, jedoch fehlten Koliken, Blutung, Eiter, der Urin war immer normal. Auf dem Röntgenogramm sah man neben der Wirbelsäule in der Höhe der 12. Rippe einen deutlichen runden Schatten. Bei der Operation zeigte sich, daß das Nierenbecken frei war, daß aber ein markstückgroßer Stein fest in der Rindensubstanz saß.

Auch Gocht und Albers-Schönberg gelang der Nachweis von Konkrementen im Lebenden. Immerhin blieben die positiven Fälle vereinzelt, während die Mehrzahl, die zum Teil recht große Konkremente in ihrem Nierenbecken beherbergte, negativen Röntgenbefund bot.

Ringel suchte die Frage nach der Ursache dieser Mißerfolge durch die verschiedene chemische Beschaffenheit der Konkremente zu beantworten. Er machte Versuche, indem er Oxalat-, Harnsäure- und Phosphatsteine auf eine photographische Platte legte und röntgenographierte. Die Oxalatsteine gaben einen scharfen Schatten, die Harnsäuresteine waren etwas durchlässiger für die Röntgenstrahlen, die Phosphatsteine stark durchlässig. Die Versuche wurden an der Leiche mit demselben Resultate wiederholt. Da das Vorkommen der drei Steinsorten gerade in umgekehrtem Verhältnis zu dieser Durchlässigkeit stand, erklärte Ringel die vielen Mißerfolge hieraus. Für die Untersuchung am Lebenden nahm er noch eine Verschlechterung der Verhältnisse an, da die mit Blut gefüllten umgebenden Gewebe den Strahlen größeren Widerstand leisteten, da ferner eine Verschiebung der Nieren bei der Atmung stattfände und endlich die Steine oft in einer ihre Konturen verwischenden Umgebung von Eiter usw. lägen.

Moullin gab 1899 an, daß bei dünnen Patienten Oxalate gewöhnlich mit Röntgenstrahlen entdeckt würden, Phosphotate wären schwerer zu finden, noch schwerer Urate und Harnsäurekonkremente. Er wies darauf hin, daß ein Stein einen ausgeprägten Schatten gäbe, während dies bei anderen Veränderungen in den Nieren z. B. bei käsigen Herden bei Tuberkulose nicht der Fall wäre. Er legte Wert darauf, daß die Niere durch die Atmung möglichst wenig bewegt würde und empfahl bei dicken Leuten vorheriges Abführen und Gasaufblähung des Magens.

Im gleichen Jahre gelang es auch Beck Nierensteine zu finden, ebenso Walsham. Hermann fand drei Steine, die im Nierenbecken lagen und aus phosphorsaurem und kohlensaurem Kalk bestanden.

Ferner erhielt Wagner zweimal Bilder von Phosphatsteinen am Lebenden, obgleich Eiter in der Niere vorhanden war, und bewies so, daß, entgegen der Ansicht Ringels, Phosphatsteine darstellbar wären. Bei einem Kind mit Nierenfistel fand er auf dem Röntgenogramm den Schatten eines Phosphatsteins, er beschrieb hier die Verhältnisse als günstig, weil die kindlichen Weichteile dünn und das Nierenbecken ohne Eiter war. Im andern Falle handelte es sich um eine 38jährige Frau mit einem walnußgroßen Stein. Nach Ringel war hier die Größe maßgebend.

Wagner machte dann zur Klärung der Frage, welchen Einfluß die Zusammensetzung des Konkrements auf seine röntgenographische Darstellbarkeit habe, folgenden Versuch, er

Digitized by Google

legte einem Patienten verschiedene Sorten von Steinen auf das Abdomen und diagraphierte sie durch den Patienten hindurch. Er erhielt von allen Steinen, auch den durchlässigeren, deutliche Schatten.

Auch Leonard fand die Phosphatsteine am durchlässigsten, er brachte dies damals schon mit der Röhrenqualität in Verbindung. Er fand in elf von siebzehn Fällen Steinschatten und hob die Gefahrlosigkeit der Untersuchungsmethode hervor.

In einer weiteren Publikation besprach Ringel unter Hinweis auf die Tatsache, daß die bisher publizierten glücklichen Resultate noch immer als Ausnahmen anzusehen seien, nochmals die Schwierigkeiten bei der Steindiagnose mittels Röntgenstrahlen. Er vertrat die Ansicht, daß Ansammlung von Urin, Eiter, Blut usw. im Nierenbecken die Diagraphie beeinträchtige, und zeigte an Versuchen, daß der Stein in situ auf der Platte nicht so deutlich wäre als wenn man ihn auf oder unter den Patienten legte. Vielleicht kommt dies daher, meinte er, daß die Steine von der ihrerseits den Strahlen Widerstand entgegensetzenden Niere in vivo fest umschlossen sind, wodurch eine deutliche Differenzierung auf der Platte verhindert wird. Er präzisierte seine Erfahrungen zum Schlusse folgendermaßen: 1. Durch das Röntgenverfahren lassen sich in der Niere mit Sicherheit nur die selteneren Oxalatsteine nachweisen. 2. Der Nachweis von anderen Steinarten, die für Röntgenstrahlen durchlässiger sind, gelingt nur unter besonders günstigen Umständen, sei es, daß es sich um einen sehr dicken Stein handelt, oder daß die Durchleuchtungsverhältnisse des Patienten sehr günstige sind. 3. Das Röntgenverfahren ist in jedem Falle von Nephrolithiasis als diagnostisches Hilfsmittel anzuwenden. Beweisend ist jedoch nur das positive Resultat, während aus dem Fehlen eines Nierensteinschattens auf dem Bilde nie auf Abwesenheit von Nierensteinen geschlossen werden darf.

Es mehren sich dann die Publikationen. Wuest konnte in einem Falle von Pyelitis bei einer Patientin einen Nierenstein darstellen. Ebenso konnte Turner bei ausgeschalteter Körperbewegung bei einer Exposition von 2 Min. einen Kalkulus röntgenographisch nachweisen. Madelung konnte bei einem 38jährigen Mann, bei dem zweimal ein großer Blasenstein durch Sectio alta entfernt war, durch das Röntgenverfahren feststellen, daß die Blase frei, daß aber ein großer Stein in der linken Niere war. Madelung bezeichnete das Röntgenverfahren als äußerst wertvoll für die Nierensteindiagnose. Auch Phosphatsteine seien entgegen anderen Behauptungen nachweisbar.

Letzteres wurde bald durch anderweitige Mitteilungen erhärtet.

Levy-Dorn konnte im gleichen Jahre einen Stein bei einer 45jährigen Patientin mit Röntgenstrahlen nachweisen, der seinem Aussehen nach aus Phosphaten bestand (chemisch allerdings nicht untersucht). Lauenstein und Albers-Schönberg stellten Konkremente aus kohlensaurem Kalk und Tripelphosphat dar und fanden auch in einem Falle auf der Röntgenplatte Steinschatten, die, wie die spätere Untersuchung ergab, von im wesentlichen aus phosphorsaurer Ammoniakmagnesia bestehenden Konkrementen verursacht waren. Ferner berichtet Wagner über zwei Fälle, wo Steine aus phosphorsaurem Kalzium und Magnesium mit geringen Mengen phosphorsaurem Ammoniak auf dem Röntgenogramm sichtbar waren. Auch Levy publizierte einen Fall, wo die von Albers-Schönberg gemachte Röntgenaufnahme einen kirschkerngroßen Steinschatten zeigte, der durch einen Phosphatstein hervorgerufen wurde.

Nach diesen Publikationen konnte also kaum die von Ringel beschuldigte Zusammensetzung der Steine in jedem Falle den Mißerfolg verursacht haben.

Wurden allmählich bessere Resultate erzielt, so hatte dies in der Hauptsache seinen Grund in der Verbesserung der Instrumentarien und Vervollkommnung der Technik.

„Es ist nicht zu bestreiten," schreibt Albers-Schönberg 1900, „daß der Nachweis von Nierensteinen zurzeit zu den schwierigsten Aufgaben der Röntgenographie gehört, denn die negativen Befunde überwiegen die positiven noch immer erheblich. Die Hauptursache wurde bislang in der chemischen Zusammensetzung gesucht. Bis zu einem gewissen Grade mag dies Berechtigung haben, immerhin scheint mir vor allem die Technik nicht richtig ausgearbeitet."

Digitized by Google

Besonders war es die Einführung der Bleiblenden (Wagner, Alsberg, Manheimer), die es ermöglichten, bessere Bilder zu erhalten. Albers-Schönberg empfahl gründliches Abführen, weiche Röhren, nicht Über-, eher Unterexposition, Übersichtsaufnahme in Bauchlage, da dadurch Bauchdecken und Därme zusammengedrückt werden, Spezialaufnahme mit Bleidiaphragma von 3 cm, über dem die Röhre genau über dem Mittelpunkt der Niere eingestellt ist. Er demonstrierte Röntgenbilder, die, ohne Blende aufgenommen, nur diffuse Schatten in der Nierengegend zeigten, die man nicht auf Konkremente beziehen konnte. Wurde dieselbe Nierengegend mit Blende aufgenommen, so sah man, daß diese diffusen Flecke aus einer Menge einzelner, kaum linsengroßer, scharf zu differenzierender Konkrementschatten bestand. Er zeigte so, daß die Röntgenstrahlen im menschlichen Körper eine Diffusion erleiden, durch die eine Verschleierung der Platten eintritt, und zwar um so mehr, je dicker die zu durchstrahlende Schicht ist, daher die ungünstigen Resultate bei korpulenten Personen.

Durch diese Verfeinerung der Technik besserten sich die Untersuchungsergebnisse immer mehr, und in demselben Jahre betonten Comas und Prio, daß die Röntgendiagnose in allen Fällen möglich sei, wo nicht außerordentliche Körperfülle, Winzigkeit des vorhandenen Steines und transparente Natur desselben dagegen wirkten.

Ein ganz besonderer Markstein in der Entwicklung der röntgenologischen Nierendiagnostik war aber die Einführung der von Albers-Schönberg erfundenen Kompressionsblende. Durch diese war es nicht nur möglich, kleine Teilstrecken herauszublenden, sondern, was besonders bei Patienten mit starkem Fettpolster wertvoll ist, den Leib nach voraufgegangener gründlicher Darmentleerung durch festes Einpressen des Blendentubus an der zu durchstrahlenden Stelle zu komprimieren und so die Höhe der dazwischenliegenden Körperschicht um ein beträchtliches herabzumindern. Die Kompressionsblende bürgerte sich ganz kolossal schnell ein, und in den meisten nun erscheinenden Berichten und Statistiken über röntgenologische Nierendiagnostik wird ihrer Erwähnung getan.

Verfügte man so über eine bedeutend verbesserte Technik, so wandelten sich allmählich auch die Anschauungen über die Darstellbarkeit der verschiedenen Steinarten im Lebenden. Während man früher der Ansicht war, daß die Phosphatsteine ihrer Durchlässigkeit wegen nicht mit Röntgenstrahlen nachweisbar wären, wurde jetzt nachgewiesen, daß gerade Phosphatsteine nächst den Oxalaten sehr günstige, die reinen Harnsäuresteine dagegen ungünstige Chancen boten. Gocht stellte fest, daß am undurchlässigsten die Steine seien, die viel kohlensauren Kalk enthielten, dann kämen die Oxalate, an dritter Stelle die Phosphate und an letzter die harnsauren Steine.

Interessant ist eine Publikation von Hannecart, welcher die Urat- und Oxalatsteine als leicht, Phosphatsteine als schwer darstellbar bezeichnete und dann schon damals darauf aufmerksam machte, daß es bisweilen gelänge, beide Nieren in deutlicher Weise auf der Platte darzustellen. Es eigne sich das Verfahren daher zur Diagnose der Wanderniere, Nierenverlagerung, Hufeisenniere, ferner in Fällen eitriger Perinephritis; auch da, wo es sich um die Frage drehe, ob ein Tumor in abdomine der Niere oder einem Nachbarorgan angehöre, hat er diagnostische Anhaltspunkte erhalten.

Klärend auf die Frage nach der röntgenographischen Darstellbarkeit der verschiedenen Konkrementsorten wirkten die Untersuchungen Rumpels in seinem vorzüglichen Werk über die Diagnose des Nierensteins (1903). Rumpel setzte die Hauptbestandteile von Nierensteinen in chemisch reiner Form dem Röntgenlicht aus und fand ähnlich wie Gocht folgende Reihenfolge: Am undurchlässigsten war kohlensaurer Kalk, dann folgten der oxalsaure und der phosphorsaure Kalk in fast gleicher Dichte, dann kam die phosphorsaure Ammoniakmagnesia, und am meisten durchlässig war die reine Harnsäure. Rumpel untersuchte nun aus der Sammlung 15 verschiedene Steine unter gleichen Bedingungen und fand, daß nicht ein einziger eine chemisch reine Substanz enthielt, sondern daß sie alle mehr oder weniger zusammengesetzt waren. Es war deshalb auf der Röntgenplatte keine allzu große Schattendifferenz zu finden.

Digitized by Google

Diese Tatsache bewies, daß die chemische Zusammensetzung der Steine durchaus nicht die Rolle spielt, die man ihr früher zuerteilt hat.

Demzufolge legt auch Rumpel das Hauptgewicht auf eine gute Durchführung der Technik. Er machte zuerst Übersichtsaufnahmen mit weicher Röhre unter Benutzung zweier großer Bleibleche, mit denen er Thorax und Unterleib abdeckte. Fand er bei dieser Orientierungsaufnahme verdächtige Schatten auf der Platte, so wurde die Lage dieser genau auf den Leib des Patienten gezeichnet und nun von dieser Gegend eine Spezialaufnahme gemacht unter sorgfältiger Benutzung von Bleiblenden. Sonderbarerweise bediente Rumpel sich nicht der Kompressionsblende und hielt diese für entbehrlich. Zur Erzielung einer gewissen Kompression gebrauchte er Platten kleinen Formats, die mit Kissen von hinten an der zu untersuchenden Stelle in die Weichteile gedrückt wurden. Auf Grund dieser Technik stellte Rumpel schon damals folgenden Satz auf: „Jeder Stein, mag er im Nierenbecken, in den Kelchen oder im Harnleiter sitzen, mag er aus Oxalsäure oder aus Harnsäure, aus phosphorsaurem Kalk oder aus Cystin bestehen, mag er die Größe einer Erbse oder die eines korallenartigen Ausgusses eines Nierenbeckens und der Kelche haben, mag er endlich von einem schlanken oder auch korpulenten Menschen beherbergt werden, jeder Stein kann auf der photographischen Platte mittels Röntgenstrahlen dargestellt werden, unter der Voraussetzung einer gut durchgeführten Technik."

Rumpel gründete diese Behauptung auf 21 Fälle, in denen die Röntgendiagnose operativ bestätigt wurde, ebenso wie in einer gleichen Anzahl der negative Befund durch die Operation seine Bekräftigung fand. Auch Rumpel erwähnt, daß bei schlanken Individuen mit langer Taille meist ein Nierenschatten auf der Platte hervorzurufen ist. Besonders nach gründlicher Darmentleerung sei oft die genaue Form beider Nieren zu erkennen.

Cowl empfahl zur Vermeidung der Bewegung der Niere beim Atmen die Bauchlage, und zwar so, daß der Patient mit der oberen Bauchgegend auf einer Lokalerhöhung ruhte und sein Eigengewicht als Kompressorium benutzt wurde. Zu demselben Zweck empfahl er, ebenso wie Guilleminot, ein „Summierungsverfahren", d. h. Exposition nur in nacheinanderfolgenden Atempausen.

Wie früher schon Moullin die Aufblähung des Magens, so empfahl Eppinger, um die Nierengegend besser sichtbar zu machen, Lufteinblasung in das Kolon, ein Verfahren, das sich nicht einbürgerte, da durch die eingeblasene Luft sich die Darmhaustren stark abheben und nur stören.

Einen weiteren Fortschritt in der röntgenologischen Nierendiagnostik bedeutete dann die Kombination des Ureterenkatheterismus mit der Röntgenuntersuchung, besonders für die Differentialdiagnose von Uretersteinen war die Röntgenaufnahme nach Einführung von Ureterkathetern, die mit einem Metallmandrin armiert waren, wertvoll. Bereits 1901 hatten Kolischer und Schmidt bei Leichen einen feinen Bleidraht durch den Ureter in das Nierenbecken eingeführt. Der Draht krümmte sich resp. rollte sich im Nierenbecken auf. Das Röntgenbild ließ dann nicht nur den genauen Verlauf des Ureters erkennen, sondern gab auch Aufschlüsse über die Ausdehnung des Nierenbeckens. Sie wiederholten diese Versuche an Lebenden unter Leitung des Cystoskops und waren mit dem Resultat dieser Methode, die sie als gefahrlos bezeichneten, zufrieden. Anscheinend hat dieses Vorgehen, und mit Recht, keine Nachahmung gefunden, da es wohl nicht so ungefährlich ist, wie seine Erfinder glaubten. Wohl aber wurden bald Aufnahmen mit eingeführten Uretersonden in Fällen, wo es fraglich war, ob die betr. Schatten im Ureter lagen, ausgeführt.

Im Jahre 1906 erfuhren dann die diagnostischen Möglichkeiten der Harnwege eine neue Bereicherung durch die Einführung der Pyelographie durch Voelcker. Dieser ließ nach Einführung eines Ureterkatheters eine Kollargollösung in das Nierenbecken laufen, welche dann auf dem Röntgenbild einen genauen Ausguß des Nierenbeckens zeigte und ebenso etwaige Ausbuchtungen und Verengerungen des Harnleiters dartat. Diese Methode wurde von Voelcker,

Digitized by Google

v. Lichtenberg, Dietlen u. a. weiter ausgearbeitet. Ich werde auf sie weiter unten zurückkommen.

Zu gleicher Zeit empfahl Köhler ein Hilfsmittel zur Verbesserung der Untersuchungsergebnisse bei korpulenten Personen, das Doppelplattenverfahren. Er legte zwei Platten mit der Schichtseite aufeinander in die Kassette. Nach der Exposition wurden beide Platten gesondert entwickelt, getrocknet und dann wieder mit den Schichtseiten aufeinander gepaßt. Man erhielt so ein doppelt kräftiges Bild, das in vielen Fällen noch deutliche Befunde zeigte, wo die einfache Platte versagte.

Endlich müssen wir dann noch über ein weiteres Hilfsmittel berichten, das die röntgenographische Darstellung der Niere auf das wesentlichste förderte, das ist die 1908 von Sträter eingeführte Luffapelotte. Sie besteht aus einer aus Luffaschwamm hergestellten Halbkugel, welche dem Patienten fest unter dem Rippenbogen hereingepreßt und hier mit der Kompressionsblende festgehalten wird. Diese Halbkugel erfüllt einen doppelten Zweck, einmal drückt sie die Därme leichter zur Seite als der stumpfe Kompressionszylinder und verflacht so die zu durchstrahlende Körperschicht, zum andern aber fixiert sie auch die Niere, so daß diese die Zwerchfellbewegungen nicht mitmachen kann und sich daher auf der Platte besser abhebt.

Von anderer Seite war früher schon ein sog. Gurtkompressorium empfohlen. Dieses besteht aus einem breiten Gurt, welcher, quer über den Untersuchungstisch verlaufend, über dem Abdomen des Patienten stark angeholt wird. An der zu untersuchenden Seite wird ein mit Luft gefüllter Ball unter das Kompressorium gelegt und so eine Verschmälerung der zu durchstrahlenden Schicht angestrebt. Fraglos sind auch mit dieser Methode gute Resultate erzielt, immerhin stellt sie an die Geduld der Patienten viel größere Anforderungen, während die Kompression mit der Blende und dem Luffaschwamm in den meisten Fällen ohne Beschwerde ertragen wird.

Wir haben im Vorstehenden gesehen, wie sich die Röntgenuntersuchung der Nieren aus kleinen Anfängen mit unsicheren, meist negativen Erfolgen zu einer diagnostisch sehr wichtigen und meist, was den Steinbefund anlangt, ausschlaggebenden, diagnostischen Methode entwickelt hat. Wir sahen, wie die Anschauung über die Mißerfolge und über die Bewertung der verschiedenen Konkrementsorten bezüglich ihrer Durchlässigkeit für Röntgenstrahlen sich änderte. Zu erwähnen ist bei dieser Gelegenheit noch eine Arbeit von Cowl. Dieser hat nachgewiesen, daß Harnsäuresteine, welche weder harnsaures Natron bzw. Kali noch eine Schicht Kalksalze enthalten, im durchfeuchteten Zustande im Körper ebenso durchlässig für Röntgenstrahlen sind wie Wasser oder Nierengewebe, ferner daß Uratsteine, d. h. solche, welche vorwiegend harnsaures Natron oder Kali enthalten, in ihrer Abbildbarkeit im Körper nur hinter den kalkhaltigen Steinen zurückstehen. Er zog den Schluß: „Die üblichen Nierenkonkremente sind in corpore nur infolge ihres Gehaltes an Kali, Natron, Magnesia, Phosphor oder Kalk abbildbar.“ Wenn daher bei Cystin- oder Harnsäuresteinen ein Bild erzielt würde, so rühre es daher, daß sie etwas Kalk oder atomisch schwere Bestandteile enthielten.

Im Gegensatz hierzu behauptet Holland auf Grund von 1500 Steinuntersuchungen, daß Uratsteine radiographisch nicht darstellbar seien, ganz gleich, in welchem Teil des Urogenitaltraktus sie sich befänden.

Neuerdings stellte noch Telemann Versuche über Durchlässigkeit von Konkrementen an, er formte kleine Zylinder aus den bei Blasensteinen in Betracht kommenden Substanzen. Er brachte diese in eine gleich hohe Schicht Wasser und röntgenographierte sie. Harnsäure- und Xanthinsteine blieben unsichtbar, Steine aus Cystin, phosphorsaurer Ammoniakmagnesia, phosphorsaurem Kalk und oxalsaurem Kalk waren in der genannten Reihenfolge mit wechselnder Deutlichkeit erkennbar.

In Wirklichkeit sind aber reine Harnsäuresteine auf der Platte dargestellt (Leonard, Martin, Kümmell, Rumpel, Haenisch u. a.).

Daß auch Cystin- und Xanthinsteine abbildbar seien, vertrat Morris. Viele Cystinsteine

Digitized by Google

enthielten Kalziumphosphat und Ammoniumphosphat, was aber die Hauptsache ist, in allem sei 25—26% Schwefel.

Wir sehen also immer wieder, daß, wie schon Rumpel 1903 behauptete, die meisten Konkremente gemischter Natur sind, und ihre Zusammensetzung keine so große Rolle spielt, wie früher angenommen wurde. Ihre Darstellung ist in der Hauptsache eine Sache der Technik und wir schließen heute nur ganz kleine Konkremente aus Harnsäure von der Diagnose aus.

Zu erwähnen brauche ich wohl nicht, daß wir außer der Ausbildung der speziellen Nierentechnik bei der Erreichung unserer heutigen Erfolge auch sehr viel der Verbesserung der Röntgenapparate selbst zu verdanken haben. Daß zur Erzielung guter Nierenbilder es allerdings nicht immer eines modernen Gleichrichter- oder Intensiv-Induktor-Apparates bedarf, mögen die beigegebenen Abbildungen zeigen, die sämtlich mit einem gewöhnlichen Induktor-Apparat älteren Systems aufgenommen wurden. Gleichzeitig möchte ich darauf hinweisen, daß die Kopien lange nicht die Details wiedergeben wie die Originalplatten und besonders nicht die Weichteilzeichnung so deutlich zeigen wie jene.

Bei diesem Überblick über die Entwicklung der Nierenröntgenologie habe ich bis jetzt immer in der Hauptsache ihre Erfolge und ihren Nutzen bei der Nephrolithiasis berücksichtigt, wie viel mehr wir aber heute von ihr verlangen, werden wir weiter unten sehen.

Technik und Erfolge.

Ich komme nun zur Beschreibung der Technik, wie sie heute wohl in den meisten Röntgeninstituten geübt wird. Zunächst ist eine sorgfältige Vorbereitung des Patienten durch gründliche Darmentleerung eine Hauptsache. Ich gebe gewöhnlich am Tage vorher ein kräftiges Purgans in Form von Pulv. Rhei comp., Infus. Sennae, Extr. Cascar. oder dgl. bei möglichst reizloser Kost. Am Tage der Untersuchung wird dann in der Frühe Rizinusöl oder ein starkes Bitterwasser (Apenta) verabreicht. Ist so der Darm gründlich entleert, wird noch in den Vormittagsstunden die Untersuchung vorgenommen.

Von einer Durchleuchtung sehe ich ab. Gardini gelang es zwar zuweilen, bei der Radioskopie Steine zu finden, ebenso empfahl Shenton die Durchleuchtung. Haenisch entdeckte gelegentlich einer Magenuntersuchung auf dem Schirm einen großen Nierenstein, auch sonst sah er bei guter Abblendung bereits diagnostizierte Steine auf dem Schirm.

Proust und Infroid gaben an, daß die normale Niere auf dem Röntgenschirm unsichtbar sei, sie könne aber deutlich erkennbar werden, wenn es sich um diffuse, entzündliche Veränderungen wie bei Nierentuberkulose handle.

Schürmayer benutzt die Röntgendurchleuchtung in querer Richtung indirekt zur Feststellung von Wandernieren, indem er nachwies, daß sich bei Nierensenkungen der phrenicolumbale Winkel vergrößert.

Wie bereits früher erwähnt, wandte Fenwick schon 1897 die Radioskopie in eigenartiger Weise an, indem er ein Fluoroskop konstruierte, mit welchem er die bei der Operation luxierte Niere auf Steine ableuchtete. Einen ähnlichen Apparat gab 1907 Reid an, doch hat dies Verfahren keine Nachahmung gefunden.

Abgesehen von der Schürmayerschen Verwendung der Radioskopie, auf die ich später noch zurückkomme, dürfte die Durchleuchtung selten diagnostisch sichere Resultate zutage fördern.

Der Patient wird nun mit erhöhtem Kopf und angezogenen Beinen auf dem Röntgentisch gelagert, letzteres, um die physiologische Lordose auszugleichen. Die Knie werden von zwei, durch Scharniere verbundene, im spitzen Winkel zueinander gestellte Bretter gestützt (Köhler). Gottschalk empfiehlt Beckenhochlagerung, doch will mir die Zweckmäßigkeit dieser Stellung nicht einleuchten, da dadurch gerade das Gegenteil von dem, was wir wollen, die Nierengegend möglichst frei von vorgelagerten Därmen zu bekommen, erreichen.

Digitized by Google

Man kann nun zuerst eine Übersichtsaufnahme von der Nieren- und Harnleitergegend machen. Ist auf einer derartigen Platte ein verdächtiger Schatten zu sehen, so ist man leichter über die nun zu machende Spezialaufnahme orientiert. Findet man jedoch nichts Verdächtiges bei der Ubersichtsaufnahme, so beweist dies nichts, es können bei der stärkeren Sekundärstrahlung kleine Konkremente sich der Beobachtung entziehen, und es muß doch zur Anfertigung von Spezialaufnahmen geschritten werden. Aus diesem Grunde erscheint mir die Übersichtsaufnahme überflüssig. Wenn nicht eine vorausgegangene Cystoskopie mit Ureterenkatheterismus die erkrankte Seite genau bezeichnet, ist es meist notwendig, beide Körperhälften zu untersuchen, da der Schmerz oft reflektorisch von einer Seite auf die andere übertragen und falsch lokalisiert wird. So fand Cole in vier Fällen Steinschatten, wo der Schmerz auf der entgegengesetzten Seite angegeben war. Ähnliche Fälle berichtet Israel. Ferner kann eine mehrfache Steinbildung vorliegen. Gardini beobachtete zweimal doppelseitige Steinbildung bei einseitigen Schmerzen. Man soll sich daher nie damit zufrieden geben, einen Steinschatten gefunden zu haben. Es können außerdem noch Konkremente in der anderen Niere oder in den Harnleitern liegen, und eine Operation, die nur den einen Stein beseitigt, würde den gewünschten Erfolg nicht haben. Haenisch berichtet von einem Fall, wo nach der Extirpation einer kranken Niere der Urin trotzdem nicht frei von Eiterbeimengung blieb. Das Röntgenbild zeigte dann einen im Ureterstumpf nahe der Blase sitzenden Steinschatten.

Zu einer kompletten Nierenuntersuchung gehören fünf Aufnahmen, eine für jede Niere, eine für jede Harnleitergegend vom vierten Lendenwirbel abwärts bis ungefähr zur unteren Grenze der Synchondros. sacro-iliaca und eine für die Blasengegend mit dem untersten Abschnitt der Harnleiter. Für die Nierenaufnahme stellen wir die Blende so ein, daß der obere Rand des Blendenrohres den Rippenbogen berührt und der mediale Rand sich ungefähr in der Mittellinie des Körpers befindet. Die Achse des Zylinders wird so gestellt, daß sie je nach der Länge des Thorax einen mehr oder weniger spitzen Winkel mit der Tischebene bildet und ungefähr die zwölfte Rippe schneidet. Ist der Thorax verhältnismäßig kurz, bei Männern, so ist nur eine geringe Senkung des Blendenrahmens kaudalwärts nötig. Ist der Thorax lang oder gar durch starkes Schnüren unten eingezogen, wie es bei Frauen häufig ist, so muß man den Blendenrahmen stärker senken, mitunter bis zu 45°. In Ausnahmefällen bei allzu langem Thorax kann es zur Unmöglichkeit werden, die Blende unterhalb des Rippenbogens einzustellen, man muß dann höher einstellen und auf die Kompression verzichten.

Es empfiehlt sich ferner, den Blendenrahmen an der zu untersuchenden Seite etwas zu heben, so daß die Strahlenrichtung etwas nach außen geht. Bei dieser Projektion differenziert sich der Nierenschatten besser vom Psoas.

Ist die Blende so eingestellt, wird die Platte unter den Patienten gelegt, so daß die Zylinderachse durch die Mitte der Platte geht. Es genügt eine Platte von der Größe 18×24 cm, ich mache aber die Nieren- und Harnleiteraufnahmen gern so, daß ich dem Patienten eine Platte von 30×40 cm quer unter den Rücken lege. Ich bedecke nun, wenn ich die linke Seite untersuche, die rechte Hälfte der Kassette mit einem 2 mm dicken Bleiblech, dann wird das Bleiblech unter leisem Anheben des Patienten, ohne daß die Kassette ihren Ort verläßt, nach links herübergeschoben und nun die rechte Niere untersucht. Ich habe dann beide Nieren auf einer Platte, was beim Vergleich sehr angenehm ist. Ebenso verfahre ich bei der Aufnahme der beiden Harnleitergegenden, für die Blasengegend genügt eine Platte 18×24 cm.

Die Anwendung des Köhlerschen Doppelplattenverfahrens erübrigt sich meistens, da wir bei der Vorzüglichkeit der heutigen Apparate und Röhren auch so gute Bilder erhalten.

Aus dem gleichen Grunde ist auch die Anwendung von Verstärkungsschirmen in der Regel unnötig.

Liegt nun die Kassette an ihrem Ort, so drückt man die Luffahalbkugel unter sanftem Massieren unterhalb des Rippenbogens möglichst tief ein, senkt dann den Blendenzylinder, bis

Digitized by Google

er der Halbkugel aufsitzt, sucht noch etwas nachzudrücken und arretiert die Schraube am Zylinder. Es gelingt auf diese Weise oft, die zu durchstrahlende Schicht auf die Hälfte zu reduzieren. Auch bei korpulenten Menschen erhalten wir bei dieser Methode gute Bilder. Haenisch demonstrierte Bilder von zwei Patientinnen, von denen die eine 122, die andere 135 cm Leibesumfang hatte; es waren nicht nur die Konkrement-, sondern auch die Nierenschatten deutlich zu sehen.

Wie ich schon weiter oben sagte, wird die Kompression in dieser Weise fast von allen Patienten ohne wesentliche Beschwerden ertragen. Auch sind keine üblen Folgen der Kompression beobachtet. Selbstverständlich ist, daß man in Fällen, wo Verdacht auf Pyonephrose oder dgl. besteht, mit der Kompression vorsichtig zu Werke geht oder ganz von ihr absieht. Nur Jervell hält diese auch bei gewöhnlichen Nierenaufnahmen für nicht ungefährlich, und Key hat in einem solchen Falle die fibröse Nierenkapsel durch ein Hämatom abgelöst gesehen. Gegenüber den vielen Untersuchern, welche über Tausende von Nierenaufnahmen verfügen und nie üble Folgen bemerkten, dürften diese beiden Stimmen wohl kaum ins Gewicht fallen.

Nun ist alles zur Aufnahme fertig. Die Röhre muß möglichst weich sein (4—5 Walter). Die Expositionszeit schwankt ganz nach dem Instrumentarium. Während Rumpel noch 5—8 Min., ja bis zu 11 Min. exponierte, genügt heute in der Regel bei einer Belastung der Röhre von 5—10 Milliamp. eine Exposition von 30—60 Sekunden. Das so erzielte Röntgenogramm umfaßt in seinem Blendenkreis in der Regel den Raum von der zehnten Rippe abwärts bis ungefähr zur Höhe des vierten Lendenwirbels.

An diese Aufnahme wird gleich die der anderen Niere angeschlossen. Dann kommt die mittlere Harnleitergegend an die Reihe. Der Blendenrahmen wird wagerecht gestellt, der Zylinder mit seinem unteren Rande ungefähr zwei Finger breit oberhalb der Symphyse, mit seinem lateralen Rand dicht an der Spina ant. sup. eingestellt. Nun wird wieder der Luffaschwamm vorsichtig in die Tiefe gedrückt und mit dem Blendenzylinder fixiert. Diese Aufnahme stellt dann die Uretergegend vom vierten Lendenwirbel bis zirka zum vierten Kreuzbeinwirbel dar. Die Aufnahme wird an der anderen Seite wiederholt. Zur letzten Aufnahme wird der Kompressionszylinder mitten über der Linea alba hart am oberen Rande der Symphyse mit etwas in der Richtung auf das kleine Becken gesenkter Achse eingestellt und auch hier mit Zuhilfenahme der Luffapelotte eingedrückt. Das Bild erzielt die Blasengegend mit der Einmündung der Ureteren, eine höchst wichtige Stelle, da unmittelbar über der Einmündung eine enge Stelle im Ureter ist, die den Lieblingssitz von Harnleitersteinen darstellt.

Die Ansprüche an eine gute Nierenaufnahme haben sich im Laufe der letzten Jahre ganz enorm geändert. Noch vor gar nicht langer Zeit galten als Forderung für ein technisch genügendes Bild der Nierengegend (Albers-Schönberg) 1. Sichtbarkeit der Processus transversi der Wirbelsäule (Struktur), 2. deutliche Sichtbarkeit der letzten beiden Rippen mit Struktur, 3. Differenzierung des M. Psoas, eventuell auch des Quadratus lumborum.

Mit der Verbesserung der Instrumentarien und der Technik gelang es anfangs vereinzelt den Nierenschatten selbst zur Darstellung zu bringen. Auch Rumpel glückte es bei schlanken Individuen mit langer Taille einen Nierenschatten hervorzurufen. Er vertrat die Ansicht, daß ein einseitiger Nierenschatten — bei gleichzeitiger Aufnahme beider Nierengegenden von der Mitte aus — für eine Erkrankung dieser Niere spräche. Er hat bei Tuberkulose, Tumoren, Hydro- und Pyonophrosen derartige Schatten, von den ganzen Nieren herrührend, darstellen können.

Nichts war natürlicher, als daß alle Röntgenforscher nunmehr die Technik so zu verbessern strebten, daß die Niere sich stets auf den Platten abhöbe. Es wurde daher weniger Wert auf etwaige Strukturzeichnung in den Knochen als vielmehr auf eine gute Differenzierung der Weichteile gelegt. Auf einem guten Bild der Nierengegend muß sich der untere Nierenpol, ferner die mediale und laterale Kontur der Niere gut abheben. Weiter muß nicht nur der

Digitized by Google

laterale Rand des Psoas deutlich sein, nach Möglichkeit muß man auch die Struktur des Muskels erkennen können. Tafel XI, 1 ist ein derartiges Bild reproduziert. Wir sehen die hier sehr tief sitzende Niere mit ihrer größten Ausdehnung unter der 12. Rippe hervorragen. Ihr unterer Pol steht in Höhe der oberen Grenze des 5. Lendenwirbels. An der medialen Seite sehen wir eine dem Nierenbecken entsprechende Einbuchtung. Der erste Lendenwirbel trägt eine kleine accessorische Rippe, von ihr aus sehen wir schräg nach unten außen den M. Psoas ziehen. Die Originalplatte zeigt deutlich die Differenzierung der einzelnen Muskelbündel des Psoas. Zwischen Niere und Psoas verläuft ein ca. 5 mm breiter heller Streifen. Unter der Niere differenziert sich deutlich (auf der Originalplatte) der M. quadratus lumborum. Sein äußerer Rand verläuft parallel dem Psoasrand ca. 2 cm weiter lateral.

Albers-Schönberg wies in der zweiten Auflage seiner „Röntgentechnik" auch bereits auf die Darstellbarkeit des Nierenschattens hin, während er in der ersten Auflage nur davon spricht, daß es meist gelänge scharfe Bilder des M. Psoas und Quadratus lumborum zu erzielen.

Auch Belot konnte nicht allein Nierensteine verdeutlichen, sondern oft auch die Konturen des Organs und infolgedessen seine Lage und sein relatives Volumen.

Pasteau und Belot verlangten als Voraussetzung für die Darstellung des Nierenschattens, die absolute Ruhigstellung der Niere (Kompression, Atemstillstandsaufnahmen, Schnellaufnahmen bei Verwendung genügend durchdringungsfähiger Strahlung). Es gelang ihnen die Niere in 75% der Fälle darzustellen, am leichtesten bei mageren Frauen, wo die Bauchwand leicht eindrückbar ist.

Grashey fordert außer der sichtbaren Muskelkontur auch die Nierenkontur und meint, daß letztere um so besser darstellbar sei, je dicker die Fettkapsel der Niere ist.

Köhler hält eine röntgenographische Darstellung der Niere in 9 von 10 Fällen für möglich, während es ihm bei Kindern nicht gelang, einen Nierenschatten auf der Platte zu erhalten. Er erklärt diese Erscheinung dadurch, daß die Fettkapsel beim Erwachsenen im Verhältnis besser entwickelt sei. Die gleiche Beobachtung machte Haenisch.

Auch H. Hoffmann gelang die Nierendarstellung bei Kindern selten. Dagegen fordert er als Kriterium einer guten Nierenaufnahme beim Erwachsenen die deutliche Sichtbarkeit der Nierengrenzen, er behauptet, daß es fast in jedem Falle gelänge, die Niere zur Anschauung zu bringen, wenn auch freilich nicht immer gleich bei der ersten Aufnahme. Durch geeignete Massage mit dem Luffaschwamm, eventuell Wahl einer weicheren Röhre und Regulierung der Expositionszeit ließe sich meist der gewünschte Erfolg erreichen. Er will keine scharfe Knochenstruktur, sondern feine Weichteilschatten, Struktur der Muskulatur und womöglich auch der Nierensubstanz.

Die Notwendigkeit, die Niere selbst auf die Platte zu bekommen, betont ferner van der Goot als wichtig sowohl für ein Urteil über die Lage der Steine als für die Diagnose von anderen Nierenerkrankungen.

Auch Alexander zeigte nicht nur Steinbildung im Nierenbecken, in den Kelchen, der Substanz und dem oberen Teil des Harnleiters, sondern auch das Nierenbild selbst und besprach dessen Nutzen, sei es um die Lage der Konkremente genau zu bestimmen, sei es um Veränderungen an der Niere selbst festzustellen. Unter günstigen Bedingungen kämen auch Nierenbecken, sogar Nebenniere deutlich zur Darstellung. Er konnte so Nierensenkungen und Verlagerungen, Größenverhältnisse usw. feststellen.

In der Hauptsache ist es das Verdienst Sträters, daß die Nierendarstellung in diesem Maße gefördert wurde, denn erst durch die von ihm angegebene Anwendung der Luffapelotte gelang es die Zwerchfellbewegungen der Nieren auszuschalten und so die scharfen Konturen auf die Platte zu bekommen. Sträter ist der Ansicht, daß bei sorgfältiger Handhabung der Technik die Nierenkontur stets zur Anschauung zu bringen ist, und zwar bei normaler Lage der Niere die Seitenkonturen und der untere Pol. Es war ihm daher möglich, nicht nur das Vorhandensein der Niere, sondern auch ihre Größe festzustellen, ferner konnte er Nierentumoren,

Digitized by Google

Nierenverlagerungen und Wandernieren, auch fortgeschrittene Veränderungen des Parenchyms röntgenographisch darstellen.

In gleicher Weise bespricht Haenisch die Wichtigkeit des Nierenschattens auf dem Röntgenogramm, da man aus Lage, Form und Größe des Schattens unter Umständen wichtige Schlüsse auf das Verhalten des Organs ziehen könne. Und zwar liegt der Wert der Darstellung nach seiner Ansicht in folgenden Punkten: 1. Darstellbarkeit des Organs überhaupt (vor Operationen an der anderen Niere). 2. Differentialdiagnose palpabler Tumoren in Abdomine, ob der Tumor der Niere angehört oder nicht. 3. Genaue Lokalisation der Konkremente bei Nephrolithiasis. 4. Feststellungen von Lageveränderungen, wenn die Palpation versage (bei sehr dicken Patienten). 5. Feststellung von Form und Größenveränderungen. Dagegen entziehen sich nach Haenisch alle jene pathologischen Prozesse in der Niere, welche ohne wesentliche Veränderung der Form und Lage des Organs einhergehen, als Abzesse, Zysten, tuberkulöse Herde (wenn es sich nicht um Kalkeinlagerungen handelt) usw. dem Röntgennachweis. Liegen indessen gröbere Veränderungen der Lage, Form und Größe vor, so hat er schöne Resultate erzielt und spricht die Überzeugung aus, daß man hier noch viel weiter kommen wird.

Aus diesen Äußerungen in der Literatur erkennt man ohne weiteres, zu welchen ungeahnten Resultaten die Röntgenographie der Nieren bereits geführt hat. An eine Darstellung von Weichteilen, speziell der Niere selbst, hatte man früher gar nicht gedacht, mit großem Enthusiasmus hatte man sich auf das Aufsuchen von Konkrementen mit Röntgenstrahlen geworfen und mußte schon hier sehr bald große Enttäuschungen erleben. Erst ganz allmählich gelang durch die Ausbildung einer exakten Technik die einwandfreie Darstellung der Nierensteine. Und schon eröffneten sich durch die nunmehr gelingende Darstellung des Nierenschattens, auf die anfänglich gar kein besonderer Wert gelegt wurde, neue Ausblicke für die röntgenologische Nierendiagnostik. Und noch eine Bereicherung der radiologischen Diagnostik erweckt weitere Hoffnungen nach dieser Seite hin, das ist die weiter unten noch zu beschreibende Pyelographie. Diese beiden Faktoren, die Darstellbarkeit des Nierenschattens und die Pyelographie sind es, welche der Röntgendiagnostik neue Möglichkeiten eröffnen und ihre Anwendbarkeit nicht allein auf die Nephrolithiasis beschränken. Wenn auch letztere noch die eigentliche Domäne der Röntgendiagnostik ist, so leistet die Röntgenologie auch heute schon Erhebliches bei Nierenaffektionen, die eine Lage- und Größenveränderung im Gefolge haben, sowie ferner bei der Diagnose von Hydro- und Pyonephrosen. Bei der Lithiasis nimmt sie allerdings unter den klinischen Untersuchungsmethoden (Harnleitskathetarismus, funktionelle Nierenprüfung, Kryoskopie), ohne daß dieselbe deshalb zurückgestellt und vernachlässigt werden dürfen, meistens die ausschlaggebende Stellung ein, bei den anderen Nierenerkrankungen trägt sie oft nur zur Klarstellung bei, immerhin kann sie, wie wir weiter unten schon sehen werden, auch hier bestimmend für Diagnose und Therapie sein.

Der normale Harnleiter differenziert sich auch auf dem besten Röntgenbild nicht. Zwar meint Lomon, daß man gelegentlich in die Lage käme, gewisse Schatten, die direkten Zusammenhang mit der Niere oder dem Nierenbecken zeigen, als Ureterschatten ansprechen zu dürfen, doch fügt er hinzu, man müsse bei der Auffassung von Schatten als Ureterschatten sich stets die Lage des Ureters zur Mediane, zur Wirbelsäule und zum Psoas vergegenwärtigen und berücksichtigen, daß der Sacro-lumbalis häufig einen Schatten gibt, der sich vom Psoas abhebt und fälschlich für den Ureter angesprochen werden kann. In praxi können wir mit der Darstellung des Harnleiters als solchen nicht rechnen, abgesehen von einigen Fällen von mit Verkalkungsprozessen einhergehender Tuberkulose des Harnleiters, auf die wir weiter unten noch zu sprechen kommen.

Wollen wir den Harnleiter auf der Röntgenplatte darstellen, stehen uns zwei Methoden zur Verfügung.

Einmal können wir vor der Aufnahme einen mit einem Metallmandrin armierten Ureterkatheter einführen. In neuerer Zeit sind zu diesem Zwecke von Goebel Katheter angegeben,

Digitized by Google

deren Wandungen mit Wismut imprägniert sind und den Mandrin überflüssig machen. Der andere Weg besteht darin, Schatten gebende Flüssigkeit durch einen Katheter in den Harnleiter einzuführen und so Harnleiter und Nierenbecken für die Röntgenstrahlen darstellbar zu machen. Klose beschrieb einen durch das Cystoskop entdeckten Fall von kompletter Ureterenverdoppelung und empfahl zur radiographischen Darstellung solcher Mißbildungen die Füllung des Harnleiters mit Wismutaufschwemmung. Zur Diagnose von Blasendivertikeln hatte schon Albers-Schönberg die Füllung der Blase mit dem gleichen Material vorgeschlagen und mit Erfolg ausgeführt. Für die Blase ist dies Verfahren angängig, da sie Spülungen leicht zugänglich ist, anders ist es mit Harnleiter und Nierenbecken; die Wismutemulsion wird auf dem weiten Wege bis zum Nierenbecken schon leicht sedimentieren, viel mehr noch im Nierenbecken selbst, so daß es sehr schwer sein wird, das Wismut alles wieder herauszubekommen.

Einen gangbareren Weg betrat Völcker, indem er statt der Wismutemulsion sich einer Lösung von kolloidalem Silber bediente. Er publizierte 1906 elf Fälle, bei denen er derartige „pyelographische" Untersuchung vorgenommen hatte. Er führte unter geringem Druck mit einer Spritze eine 2—5% Kollargollösung in den Harnleiterkatheter ein und röntgenographierte Nieren- und Harnleitergegend in diesem Füllungszustand. Die Aufnahme machte er mit der Kompressionsblende im Liegen, versuchsweise auch im Stehen. Er zeigte den Wert seiner Methode für die Diagnose 1. von Verlagerungen der Niere, 2. von Dilatationszuständen des Nierenbeckens, 3. von Verlagerung und Dilatation der Ureteren.

Nächst Völcker ist es von Lichtenberg, welcher diese Methode weiter ausgebaut hat. Er hat im Verein mit Dietlen 200 Pyelographien vorgenommen und schöne diagnostische Resultate erzielt, ohne je schädliche Folgen wahrgenommen zu haben. Der Patient empfindet bei der Prozedur einen dumpfen Schmerz in der Nierengegend, stärkere Reizerscheinungen sind zu vermeiden. In einzelnen Fällen entstand nach der Injektion eine leichte Kolik.

Braasch hat die Pyelographie in 600 Fällen angewandt und hat nur selten leichte, vorübergehende Reizerscheinungen beobachtet. Er gebraucht meist eine Kollargollösung von 10—15%. Auch wenn es ihm nicht gelang, den Katheter bei Harnleiterstrikturen bis ins Becken einzuführen, so konnte oft noch genügend Kollargol durch die Striktur gespritzt werden, um das Nierenbecken sichtbar zu machen. Er hat durch diese kombinierte Methode der Radiographie und der Cystoskopie viele Zustände nachgewiesen, welche eine von beiden allein nicht klarstellen konnte: Hydro- und Pyonephrosen, Pyelitis, Nierentuberkulose, Nierentumoren, Differenzierung von abdominalen Tumoren, Hufeisen- und auch medialliegenden Nieren, usw.

Hock und Porges benutzten zur Pyelographie Protargol. Ihre Indikation für die Pyelographie waren Wanderniere, Erweiterung des Nierenbeckens, Differentialdiagnose zwischen Tumoren der Niere und denen anderer Bauchorgane, endlich Nachweis von kongenitalen Abnormitäten der Niere und der Ureteren.

Cole empfahl gleichfalls die Injektion von Kollargol und Argyrol zur radiographischen Darstellung des Nierenbeckens und der Nierenkelche.

Desgleichen Holland, welcher nicht weniger als 15 verschiedene Indikationen für diese Methode aufstellte und auf deren Bedeutung bei der Differentialdiagnose von Nieren- und Gallensteinen hinwies.

Ebenso H. E. Schmidt und Kretschmer, Uhle, Pfahler, Mackinney und Miller

Auch Selby erkannte, daß die Pyelographie ganz neue Möglichkeiten eröffne, vor allen in jener großen Gruppe von Unterleibsbeschwerden, die täglich in der Praxis vorkommen und wo die Symptome teils auf den Wurmfortsatz, teils auf die Gallenblase, den Magen, das Duodenum, das Rückgrat oder das uropoetische System, hinweisen. Die Methode fördere dann häufig Anomalien, pathologische Strikturen, Knickungen und Verengerungen des Ureters, Nephroptose, Pyo- oder Hydronophrose, Tuberkulose, Abweichung bzgl. Form und Umriß des Nierenbeckens und der Kelche usw. zu Tage. Ebenso sei sie wertvoll in Fällen, wo ein

Digitized by Google

Abdominaltumor mit der Niere verwechselt werden könne, man sei imstande, nicht nur die genaue Lage der Niere und dadurch die relative Lage des Tumors festzustellen, sondern auch in den Fällen, wo die Niere selbst von dem Tumor in Mitleidenschaft gezogen sei, mit Hilfe des injizierten Nierenbeckens einen bestimmten Nachweis dafür zu erhalten.

Key berichtet über 22 Fälle, in denen ihm die Pyelographie wertvolle Aufschlüsse über Form, Größe und Lage des Nierenbeckens, des Harnleiters und dessen Einmündung in das Nierenbecken geliefert hat. Die Methode sei bei vorsichtiger Anwendung ungefährlich. In einem Falle trat nach zwei Untersuchungen kurz dauerndes Fieber auf, einmal dabei Übelkeit, sonst sah er nie Komplikationen. In 4 Fällen hat er die Nephrektomie angeschlossen und feststellen können, daß die zurückgelassene Kollargol-Füllung keine Reizerscheinungen hervorgerufen hatte.

Im Gegensatz hierzu teilt Jervell einen Fall mit, wo er nach einer Pyelographie eine keilförmige Gangrän in der einen Niere erhalten hatte, verursacht durch das Vordringen des Kollargols in das Nierenparenchym. Er ermahnt zur Vorsicht und betont die Gefahr, die die Anwendung der Kompressionsblende mit sich bringe.

Oehlecker gibt an, daß bei seinen Untersuchungen — er machte nur Momentaufnahmen — die meisten Patienten keine Beschwerden oder Schmerzen gehabt hätten, einige klagten über leichtes Druckgefühl. Nur zweimal sah er Schmerzen und stärkere Reizerscheinungen, einmal eine Kolik bei einem Patienten mit einem Stein. Stets gingen diese Erscheinungen bald vorüber, länger dauernde Reizerscheinungen oder bleibenden Schaden sah er überhaupt nicht. Er berichtet über einen anderweitig pyelographisch untersuchten Fall, bei dem unter sehr hohen Druck zwei Zeitaufnahmen gemacht waren. Der Patient bekam Schmerzen und fieberte in den nächsten Tagen. Bei der Extirpation der Niere (Grawitztumor) bemerkte man in der oberen Hälfte, die makroskopisch normal aussah, in einigen Pyramiden kleine schwarze, infarktartige Stellen, die als Kollargoleinwirkung aufgefaßt werden mußten. Im mikroskopischen Präparat von diesen Stellen sah man in den geraden Harnkanälchen neben homogenen Zylindern andere Zylinder, die schwarz imprägniert waren und zum Teil aus Detritus und Blutgerinsel bestanden, an einzelnen Stellen Nekrosenherde, dazwischen gesunde Harnkanälchen. Oehlecker nimmt an, daß in diesem Falle der Tumor den Nierenbeckenhals komprimiert hat, so daß das Kollargol nicht gut aus dem Becken ablaufen konnte. Bei dem hohen, während zweier Zeitaufnahmen anhaltenden Druck sei dann das Kollargol in die Sammelkanälchen und weiter in die Nieren hineingepreßt worden. Habe es sich hier auch um eine rettungslos verlorene Tumorniere gehandelt, so sei doch sicher die Aufnahmetechnik nicht einwandfrei gewesen.

Diesen beiden vereinzelten Fällen von Jervell und Oehlecker stehen die vielen hundert Fälle der anderen Autoren gegenüber. Ohne Bedenken kann man wohl mit Oehlecker die üblen Folgen dieser beiden Untersuchungen nicht der Methode als solcher, sondern einer mangelhaften Technik zuschreiben.

Entsprechend der Kombination der pyelographischen Methode aus einem urologischen Akt (Cystoskopie, Einführung des Ureterkatheters und Kollargolfüllung) und einem röntgenologischen Akt (Röntgenographie des gefüllten Nierenbeckens und des gefüllten Ureters) ist bei der Ausübnng der Pyelographie das Zusammenwirken von Urologen resp. Chirurgen und Röntgenologen nötig. Der Untersuchung muß, wie bei jeder gewöhnlichen Röntgenuntersuchung der Nieren, eine gründliche Vorbereitung des Patienten mit Darmentleerung usw. vorangehen. Die Kompressionsblende wird mit zurückgeschlagenem Blendenrahmen fast an das Ende des Untersuchungstisches gerückt, der Patient so darauf gelagert, daß sich die Nierengegend ziemlich in der Mitte des Grundbrettes der Blende befindet, während der Steiß bei erhobenen Oberschenkeln gerade an der Tischkante liegt. Die Knie und Unterschenkel werden mit Beinhaltern fixiert. Es wird nun die Cystoskopie vorgenommen und der Ureterkatheter möglichst bis in das Nierenbecken eingeführt. Selby will das Becken noch füllen, auch wenn das Vordringen des Katheters durch eine Striktur aufgehalten wird. Uns ist dies in einem Falle mißlungen.

Digitized by Google

(Abbild. 2). Nach Voelcker gelingt es zuweilen das Nierenbecken von der Blase aus ohne Zuhilfenahme des Ureterkatheters zu füllen.

Die Kollargolfüllung kann nun entweder mit einer Handspritze oder unter Benutzung des Eigengewichtes mittelst eines Irrigators geschehen. Als Präparat empfehlen von Lichtenberg und Dietlen das Kollargol-Heyden, da nur dies die richtige Konzentration habe und frei von schädlichen Beimengungen sei. Eine 5% Lösung genügt für die meisten Fälle, doch kann man die Konzentration ohne zu schaden bis zu 15% steigern (Braasch).

Ist alles so weit vorbereitet, wird die Röntgenkassette dem Patienten untergeschoben und der Blendenrahmen geschlossen. Die Blende wird (cf. oben) genau auf die zu untersuchende Niere resp. den Harnleiter eingestellt, der Luffaschwamm in den Leib hineinmassiert und mit der Blende fixiert. Ist noch die Röhre eingestellt, so ist alles zur Aufnahme fertig.

Man läßt nun unter ganz langsamem Druck die Kollargollösung in den Harnleiterkatheter einlaufen und kontrolliert mit dem Cystoskop, ob und wann Kollargol neben dem Katheter zurückläuft. Wenn die Flüssigkeit aus dem Irrigator ganz langsam und gleichmäßig abläuft, füllt sich das Nierenbecken allmählich, das dann noch zuströmende Kollargol fließt, ohne das Nierenbecken zu überdehnen, an dem Katheter vorbei in die Blase zurück. In dem Moment, wo im Zystoskop neben dem Katheter aus der Ureteröffnung zurückfließendes Kollargol sichtbar wird, wird die Röntgenröhre eingeschaltet. Um Schädigungen zu vermeiden und das Nierenbecken nur möglichst kurze Zeit dem Druck der einlaufenden Flüssigkeit auszusetzen, empfiehlt sich eine kurzzeitige Exposition, am besten Momentaufnahme. Der Irrigator resp. die Spritze wird nun sofort abgenommen, und man läßt die Lösung aus dem Ureterkatheter abträufeln. Eine nachfolgende Spülung ist nicht nötig, da das Kollargol nicht reizt, sondern vielmehr stark antiseptisch wirkt, auch keinen Anlaß zu Konkrementbildung gibt.

Bei derartigem Vorgehen wird vom Patienten höchstens ein Druckgefühl in der Nierengegend angegeben. Bei Überdehnung des Nierenbeckens wird leicht eine Kolik ausgelöst (Selby), welche eine Kontraktion des Nierenbeckens hervorruft und uns kein richtiges Bild von der Größe und Form des Beckens gibt.

Das so hergestellte Röntgenogramm zeigt nun einen völligen Ausguß des Ureters, des Nierenbeckens und der Kelche.

Abbildung 1 zeigt uns die Skizze eines derartigen Bildes mit einer Beckenerweiterung geringen Grades.

Oehlecker hat beide Nieren und Harnleiter gleichzeitig mit Kollargol gefüllt und Übersichtsaufnahmen des uropoëtischen Systems angefertigt. Er hat besonders Lageveränderungen von Nierenbecken und Harnleiter so schön dargestellt.

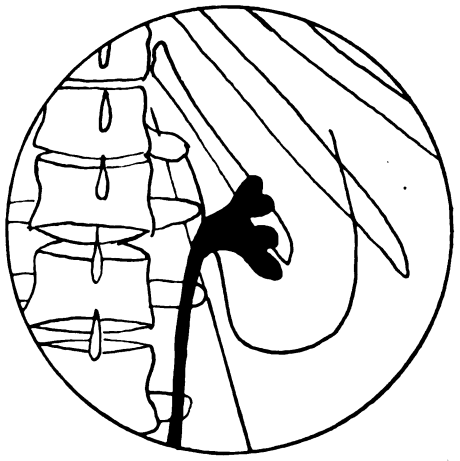

Abbildung 1.

Denselben Zweck wie die Kollargolfüllung der Harnwege bei der Röntgendiagnostik verfolgt die Einblasung von Luft oder Gas. Um die größtmöglichsten Dichtigkeitsunterschiede in der Nierengegend zu schaffen, hatte schon Moullin die Luftaufblähung des Magens, Eppinger die Luftaufblähung des Kolon empfohlen. Die Blase vor der Röntgenuntersuchung mit Gas zu füllen, schlug zuerst Witteck vor, um die Darstellung sonst nicht sichtbarer Blasensteine (Harnsäure) zu ermöglichen, welche sich in der Gasumgebung vorzüglich abheben, ein Verfahren, das in geeigneten Fällen heute noch geübt wird. Burckhardt und Polano gingen einen Schritt weiter und wiesen auf die Möglichkeit der Sauerstoffüllung des Nierenbeckens hin. Wieder waren es von Lichtenberg und Dietlen, welche sich der neuen Methoden annahmen und sie nachprüften, besonders veranlaßt durch den Umstand, daß auch erfahrenen Röntgenologen bei 2—3% ihrer Fälle Mißerfolge bei der Steindiagnose mittelst der gewöhn-

Digitized by Google

lichen Röntgenuntersuchung angaben. Ferner in der Hoffnung, durch Schaffung der günstigsten Dichtigkeitsunterschiede stets eine genaue Lokalisation von Konkrementen, ob Beckenstein, Kelchstein, in welchem Kelch, zu ermöglichen. Sie bliesen in sechs Fällen unter mäßigem Druck Sauerstoff in den Ureterkatheter ein. Der Urin wurde leicht verdrängt, und sie bekamen bei der Aufnahme ein deutliches Bild der Kelche, des Beckens und des Ureters. Durch den Sauerstoff war das Nierenbecken samt Kelchen vollkommen entfaltet und deutlich begrenzt. Die Ausführung der Untersuchung wurde schmerzlos und gut vertragen. Die nachher vorgenommenen Kollargolaufnahmen derselben Patienten deckten sich genau mit den Sauerstoffbildern. Albers-Schönberg u. a. warnten zwar vor dieser Methode, da sie die Möglichkeit einer Entstehung von Embolien befürchteten. v. Lichtenberg und Dietlen sind aber der Ansicht, daß in der Niere ein derartig guter Schutzwall vor der Blutbahn besteht, daß man keine Befürchtungen nach dieser Richtung hin zu hegen brauche. Sie haben keine unangenehmen Nebenwirkungen erlebt und sehen durch das Sauerstoffverfahren alle Bedingungen für eine verfeinerte, sichere Steindiagnose im negativen und positiven Sinne erfüllt.

Cole hält für die Bestimmung der Gestalt und Lage der Nierenkelche die Einblasung von Luft in das Nierenbecken für zweckmäßiger als die Kollargolfüllung. Der Katheter brauche nicht ganz bis in das Becken eingeführt zu werden, die eingeblasene Luft könne durch den Katheter wieder entweichen, und es bestehe nicht die Gefahr, daß Kollargol in der Niere zurückbliebe.

Über eigene Erfahrungen in der Sauerstoffaufblähung des Nierenbeckens verfüge ich nicht. Sie hat sich scheinbar noch nicht die Beliebtheit erworben, wie die Pyelographie nach Kollargolfüllung, welche sich in ihrem Indikationsgebiet durchaus bewährt hat.

Wenn auch in den meisten Fällen das unkomplizierte Röntgenogramm, verbunden mit den übrigen klinischen Untersuchungsmethoden (Cystoskopie, Harnleiterkatheterismus, funktionelle Nierenuntersuchung usw.), zur Diagnostik der in Frage kommenden Nierenerkrankungen ausreicht, so hilft doch häufig die Pyelographie noch weiter, besonders bei der Beurteilung der Nierenbeckenerweiterungen und der Harnleiterstrikturen.

Lithiasis.

Die Röntgenstrahlen haben in der Diagnostik der Nierensteine eine große Umwälzung hervorgerufen. Mannigfach sind die Symptome, die auf eine Steinbildung hinweisen, und selten sind sie so eindeutig, daß sie ohne weiteres zur Diagnose führen. In vielen Fällen bringen Koliken oder Schmerzen überhaupt den Patienten zum Arzt, daneben können dann alle weiteren Symptome fehlen. Der Schmerz wird häufig nicht richtig lokalisiert, so daß die falsche Seite als die verdächtige angesehen wird. In manchen Fällen wird Blutabgang im Urin zuerst auf eine Nierenerkrankung hinweisen, oft ist aber der Urin ganz einwandsfrei. Am nächsten bringt uns der Diagnose die Cystoskopie und funktionelle Nierenprüfung, sie kann uns über die Nierenfunktion aufklären und eventuell zeigen, welche Seite die erkrankte ist. Aber auch sie vermag uns die Anwesenheit von Konkrementen nicht mit absoluter Sicherheit zu beweisen noch weniger über die Zahl und Größe der Steine Auskunft zu geben, ganz abgesehen davon daß der Ureterenkatheterismus nicht jedesmal gelingt resp. anwendbar ist (bei Kindern, bei Harnröhrenstrikturen usw.).

Da mußte denn eine Methode mit Freuden begrüßt werden, die in jedem Falle die Steine direkt sichtbar machen und dadurch zu einer exakten Diagnose führen konnte Und nicht nur in steinverdächtigen Fällen trat der große Nutzen der radiologischen Untersuchung offen zu Tage, sondern auch ganz besonders in den Fällen, wo die Symptome überhaupt nicht direkt auf eine Erkrankung des uropoetischen Systems hinweisen, wo sie vielmehr auf Magenstörungen, Appendixerkrankungen, Affektionen der Leber- und Gallenwege und anderer Organe bezogen werden können. So fand Haenisch in einem Falle, wo alle Symptome auf Gallensteinkoliken

Digitized by Google

deuteten, bei der Radiographie einen Steinschatten im rechten Nierenbecken und bei der Operation eine gewaltige, geschlossene Pyonephrose mit Stein. Gardini teilt einen Fall mit, wo er zufällig bei einem als Neurastheniker geltenden Manne einen Steinschatten fand. Chabaneix hat einen Patienten beobachtet, bei dem die klinischen Symptome niemals an Nierensteine, vielmehr an gastrische Krisen hatten denken lassen. Die Röntgenuntersuchung ergab acht Steine, drei im Nierenbecken, fünf im Parenchym. Giuliani und Arcelin fanden gelegentlich einer ärztlichen Untersuchung wegen Hustens im Urin Albumen und rote Blutkörperchen, ohne daß je von Seiten der 25jährigen Patientin Krankheitserscheinungen, die auf die Nieren hindeuteten, geäußert wurden. Die Röntgenuntersuchung zeigte einen Solitärstein der rechten Niere. Bazy und Desterres hoben daher den Nutzen des radiologischen Steinnachweises für derartige Fälle besonders hervor und teilten diese in fünf Gruppen: 1. Nierensteine, bemerkbar nur durch Schmerzen, ohne Urinbefund. 2. Nierensteine, die sich durch paradoxe Schmerzphänomene kennzeichnen. 3. Nierensteine ohne Symptome. 4. Nierensteine mit multipler Lokalisation. 5. Nierensteine als Komplikation anderer Erkrankungen.

Man soll daher auf keinen Fall versäumen, wenn auch nur die geringste Möglichkeit für die Erkrankung einer Niere vorhanden ist, diese röntgenographisch zu untersuchen. Schon durch das Ausschließen dieser Möglichkeit ist die Diagnose gefördert. Wie sehr man sich dieser Tatsache schon bewußt ist, geht aus dem Umstand hervor, daß die meisten Statistiken über verhältnismäßig viele negative Befunde berichten. Eine große Zahl Patienten wird eben zum Zwecke der Exclusio zur radiologischen Untersuchung geschickt.

Wie wir gesehen haben, sind wir bei tadelloser Technik fast stets in der Lage, die Konkremente zu finden.

Immelmann publizierte eine Statistik über 2800 Nierensteinuntersuchungen: In 466 Fällen, also in ca. $^1/_6$ der Fälle, wurden Konkremente gefunden, und zwar 354 in Nieren, 112 in Harnleitern. Er schätzt seine Fehldiagnosen auf 3%. In 1% der Fälle wurde trotz negativen Röntgenbefundes ein Stein gefunden, es waren dies meist Harnsäuresteine. Bei Männern waren beide Seiten gleichmäßig beteiligt, bei Frauen war die rechte Seite bevorzugt[1]).

Haenisch fand unter 303 Untersuchungen 85 mal Steine, 53 mal in der Niere, 24 mal im Ureter, 4 mal in Niere und Ureter. Er schätzte seine Fehldiagnosen auf 2%, modifizierte sie später aber auf 1%.

Leonard verfügte über 331 Fälle, er fand 99 mal Calculi, 33 mal in der Niere, 66 mal im Ureter. Es gab seine Fehldiagnosen bei positivem Befund auf 3%, bei negativem auf 2% an.

Reid fand bei 150 Fällen 36 mal Steine, 3% Fehldiagnosen.

Baetjer hat 700 Fälle untersucht, 60% kamen mit Steinverdacht, bei 40% wurden nur Steine gefunden.

Hartung hat 660 Untersuchungen bei 269 Patienten gemacht und 45 mal Steine gefunden. Fehldiagnosen $1{,}85\%$.

Kienböck gibt seine Fehldiagnosen auf 2% an.

Van der Goot untersuchte 200 Fälle und fand 35 mal Steine.

Eastmond berichtete über 80 Fälle. Von 58 mit klassischen Symptomen hatten 24% Steine, und zwar nur 14% in der vermuteten Region, während bei 22 Patienten mit vagen und uncharakteristischen Symptomen in 41% Steine gefunden wurden.

H. Hoffmann machte bei 725 Patienten 1900 Aufnahmen, in 132 Fällen konnte er Konkrementbildung, in 26 Fällen andere Veränderungen (Tumor, Hydronephrose usw.) nachweisen.

---

[1]) Immelmann hat in seinem erst nach Abschluß dieser Arbeit erschienenen Buche: Das Röntgenverfahren bei Erkrankungen der Harnorgane. Berlin, Verlag Meußer, 1913, noch eine Statistik über 3000 Fälle gegeben. Nach dieser fand er unter den 3000 Untersuchungen 490 mal Steinschatten, und zwar 369 mal in Nieren, 121 mal in Ureteren. Seine Fehldiagnosen bei positivem Befund schätzt er auf 4%, bei negativem Befund auf 2%.

Digitized by Google

Ich selber habe in den letzten drei Jahren bei rund 200 Patienten 487 Aufnahmen gemacht und 21 mal Konkrementschatten, 19 mal einseitig, 2 mal doppelseitig gefunden. Bei den meisten Fällen wurde die Diagnose durch die Operation bestätigt, nur einmal, es war bei einem 8jährigen Kinde, wurde kein Stein gefunden, der Fall blieb auch im übrigen dunkel. In zwei Fällen, bei denen bei der Aufnahme kein Steinschatten gefunden wurde, ging einige Tage später ein Konkrement per vias naturales ab. Da nur die Nieren untersucht waren, ist anzunehmen, daß die Konkremente schon in der Blase saßen.

Ich habe schon oben darauf hingewiesen, daß nach unserer heutigen Anschauung die Zusammensetzung der Konkremente nicht mehr die Rolle spielt wie früher, und daß ihre Darstellung vielmehr eine Sache der Technik ist. Nur ganz kleine Harnsäurekonkremente müssen wir auch heute von der Diagnose ausschließen. Aber hier kann unter Umständen das Einlegen einer Uretersonde (Osgood, Haenisch u. a.) oder die Sauerstoffinsufflation (von Lichtenberg und Dietlen) noch zum Ziele führen.

Die Form der Konkremente können wir auf dem Radiogramm bei gut fixierter Niere genau erkennen. Ist die Niere nicht gut fixiert (vor Einführung des Luffaschwammes), so markiert sich die von oben nach unten gehende Nierenbewegung dadurch, daß die seitlichen Grenzen des Steinschattens scharf gezeichnet, die obere und untere Kontur aber verwaschen sind und „kammartig" aussehen (Albers-Schönberg). Tafel XI, 2 zeigt einen Fall, wo der Stein wegen mangelnder Fixierung der Niere ein derartiges Aussehen hat. Der Nierenschatten ist zwar sichtbar, aber ebenfalls unscharf.

Größere Steine des Nierenbeckens haben meist eine charakteristische Form, nach dem Ureter zu haben sie einen Sporn, nach der Niere zn spitze Ausläufer, die den Kelchen entsprechen. Unter 21 positiven Fällen beobachtete ich dreimal exorbitant große Konkrementbildung.

G. W., Diplomingenieur, 30 Jahre, leidet seit zwei Jahren an Schmerzen in der linken Seite. Die Nieren sind nicht palpabel, aber links besteht Druckempfindlichkeit. Der Urin ist getrübt, flockig, enthält $^1/_2{}^0/_{00}$ Albumen, reichlich Leukozyten, keine Epithelien. Die Cystoskopie[1]) zeigt an den Uretermündungen keine Veränderungen, beide Ureteren kontrahieren sich kräftig. Blaufärbung tritt rechts nach 10, links nach 11 Min. ein. Während jedoch rechts stets intensiv blaugefärbte Wolken kommen, hat man den Eindruck, als ob sich links perpetuierlich ein feiner Urinstrom entleert. Das Röntgenbild (Tafel XI, 3) zeigt einen deutlichen Nierenschatten, das ganze Nierenbecken ausgefüllt von einem großen Konkrementschatten. Nach dem Ureter zu tritt der Schatten zapfenförmig 5—8 mm weit aus dem Nierenschatten heraus, nach der Niere zu sieht man ihn sich baumartig in die Kalizes verzweigen. Die Operation ergab einen Korallenstein, der das Becken ausfüllte.

Um ein noch größeres Konkrement handelte es sich im nächsten Falle.

M. K., 46 Jahre, Gastwirtsfrau, leidet schon lange an Steinbeschwerden. Der Urin war oft trübe und bluthaltig. Vor 12 Jahren gingen bereits bis bohnengroße Steine ab. Seit einigen Monaten starke Rückenschmerzen. Der Urin ist stark getrübt mit schleimig-eitrigem Bodensatz, enthält Albumen, im Sediment rote und weiße Blutkörperchen, Epithelien aller Sorten, keine Zylinder. Cystoskopisch zeigt sich die Umgebung der rechten Uretermündung ödematös geschwollen. Blauprobe links nach $8^1/_2$ Min. positiv, rechts negativ. Bei Druck auf die rechte Niere entleert sich aus der Uretermündung in großen Windungen eine dicke Eiterwurst. Auf dem Röntgenbild (Tafel XI, 4) sieht man rechts keinen deutlichen Nierenschatten, dafür aber einen Konkrementschatten von fast Faustgröße. Nach der Wirbelsäule zu hat der Schatten eine konvexe Begrenzung, welche weiter nach unten in der Gegend, wo man die Einmündung des Ureters in das Nierenbecken vermuten muß, in einen spitzen Sporn ausläuft. Lateralwärts, sowie nach oben und unten zeigt der Schatten mannigfache Ausläufer und Verzweigungen. Am unteren Pol liegen noch drei einzelne Schatten. Die Operation ergab eine stark vergrößerte Niere, in ihr ein kolossaler Korallenstein, der von Eiter umspült war. Von Nierensubstanz war kaum noch etwas erkennbar.

---

[1]) Die cystoskopischen Untersuchungen und die Operationen in der Mehrzahl der von mir berichteten Fälle wurden von Herrn Prof. Ehrich ausgeführt, welcher mir auch in entgegenkommendster Weise die Krankengeschichten überließ. In einigen Fällen, die ich Herrn Privatdozenten Dr. Bennecke resp. dem Frauenarzt Herrn Dr. Eberhard verdanke, nahmen diese Herren die Cystoskopie und den Ureterenkatheterismus vor.

Digitized by Google

Der dritte Fall betraf einen 57jährigen Privatier F. K., der schon vor 30 Jahren Griesabgang gehabt hatte, im Laufe der letzten 10 Jahre, waren ihm 16 Steine von verschiedener Größe abgegangen. Im April 1910 ist ihm ein rechtsseitiger Ureterstein operativ entfernt worden. Wegen starker Schmerzen kam er im November 1911 zwecks Röntgenuntersuchung zu mir. Das Röntgenogramm (Tafel XI, 5) der linken Niere zeigt einen Steinschatten von enormer Größe, er ist in der Längsausdehnung 12,5 cm lang. Man kann an dem Schatten ein mittleres, kompakteres Stück unterscheiden, von welchem aus sich die Konkrementbildung nach oben, unten und lateralwärts entwickelt hat. Die rechte Niere ist frei von Konkrementen, ebenso der linke Harnleiter. Im rechten Harnleiter (Tafel XI, 6) dagegen kann man oberhalb des 5. Querfortsatzes einen länglichen, bohnengroßen Konkrementschatten wahrnehmen. Dieser Röntgenbefund gab die Indikation zur Operation. Es wurde beschlossen, zunächst den Stein aus dem rechten Ureter zu entfernen, um die rechte Niere wieder funktionsfähig zu machen, da von der linken nach dem Röntgenogramm nicht mehr viel zu erhoffen war. Die Operation verlief gut, der Stein wurde entfernt und die Wunde heilte. Leider sollte es aber nicht zur Operation der Steinniere kommen, der Patient starb an einer interkurrenten Magenblutung. Bei der Sektion zeigte sich die Niere stark vergrößert, Becken und Calizes dem Röntgenbilde entsprechend mit einem großen weitverzweigten Konkrement ausgefüllt.

Bei derartig großen Steinen wie den oben beschriebenen, ergibt sich ihre Lage in der Niere schon aus der Form ihres Schattens. Anders ist es mit kleineren Konkrementen.

Bevor es regelmäßig gelang, den Nierenschatten selbst auf die Platte zu bringen, mußte man sich bei der Lagebestimmung der Steine nach den letzten Rippen und Querfortsätzen der Wirbel richten. Nach Albers-Schönberg werden die Steinschatten um die letzte Rippe herum gefunden, aber auch noch oberhalb derselben und nach unten zu neben der Wirbelsäule. Gewöhnlich sind sie drei querfingerbreit von der Wirbelsäule entfernt, liegen sie der letzteren näher, so sind sie entweder im Nierenbecken oder im Ureter, liegen sie weiterab, sind sie in den Kelchen oder im Parenchym.

Heute sind wir in der Lage, uns nach dem Nierenschatten selbst zu richten, wir können daher nicht nur die Größe und Zahl[1]) der Steine angeben, falls sich ihre Schatten nicht decken, sondern sie auch genau in der Niere lokalisieren, ob sie im Nierenbecken, in den Kelchen, im Parenchym, im oberen oder unteren Pol liegen, oder ob sie sich schließlich nicht mehr in der Niere, sondern im Harnleiter befinden. Die Darstellung des Nierenschattens ist deshalb von kolossaler Bedeutung für den Chirurgen, da er sich schon vor Öffnung des Abdomens den Operationsplan machen kann.

Die Radiographie ist sogar der manuellen Untersuchung der Niere während der Operation überlegen. Cole fand 6 Steine auf der Platte, bei der Operation nur einen. Die anderen 5 wurden 6 Wochen später spontan entleert. Ebenso wies van der Goot einen Stein nach, der bei der Operation übersehen war.

Selbst bei Nierenverlagerung ist die Lokalisation in präziser Form möglich. Wenn die Niere sich gedreht hat (Tafel XII, 7), so daß wir nicht ihren Breiten-, sondern ihren Tiefendurchmesser vor uns haben, können wir allerdings nicht genau sagen, ob der Stein im Becken oder in einem Kelch sitzt, immerhin können wir sehen, ob er sich in der Höhe des Nierenbeckens befindet, oder mehr dem oberen resp. unteren Pole angehört.

Bei doppelseitiger Konkrementbildung ist die Röntgendiagnose besonders wertvoll, weil durch sie in vielen Fällen neben den funktionellen Untersuchungsmethoden bestimmt wird, welche Seite zuerst operiert werden muß. (Siehe den Fall zu Tafel XI, 5 u. 6.)

Auch für die abwartende Therapie ist das Röntgenbild von eminenter Wichtigkeit, da man eine ev. Änderung in der Lage, ein Wandern der Steine in den Harnleiter und eine ev. Vergrößerung derselben beobachten kann. Smart berichtet z. B. über einen Fall, wo der Stein zwischen 1. und 2. Aufnahme vom Becken in den Ureter gewandelt war. Haenisch untersuchte einen Patienten, bei dem der Stein in 4 Monaten um das Fünffache gewachsen war. Aus diesem Grunde ist es dringendes Erfordernis, kurz vor einer in Aussicht genommenen

[1]) Rhys konnte auf einer Platte 27—28 Steinschatten zählen. Die Operation ergab einen großen und 28 kleine Steine.

Digitized by Google

Operation die Röntgenuntersuchung zu wiederholen, um Gewißheit zu haben, ob auch keine Veränderung in der Lage der Konkremente, besonders im Ureter, stattgefunden hat. Schwieriger ist die Lokalisation bei Kindern, da wir hier den Nierenschatten selten auf die Platte bekommen. Rafin publizierte 39 Beobachtungen bei Kindern, dreizehnmal fand er Schatten in der Niere, achtzehnmal im Ureter, zweimal in beiden. Ebert fand bei einem 6jährigen Kinde, das in Intervallen von 4 Wochen an Koliken litt, einen haselnußgroßen Stein.

In den meisten Fällen werden wir also bei Erwachsenen die Steine im Nierenschatten lokalisieren können. Stoßen wir auf ganz besondere Schwierigkeiten, so können wir die Pyelographie heranziehen, durch sie wird sich dann eine genaue Lagebestimmung erreichen lassen.

Ist man im Zweifel, ob der Schatten der Niere angehört, so muß eine zweite Aufnahme mit veränderter Projektionsrichtung gemacht werden. Ist auf diesem zweiten Bild die Projektion des Steines in gleicher Weise verändert wie die Niere selbst, so gehört er der Niere an.

Wechselt ein in der Nierenbeckengegend gelegener Steinschatten bei verschiedenen Aufnahmen seine Lage, so läßt sich nach Kienböck annehmen, daß wir es mit einem erweiterten Nierenbecken zu tun haben, in dem der Stein wie in einem schlaffen Sack liegt.

Anomalien im Verlauf des Ureters (s. unten) können die Darstellbarkeit von Uretersteinen erschweren. Zu besonderen Schwierigkeiten kann es kommen, wenn der Ureter nicht neben der Wirbelsäule, sondern vor den Wirbelkörpern verläuft, ein im Wirbelschatten liegender Stein wird sich dann meistens nicht markieren. Albers-Schönberg berichtet über einen solchen Fall, in dem trotz klinisch positiven Befundes kein Stein auf den Platten gefunden wurde. Erst eine Aufnahme, bei welcher die Lichtachse des Zylinders nicht seitlich auf die Nierengegend, sondern genau auf die Mitte der Wirbelsäule gerichtet war, zeigte einen kirschgroßen, zackig konturierten Stein im Ureter 1 cm rechts oberhalb des Proc. transvers. des 4. Lendenwirbels. Das Konkrement war mithin in den Wirbelschatten hineinprojiziert und somit unsichtbar gewesen, während es bei medianer Einstellung aus dem Wirbelsäulenschatten herausprojiziert wurde. Albers-Schönberg empfiehlt in ähnlichen unklaren Fällen außer den typischen Einstellungen auch eine Medianaufnahme zu machen, die gewissermaßen als Übersichtsaufnahme der beiderseitig neben der Wirbelsäule gelegenen Partien gelten kann. Kienböck zieht den Schluß, daß es sich, wenn sich der Steinschatten mit der Wirbelsäule deckt, um Hufeisenniere handle.

Cabot und Dodd haben durch klinische Beobachtungen und röntgenographische Studien am Skelett nachgewiesen, daß Harnleitersteine von selbst höherer Dichtigkeit auf der Platte nicht sichtbar werden, wenn sie an der Stelle liegen, wo sich Harnleiter und iliakale Gefäße kreuzen, und wenn die Aufnahme in senkrechter Richtung gemacht wird. Hingegen kann man die Steine sichtbar machen, wenn man die Röhre in der Höhe des Nabels einstellt und schief in der Richtung auf das Becken bestrahlt.

Besondere Aufmerksamkeit ist dem Schatten des Kreuz- und Darmbeines zuzuwenden, da auf ihnen liegende Konkrementschatten leicht übersehen werden. Tafel XII, 8 zeigt einen derartigen Konkrementschatten 2 cm breit von der Synchondrosis entfernt. Der Ureter verläuft in diesem Falle sehr lateral.

Betrachten wir nun die Fehlerquellen, die bei der Diagnose des Nierensteines beobachtet sind.

Vielfach ist davor gewarnt, die Schatten von ossifizierten Rippenknorpeln, welche in die Nierengegend projiziert waren, für Nierensteine anzusehen. Dieser Irrtum wird heute wohl kaum noch passieren, da wir bei Anwendung der Kompressionsblende den Zylinder meist unterhalb des Rippenbogens einstellen, und die vorderen Rippen gar nicht in den Strahlenkegel fallen.

Zu Irrtümern können aber die oft verdickten äußersten Spitzen der Processus transversi der Lendenwirbel Anlaß geben. Die Querfortsätze sind oft so dünn, daß sie stellenweise leicht durchstrahlt werden und nur das äußerste Ende hervortritt. Dies kann dann mit einem Konkrement verwechselt werden (Köhler).

Digitized by Google

Chronische Induration des Nierenparenchyms wurde von Smart als Fehlerquelle angesehen, Narbenbildung von Baetjer.

Mehrfach sind Kalkablagerungen in tuberkulösen Prozessen der Niere für Konkremente gehalten worden. Sträter hat als erster auf diese Kalkablagerungen aufmerksam gemacht.

Neuhäuser hatte auf einer Platte zwei zirkumskripte Schatten in der Niere gefunden und eine Lithiasis angenommen. Die Operation ergab eine alte tuberkulöse Pyonephrose mit zahlreichen Zerfallshöhlen. In zwei dieser Höhlen war eine kittartige Masse vorhanden, die die Schatten hervorgerufen hatte.

Noeßke sah auf einem Röntgenogramm einen großen Schatten im Nierenbecken mit Fortsätzen, die den Nierenkelchen entsprachen. Bei der Operation fand er eine totale Nierenschrumpfung mit Verschluß des Nierenbeckens, in der Niere verkästen und verkalkten Eiter.

Um sich vor derartigen Verwechselungen zu schützen, ist vor allem darauf zu achten, daß die Dichte des Schattens solcher Herde selten so kräftig ist wie beim Nierenstein, ferner daß die Konturen dieser Herde weniger distinkt und mehr verwaschen sind.

Goldenberg publizierte einen Fall, bei dem die Anamnese typisch für Nephrolithiasis war. Die Röntgenogramme zeigten in der linken Niere 2 Konkrementschatten, einen oberen von Pflaumen- und einen unteren von Haselnußgröße, beide mit nicht besonders scharfen Rändern, aber sich stark von der Umgebung abhebend, in der rechten Niere einen langen, nach der Wirbelsäule zu konkav gekrümmten, an beiden Enden mit knopfförmigem Fortsatz versehenen Schatten. Die Cystoskopie zeigte beiderseits normale Entleerung, aber keine Blaufärbung. Es wurde die Diagnose auf doppelseitige Nephrolithiasis gestellt. Die Operation zeigte links ein hydronephrotisch erweitertes Nierenbecken, das klaren Urin enthielt, untermischt mit zahlreichen feinsten Kalkniederschlägen. Die Niere selbst war stark vergrößert, die Substanz oben nur 1,5 bis 2 cm breit. In diesem Falle hätten schon die unscharfen Ränder die Diagnose zweifelhaft machen müssen, mit Hilfe der Pyelographie wäre der Irrtum leicht aufgeklärt.

Grosglik fand bei einem 58jährigen Patienten einen ausgesprochenen Steinschatten in der Nierengegend. Bei der Operation fand er ein verkalktes Gerinnsel in einer fast ganz karzinomatös veränderten Niere. Mit Rücksicht hierauf nahm Grosglik auch in einem zweiten Fall, der nicht operiert wurde, die gleichen Verhältnisse an, besonders, da sich ein Jahr später Schatten zeigten, die als Metastasen angesprochen wurden.

Heineke beschrieb einen Fall von Sarkom des Femur mit multiplen Knochenmetastasen. In der Gegend der linken Niere fand er eine flache, feste, knochenharte Platte von gelblichweißem Geschwulstgewebe, hinter der ein apfelgroßer Tumor zum Vorschein kam.

Vor Verwechselungen mit Pankreassteinen, die vom Schatten der Niere gedeckt werden könnten, warnt Sträter. Wiederholte Aufnahmen in verschiedenen schrägen Richtungen, durch welchen die Pankreassteine entweder vom Nierenschatten wegprojiziert werden, oder aber ihre Lage zum Nierenschatten ändern, was bei Nierensteinen nicht der Fall ist, schützen uns vor Irrtümern. Von Cole ist auf die Verwechslung mit einem Karzinom des Pankreaskopfes hingewiesen.

Wesentlich größer ist die Zahl der Gebilde, welche im Verlaufe des Harnleiters Schatten auf der Platte hervorrufen und Harnleitersteine vortäuschen können. Haenisch hat die ganze Reihe dieser Fehlerquellen zusammengestellt. Viele von ihnen sind nur ein einziges Mal beobachtet, einige überhaupt nicht, sondern nur als Möglichkeiten zu Verwechslungen beschrieben. In der Hauptsache sind es Kalkablagerungen in anderen Organen, die zu Irrtümern führen können. Am häufigsten treten uns im Verlaufe des Ureters zwei Gruppen entgegen: im kleinen Becken sind es die sog. „Beckenflecke", in den oberen Partien sind es Verkalkungen von Mesenterialdrüsen.

Auf die „Beckenflecke" machte Albers-Schönberg zuerst aufmerksam. Es sind kleine runde, hirsekorn- bis erbsengroße Schatten, die sich mit Vorliebe in der Gegend der Spina ischii und des horizontalen Schambeinastes abheben, aber sie werden auch weiter medial in der

Digitized by Google

Harnleitergegend angetroffen. E Fraenkel stellte durch Untersuchungen an Leichen fest, daß diese Beckenflecke die Schatten von Venensteinen sind. Auch Forssell hat an Leichen nach voraufgegangener Röntgenographie diese Schatten durch schichtenweise Sektion aufgesucht, stets haben die typischen Beckenflecke Phlebolithen entsprochen. Forssell fand bei 38 Fällen (Lebende und Leichen) 21 mal Phlebolithen, 10 mal doppelseitig, 11 mal einseitig. Bei Männern lagen 68% der Phlebolithen unterhalb der Spina ischii, 25% an der Spina, 7% oberhalb derselben, bei Frauen 58% unterhalb, 14% an und 28% oberhalb der Spina. Von Patienten über 50 Jahre hatten $^2/_3$ Phlebolithen. Bei den Frauen lagen die Phlebolithen in einem ziemlich weiten Bogen in den Seitenteilen des kleinen Beckens mit dem unteren Ende näher der Mittellinie. Bei Männern lagen sie in der Regel in Reihen, in gerader Linie oder im Bogen, im vorderen Teil des Beckens oft in einem kleinen Knäuel (im Plexus prostaticus). Letzteres scheint Forssell bei Prostatahypertrophie oft der Fall zu sein.

Stieda hielt die Albers-Schönbergschen Beckenflecke für Schatten von mitunter vorkommenden Verdichtungen bzw. knopfartigen Verdickungen im Bereiche der Spina ischiadica. Albers-Schönberg giebt das Vorkommen dieser Anlagerungen der Spina isch. zu, sie lassen sich aber durch ihre meist nicht runde, sondern unregelmäßige Form von Beckenflecken unterscheiden, ferner auch dadurch, daß sie dieselbe Knochenstruktur wie die Spina zeigen.

Goldammer berichtet über 17 Fälle von Phlebolithen. Ihm fiel auf, daß von den 17 Fällen bei 5 eine steinbildende Diathese mit Sicherheit nachgewiesen wurde und bei 7 anderen nach den klinischen Erscheinungen der Verdacht auf eine solche nahe lag. Die Beckenflecke waren zehnmal doppelseitig, siebenmal einseitig. Ihr typischer Sitz war der kreissegmentförmige Raum zwischen Spina isch. und der Symphyse, nach außen begrenzt von der Pars pubica der Linea terminalis, und zwar lagen sie, wenn multipel vorhanden, in der Regel perlschnurartig angeordnet, in einem nach außen konvexen Bogen.

Robinsohn versuchte die Beckenflecke mit den verkalkten Produkten der degenerativen Synovitis der Schleimbeutel, mit Bursolithen, zu identifizieren. Das Vorkommen zahlreicher Bursen im Becken (Bursa musc. obturatorii, bursa glutaei max.) ermöglichen das Entstehen solcher Produkte an den fraglichen Stellen. Robinsohn beobachtete in einer großen Reihe von Fällen ein regelmäßiges Syndrom von Beckenflecken und Ischias, und zwar in der Weise, daß in jedem Falle von Beckenflecken floride oder abgelaufene Ischias vorlag. Er vermutete daher einen Zusammenhang zwischen Beckenflecken und Ischialgie.

Diesen Ausführungen stehen die Mitteilungen anderer gegenüber, daß keineswegs bei Ischias immer Beckenflecke gefunden werden. Jedenfalls ist die Deutung der Beckenflecke als Venensteine durch die Arbeiten von Fraenkel und Forssell als bewiesen anzusehen. Auch Haenisch fand gelegentlich einer Rektum-Operation in einer Vene harte Körnchen, die die typischen Schatten gaben und sich anatomisch als Phlebolithen auswiesen.

Tafel XII, 9 zeigt Phlebolithenschatten von verschiedener Form und Anordnung, welche sich durch die Aufblähung der Blase mit Sauerstoff besonders schön hervorheben.

Bezüglich der Lage der Beckenflecke zum Ureter ist zu sagen, daß letzterer meist weiter medial verläuft. Die Beckenflecke unterscheiden sich durch ihre in den meisten Fällen runde Form von ev. Harnleitersteinen, da letztere mehr länglich oder zackig sind.

Nicht so häufig wie Beckenflecke treten uns Verkalkungen von Mesenterialdrüsen bei der Untersuchung der Harnleiter entgegen. Ich fand unter 200 Fällen sechsmal solche Drüsenschatten, und zwar immer nur einseitig, fünfmal bei Frauen, einmal bei einem Mann. In zwei Fällen wurde gleichzeitig ein Harnleiterkonkrement gefunden. Die verkalkten Mesenterialdrüsen findet man von dem Querfortsatz des zweiten Lendenwirbels abwärts bis zur Crista ilei, am häufigsten längs des äußeren Psoasrandes. Ihre Schatten sehen nicht homogen aus, sondern mehr fleckig, „maulbeerartig“, „wie aus vielen größeren Bröckeln zusammengesetzt“ (Köhler). Dabei kann ihre Größe sehr wechseln. So sehen wir auf Tafel XII, 10 drei derartige Verkalkungen, die obere ca. haselnußgroße mit unregelmäßiger Kontur liegt in Höhe

Digitized by Google

des Querfortsatzes des dritten Lendenwirbels und berührt auf dem Bilde den unteren Nierenpol, weiter unten zwei kleinere von Erbsen- bis Bohnengröße. Durch die Sichtbarkeit des Nierenschattens konnte die extrarenale Lage des größeren Konkrements sofort festgestellt werden. Gegen Ureterstein sprach die laterale Lage, die Größe des oberen Schattens und das Aussehen der Schatten.

Auf Tafel XII, 11 sehen wir mehrere kleine Schatten zwischen vierten und fünften Querfortsatz auf einem Haufen liegend, weiter nach unten, genau dem Psoasrand entsprechend zwei weitere längliche. Ihre Lage und Konfiguration nach konnten auch diese Schatten ohne weiteres als außerhalb des Ureters liegende Drüsenverkalkungen angesprochen werden.

Besonders schön zeigt Tafel XII, 12 das „maulbeerartige" Aussehen der Kalkeinlagerungen in den Drüsen. Es befinden sich in Höhe des 5. Querfortsatzes zwei solche Schatten von Haselnuß- und Bohnengröße. Wer sich dies Bild genau einprägt, wird schwerlich zu einer Verwechslung derartiger Drüsenschatten mit Harnleitersteinen kommen. Auf dem gleichen Bild findet sich nun im Kreuzbeinschatten in Höhe des zweiten Kreuzbeinwirbels rechts ein dritter erbsengroßer Schatten von unregelmäßiger Kontur. Die Cystoskopie mit Blauprobe zeigte links normale Nierenfunktion, rechts überhaupt keine Kontraktionen. Der linke Ureter war für den Harnleiterkatheter glatt durchgängig, rechts stieß man schon bald auf ein unüberwindliches Hindernis. Die Stelle entsprach der Gegend des vorhin erwähnten Schattens. Die Operation förderte ein erbsengroßes Konkrement zu Tage, das den Ureter vollständig verlegt hatte, dahinter war letzterer prall mit Eiter gefüllt.

Nicht ganz so einwandsfrei war die Diagnose in folgendem Falle zu stellen:

Es handelte sich um ein 34jähriges Fräulein mit Schmerzen in der rechten Nierengegend. Die Cystoskopie hatte links normale Verhältnisse ergeben, rechts war der Harnleiterkatheter aber nur wenige Zentimeter weit einzuführen. Beim Einspritzen von steriber Kochsalzlösung sah man deutlich aus der Uretermündung einen rückläufigen Strahl. Die Röntgenuntersuchung ergab normale Nierenbilder. Auf dem Röntgenogramm Tafel XIII, 13 der rechten Uretergegend sah man längs des Psoasrandes vom 4. Querfortsatz abwärts bis zur Christa ilei in Breite von ca. 1 cm eine Menge kleiner z. T. konfluierender Schatten. Ihrem Aussehen nach wurden diese Schatten sogleich als Drüsenverkalkungen angesprochen. Da aber ein völliger Verschluß des rechten Ureters bestand und die Schatten in Strangform gelagert waren, mußte man die Frage offen lassen, ob diese doch vielleicht von verkästem Eiter mit Kalkpartikelchen hervorgerufen sein könnten. Bei der Operation fand sich ein daumendick erweiterter, prall mit Eiter gefüllter Ureter (Bact. coli). Etwa 6 cm oberhalb der Blase bestand eine selbst für feinste Sonden nicht durchgängige Struktur. Keine Konkremente. Die Drüsenschatten fanden sich nach der Operation an gleicher Stelle.

In der Literatur sind Fälle von Drüsenschatten besonders bei Kindern beschrieben, so berichtet Dohan über einen Fall bei einem 12jährigen Mädchen. Auch H. Hoffmann beschreibt drei derartige Fälle. Voeckler teilt eine Fehldiagnose mit. Nach dem Röntgenbilde wurden rechts drei Konkremente angenommen, die Operation ergab aber keine Steine. Es hatte sich um Drüsenschatten gehandelt.

Hierher gehören wohl auch die beiden Fälle Cathelins, in denen trotz guter Röntgenbilder sich die Diagenose Ureterstein nicht bestätigte.

Als weitere Fehlerquellen bei der Harnleiteruntersuchung sind dann Gefäßverkalkungen zu nennen.

Fenwick berichtete über Verkalkung an der Teilungsstelle der Aorta.

Über Verkalkungen in der Arteria iliaca macht Albers-Schönberg Mitteilungen, doch weist er darauf hin, daß diese Arterie nicht den gleichen Verlauf wie der Ureter hat, sondern von der Synchondrosis zur Spina isch. zieht, während der Ureter direkt zur Blase geht. Bei Verkalkungen wird man in den meisten Fällen keine punktförmigen Flecke, sondern das Gefäß als Ganzes erkennen. Rochard berichtet einen Fall, der auf der Platte als Ureterstein gedeutet wurde, in Wirklichkeit aber ein Atherom der Iliaca ext. war. Israel sah eine isolierte Kalkplatte in der Arteria iliaca an der Kreuzungsstelle des Ureters. Verkalkungen der A. uterina wurden ebenfalls beobachtet.

Digitized by Google

Außer diesen beiden Arterien verläuft noch, worauf Forssell aufmerksam macht, die A. pud. int. von der Spina isch. über das Beckenlumen nach der Symphyse und kann bei Arteriosklerose gesehen werden. Forssell hat solche Verkalkungen beobachtet, es zeigte sich entweder ein diffuser Schatten des ganzen Gefäßes ev. mit sichtbarem Lumen, oder streifenförmige kleine Schatten, welche im Verhältnis zu den Beckenflecken wenig hervortraten.

E. Fraenkel berichtet über zwei Fälle, in denen er eine symmetrische Verkalkung der Samenleiterampulle fand; später fand er auch eine derartige Verkalkung einseitig, so daß auf eine Verwechselung mit Harnleitersteinen im untersten Abschnitt Obacht gegeben werden muß.

Prostatakonkremente (Forssell) kommen für den Harnleiter nicht mehr in Betracht, sie können höchstens mit Blasensteinen verwechselt werden.

Daß Kotsteine für Nieren- resp. Harnleitersteine imponieren, wird bei der heutigen Technik kaum noch vorkommen. Ihr Schatten ist meist diffus, sie sind stets von einer Gasblase umgeben.

Auf einen nicht allgemein bekannten normalen Skelettbefund macht Köhler aufmerksam: oben an der Beckenschaufel in der Nähe der Synchondrosis tritt häufig ein erbsengroßer, knopfartiger Schatten in die Weichteilauthellung heraus, der leicht als Konkrementschatten imponieren kann.

Von den sonst publizierten Fehlerquellen bei der Konkrementdarstellung will ich hier noch anführen: verkalktes Ovarium, verkalktes Myom, mit Verkalkung ausgeheilte Tubentuberkulose, Extrauteringravidität, Dermoidzyste, verkalkte Appendix epiploica, Enterolithen des Processus vermiformis, Gallenstein, der Platte anliegende Hautwarze, Einlagerungen in die Ligamenta sacro-iliaca, Sesambein in der Sehne des M. obturatorius, schließlich noch eingeführte Medikamente, eingespritztes Jodipin, per os genommenes Wismut und Salol, ja Haenisch fand sogar einen Schatten in der Nierengegend, der durch eine vorher eingenommene und noch nicht gelöste Blaudsche Pille verursacht war.

Wir sehen, das Heer der Fehlerquellen ist groß, aber es ist zu bedenken, daß viele Fälle, wie schon oben betont, singulär dastehen, viele Berichte über Fehldiagnosen aus der ersten Zeit der röntgenologischen Nierenuntersuchung stammen und nun durch Erweiterung unserer Kenntnisse und Verbesserung der Technik zu vermeiden sind. Immerhin ist es dringendes Erfordernis, daß jeder Röntgenologe und jeder Arzt, der sich mit der Röntgenuntersuchung von Nieren beschäftigt, über alle diese Fehlerquellen genau unterrichtet ist, nur dann wird er sich vor Irrtümern schützen können.

Trotzdem werden mitunter Fälle vorkommen, wo auch der geübte Röntgenologe über die Natur der Schatten im Zweifel sein kann und wo eine exakte Differentialdiagnose nötig ist. Hier hilft die Einführung der Uretersonde, eines mit einem Metallmandrin bewaffneten oder eines mit Wismut imprägnierten Ureterkatheters. Es können sehr wohl radiographisch dargestellte Schatten von Steinen im Harnleiter herrühren, und doch kann der Harnleiter für die Sonde glatt durchgängig sein. Macht man nun bei eingelegtem Katheter Aufnahmen in verschiedener Strahlenrichtung, so sieht man die Schatten von Harnleitersteinen stets dicht an dem Katheterschatten liegen, während Beckenflecke, Drüsenschatten oder dergleichen bei Verschiebung des Antikathodenspiegels eine seitliche Verlagerung erfahren. Dasselbe erreicht man, wenn man auf die gleiche Platte unter Verschiebung des Röhrenspiegels zwei Aufnahmen macht, oder auch durch Anfertigung einer stereoskopischen Aufnahme.

Daß trotz der Sondeneinführung eine mehrmalige Aufnahme in verschiedener Richtung nötig ist, beweist ein Fall Balls, der auf Grund des röntgenographischen Nachweises eines ovalen Schattens in der Linie eines in den Harnleiter geschobenen Bougies operierte und keinen Stein fand. Die Operation gab über den Schatten keine Aufklärung, er war nachher an gleicher Stelle. Reichmann dagegen konnte nach Einlegung von Bleibougies zeigen, daß fünf erbsengroße Schatten, die in der Uretergegend lagen, dem Ureter nicht angehörten.

Auch Fenwick konnte an der Hand von drei Fällen, die ihm als Uretersteine gebracht

Digitized by Google

waren, in Wirklichkeit aber keine waren, den großen Wert von schattengebenden Uretersonden beweisen.

In positivem Sinne fiel die Diagnose in folgendem von mir untersuchten Falle aus. Frl. B., 32 Jahre, leidet an Koliken mit Blutabgang. Die Cystoskopie ergibt, daß sich aus dem rechten Ureter nur ganz wenig verdickter Eiter entleert. Die Röntgenuntersuchung (Abb. 2) zeigt die Nieren von normaler Größe ohne Konkrement. An der rechten Seite befindet sich am Processus transversus des vierten Lendenwirbels ein erbsengroßer intensiver Schatten. Die Harnleitersonde läßt sich nur ca. 12 cm weit einführen. Die Aufnahme mit der Sonde zeigt nun den fraglichen Schatten kurz vor dem Sondenende, vielleicht durch eine Schleimhautfalte von ihm getrennt. Kontrollaufnahme mit Pyelographie bestätigt den Befund.

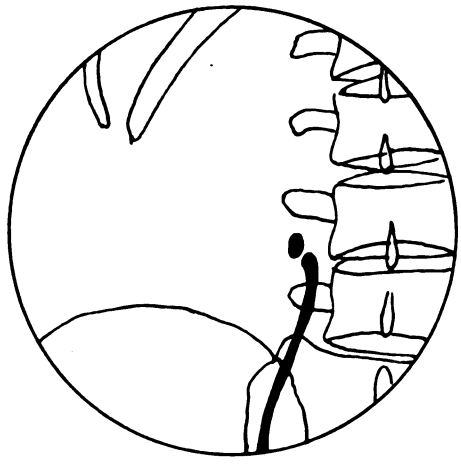

Abbildung 2.

Zu unerwartetem Resultat kam Hoffmann mit dieser Methode. Er hatte in einem Falle, in dem er keinen Nierenschatten bekommen konnte, eine Sonde bis zu dem Konkrementschatten eingeführt. Bei der Operation zeigte sich, daß der Stein nicht im Harnleiter, sondern in dem geschrumpften Teil einer Hufeisenniere lag.

In gleicher Weise wie die Sondeneinführung eignet sich die Pyelographie zur Bestimmung, ob der fragliche Schatten dem Ureter angehört. Unter Umständen ist dies Verfahren sogar vorteilhafter wie die Einführung der Sonde, da der Stein manchmal in einer Tasche liegt und dann dem Katheter nicht anliegt. So berichtet Lotsy über einen Fall, in dem er weit außerhalb des Ureters zwei kleine Schatten fand, die er für Drüsenschatten hielt. Nach einem Jahr fand er die Schatten an der gleichen Stelle. Jetzt gelang die Cystoskopie, die die Erkrankung der betreffenden Niere bewies. Bei der Operation zeigte sich, daß die beiden Steine in dem sackartig erweiterten und überhängenden obersten Teil des Ureters lagen. Hier hätte die Pyelographie gleich Klarheit geschaffen. Auch Oehlecker weist darauf hin, daß die Pyelographie sicherer ist als die Aufnahme mit Sonden, vor allem bei kleinen Steinen, an denen die Sonde vorbeirutscht, während das Kollargol sich hinter den Steinen staut. Er berichtet einen Fall, wo zwei kleine Steine, die Phlebolithen sehr ähnlich sahen, auf diese Weise diagnostiziert werden konnten.

Auf die Diagnose der Blasensteine will ich nicht weiter eingehen, hier kommt die Röntgendiagnose immer erst an zweiter Stelle. Eine Untersuchung mit der Steinsonde oder dem Cystoskop führt meist schneller zum Ziel. In Fällen, wo wegen Stenosen der Harnröhre eine Sondenuntersuchung unmöglich ist, ist das Röntgenbild allerdings ein gutes Hilfsmittel. Beweisend für die Diagnose ist nur ein positiver Befund. Da in der Blase gerade häufig Konkremente aus reiner Harnsäure vorkommen, kann es passieren, daß diese sich auf der Platte nicht abheben. Sie sind gut sichtbar zu machen, wenn man die Blase mit Sauerstoff füllt. Hierzu ist aber wieder die Einführung eines Katheters notwendig.

Blasendivertikel sind durch Kollargoleinspritzung gut darzustellen.

Lage- und Größenbestimmung der Niere. Verlauf des Ureters.

Von einem guten Nierenröntgenogramm verlangen wir die Darstellung der Niere selbst. Das Röntgenverfahren gibt uns daher ein vorzügliches Mittel an die Hand, uns über Vorhandensein, Lage und Größe der Niere zu informieren. Zur Lagebestimmung brauchen wir also in der Regel weder Ureterenkatheterismus noch Kollargolfüllung.

Digitized by Google

Mitunter ist es schon von Wichtigkeit festzustellen, ob beide Nieren vorhanden sind oder ob die eine infolge einer Entwicklungsanomalie fehlt. Dieser Nachweis ist vor eventuellen Nierenoperationen von großem Interesse, wie folgender Fall von Forssell beweist. Es handelte sich um ein 21jähriges Frl., das keine lokalen Symptome hatte. Der Urin war trübe und enthielt Tuberkelbazillen. Die Patientin sah blühend aus, die Nieren waren nicht palpabel, nicht druckempfindlich. Die Cystoskopie ergab eine normale Blase und zeigte, daß aus dem rechten Ureter trüber Urin tropfenweise abging. Links gelang der Ureterenkatheterismus nicht. Die Diagnose rechtseitige Nierentuberkulose war sicher, wie verhielt es sich nun mit der linken Niere? Zur Entscheidung wurde die Röntgendiagnose herangezogen. Das Röntgenogramm zeigte links einen normalen Nierenschatten, daraufhin wurde mit gutem Erfolge die Nephrektomie rechts vorgenommen.

Meist wird ja schon die funktionelle Nierenuntersuchung hierüber Aufschluß geben, immerhin wird es dem Chirurgen angenehm sein, in der anderen Körperhälfte eine Niere von normaler Form und Größe am normalen Platz zu wissen.

Mankiewicz sah schon 1908 bei Unmöglichkeit oder negativem Ergebnis des Ureterenkatheterismus in der Röntgenographie eine brauchbare Methode zum Nachweis des Vorhandenseins der zweiten Niere. Die Röntgenographie schien ihm auch ein gutes Hilfsmittel bei der sonst kaum zu bestimmenden Diagnose der singulären oder mißbildeten Niere zu sein.

Bei normaler Lage sehen wir auf dem Röntgenogramm etwa die unteren zwei Drittel der Niere. Der obere Pol wird fast immer von Leber resp. Leber und Milz verdeckt. Die Längsachse der Niere läuft von oben innen etwas nach unten außen, so daß der mediale Rand des Nierenschattens ungefähr parallel dem Psoasrande verläuft. Beide sind durch einen schmalen Streifen voneinander getrennt. Jede Überlagerung der Psoaslinie hält Schürmayer für pathologisch. Die Gegend des Nierenbeckens ist durch eine Einbuchtung gekennzeichnet. Nach Haenisch liegt der Nierenschatten an der rechten Seite der Wirbelsäule etwas näher und etwas tiefer als an der linken Seite. Das gleiche behauptet Köhler. Meist wird die obere Hälfte des Nierenschattens von der letzten Rippe geschnitten, doch geschieht dies selten an der gleichen Stelle, da die Form der zwölften Rippe bekanntlich sehr wechselnd ist, oft lang, säbelförmig und mehr wagerecht verlaufend, oft kurz, stilettförmig in ganz spitzem Winkel mit der Wirbelsäule. Die letzte Rippe eignet sich daher nicht zur exakten Lagebestimmung der Niere, zumal häufig kleine Rippen am ersten Lendenwirbel vorkommen (Tafel XI, 1), die zu Täuschungen Anlaß geben können.

Nach Sträter steht der untere Nierenpol meist in Höhe des dritten Lendenwirbels, gelegentlich reicht er aber auch nur bis zum unteren Rande des zweiten Lendenwirbels, abwärts könne man selbst im Beginn des vierten Lendenwirbels in einzelnen Fällen noch den unteren Pol beobachten.

Schürmayer verlegt die untere Grenze des normalen Nierenschattens wesentlich höher, und zwar in Höhe des ersten bis zweiten Lendenwirbels, und stellt die Behauptung auf, daß die Nieren im Lebenden niemals so tief liegen, wie es die meisten anatomischen Lehrbücher behaupten.

Haenisch sah den unteren Nierenpol im allgemeinen in Höhe des dritten Lendenwirbels, und zwar meist zwischen Mitte und unterem Rand des Körpers, sehr oft auch in Höhe des oberen Randes. Höhere Lagen bis zur Hälfte des zweiten Lendenwirbels kämen auch vor. Reiche der untere Pol bis zum unteren Rand des vierten Lendenwirbels und tiefer, müßte man schon an einen pathologischen Tiefstand denken.

Dagegen liegen nach Köhler schon pathologische Verhältnisse vor, wenn der unterste Punkt des Nierenschattens tiefer liegt als der untere Rand des dritten Lendenwirbels.

Nach meinen eigenen Beobachtungen liegt der untere Rand des Nierenschattens normalerweise meistens in der Höhe des Proc. transvers. des dritten Lendenwirbels, geringe Abweichungen nach oben und unten hatte ich öfter Gelegenheit zu beobachten, ohne daß irgend-

Digitized by Google

welche Symptome auf einen pathologischen Zustand hinwiesen. Meines Erachtens ist auf derartige geringe Schwankungen schon aus dem Grunde kein Wert zu legen, weil durch eine mehr oder weniger schräge, der Länge des Thorax angepaßte Einstellung des Blendenzylinders eine Verzeichnung der Lage hervorgerufen wird.

Was die Lage der Niere zu ihrer Achse betrifft, so sehen wir, wie schon oben erwähnt, die Einbuchtung des Hilus in der Regel der äußeren Psoaskontur gegenüber. Sehen wir diese Einbuchtung nicht, hat auch die laterale Nierenkontur nicht ihre ovale, sondern eine mehr gerade Form und ist der Nierenschatten im ganzen schmaler, so hat die Niere sich mit dem Hilus nach hinten gedreht (Tafel XII, 7 u. XIII, 16). Nach Haenisch kommt dies häufig bei Skoliose der Wirbelsäule vor.

Demzufolge läßt sich die Breite des Nierenschattens nur genau bestimmen, wenn die Hiluseinbuchtung deutlich hervortritt, da wir nur dann wissen, welchen Durchmesser wir vor uns haben. Sträter fand für die Nierenbreite im Durchschnitt 6,2 cm, Haenisch 6,7 cm. Rauber gibt in seinem Lehrbuch der Anatomie als mittleren Wert für die Nierenbreite 5,5 cm an. Während Sträter die Annahme erwägt, ob diese Differenz zwischen der anatomischen und der röntgenologischen Größenbestimmung, nicht auf Rechnung des in vivo stärkeren Blutdrucks kommt, hat Haenisch durch Kontrollversuche mit Bleiplatten festgestellt, daß die Differenz lediglich auf Vergrößerung durch die zentrale Projektion beruht.

Eine genaue Bestimmung der Länge des Nierenschattens können wir bei normaler Lage nicht vornehmen, da sich ja der obere Nierenpol der Beobachtung entzieht. Sträter hat den Versuch gemacht, die halbe Länge, vom Nierenbecken bis zum unteren Pol, zu bestimmen und fand als Mittelwert für den halben Längendurchmesser 6,15, für den ganzen also 13,3 cm. Doch entbehrt diese Methode der Exaktheit, da es unmöglich ist, den genauen Mittelpunkt des Nierenbeckens und somit der Niere zu bestimmen.

Ich habe schon oben erwähnt, daß Mankiewicz auf die Möglichkeit einer röntgenologischen Diagnose von mißbildeten Nieren hinwies. Roth berichtet von einem Fall, bei dem röntgenographisch rechts ein kleines Konkrement gefunden wurde. Bei der Operation zeigte sich außerdem eine Hufeisenniere. Bei nachträglichem genauen Anschauen gibt Roth zu, daß die Diagnose sich schon aus dem Röntgenbild hätte stellen lassen, denn die sehr deutlich sichtbaren Nierenschatten gingen auf beiden Seiten so dicht an die Wirbelsäule heran, wie es unter gewöhnlichen Verhältnissen nicht vorkommt.

In manchen Fällen wird zum Nachweis von Mißbildungen das einfache Röntgenbild nicht ausreichen, dann sind Uretersonde und Pyelographie heranzuziehen.

v. Lichtenberg demonstrierte das Bild des mit Kollargol gefüllten Beckens einer dystopischen Kuchenniere.

Bei Hufeisennieren findet man nach Israel die Nierenbeckenmündung an einer oder beiden Seiten mehr median als normal, bei einseitigen Langnieren verlaufen beide Ureteren in derselben Körperhälfte, wie dies Albarran in einem Falle feststellen konnte.

Osgood brachte einen zu einer Beckenniere verlaufenden Ureter auf die Platte.

Voelcker stellte eine kongenitale Beckenniere radiographisch dar, allerdings war das Bild nicht besonders deutlich, da der Schatten der Darmbeinschaufel störte. In einem anderen Falle konnte er einen unklaren Abdominaltumor durch Pyelographie als rechte Hälfte einer dystopischen Kuchenniere erkennen.

Der Ureter ist als solcher auf dem Röntgenbilde nicht zu sehen (siehe Seite 13). Wollen wir ihn in seinem Verlaufe sichtbar machen, so müssen wir ein für Röntgenstrahlen undurchlässiges Medium in sein Lumen einführen. Natürlich sind auf dem Röntgenogramm nur die Krümmungen in der Frontalebene sichtbar.

Forssell hat den Verlauf der Ureteren an Leichen nach Einlegung von Bronze-Aluminiumfäden mittels Ureterkatheter studiert. Seine Befunde stimmten mit den von Waldeyer angegebenen Ureterlagen überein. Forssell bemerkt, daß besonders der männliche Ureter eine

Digitized by Google

Biegung auswärts nach der Incisura ischiad. maj. unterhalb der Articulatio sacro-iliaca macht und dann in der Richtung gegen die Spina ischii verläuft, wobei er die Arteria hypogastr. bedeckt. Der linke Ureter verläuft etwas näher der Mittellinie. Die Uretermündung Erwachsener befindet sich auf dem Röntgenbild mit Sicherheit mindestens 3 cm hinter der Symphyse.

Nach Albers-Schönberg ist der Ureterverlauf kein absolut konstanter. Er scheint ihm beim Manne mehr median über die Foramina sacralia zu laufen, bei der Frau dagegen mehr lateral.

Nach Haenisch macht der Ureter in seinem Verlaufe zwei Bogen. Der obere flachere Bogen liegt zwischen dem zweiten und fünften Lendenwirbel und ist nach außen konkav. Nach dem Verlassen der Niere nähert sich daher der Mandrinschatten der Wirbelsäule und geht in langgestrecktem Bogen vor den Querfortsätzen der Lendenwirbel oder auch vor ihren Körpern selbst abwärts. Den hinteren Beckengürtel passiert der Sondenschatten in der Gegend zwischen Synchondrose und Foramina sacralia. Nun bildet er den unteren stärker gekrümmten, nach außen konvexen Bogen und zieht zur Symphyse.

Köhler sah den Ureter meist ein paar Millimeter breit von der lateralen Kontur des Wirbelkörpers nach unten ziehen, mitunter auf kurze Strecken sogar im Wirbelschatten verlaufen. Der linke Ureter lag der Mittellinie etwas näher als der rechte.

Oehlecker beobachtete bei seinen pyelographischen Übersichtsaufnahmen am normalen Ureter engere Stellen am Nierenbeckenhalse (siehe auch Tafel XIII, 18), am Beckeneingang und vor der Einmündung in die Blase. Der abdominale Teil zeigte zwischen erstem und zweitem Isthmus Spindelform.

Abweichungen im Verlauf des Ureters sind nicht selten, besonders bei anormaler Bildung der Niere, Hufeisenniere, Kuchenniere usw. (siehe S. 28).

Abnormitäten und Mißbildungen des Ureters wurden mehrfach pyelographisch dargestellt. So beschreibt Klose einen Fall von Doppelbildung des Ureters. Küttner zeigte ebenfalls die Verdoppelung des Ureters einer Niere. Auch Oehlecker führt einen pyelographisch diagnostizierten Fall an mit zwei Uretermündungen auf der rechten Seite, die zu einem gemeinsamen Becken führten. Albarran konnte eine Kreuzung der Ureteren zu einer rechten Solitärniere durch Pyelographie feststellen. Osgood demonstrierte Röntgenogramme mit zwei Ureteren an einer Seite, einmal mündete ein accessorischer (dritter) in das Vestibulum vulvae. Nemenow stellte sogar einen Fall vor, bei dem nicht nur eine Verdoppelung des Ureters, sondern auch des Nierenbeckens pyelographisch dargestellt war.

Auf die Lageveränderungen und Ektasien des Ureters werden wir weiter unten bei der Wanderniere und Hydronephrose wieder zurückkommen.

Hyperplasien und Tumoren.

Haben wir einen vergrößerten Nierenschatten auf der Platte erhalten, so bestehen zwei Möglichkeiten. Einmal kann die Niere nicht an ihrem richtigen Platz liegen, sondern, worauf zuerst Schürmayer hinwies, mehr bauchwärts verlagert sein. Die Niere ist dann weiter von der Platte entfernt und wird durch die zentrale Projektion erheblich vergrößert. Diese Möglichkeit ist durch bimanuelle Untersuchung in den meisten Fällen auszuschließen. Zum zweiten kann die Niere einen größeren Schatten auf der Platte hervorrufen, weil sie in Wirklichkeit vergrößert ist, sei es durch Hyperplasie oder durch einen Tumor. Ein derartiger Tumorschatten kann unter Umständen, wie wir später sehen werden, durch eine Hydro- oder Pyonephrose, bei der das Nierenbecken sich nicht nach außen, sondern nach innen ausgedehnt hat, hervorgerufen werden (siehe Abb. 4).

Hyperplasien einer Niere sind röntgenographisch nach Exstirpation der anderen Niere beobachtet. Sträter hat derartige Röntgenbilder gezeigt, in einem Falle wies die restierende

Digitized by Google

Niere zwei Jahre nach Nephrektomie eine starke Vergrößerung auf. Ich selbst verfüge über 2 Fälle. Im ersten war die rechte Niere im Jahre 1908 extirpiert. Ich hatte Gelegenheit die linke Niere in drei aufeinander folgenden Jahren, im Januar 1910, 1911 und 1912, zu röntgenographieren und konnte noch beim letztenmal eine Vergrößerung des Nierenschattens gegen das Vorjahr feststellen.

In dem anderen Falle handelte es sich um einen 53jährigen Rittergutsbesitzer, der in den letzten Jahren häufig über kolikartige Schmerzen in der rechten Nierengegend geklagt hatte. Das Röntgenbild (28. 11. 10) zeigte beide Nieren in ihren Umrissen deutlich, die unteren Nierenpole in der Höhe des oberen Teiles des 3. Lendenwirbels. Die cystoskopische Untersuchung und funktionelle Nierenprüfung ergab ein Nichtfunktionieren der rechten Niere. Da sich aus dem rechten Ureter deutlich Eiter in dicken Flocken entleerte, wurde die Diagnose auf Pyonephrose gestellt. Die Nephrektomie (4. 12. 10) ergab ein schwer verändertes Organ. Am 10. 6. 12, also 6 Monate post oper. wurde mir der Patient wieder zur Röntgenuntersuchung überwiesen. Es konnte jetzt eine deutliche Vergrößerung des linken Nierenschattens gegen die letzte Aufnahme festgestellt werden, wie aus der beigegebenen verkleinerten Pause ersichtlich ist. (Abb. 3.)

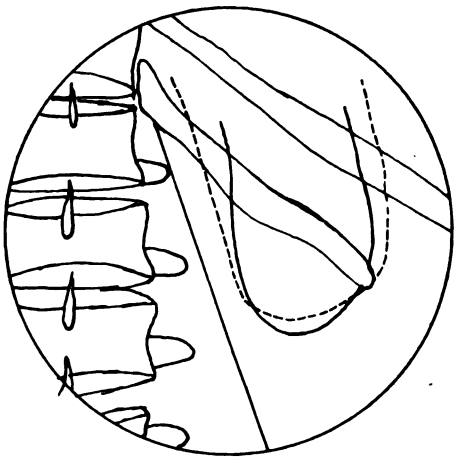

Abbildung 3.
- - - - 6 Monate nach der Extirpation der anderen Niere.

In gleicher Weise sind natürlich auch Verkleinerungen des Nierenschattens infolge Nierenschrumpfung darstellbar. Pasteau und Belot teilen zwei Fälle mit, wo die genaue Bestimmung des Nierenumfanges nur durch die Röntgenographie möglich war, in einem Falle handelte es sich um Atrophie der Niere, im anderen Falle um eine vollkommene Verstopfung des Harnleiters, aber nicht um einen kongenitalen Nierendefekt, wie klinisch vermutet wurde.

Bei Verdacht auf Tumor der Niere oder der Nachbarorgane kann uns die Röntgenuntersuchung in zweifacher Beziehung nützlich sein, einmal kann sie den Nierentumor selbst, seine Größe und Ausdehnung zeigen, zum andern kann sie uns beim Nachweis, ob der Tumor der Niere selbst angehört oder nicht, unterstützen.

Sträter demonstrierte ein Röntgenbild eines Nierensarkoms, ebenso haben von Eiselsberg und Beck Nierentumoren dargestellt, letztere beiden haben auch Echinokokkuszysten in der Niere nachweisen können.

Folgender Fall gehört ebenfalls hierher:

Es handelte sich um einen 46jährigen Erbpächter, der seit einem Jahre Schmerzen in der rechten Oberbauchgegend spürte und allmählich an Gewicht abnahm. Er war in verschiedenen Kliniken auf Magenerkrankung, Ulcus duodeni usw. behandelt, aber ohne jeden Erfolg. Die Gegend unterhalb des rechten Rippenbogens erschien etwas resistenter als links und war ausgesprochen druckschmerzhaft. Ein Tumor war nicht zu fühlen. Die Cystoskopie mit Blauprobe ergab aus dem linken Ureter nach 7 Minuten reichliche Entleerungen, während rechts keine Entleerungen auftraten. Das Röntgenogramm zeigte links einen normalen Nierenschatten, während rechts eine kolossale Vergrößerung desselben zu konstatieren war. Der untere Nierenpol erstreckte sich über den 4. Lendenwirbel herab, die Grenze zwischen Psoasrand und Nierenschatten war ganz verschwunden, die Processus transversi erschienen in dieser Gegend verschwommener, so daß man annehmen mußte, daß der Nierenschatten bis an die Wirbelkörper heranreichte. Die Operation ergab einen kindskopfgroßen Tumor, der sich nach oben bis zur Zwerchfellkuppe, medial bis zur Wirbelsäule erstreckte.

Noch instruktiver ist der folgende Fall:

R. K., 45 J., Lehrer, sonst stets gesund gewesen, erkrankte vor Jahresfrist mit Schmerzen in der linken Seite und Blutung aus der Harnröhre. Die Schmerzen zogen von oben links bis herab zur Spitze der Glans. Die Blutung verschwand am nächsten Tag, dafür wurde Eiweiß festgestellt. Vier Wochen später wieder Blutung, gleichzeitig Eiweiß und Zylinder. Patient war dann 3 Monate außer Dienst, Eiweiß und Zylinder verschwanden wieder. Nach Verlauf zweier weiterer Monate stellte sich

Digitized by Google

wieder Blut ein. Die damals von anderer Seite gemachte Röntgenuntersuchung soll nichts Positives ergeben haben. Eine Geschwulst ist nicht zu fühlen gewesen. Der Zustand wechselte nun noch öfter, nach monatelangem Wohlbefinden zeigten sich aber immer wieder Blutungen. Schmerzen traten nicht wieder auf, nur hatte Patient das Gefühl, als säße etwas Fremdes in der linken Seite. In letzter Zeit meinte sein Arzt einen Tumor in der linken Seite zu fühlen.

Patient ist ein großer, kräftiger Mann mit sonst gesunden Organen. In der Gegend der linken Niere fühlt man in Rückenlage, besser noch in rechter Seitenlage, einen glatten, harten, wenig beweglichen, leicht druckempfindlichen Tumor. Der Urin ist blutfrei, enthält geringe Mengen Eiweiß, im Sediment Epithelzylinder und Blutkörperchenzylinder, sowie alte rote Blutscheiben. Die Cystoskopie mit Blauprobe ergab aus dem rechten Ureter nach 9 Minuten gefärbte Entleerungen, aus dem linken erst nach 13 Minuten und dann auch nur schwach gefärbt, nach 16 Minuten war die Farbe etwas intensiver, später fanden nur seltene, ungefärbte Kontraktionen statt.

Die Röntgenuntersuchung ergibt rechts (Tafel XIII, 14) einen normalen Nierenschatten, dessen untere Grenze in Höhe des oberen Randes des 3. Lendenwirbels steht. Der untere Pol der linken Niere (Tafel XIII, 15) steht wesentlich tiefer, etwa in Höhe des unteren Randes des 3. Lendenwirbels. Das untere Drittel dieser Niere weist normale Form auf, weiter herauf verbreitert sich der Nierenschatten aber sehr, besonders in der Hilusgegend baucht er sich um mehrere Zentimeter vor, so daß der Querdurchmesser des Nierenschattens im oberen Drittel gut 10 cm beträgt. Steinschatten sind nicht vorhanden. Aus diesem Befunde wurde der Schluß gezogen, daß der palpierte Tumor der linken Niere angehörte und die Nephrektomie vorgenommen. Die Operation ergab, daß die obere Hälfte der linken Niere in einen höckerigen, krebsigen Tumor verwandelt war, dessen Konturen genau denen des Schattens auf dem Röntgenogramm entsprachen.

Haenisch konnte eine Nierenzyste röntgenographisch darstellen. Das Bild zeigte einen dem oberen äußeren Viertel des Nierenschattens an- und aufsitzenden, 6 cm im Durchmesser betragenden, fast kreisförmigen, scharfumränderten Schatten von gleichmäßiger Dichtigkeit. Die Differentialdiagnose lautete auf Tumor oder Zyste, die Operation ergab eine Solitärzyste.

Ebenfalls konnte Wulff eine isolierte Zyste in einem Nierenpol auf der Platte wiedergeben.

Ist ein Tumor in der Nierengegend palpatorisch festgestellt, zeigt das Röntgenbild aber normale Nierenkonturen, so kann der Tumor zwar mit der Niere verwachsen sein, gehört aber nicht der Niere an. So berichtet Sträter von einer Frau, die einen faustgroßen palpablen Tumor im Abdomen hatte; der Nierenschatten war normal. Die Operation ergab einen abgekapselten Eiterherd vom Blinddarm ausgehend. Ebenso konnte Damski in einem Falle röntgenographisch feststellen, daß ein palpabler Tumor nichts mit der Niere zu tun hatte, letzterer erwies sich vielmehr als eine gestielte Ovarialzyste. Dietlen macht auf die diagnostischen Schwierigkeiten aufmerksam, die hier mitunter ein weit nach abwärts reichender Leberlappen und eine vergrößerte Milz machen können. Wenn sich bei Aufnahmen der rechten Niere neben dem Nierenschatten ein tumorverdächtiger Schatten ergibt, so muß man stets an die Leber denken und sich durch Palpation usw. überzeugen, wo die Leber liegt. Die Kontur der Leber zieht, bei Frauen mit Ptose, schräg nach oben über die Niere, so daß an den sich deckenden Schattenpartien die Niere in einem mehr oder weniger breiten Streifen verdichtet erscheint. In anderen Fällen läuft äußere Nierenkontur und Leberkontur eine Strecke weit parallel miteinander, so daß die Niere wie in einer Nische der Leber gelagert erscheint (siehe auch Tafel XI, 1 u. XIII, 16). Bei Aufnahme in Inspiration verschieben sich beide Schatten gleichmäßig nach unten, die Niere jedoch meist etwas mehr; durch dies Abrücken und auch durch die bei der dabei erfolgenden gleichzeitigen Drehung der Niere entstehende Formveränderung des Nierenschattens läßt sich nachweisen, daß die Niere und der ev. als Tumor imponierende Leberschatten nicht zusammenhängen. Schwieriger liegen die Verhältnisse links, wenn ausnahmsweise die Milz in das Bild projiziert wird (bei schmalem Abdomen und vergrößerter Milz). Die Entscheidung ist leicht, wenn die Milz palpabel ist, sonst ergibt auch hier eine Kontrollaufnahme bei tiefer Inspiration die Entscheidung: die Milz kann nicht so weit abwärts gleiten wie die Niere. Der Milzschatten ist nicht so deutlich wie der Nierenschatten, weil das Organ weiter ab von der Platte liegt. Dietlen zitiert einen Fall, wo ein lateral von der Niere gelegener Schatten für einen retroperitonealen Tumor gehalten wurde, sich aber als Milz auswies.

Digitized by Google

Welche Nachteile man durch Unterlassung der Röntgenuntersuchung in tumorverdächtigen Fällen erfahren kann, geht aus einer Mitteilung von Scholl hervor, der über einen walnußgroßen, zottigen Tumor, ausgehend von der hinteren Wand des Nierenbeckens, berichtet. Die Röntgenographie wurde unterlassen und bei der Operation erst die falsche, dann die wirklich erkrankte Niere aufgemacht. Scholl meint, daß bei genauer Röntgenkontrolle dieser Irrtum nicht passiert wäre.

Bei weit vorgeschrittenen Nierentumoren wird von der eigentlichen Form der Niere nicht mehr viel nachzuweisen sein, hier können wir aber noch oft durch die Pyelographie Aufschluß erhalten. Sie kann uns Formveränderungen des Nierenbeckens zeigen und dadurch die Diagnose stützen. Wenn z. B. die Neubildung in das Becken eindringt, so wird man eine Verkleinerung des Beckenraumes auf dem Pyelogramm wahrnehmen. Ist das ganze Becken von Tumormassen ausgefüllt, wird nur das Kollargol in dem anliegenden Ureterkatheter sichtbar sein. Ferner wird eine abnorme Lage des Beckens auf dem Pyelogramm bei Verdacht auf Nierentumor einen Anhaltspunkt geben. Braasch bezeichnet die Retraktion des Nierenbeckens und die Verschiebung in der Längs- und Querrichtung als charakteristisch für Tumor. Oehlecker beschrieb einen großen Nebennierentumor, welcher die Niere nach abwärts gedrängt hatte, so daß sie gleichsam abgeknickt am Ureterstiel hing, und konnte diese Verhältnisse pyelographisch darstellen.

Sträter machte darauf aufmerksam, daß para- und perinephritische Eiterherde sich in einzelnen Fällen auf der Platte als solche erkennen lassen, meist seien hierbei die Nierenkonturen an einzelnen Stellen unscharf, dann folge nach außen eine für Röntgenstrahlen durchlässigere Stelle als Ausdruck der Eiterhöhle, während die verdickte Nieren- resp. Abszeßkapsel als breiter, undurchlässiger Streifen den Nierentumor abschlösse.

Wanderniere.

Bevor die Darstellung des Nierenschattens gelang, haben schon Schatten größerer Konkremente auf die Verlagerung einer Niere hingewiesen. Kümmell und Rumpel fanden in der Höhe des 5. Lendenwirbels einen Konkrementschatten, welcher einer Wanderniere angehörte. Seitdem wir den Nierenschatten in fast allen Fällen sichtbar machen können, liegt es nahe, die Röntgenographie auch zur Diagnose der Nierenverlagerungen heranzuziehen. Wenn auch meistens die genaue bimanuelle Untersuchung schon die Diagnose Wanderniere sichert, so kommen doch Fälle vor, wo eine röntgenographische Lagebestimmung nötig und wünschenswert ist. Unter Umständen kann nur die Röntgenaufnahme, z. B. bei großer Korpulenz, die genaue Lagerung und Richtung bestimmen. Weiter kann uns aber die Röntgenographie Aufschlüsse geben, die uns die Palpation nicht liefern kann, nämlich über die Folgezustände der Nierensenkung: wir besitzen in der Pyelographie ein Mittel, uns die durch die Nierensenkung hervorgerufene Beeinträchtigung in der Funktion des Ureters, seine Verlagerungen und Abknickungen sichtbar zu machen. Die Röntgendiagnostik gibt uns also Fingerzeige für unsere therapeutischen Maßnahmen und gestattet uns diese Maßnahmen zu kontrollieren.

Handelt es sich nur darum die Lage des Organs festzustellen, so genügt natürlich die unkomplizierte Röntgenaufnahme. Nun kann man bei normaler Einstellung eine Wanderniere sehr wohl an normaler Stelle finden, sie schlüpft schon bei horizontaler Lage sehr leicht in ihr Bett zurück, viel leichter natürlich noch bei Kompression mit dem Luffaschwamm. Man muß daher mehrere Aufnahmen machen, bei denen man jedesmal den Druck des Luffaschwammes in anderer Richtung auf die Nierengegend wirken läßt (Sträter). Die normal gelagerte Niere kann dem Druck nicht wesentlich ausweichen, die Wanderniere wird je nach der Richtung des Druckes ihre Lage ändern. Wie schon oben gesagt, ist die Methode besonders bei Patienten, die für eine deutliche Palpation zu stark sind, anwendbar.

Schürmayer zieht bei der Diagnose der Wanderniere die Radioskopie in querer

Digitized by Google

Richtung heran. Er will aus der Stellung des Zwerchfells, und zwar aus dem Verhalten des phrenico-lumbalen Winkels auf eine Verlagerung der Niere schließen. „Wenn die Nieren sich lockern, dann ist der ganze Fixationsapparat jener Gegend nicht mehr ausreichend, auch dem Zwerchfell die weitgehende lumbale Befestigung zu gewähren. Der phrenico-lumbale Winkel weicht von seinem normalen Aussehen soweit durch Größenzunahme ab, daß er 75° und mehr betragen kann, also seinen spitzwinkligen Charakter völlig verliert."

Lange röntgenographierte Wandernieren zur Feststellung des Lagewechsels sowohl im Stehen als auch im Liegen, in letzterer Stellung einmal mit erhobenem Kopf-, einmal mit erhobenem Fußende.

Fenwick unterscheidet bezüglich der Diagnostizierbarkeit die einfache Nierensenkung, die palpatorisch leicht feststellbar ist, und die weit gefährlichere Rotation um die anteroposteriore Achse mit Knickung des Ureters und Dilatation des Nierenbeckens, die nur mit Hilfe der Röntgenstrahlen diagnostiziert werden kann. Hierzu macht er drei Aufnahmen a) in horizontaler Lage bei tiefer Exspiration, b) in horizontaler Lage bei tiefer Inspiration, c) in aufrechter Stellung bei tiefer Inspiration. Platte a) auf Pauspapier kopiert, dann auf Platte b) übertragen, so daß sich die Knochenkonturen genau decken, ergibt ein Bild von den Exkursionen des Organs während der Respiration. Wiederholt man das gleiche mit der dritten Platte, so erhält man eine Vorstellung von dem Einflusse der aufrechten Körperhaltung auf die Lage der Niere. Ein genaues Studium dieser Kopien lehrt nun, daß die Konturen der Niere nicht direkt übereinander liegen, sondern daß sich gleichzeitig der untere Pol in der Mehrzahl der Fälle etwas nach außen weg von der Wirbelsäule bewegt. Dies öffnet den pelveo- ureterischen Winkel und fördert den Abfluß und ist daher die Position, die man bei der Nephropexie anstreben soll.

Nach Haenisch liegt die Wanderniere mehr medial, der Nierenschatten kommt daher leicht mit dem Psoas in Deckung.

Von anderen Autoren ist die Diagnose der Nierenverlagerung mittelst Röntgenographie nach Einführung von Ureterkathetern mit Mandrin gestellt worden. So konnte v. Illyès die Diagnose zwischen Wanderniere und Wandermilz für erstere entscheiden. Das gleiche Verfahren übte Hesse, er berichtet über 4 Fälle von Geschwülsten in Höhe der Kreuz-Darmbeinfuge, bei denen er es zur Differentialdiagnose anwandte. Zweimal wurde der Mandrin in Höhe der Tumoren gefunden, zweimal nicht. Die letzteren wurden daher als dem Darmsystem angehörig angesehen, was operativ bestätigt wurde (Krebs des gesenkten Magens und des Dickdarms). Bei den als Nierenverlagerung angesprochenen Geschwülsten bestätigte die Sektion die Diagnose.

Will man die Wirkung der Nierensenkung auf den Harnleiter beobachten, so muß man zur Pyelographie greifen, die besonders dort die Diagnose fördert, wo kolikartige Schmerzen den Verdacht auf Abknickung des Ureters erwecken. Das mit Kollargol gefüllte Becken der normalen Niere sieht man in der Höhe des ersten Lendenwirbels, dasjenige der Wanderniere viel tiefer, ja bis zur Gegend des 5. Lendenwirbels herab.

Diese Verhältnisse sehen wir sehr schön auf Tafel XIII, 17. Die Niere hat sich in toto gesenkt, ihr unterer Pol steht in Höhe des oberen Randes des 5. Lendenwirbels, das Nierenbecken in Höhe des 3. Lendenwirbels. Der Ureter hat durch die Nierensenkung in der Höhe des Processus transversus des 4. Lendenwirbels eine leichte Knickung bekommen, oberhalb dieser Knickung ist er bedeutend erweitert. Das Nierenbecken weist ebenfalls eine beträchtliche Ectasie auf.

Oehlecker konnte pyelographisch bei einer Patientin eine Senkung des ganzen uropoetischen Systems darstellen. Vom Ureter ist bei der Wanderniere am häufigsten der obere Teil beteiligt, hier fand er oft Schlängelungen, Schleifen- und Knäuelbildung.

Voelcker unterscheidet drei Formen des Ureters bei der Wanderniere. Entweder der Ureter senkt sich in toto mit der Niere, so daß sein Verlauf geschlängelt, aber nicht abgeknickt ist, oder er bleibt in toto fixiert, so daß bei Senkung der Niere eine Knickung entsteht, oder

Digitized by Google

der untere Teil bleibt fixiert, der obere Teil ist mobil (am häufigsten) und es entsteht eine Knickung einige Zentimeter unterhalb des Nierenbeckens. Da die Pyelographie alle diese Zustände erkennen läßt, maßt ihr Voelcker bei der Indikationsstellung zur Nephropexie eine entscheidende Bedeutung zu: Die Nephropexie wird nur dann guten Erfolg haben, wenn die Beschwerden auf mechanischen Hindernissen der Harnentleerung, auf Knickungen der Harnwege beruhen. Bei stehendem Patienten hat Voelcker wegen der Schwierigkeit bei der Kompression keine guten Bilder erhalten.

v. Lichtenberg zeigte pyelographische Bilder von Wandernieren mit und ohne Beckenerweiterung, mit und ohne Ureterabknickung.

Eine eigenartige und wie es scheint, regelmäßige Verlagerung finden wir bei Nieren, welche bereits einmal bei einer Nephrotomie luxiert waren. Diese Nieren finden wir etwas nach unten und außen verlagert. Tafel XI, 1 zeigt eine derartige Verlagerung. Das Bild stammt von einer 57jährigen Patientin, der im Februar 1910 ein haselnußgroßer Kalkulus operativ entfernt wurde. Da erneute Beschwerden auftraten, kam die Patientin im August 1912 wiederum zur Röntgenuntersuchung. Der untere Nierenpol steht in Höhe des oberen Randes des 5. Lendenwirbels und zeigt einen zipfelförmigen Anhang. Diesen Zipfel hat Dietlen ebenfalls öfter beobachtet, er glaubt, daß dieser einem ausgezogenem Teile der Nierenkapsel entspricht. Auch nach Nephropexie bei Wandernieren hat er ähnliche Veränderungen gesehen. Bei der Röntgenuntersuchung schon einmal operierter Nieren muß man also von vornherein bei der Einstellung mit der Verlagerung rechnen.

Sträter macht noch darauf aufmerksam, daß die Niere noch mehrere Monate post operationem für Röntgenstrahlen durchlässiger sei als vor der Operation.

Hydro- und Pyonephrose.

Die Erweiterungen des Nierenbeckens sind das dankbarste Gebiet für die Pyelographie. Zwar kann die Diagnose Hydro- oder Pyonephrose oft cystoskopisch aus der Kapazität des Nierenbeckens gestellt werden, doch ist diese „Eichungsmethode" nicht immer zuverlässig, da ein Teil der eingespritzten Flüssigkeit neben dem Ureterkatheter zurückfließen kann. Außerdem kann man sich auf diese Weise keine Vorstellung von der Lage und Form des Nierenbeckens verschaffen.

Auch mit dem einfachen Röntgenbild gelingt zuweilen die Diagnose der Hydronephrose, jedoch nur wenn das Nierenbecken stark erweitert ist und außerhalb des Nierenschattens liegt. Nogier machte auf die größere Entfernung der hydronephrotischen Niere von der Wirbelsäule aufmerksam. Haenisch sieht als typische röntgenologische Zeichen für Erweiterung des Nierenbeckens die größere Entfernung der Niere von der Wirbelsäule und eine mehr verschwommene Zeichnung der zwischen Wirbelsäule und Niere gelegenen Gebilde (Psoas, Proc. transv.) an. Er beobachtete mehrmals medial von der nach außen verlagerten Niere einen Schatten, der wie ein zweiter Nierenschatten aussah. Bei der Operation zeigte sich, daß es sich um Hydro- resp. Pyonephrose handelte. Im ganzen konnte er fünfmal die Diagnose so stellen. Die untere Kontur des erweiterten Beckens und der untere Nierenpol bilden dann einen Doppelbogen, eine Beobachtung, die auch von Köhler bestätigt wird.

Liegt die Ektasie des Beckens nur zum Teil außerhalb der Niere, wird die untere Beckenkontur nicht so weit nach unten rücken, wohl aber wird man die Vergrößerung des Nierenumfangs deutlich wahrnehmen. So wies in folgendem Falle auch das Röntgenbild auf eine Pyonephrose hin.

Es handelte sich um eine 28jährige Frau, welche seit sieben Jahren in Intervallen von Monaten und Wochen wehenartige Schmerzen in der linken Leibseite und im Rücken hatte. Bei den Anfällen reichlich weißer, halb schleimiger Satz im Urin, nie Blut. Bei der sehr fetten Frau mit aufgetriebenem Leib fühlte man eine zirka kindskopfgroße, den linken Rippenbogen überragende Geschwulst, die nach

Digitized by Google

der linken Niere hin verschieblich war. Der Urin war trübe, enthielt weißliche Fetzen und Flocken. Eiweißreaktion schwach. Bei der Cystoskopie sah man, während die Indigokarminprobe rechts normale Funktion des Ureters ergab, an der linken Seite bei Druck auf die Gegend der linken Niere kontinuierliche Eiterentleerung aus dem linken Ureter in dicken Wolken. Die Röntgenuntersuchung (Abb. 4) schloß die Anwesenheit von Steinen in der linken Niere aus, zeigte aber bei gut erhaltener Nierenform eine ganz kolossale Vergrößerung des Nierenschattens. Der untere Pol stand in Höhe des oberen Randes des vierten Lendenwirbels. Der Nierenschatten zeigte eine Breite von 12 cm, eine deutliche Vorwölbung in der Hilusgegend. Bei der Operation zeigte sich die linke Niere als ein mit Eiter prall gefüllter Sack, der aus einer überall gleichartigen, schwartigen, ca. $^1/_2$ cm dicken Wand bestand, welche makroskopisch nirgends spezifisches Nierengewebe erkennen ließ. Mikroskopisch fand sich stark entzündetes Bindegewebe, in dem ganz vereinzelt Nierenkanälchen nachzuweisen waren.

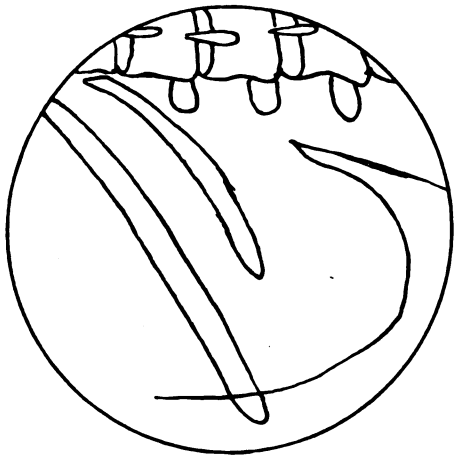

Abbildung 4.

Grunmach zeigte eine Platte mit einem kindskopfgroßen, in der linken Seite des Abdomens gelegenen, matthellen Schatten, der rings von einem tiefdunklen Wulst umgeben war. Ähnliche Befunde hatten auch Kümmell und Rumpel.

Haenisch hat auch bei derartig verdächtigen Schatten der Nierengegend die Einführung von Uretersonden versucht. Gelang die Einführung nur bis zu einer bestimmten Stelle, so war ihm dies für eine Striktur mit konsekutiver Hydronephrose beweisend.

Anders liegen die Verhältnisse nun, wenn sich das Nierenbecken überhaupt nicht nach außen ausgedehnt hat, sondern ganz in der Niere liegt. Hier kann das einfache Radiogramm, wenn nicht, wie in dem von mir mitgeteilten Falle, die Größe des Nierenschattens zur Diagnose beiträgt, uns keine Aufklärung verschaffen, hier müssen wir zur Einführung kontrastgebender Mittel greifen. Die Pyelographie weist die Veränderung an Becken und Kelchen in deutlicher Weise nach, vor allem gibt sie uns über die Größe von Ektasien und deren Entstehungsursachen Auskunft. Sie zeigt uns ferner, in welcher Weise der Ureter in das erweiterte Nierenbecken mündet, ein Umstand, der für das Zustandekommen der Hydronephrose und für eventuelle plastische Operationen am Nierenbecken sehr wichtig ist. Wenn wir auch durch bimanuelle Untersuchung, Cystoskopie, funktionelle Nierenprüfung, Nierenbeckeneichung usw. Ektasien des Beckens diagnostizieren können, so bekommen wir erst durch das Pyelogramm eine richtige Vorstellung von der Größe und Art der Erweiterung.

Von einigen Autoren ist darauf hingewiesen worden, daß bei chronisch erweitertem Nierenbecken die Kollargolfüllung ohne jede Beschwerde ertragen wird, während Patienten, die keine Ektasie haben, häufig Druckgefühl und leichte Schmerzempfindungen dabei angeben.

Nach Voelcker faßt das normale Nierenbecken 2—4 ccm Kollargol, was darüber ist, weist er in den Begriff der beginnenden Erweiterung. Er demonstrierte Fälle von Pyo- und Hydronephrosen von verschiedener Ausdehnung. Bei einem 21jährigen Manne, der über zeitweilig auftretende Schmerzen in der rechten Seite klagte und Albumen im Urin hatte, ergab der Ureterenkatheterismus links Albumen, rechts kein Albumen. Da die Diagnose unklar war, nahm Voelcker die Pyelographie vor, er konnte 150 ccm Kollargol einfließen lassen, das Pyelogramm zeigte einen großen Sack. Den gleichen Befund erhob er bei einem 18jährigen Mädchen mit intermittierender Hydronephrose.

Braasch läßt der Größe des normalen Beckens einen größeren Spielraum, er erkennt die ätiologischen Faktoren der Erweiterung aus dem Pyelogramm, und zwar aus dem Beckenumriß. Die mechanische oder Retentionserweiterung ist durch regelmäßige Form, gerade Linien der Beckenwände und die gerundeten Enden der erweiterten Kelche gekennzeichnet. Das entzünd-

Digitized by Google

liche Becken ist unregelmäßig im Umriß und hat öfters abgesonderte Schatten, verursacht durch kortikale Abszesse, die mit dem Becken in Verbindung stehen. Mitunter hat er auch eine Kombination beider Faktoren gesehen.

v. Lichtenberg und Dietlen zeigten ebenfalls an der Hand von Pyelogrammen die verschiedenen Formen der Nierenbeckenektasie, das primär-mechanische und das sekundär-entzündliche Stauungsbecken. Bei den meisten Frauen, die geboren hatten, fanden sie eine Erweiterung besonders des rechten Nierenbeckens.

Die gleichen Beobachtungen bei Frauen machte Oehlecker. Bei Nulliparen fand er keine Erweiterung, während er bei Frauen, die geboren hatten, stets eine Erweiterung der rechten Seite feststellen konnte, besonders auch im abdominalen Teile des Ureters. Diesen letzten Pyelogrammen stellt er ein solches einer 20jährigen nulliparen Patientin gegenüber, welche infolge einer Pyelitis eine Erweiterung des ganzen rechten Harnleiters und Nierenbeckens akquiriert hatte. Hier war der Beckenanteil des Ureters ebenfalls stark erweitert.

Aus dieser und anderen Aufnahmen zieht Oehlecker den Schluß, daß nach überstandenen Geburten eine Erweiterung des Ureters besonders oberhalb des kleinen Beckens zurückzubleiben pflegt, während bei gewöhnlicher, länger sich hinziehender Pyelitis auch der Beckenteil des Ureters mit in die Dilatation hineingezogen wird. Oehlecker zeigt in seiner diesbezüglichen Publikation die verschiedensten Formen von Hydro- und Pyonephrosen, von Uretererweiterungen und -knickungen. Daß auch bei klinisch sicher gestellter Diagnose das Pyelogramm oft noch überraschende Aufschlüsse gibt, demonstriert er an einem Bild mit kolossaler Hydronephrose, bei der aber gleichzeitig eine ganz enorme Dilatation des Ureters bestand.

Über geglückte Kollargolaufnahmen bei Hydronephrose berichteten auch Wacker und Goldenberg, letzterer demonstrierte eine Platte mit erweitertem Nierenbecken, das bequem 25 ccm Kollargol faßte.

Haenisch stellte pyelographisch einen Fall von Ureterstenose in Höhe des dritten Lendenwirbels dar, darüber war der Ureter stark erweitert, ebenso das Nierenbecken.

Ich möchte hier noch einen Fall anführen, in dem es mir durch Pyelographie möglich war, über den Zustand eines Nierenbeckens einer früher operierten Niere Aufklärung zu schaffen. Bei der Patientin war vor einiger Zeit eine Operation ausgeführt, bei welcher oben und unten je ein erkrankter Calix entfernt war. Das Pyelogramm (Abb. 5) zeigt nun nicht wie sonst die schöne Zeichnung der Kelche, sondern einen mehr spaltförmig verlaufenden, horizontalen Beckenschatten, eine Verzweigung nach oben und unten fehlt. Der deutlich sichtbare Nierenschatten erscheint in der Länge verkürzt und unten abgestumpft.

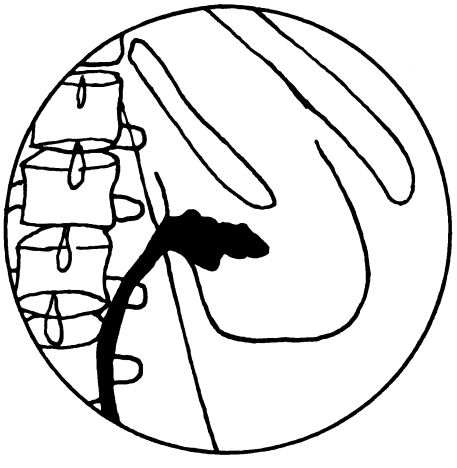

Abbildung 5.

Tuberkulose.

Der Wert der Röntgenuntersuchung bei der Diagnose der Nierentuberkulose ist lange Zeit sehr verschieden beurteilt worden und wird es zum Teil auch noch heute. Immerhin ist es nicht zu leugnen, daß das Röntgenverfahren, nachdem es technisch auf die heutige Höhe gebracht ist, auch hier manchen Baustein zur Diagnose liefern und die anderen klinischen Untersuchungsmethoden wesentlich unterstützen kann.

Nach Sträter zeigt die tuberkulös erkrankte Niere in der Mehrzahl der Fälle auf dem Röntgenbild keinen von der Norm abweichenden Schatten. Einmal konnte er allerdings die

Digitized by Google

Zerstörung der Nierensubstanz am äußeren unteren Pol im Radiogramm nachweisen, die Stelle und der Umfang des Herdes auf der Platte entsprach genau dem Befund an der durch Operation entfernten Niere. Im allgemeinen sind aber selbst weitgehende Zerstörungen im Innern der Niere nicht immer nachweisbar. Sträter belegt dies mit der Demonstration einer Platte, auf der zwei später bei der Operation gefundene, haselnußgroße Abszeßhöhlen, die prall mit Eiter gefüllt waren, nicht sichtbar waren. Dagegen sind Kalkablagerungen in tuberkulösen Prozessen sichtbar. Diese unterscheiden sich von Nierensteinen dadurch, daß sie auf der Platte mehr als strich- und punktförmige Schatten erscheinen, die meist nicht in der Hilusgegend, sondern mehr im Parenchym gelegen sind, oft findet man sie am äußersten Rande der Niere.

Albers-Schönberg teilt mit, daß sich verkalkte tuberkulöse Herde der Niere auf der Platte darstellen lassen. Nach seiner Erfahrung unterscheiden sie sich von Konkrementschatten durch ihre unschärferen Konturen und durch ihre größere Durchlässigkeit.

Auch Gocht und Grashey sind der Ansicht, daß tuberkulös erkrankte Nieren keinen von der Norm abweichenden Schatten geben, dagegen seien Kalkablagerungen in tuberkulösen Prozessen sichtbar.

Nach Cole lassen sich aus guten Röntgenogrammen oft bestimmte Schlüsse auf eine tuberkulöse Erkrankung der Niere machen, dieselbe verrät sich meist durch Unregelmäßigkeit der Dichte und der Konturen des Nierenbeckens.

Proust und Infroid durchleuchteten Nierenkranke und stellten fest, daß die normale Niere auf dem Röntgenschirm unsichtbar ist, daß sie aber sehr deutlich erkennbar werden kann, wenn es sich um diffuse, entzündliche Veränderungen handelt, wie sie bei der Nierentuberkulose vorkommen. Sie beschreiben einen Fall, wo eine solche, bei der Durchleuchtung sichtbare Niere bei späterer Nephrektomie sich als diffus tuberkulös erkrankt zeigte.

Levy-Dorn bekam in einem Falle, bei dem er nachweisen sollte, ob überhaupt eine Niere vorhanden sei, weil durch Ureterenkatheterismus auf der einen Seite kein Urin zu erhalten war, ein schönes Bild einer atrophischen Niere. Es handelte sich um eine alte tuberkulöse Niere, die etwas geschrumpft und verkalkt war.

Casper teilt einen Fall mit, wo die Diagnose zwischen Fehlen der rechten Niere, Hufeisenniere oder total degenerierter rechter Niere schwankte. Das Röntgenogramm zeigte links eine vergrößerte Niere, rechts einen wurstförmigen Körper mit drei Einschnürungen, weshalb die Diagnose auf rechte degenerierte, mit Kalksalzen imprägnierte Niere gestellt und die Operation unterlassen wurde.

Hier muß auch der schon bei der Beprechung der Fehldiagnosen bei Nephrolithiasis angeführte Fall von Neuhäuser erwähnt werden, in dem das Röntgenbild einer Niere zwei Schatten von der Dichte eines Steines aufwies, bei der Operation aber keine Steine, sondern kittartige Massen in tuberkulösen Zerfallshöhlen gefunden wurden.

Auch Hürter konnte in zwei Fällen tuberkulöse Nierenveränderungen auf der Platte erkennen.

Im ersten Falle litt der Patient an Druckgefühl in der linken Nierengegend, zeitweise an Fieber und Schüttelfrost. Im Urin war Eiter, aber keine Zylinder und keine Tuberkelbazillen. Die Cystoskopie war unmöglich. Das Röntgenbild zeigte links eine normale Niere, rechts einen intensiven Schatten von den Umrissen einer, wenn auch verkleinerten Niere, der Hilus war deutlich erkennbar. Vom Hilus abwärts ging ein strangförmiges Gebilde. Die Operation wurde abgelehnt, es trat bald Exitus ein. Die Sektion ergab Tuberkulose beider Nieren, rechts bestand hochgradige Verkalkung von Niere und Ureter.

Im zweiten Falle handelte es sich um einen 26jährigen Patienten mit Morbus Addisonii. Auf dem Röntgenbild sah man links deutlich den Umriß einer verkleinerten Niere an typischer Stelle, im unteren Pol einen intensiven Schatten, leicht gebogen, noch oben konkav. Daumenbreit tiefer ein linsengroßer, oben und unten unscharfer, an den Seiten scharfer Schatten. Für die Nebenniere war die Einstellung zu tief. Sektion: die linke Niere bestand nur aus käsigen

Digitized by Google

Massen, die Niere war verkleinert, vom Becken nichts mehr zu sehen. Im unteren Pol ein kompakter käsiger Herd, der zum Teil kreidige Bröckel enthielt. Der Ureter war ein derber, fibröser Strang mit eingelagerten Kalkkonkrementen.

H. Hoffmann konnte in einem Falle deutlich zahlreiche kleine Flecken, die sich als multiple Nierenabszesse herausstellten, auf der Platte sehen. Mehrfach erweckte auch eine besonders fleckige Beschaffenheit des Nierenschattens den später bestätigten Verdacht auf Tuberkulose.

Ebenso beschreibt Holland, wie er in einem Falle von doppelseitiger Nierentuberkulose fleckige Verdichtungen über dem ganzen Nierenschatten sah.

Einen besonders instruktiven Fall, in dem nur das Röntgenbild die Diagnose ermöglichte, berichtet Graeßner. Ein 42jähriger Herr litt seit $1^1/_2$ Jahren zeitweilig an Schüttelfrost und Fieber, später stellten sich Eiweiß im Urin und Schmerzen in der rechten Niere ein. Der Urin enthielt reichlich Eiweiß, mikroskopisch Eiter, vereinzelte Epithelien, keine Zylinder, keine Tuberkelbazillen. Cystoskopie war unmöglich Die Röntgenuntersuchung ergab links ein normales Nierenbild, rechts einen dichten Schatten, der im verkleinerten Maße das Bild einer Niere wiedergab und auch den Hilus deutlich erkennen ließ. Vom Nierenbecken abwärts zur Blase zog ein strangförmiges Gebilde, daß nur als verbreiteter Ureter angesprochen werden konnte. Diagnose: Tuberkulose der Niere und des Harnleiters mit hochgradiger Verkalkung. Operation verweigert, fünf Wochen später Exitus. Sektion: Tuberkulose beider Nieren und des rechten Ureters mit hochgradiger Verkalkung in dem veränderten Gewebe der rechten Niere und des rechten Harnleiters.

Dietlen hat 4 Fälle beobachtet. Bei einem 32jährigen Herrn mit Pyurie und positivem Bazillenbefund lag der Nierenschatten an normaler Stelle, er war nach außen scharf abgegrenzt, zeigte aber ungleichmäßige Dichte, die nach unten zu abnahm, so daß der untere Pol nur undeutlich zur Darstellung kam. Im unteren Drittel befanden sich 3 auffallend helle, ganz unscharf begrenzte, dicht nebeneinander liegende Flecken von Haselnußgröße; sie wurden als Kalkherde angesprochen. Operationsbefund: käsige Massen, die mit kreidig-kalkigen Bröckeln durchsetzt waren.

Haudek berichtet einen Fall, in dem das Röntgenbild in der sichtbaren Niere nahe der Peripherie einen kleinen Schatten zeigte. Die Sektion ergab eine Verkäsung der Niere und des Nierenbeckens.

Einen Fall, in dem auch die Röntgenuntersuchung Klarheit brachte, berichten Josephson und Forssell. Die 35jährige Frau litt seit einem halben Jahre an häufigem Urindrang. Der Urin war sauer, enthielt Leukozyten, ganz wenig rote Blutkörperchen, aber Tuberkelbazillen. Das untere Ende der linken Niere war palpabel, rechts nicht, obgleich Patientin sehr mager war. Die Cystoskopie zeigte eine hyperämische Blasenschleimhaut, zum Teil mit weißen Membranen belegt, stellenweise deutliche Ulzerationen. Linke Uretermündung normal, die rechte konnte trotz wiederholter Untersuchungen — auch mit Blauprobe — nicht entdeckt werden, auch war kein Ureterwulst zu finden. Katheterisierung des linken Ureters ergab klaren Urin mit wenig Leukozyten, kein Albumen. Auf Grund des cystoskopischen Befundes wurde angenommen, daß die Patientin keine rechte Niere habe, daß die linke Niere, die etwas größer als normal war, nur in geringem Grade tuberkulös affiziert sei und daß die tuberkulösen Veränderungen hauptsächlich in der Blase seien; dies war um so mehr glaublich, weil die Patientin nie über Schmerzen in der Nierengegend geklagt hatte. Bei der Röntgenuntersuchung zeigte die linke Niere einen deutlichen Schatten von gewöhnlicher Breite und Dichte. Auf der Stelle der rechten Niere wurde kein deutlicher Nierenschatten gefunden, man sah eine Gruppe abgerundeter Schatten in einer schwach gebogenen Linie geordnet. Die oberen Schatten waren ca. 3 cm im Diameter in der Gegend der 12. Rippe, die unteren Schatten kleiner. Sämtliche Schatten hatten ungleiche Dichtheit. Ihre schalenförmigen Seitenpartien deuteten nicht auf homogene Konkremente hin, sondern auf von organischen Massen ausgefüllte Lochbildungen

Digitized by Google

mit inkrustierten Wänden. Es war nun wahrscheinlich, daß es eine rechte kongenital hypoplastische oder sekundär eingeschrumpfte Niere mit tuberkulösen Veränderungen gäbe. Die Operation zeigte eine verkleinerte, gelappte Niere mit Kavernen, die mit einer kittartigen Masse angefüllt waren. Die Übereinstimmung dieser Kavernen mit dem Röntgenbild war frappierend[1]).

A. Hoffmann teilt einen Fall mit, wo er auch lediglich aus dem Röntgenbild die Indikation zur Operation erhielt. Die Cystoskopie war unmöglich. Während der rechte Nierenschatten normal war, war der linke stark vergrößert und fast bis zum Darmbeinkamm herabgestiegen, ebenfalls im queren Durchmesser verbreitert. Die Operation zeigte die Niere mit zahlreichen verkästen Tuberkeln besät und im unteren Pol eine hühnereigroße Kaverne.

In gleicher Weise konnte ich selber in 2 Fällen die Vergrößerung einer tuberkulös erkrankten Niere konstatieren. Im ersten Falle handelte es sich um einen 29jährigen Landwirt, der seit vier Jahren Schmerzen beim Urinieren und Blutentleerung hatte. Die linke Nierengegend war auf Druck sehr empfindlich, ein Tumor war nicht zu fühlen. Der Urin enthielt etwas Albumen, rote Blutkörperchen und Leukozyten. Die Cystoskopie zeigte in der Gegend der linken Uretermündung eine ulzerierte Stelle. Bei der Blauprobe erfolgte rechts nach $8^1/_2$ Min. kräftige blaue Entleerung, links auch nach längerem Warten nichts. Die Röntgenuntersuchung zeigte, daß der linke Nierenschatten beträchtlich vergrößert war. Die Operation ergab eine Niere mit bohnen- bis haselnußgroßen Kavernen, die mit käsigem Eiter gefüllt waren, in der Rinde gelbe Knötchen, desgleichen auch im Innern des Ureters. — Der andere Patient war ein 35jähriger Lehrer, der seit 3 Jahren Schmerzen in der Nierengegend hatte. Palpation ohne Befund. Der Urin war trübe, enthielt Albumen, Leukozyten, aber keine Tuberkelbazillen. Cystoskopie: die Umgebung der rechten Uretermündung war gerötet, in ihrer Nähe gelbliche Knötchen. Indigokarminprobe links deutlich, rechts spät und schwach. Die Röntgenuntersuchung ergab eine beträchtliche Vergrößerung des rechten Nierenschattens. Operationsbefund: das Organ war vergrößert, sonst äußerlich normal, der Ureter stellte einen derben, harten Strang dar, im Nierenbecken käsige Herde, Tuberkelbazillen.

Auch die Pyelographie ist zur Diagnostik der Tuberkulose herangezogen worden. Besonders von Lichtenberg und Dietlen haben mit ihr überraschende Resultate erzielt. Es gelang ihnen die tuberkulösen Veränderungen der Niere pyelographisch zur Darstellung zu bringen und von den bei Pyo- und Hydronephrosen beobachteten Veränderungen zu unterscheiden. Sie sahen durch Zerfall der Papillen und Kavernenbildung eigenartige Abänderungen der Kelchzeichnung, zum Teil waren die Kelche erweitert, zum Teil saßen ihnen bis pflaumengroße Höhlen auf. Andererseits fielen Abschnitte des Nierenbeckens dadurch aus, daß sie mit Käse und Detritus angefüllt waren.

An anderer Stelle stellt v. Lichtenberg an der Hand von zwei einseitigen und zwei doppelseitigen Fällen fest, daß man durch die Pyelographie eine genaue anatomische Orientierung über die Art und Ausdehnung der Zerstörung des Nierenparenchyms und über die Ausdehnung der Erkrankung des Ureters gewinnen und dadurch wertvolle Punkte für die Indikationsstellung erhalten kann. Er empfiehlt die Pyelographie sowohl zur Feststellung der Größe und der Form (miliare, kavernöse, pyonephrotische) der Zerstörung in der tuberkulös erkrankten Niere, als auch zur Feststellung der Erkrankung des Ureters und deren Ausdehnung. Sowohl die starre periureteritische Form, als auch die ulzeröse ließen sich durch das Verfahren

---

[1]) Nach Abschluß dieser Arbeit erschien eine Publikation von Söderlund: Zur Frage der Röntgendiagnostik der Nierentuberkulose, speziell der sog. „Kittniere", Folia urologica 1912, Bd. VII, S. 75, in welcher der Verfasser 3 Fälle von Nierentuberkulose mitteilt, bei denen eine sichere Lokaldiagnose erst auf Grund einer Röntgenuntersuchung gestellt werden konnte. In allen 3 Fällen war ein Ureterenkatheterismus infolge starker sekundärer Blasenveränderungen unmöglich. Söderlund betont besonders den Wert der Röntgenuntersuchungen in derartigen Fällen zur Entscheidung der Frage, welche Niere die erkrankte ist.

Digitized by Google

mit Sicherheit feststellen. Die periureteritische Form erkenne man an der starren Erweiterung, die ulzeröse an der ungleichen Konturierung des Ureters.

Auch Dietlen beschreibt mehrere Fälle von mit Pyelographie diagnostizierter „kavernöser Phthise" der Niere. Das Kollargol war durch die Kelche in die mit ihnen kommunizierenden Zerfallshöhlen der Niere eingedrungen. An einzelnen Stellen sah er mitten in den kollargolgefüllten Hohlräumen deutliche Reste von Nierenparenchym. In einigen Fällen konnte die Diagnose Tuberkulose ohne Bazillennachweis durch das Röntgenbild gesichert werden.

Oehlecker beschreibt einen Fall, wo die kleine unregelmäßige Form des rechten Nierenbeckens auf dem Pyelogramm seine Erklärung in dem Befunde der exstirpierten Niere fand: die obere Hälfte des Beckens samt Kelchen war durch tuberkulöse Kavernen verlegt. Im Gegensatz zu v. Lichtenberg und Dietlen mißt Oehlecker der Pyelographie kaum eine praktische Bedeutung bei der Diagnose der Nierentuberkulose bei. Vielleicht beruht dies darauf, daß er seine Studien an Übersichtsaufnahmen machte, Blendenaufnahmen der betreffenden Niere müssen natürlich mehr zeigen.

Überblicken wir die Reihe dieser Berichte, so ist es ohne weiteres klar, daß der Röntgenuntersuchung ihr Nutzen bei der Diagnostik der Tuberkulose in vielen Fällen nicht abgestritten werden kann. Ein großer Vorteil ist schon der Nachweis der gesunden Niere, wenn er durch die funktionelle Nierenprüfung nicht erbracht werden kann. Nutzbringend ist ferner der Nachweis der Größenveränderung, sei es, daß die erkrankte Niere eine Größenzunahme durch Entzündung oder eine Verkleinerung durch Schrumpfung erlitten hat, ganz besonders natürlich wieder, wie wir an zahlreichen Beispielen gesehen haben, in den Fällen, wo die cystoskopische Untersuchung unmöglich ist. Der Nachweis von Parenchymveränderungen (Kavernenbildung usw.) ist wohl nur in seltenen Fällen durch das Röntgenogramm als erbracht anzusehen. Vielleicht ließe sich auf guten Bildern die bei Nierentuberkulose oft erhaltene embryonale Lappung nachweisen (vgl. die Fälle von Casper und Forssell) und diagnostisch verwerten. Die von Hoffmann und Holland beschriebene fleckige Veränderung des Nierenschattens ist sonst nicht beobachtet, ich selber habe sie auch nie wahrgenommen. Ebensowenig ist aus dem Verwaschensein der Nierenkonturen und der ungleichmäßigen Dichte des Nierenschattens unter allen Umständen ein Schluß zu ziehen. Sicher nachzuweisen sind aber Veränderungen in der Niere, sobald sie mit Verkalkungen einhergehen, und zwar scheinen schon geringe Kalkbeimengungen zu genügen, um Schatten zu erzeugen. Die Kalkherde liegen mehr in den lateralen Partien, seltener in der dem Becken resp. den Kelchen entsprechenden Gegend und unterscheiden sich dadurch und durch ihre Unschärfe von Konkrementschatten, obwohl früher solche Verwechselungen vorgekommen sind. Es sei außerdem darauf hingewiesen, daß Lithiasis und Tuberkulose sich nicht ausschließen, es sind in tuberkulösen Nieren nicht selten Konkremente beobachtet. Man muß daher bei der Differentialdiagnose Nierenstein oder tuberkulöse Verkalkungen diesem Umstande Rechnung tragen.

Manchen diagnostischen Wink scheint auch die Pyelographie bringen zu können, über die mir bei der Tuberkulose nur wenig eigene Erfahrungen zu Gebote stehen. Freilich werden pathologische Veränderungen nur in vorgeschrittenem Stadium auf dem Pyelogramm erkennbar sein, Erkrankungsvorgänge im Beginn sich aber der Beobachtung entziehen, wie folgender Fall beweist:

Frl. M. M., unverheiratet, 24 J., bezüglich Tuberkulose erblich belastet, war früher immer gesund. Plötzlich am 15. X. heftige, kolikartige Schmerzen in der linken Nierengegend, gleichzeitig beträchtliche Hämaturie. Cystoskopie ergibt, daß die Blutung nur aus dem linken Ureter stammt. Die Röntgenuntersuchung zeigt nirgends Schatten von Konkrementen. Die dann im Hygien. Institut ausgeführte Untersuchung des Urins (20. X.) ergibt das Vorhandensein von Tuberkelbazillen. Die Hämaturie dauert im ganzen etwa eine Woche, allmählich schwächer werdend, während die Schmerzen unter dem Einfluß von Morphium und Eisblase nur 2—3 Tage anhielten. Durch Ureterkatheterismus gewonnener Harn aus der rechten Niere enthält Tuberkelbazillen (Untersuchung des Hyg. Inst. vom 22. X.), derjenige

Digitized by Google

aus der linken Niere (Untersuchung des Hyg. Inst. vom 27. X.) ergibt negatives Resultat. Wiederholte Untersuchung des durch Ureterkatheter entnommenen Urins vom 4. XI. ergibt sowohl rechts wie links keine Tuberkelbazillen. Zur Klärung der Sachlage wurde am 19. XII. die Pyelographie vorgenommen. Aber auch sie brachte kein sicheres Resultat. Tafel XIII, 18 zeigt das Pyelogramm der linken Niere, man sieht deutlich den Nierenschatten, den gefüllten Ureter mit der engen Stelle dicht unterhalb des Beckens und das gefüllte Becken mit den Kalizes, auf Erkrankungsherde läßt das Bild aber kaum Schlüsse zu. Das Röntgenogramm der rechten Niere war ähnlich.

Von Lichtenberg betont den Wert der Pyelographie bei der Nierentuberkulose ganz besonders: „Neben den Fällen, bei welchen die Pyelographie die übliche funktionelle Untersuchung in harmonischer Weise nach der anatomischen Seite hin ergänzt, kann sie bei der großen Variabilität des Krankheitsbildes, welches stets besondere Verhältnisse zu schaffen imstande ist, für die Diagnose und operative Indikationsstellung maßgebend werden."

Im Vorstehenden glaube ich die Möglichkeiten der röntgenologischen Nierendiagnostik, soweit sie durch den Stand der heutigen Technik gegeben sind, erschöpft zu haben. Während vor dem Jahre 1900 die radiographische Darstellung des Nierensteins als ein selten glückendes Unternehmen angesehen wurde, hat die seitdem verflossene kurze Spanne Zeit einen derartigen Aufschwung unserer Kenntnisse und Methoden gebracht, daß nicht nur die exakte Steindiagnose in jedem Falle möglich ist, sondern, daß sich die Röntgenologie auch auf andere Gebiete der Nierenerkrankungen ausdehnen konnte. Wenn sie dabei in manchen Fällen auch erst an zweiter oder dritter Stelle als diagnostische Methode in Betracht kommt, so ist doch von ihrer Weiterentwicklung in der Zukunft noch viel zu erwarten. Zum Schluß möchte ich nochmal darauf hinweisen, daß die Röntgenuntersuchung, obgleich sie bei der Steindiagnose meist den Ausschlag geben wird, in keinem Falle die anderen klinischen Untersuchungsmethoden überflüssig macht, erst im Verein mit diesen wird sie zu dem erwünschten Ziele führen. Da das Anwachsen der Wissenschaft immer mehr zur Spezialisierung drängt, so ist die völlige Beherrschung aller Methoden kaum in einer Hand zu vereinigen, sondern erfordert ein Zusammenarbeiten des Urologen resp. Chirurgen mit dem Röntgenologen.

Literatur.

1. Albarran et Ertzbischoff, La cystoscopie, associée a la radiographie pour le diagnostic des lésions rénales. XII. Session de l'association franc. d'urologie, Paris, Oct. 1908. Ref.: Zeitschrift f. Elektrologie u. Röntgenkunde, XI, S. 241.
2. Albers-Schönberg, Zur Technik der Nierensteinaufnahmen. Fortschritte a. d. Gebiete d. Röntgenstrahlen, III, S. 210.
3. Albers-Schönberg, Eine verbesserte Methode des Nachweises von Nierensteinen. Ärztl. Verein Hamburg, 5. III. 01. Ref.: Deutsche med. Wochenschr. 1901, V. B., S. 133.
4. Albers-Schönberg, Demonstration von Röntgenphotographien von Nierensteinen. Kongr. d. Deutschen Ges. f. Chirurgie 1901, V. B. d. deutsch. med. Wochenschr. 1901, S. 135.
5. Albers-Schönberg, Eine Kompressionsblende zum Nachweis von Nierensteinen. Fortschritte a. d. Geb. d. Röntgenstr., V., S. 301.
6. Albers-Schönberg, Röntgentechnik, III. Aufl.
7. Albers-Schönberg, Zur Differentialdiagnose der Harnleitersteine und der sogenannten „Beckenflecken". Fortschritte a. d. Geb. d. Röntgenstr. IX, S. 255.
8. Albers-Schönberg, Fehlerquellen bei der Harnleitersteinuntersuchung. Verhandl. d. Deutschen Röntgengesellschaft, II, S. 46.
9. Albers-Schönberg, Diskussion. Verhandl. d. Deutschen Röntgengesellschaft, III, S. 90.
10. Albers-Schönberg, Über den derzeitigen Stand des Nachweises von Konkrementen im menschlichen Körper mittelst Röntgenstrahlen. Zeitschr. f. ärztl. Fortbildung, 1904, Nr. 2.
11. Albers-Schönberg, Über den Nachweis von Nierensteinen mittelst Röntgenstrahlen. Zentralbl. f. Chirurgie, 1901, S. 114.
12. Alexander, Über Nierenbilder. Archiv f. physikal. Medizin u. Technik Bd. VI, H. 2. Ref.: Zeitschr. f. Röntgenkunde 1912, S. 90.
13. Alsberg, Über einen mit Hilfe der Röntgenstrahlen diagnostizierten Fall von Nierensteinen mit Operationsbefund. Münchener med. Wochenschr. 1898, S. 1637.

Digitized by Google

14. Alsberg, Diagnose von Nierensteinen mit Röntgenstrahlen. Ärztl. Verein in Hamburg 4. X. 98. Ref.: V. B. d. deutsch. med. Wochenschr. 1899, S. 2.
15. Arcelin, Beckenflecke u. Beckenradiographie. Association franc. d'Urologie. Ref.: Fortschr. auf d Gebiet d. Röntgenstr. XVI, S. 466.
16. Arcelin, Importance des données radiographiques dans les interventions pour lithiase rénale. Lyon chirurgical. 1911, V, S. 583.
17. Baetjer, Nierensteindiagnose. Amer. Röntgen Society. Aug. 1906. Ref.: Fortschr. auf d. Gebiet d. Röntgenstr., X, S. 375.
18. Baetjer, Nierensteindiagnose mittelst Röntgenstrahlen. Amer. Quarterly of Röntgenologie 2. Ref.: Fortschr. auf d. Gebiet d. Röntgenstr. XI, S. 299.
19. Ball, The diagnosis of impacted calculus in the ureter. Brit. med. Journ. 1908. Ref.: Fortschr. auf d. Gebiet d. Röntgenstr. XIII, S. 183.
20. Bazy et Desterres, Sur quelques particularités anatomiques et cliniques de la Lithiase urinaire d'apres les documents fournis par la radiographie. La presse medicale. 1911, Nr. 50.
21. Beck, Renal calculi. Am. Journ. of Cut. and Gen. ur. Diseases. Jan. 1899.
22. Beck, The Röntgen-Method in lithiasis of the urinary tract. Annales of surgery. 1905. Ref.: Fortschr. auf d. Gebiet d. Röntgenstr. X, 72.
23. Beck, The Röntgen-Method as a guide in operating for lithiasis of the urinary tract. Journ. of the amer. med. assoc. Vol. XLV u. XLVI. Ref.: Fortschr. auf d. Gebiet d. Röntgenstr., IX, S. 366.
24. Béclere, Présentation d'un calcul souspéritonéal de la paroi du cœcum capable de simuler radiographiquement un calcul urinaire. Bull. de la soc. de radiologie de Paris mars 1910. Ref.: Fortschr. auf d. Gebiet d. Röntgenstr. XV, S. 237.
25. Belot, Radiographie des Harnapparates. Societé franc. d'Electr. et de Radiologie 1910. Ref.: Zeitschr. f. Röntgenkunde XII, S. 386.
26. Blacker, Discussion. Clinical society of London. 22. IV. 98. Ref.: Lancet 1898. Vol. I, S. 1189.
27. Braasch, Recent developments in pyelographie. Annales of Surgery. Nov. 1910. Ref.: Zentralblatt f. Chirurgie 1911. S. 406.
28. Cabot and Dodd, The diagnosis of stone in the pelvic portion of the ureter. Boston med. and surg. journ. 1910. Ref.: Fortschr. auf d. Gebiet d. Röntgenstr. XVII, S. 252.
29. Casper, Zur Diagnose der Uretersteine. Wiener med. Wochenschr. 1911. Nr. 37. Ref.: Münch. med. Wochenschr. 1911, S. 2294.
30. Cathelin, Des erreurs radiographiques dans le diagnostic des calculs de l'urethere pelvien. XIe Session de l'assoc. franc. d'urologie 1907. Ref.: Zeitschr. f. Elektrologie u. Röntgenkunde X, S. 84.
31. Chabaneix, Huit calculs du rein diagnostiqués par la radiographie. Soc. franc. d'Electroth. et de Radiologie médicale 21. XII. 1911.
32. Chrysospathes, Diagnose der Nierensteine durch Röntgenstrahlen. Bull. de la soc. de médicine d'Athenes. 1905. S. 39. Ref.: Zeitschr. f. Elektrologie u. Röntgenkunde IX, S. 86.
33. Cowl, Über die Abbildung von Harnsäure- und anderen Steinen im feuchten Medium. Verhandl. der Deutschen Röntgen-Gesellschaft I, S. 88.
34. Comas und Prio, Zur Kasuistik der Nierensteindiagnose mit Hilfe der Röntgenstrahlen. Verhandl. d. Deutschen Röntgen-Gesellschaft I, S. 81.
35. Comas und Prio, Mitteilung über die Diagnose der Nierensteine mittelst Röntgenstrahlen. Academia y Laboratorio de Ciencias Medicas de Cataluna. 16. XI. 1898.
36. Comas und Prio, Einige Betrachtungen über die Diagnose von Nierensteinen mit Hilfe der Röntgenstrahlen. Fortschr. auf d. Gebiet d. Röntgenstr. II, S. 116 und III, S. 157.
37. Cole, X-Ray diagnosis in renal and bladder lesions. The Post Graduate. Jan. 1911. Ref.: Zeitschr. f. Röntgenkunde 1911.
38. Cole, Radiographic diagnosis of renal lesions. New York med. Journ. Bd. 87, S. 774. Ref.: Zeitschr. f. Elektrotherapie u. Röntgenkunde XI, S. 175.
39. Dohan, Zur Differentialdiagnose zwischen Harnleiterstein und verkalkter Lymphdrüse. Fortschr. auf d. Gebiet d. Röntgenstr. XVII, S. 165.
40. Dohrn, Das Röntgenbild als diagnostisches Mittel zum Nachweis von Blasensteinen. Deutsche Zeitschr. f. Chirurgie 1901, Bd. LXII, S. 184.
41. Dietlen, Fortschritte in der röntgenologischen Nierendiagnostik. Zeitschr. f. Röntgenkunde XIII, S. 85.
42. Eastmond, A study of the clinical data in eighty cases submitted to X-ray examination for urinary calculi. Transactions of the Amer. Roentgen Ray society. 1908. Ref.: Fortschr. auf d. Gebiet d. Röntgenstr. XIV, S. 448.
43. Ebert, Nierensteine im Kindesalter. Med. Klinik 1912, Nr. 10.

Digitized by Google

44. Eppinger, Zur Radiographie der Nierensteine. Fortschr. auf d. Gebiet d. Röntgenstr. VII, S. 28.
45. Fenwick, The Roentgen Rays and the Fluoroscope as a means of detecting small, deeply-placed stones in the exposed Kidney. Brit. med. Journ. 1897. Vol. II, S. 1075.
46. Fenwick, The value of the use of a shadowgraph ureterie bougie in the precise surgery of renal calculus. Brit. med. Journ. 1905. 17. VI.
47. Fenwick, Renographie. Brit. med. Journ. 1. IV. 1911. Ref.: Münch. med. Wochenschr. 1911, S. 1977.
48. Forssell, Beiträge zur Röntgenanatomie des Beckens, besonders in Hinsicht auf die Verkalkungen in den Gefäßen als Fehlerquelle bei der Diagnose von Konkrementbildungen innerhalb der Harnorgane. Verhandl. des Vereins schwedischer Ärzte. Autoref.: Fortschr. auf d. Gebiet d. Röntgenstrahlen XIII, S. 51.
49. Forssell, Bidrag till röntgendiagnostiken vid njur- tuberkulos. Hygiea. Festband 1908. Nr. 34.
50. Fraenkel, E., Über Fehldiagnosen bei Harnleiterstein- u. Blasensteinuntersuchungen. Verhandl. der Deutschen Röntgengesellschaft III, S. 157.
51. Fraenkel, E., Über pathologische Verkalkungen und ihren Nachweis durch Röntgenstrahlen. Fortschr. auf d. Gebiet d. Röntgenstr. XIV, S. 87.
52. Frank, Über Nierentuberkulose. Zentralbl. f. d. Grenzgeb. XIV. 191.
53. Gardini, Radiografia e radioscopia per la diagnosi di calcoli renale. Morgagni Parte II. 1908. Nr. 27. Ref.: Fortschr. auf d. Gebiet d. Röntgenstr. VIII, S. 185.
54. Giuliani et Arcelin, Calcul du rein. Pyelotomie. Lyon medicale. 1912. Nr. 4. Ref.: Fortschr. auf d. Gebiet d. Röntgenstr. XIX, S. 177.
55. Gocht, Handbuch der Röntgenlehre. III. Aufl. 1912, S. 379.
56. Görl, Bericht über einen Fall von Nierensteinen. Nürnberger med. Gesellschaft 2. XII. 97. Ref.: Münch. med. Wochenschr. 1898, S. 438.
57. Göbel, Röntgenschatten gebende Ureterkatheter. Deutsche Zeitschr. f. Chirurgie, Bd. LXXXIII, S. 395.
58. Goldammer, Beitrag zur Frage der Beckenflecke. Fortschr. auf d. Gebiet d. Röntgenstr. XII, 299.
59. Goldenberg, Beitrag zur Röntgenologie und Pathologie der Nephrolithiasis. Ärztl. Verein in Nürnberg. Ref.: Münch. med. Wochenschr. 1910, S. 1915.
60. van der Goot, Über Röntgendiagnostik der Nierensteine. IV. Internat. Kongreß f. Elektrologie u. Radiologie 1908. Ref.: Berl. klin. Wochenschr. 1908, S. 1788 und Fortschr. auf d. Gebiet d. Röntgenstr. XII, S. 425.
61. Gottschalk, Zur Röntgenologie der Nieren, des Beckens und der Beckenorgane. Fortschr. auf d. Gebiet d. Röntgenstr. XI, S. 366.
62. Graeßner, Zum Nachweis der Nierentuberkulose im Röntgenbilde. Verhandl. d. Deutschen Röntgen-Gesellsch. VI, S. 74.
63. Grashey, Atlas chirurgisch-pathologischer Röntgenbilder. München 1908.
64. Grosglik, Röntgenogramm einer Krebsniere, einen Stein simulierend. Monatsbericht f. Urologie 1906. Heft 8. Ref.: Fortschr. auf d. Gebiet d. Röntgenstr. X, S. 380.
65. Grunmach, zitiert bei Gocht.
66. Haenisch, Röntgendiagnose des uropoëtischen Systems. Hamburg 1908.
67. Haenisch, Die Röntgenuntersuchung des uropoëtischen Systems, in Groedel, Atlas u. Grundriß der Röntgendiagnostik in der inneren Medizin. München 1909.
68. Haenisch, Beiträge zur Röntgendiagnostik des uropoëtischen Systems. Fortschr. auf d. Gebiet d. Röntgenstr. XIV, S. 7.
69. Haenisch, Hydronephrose infolge Ureterknickung im Röntgenbilde (Pyelographie). Zeitschr. f. Röntgenkunde XII, S. 305.
70. Haenisch, Nierenzyste im Röntgenogramm. Fortschr. auf d. Gebiet d. Röntgenstr. XV, S. 300.
71. Haenisch, Beitrag zur Nierendiagnostik vermittelst Röntgenuntersuchung. Ärztl. Verein Hamburg 1909. Ref.: Fortschr. auf d. Gebiet d. Röntgenstr. XIII, S. 342.
72. Haenisch, Nierenaufnahmen. Verhandl. d. Deutschen Röntgen-Gesellschaft. IV, S. 143.
73. Haenisch, Zur Röntgendiagnostik der Hydronephrose. Verhandl. d. Deutschen Röntgen-Gesellschaft. V, S. 157.
74. Hannecart, De l'utilité de la radiographie pour établir le diagnostic de certaines affections chirurgicales du rein. Societé Belge de Chir. 17. III. 00. Ref.: Fortschr. auf d. Gebiet d. Röntgenstrahlen, III, S. 196.
75. Hartung, Die Röntgen-Diagnose der Nephrolithiasis. Zeitschr. f. Urologie 1911. Ref.: Fortschr. auf d. Gebiet d. Röntgenstr. XVIII, S. 179.
76. Haudek, Diskussion. Verhandl. d. Deutschen Röntgen-Gesellschaft VI, S. 74.

Digitized by Google

77. Heineke, Ossifizierende Sarkommetastasen im Röntgenogramm. Fortschr. auf d. Gebiet d. Röntgenstrahlen XIII, S. 231.
78. Hermann, Über die Bedeutung der Röntgenstrahlen für die Diagnostik der Nierensteine. Wiener klin. Wochenschr. 1899. Nr. 8. Ref.: Münch. med. Wochenschr. 1899, S. 332.
79. Hesse, Zur Frage der röntgenologischen Differentialdiagnose der Nierendystopien. Protokolle des Vereins St. Petersburger Ärzte. Ref.: Fortschr. auf d. Gebiet d. Röntgenstr. XVII, S. 46.
80. Hock und Porges, Injektion des Nierenbeckens und der Ureteren mit Protargol behufs Aufnahme von Röntgenbildern. Deutsche med. Wochenschr. 1911, S. 192.
81. Hoffmann, A., Zur Diagnose der Nierentuberkulose im Röntgenbilde. Zentralblatt f. Chirurgie 1910, S. 1604.
82. Hoffmann, H., Die Bedeutung der Röntgenstrahlen für die Urologie. Zentralblatt f. Röntgenstr. 1911, Heft 1 u. 2.
83. Holland, Recent developments in pyelographie. Archiv of the Röntgen Ray. Jan. 1911. Ref.: Zeitschr. f. Röntgenkunde 1911, S. 281.
84. Holland, Die Diagnose der Blasensteine. Archiv of the Roentgen Ray Nr. 141. Ref.: Fortschr. auf d. Gebiet d. Röntgenstr. XIX, S. 182.
85. Holzknecht und Kienböck, Radiologische Diagnostik der Nephrolithiasis. Zeitschrift f. Urologie, 1908. Bd. II. Ref.: Fortschr. auf d. Gebiet d. Röntgenstr. XIII, S. 127.
86. Hürter, Zur Röntgendiagnose der Nierentuberkulose. Zeitschr. f. Röntgenkunde. XII, S. 376.
87. v. Jaksch, Röntgenogramm eines Steines in der linken Niere. Wissenschaftl. Gesellsch. deutscher Ärzte in Böhmen. 23. V. 06. Ref.: Fortschr. auf d. Gebiet d. Röntgenstr. X, S. 374.
88. Jervell, Partielle Gangrän der Niere nach Pyelographie. Versamml. d. nordisch. Chirurgen. Ref.: Zentralbl. f. Chir. 1911, S. 1345.
89. v. Illyés, Ureterenkatheterismus und Radiographie. Deutsche Zeitschr. f. Chirurgie 1902, Bd. 62, S. 132.
90. Immelmann, Bericht über 2800 Nieren- und Ureteraufnahmen. Verhandl. d. Deutschen Röntgen-Gesellsch. VII, S. 175.
91. Immelmann, Der jetzige Stand der Röntgenuntersuchung des Harnapparates auf Konkremente. Verein f. innere Medizin und Kinderheilkunde in Berlin. Ref.: Deutsche med. Wochenschr. 1909, S. 2145.
92. Immelmann, Über den Nachweis von Konkrementen mit Röntgenstrahlen. Freie Vereinigung d. Chirurgen Berlins. Ref.: Zentralbl. f. Chir. 1906, S. 679.
93. Josserand, Radiodiagnostic de la lithiase urinaire Arch. d'Electricité méd. 19. Jahrgang. Nr. 323.
94. Israel, Uretersteine. Berl. urolog. Gesellsch. Juni 1912. Ref.: Fortschr. auf d. Gebiet d. Röntgenstrahlen XIX, S. 170.
95. Key, Pyelographie. Hygica 1911. Ref: Deutsche med. Wochenschr. 1911, S. 706.
96. Key, Diskussion, Versamml. d. nordischen Chirurgen. Zentralbl. f. Chir. 1911, S. 1345.
97. Kienböck, Diagnose der Nierensteine mittelst der Röntgenstrahlen. Kongr. d. deutschen Gesellschaft f. Urologie Okt. 1907. Ref.: Münch. med Wochenschr. 1907, S. 2208.
98. Klose, Radiographie eines durch das Cystoskop entdeckten Falles von kompletter Ureterenverdoppelung. Deutsche Zeitschr. f. Chir. 1904, Bd. 72.
99. Köhler, A., Verbesserung der Röntgentechnik von Nierengegend-, Wirbelsäulen- und Hüftaufnahmen sehr starker Patienten. Zeitschr. f. Elektrologie VIII, S. 213.
100. Köhler, A., Röntgenographie der Nieren. Diskussion. Verhandlungen der Deutschen Röntgen-Gesellsch. III, S. 91.
101. Köhler, Lexikon der Grenzen des Normalen und der Anfänge des Pathologischen im Röntgenbilde. Hamburg 1910.
102. Köhler, Enterolithen des Processus vermiformis. Exostose des Darmbeins. Fortschr. auf d. Gebiet d. Röntgenstr. X, S. 295.
103. Kolischer und Schmidt, Radiographie an sondierten Ureteren und Nieren. Monatsberichte für Urologie 1901.
104. Kolischer und Schmidt, New method of skiagraphic diagnosis for renal and ureteral surgery. Journ. of the amer. med. assoc. Nov. 1901. Ref.: Zentralbl. f. Chir. 1902, S. 344.
105. Kraft, Röntgenbilder eines Nierensteins. Unterelsäß. Ärzte-Ver. 22. XII. 06. Ref.: Fortschr. auf d. Gebiet d. Röntgenstr., XI, S. 292.
106. Kümmell, Diagnostik und Therapie der Nephrolithiasis. Kongreß d. deutschen Gesellsch. f. Urologie. Okt. 1907. Ref.: Münch. med. Wochenschr. 1907, S. 2207.
107. Kümmell, Die neuen Untersuchungsmethoden und operativen Erfolge bei Nierenkrankheiten. 32. Kongr. d. deutschen Gesellsch. f. Chir. 1903.

Digitized by Google

108. Kümmell, Die Steinkrankheit der Nieren und Harnleiter. Ärztl. Verein in Hamburg. 7. I. 08. Ref.: Münch. med. Wochenschr. 1908, S. 143.
109. Küttner, zitiert bei Hoffmann.
110. Lange, A method of diagnosticating floating kidney by the X-rays. Journ. of the amer. med. Assoc. LIII, Heft 5. Fortschr. auf d. Gebiet d. Röntgenstr. XIV, S. 260.
111. Lauenstein, Nachweis von Nierensteinen, die nur aus kohlensaurem Kalk und Tripelphosphat bestanden, durch Röntgenstrahlen. Fortschr. auf d. Gebiet d. Röntgenstr. III, S. 211.
112. Lauenstein, Nierensteinnachweis mittelst Röntgenstrahlen. Ärztl. Verein in Hamburg. 29. XI. 98. Ref.: Berl. klin. Wochenschr. 1899, S. 18.
113. Lauenstein, Operative Entfernung eines durch Röntgenstrahlen nachgewiesenen Konkrements von kohlensaurem Kalk aus dem Nierenbecken. Deutsche Zeitschr. f. Chir. 1899, Bd. 50, S. 195.
114. Laurie und Leon, Renal calculus. Brit. med. journ. 4. VI. 1896.
115. Laurie und Leon, Notes on the photography of renal and vesical calculi by the X-rays. Lancet. 1897, Vol. I, S. 169.
116. Leonard, Über die Diagnose von Nierensteinen. Zentralbl. f. Chir. 1899, S. 230.
117. Leonard, Rénal Calculi. Annales of surgery. Aug. 1898.
118. Leonard, The detection of calculi by the Roentgen-rays. Arch. of the Roentgen-ray. 1899. Vol. III, S. 115.
119. Leonard, The results of the Roentgen Method in the diagnosis of renal Calculus. Amer. Medicine. Vol. VII, 1904. Ref.: Fortschr. auf d. Gebiet d. Röntgenstr. IX, S. 81.
120. Leonard, The results of Roentgen diagnosis in calculus conditions of the Kidney and Ureter. Verhandl. d. Deutschen Röntgen-Gesellsch. I, S. 78.
121. Levy, E., Nachweis und Operation eines Phosphatsteines in der rechten Niere. Fortschr. auf d. Gebiet d. Röntgenstr. III, S. 216.
122. Levy-Dorn, Phosphatstein in der Niere eines Erwachsenen. Fortschr. auf d. Gebiet d. Röntgenstrahlen III, S. 215.
123. Levy-Dorn, Diskussion. Verhandl. d. Deutschen Röntgen-Gesellsch. VI, S. 74.
124. v. Lichtenberg, Über Sauerstofffüllung des Nierenbeckens und Ureters. Unterelsäß. Ärzte-Ver. 24. VI. 11. Ref.: Berl. klin. Wochenschr. 1911, Nr. 32.
125. v. Lichtenberg, Zur Diagnose der Nierentuberkulose. Unterelsäß. Ärzte-Verein zu Straßburg. 26. XI. 10. Ref.: Berl. klin. Wochenschr. 1911, Nr. 2.
126. v. Lichtenberg, Zur Diagnose der Nierentuberkulose. Verhandl. d. Deutschen Röntgen-Gesellschaft VII, S. 183.
127. v. Lichtenberg, Über Pyelographie. Verhandl. d. Deutschen Röntgen-Gesellsch. V, S. 117.
128. v. Lichtenberg und Dietlen, Die Nierentuberkulose im Röntgenbilde. Mitteilgn. a. d. Grenzgebieten. Bd. 23, S. 739. Ref.: Zeitschr. f. Röntgenkunde 1912, S. 90.
129. v. Lichtenberg und Dietlen, Über Pyelographie. Verhandl. d. Deutschen Röntgen-Gesellsch. VI, S. 71.
130. v. Lichtenberg und Dietlen, Die Darstellung des Nierenbeckens und Ureters im Röntgenbilde nach Sauerstoffüllung. Münch. med. Wochenschr. 1911, Nr. 25.
131. Lomon, Radiographie der Ureterengegend. Bull. et mem. de la soc. de radiologie med. de Paris 1910. Ref.: Fortschr. auf d. Gebiet d. Röntgenstr. XV, S. 315.
132. Lotsy, Über die Diagnose Drüsenschatten bei Steinuntersuchung des Harnsystems. Fortschr. auf d. Gebiet d. Röntgenstrahlen XVII, S. 371.
133. Macintyre, Roentgen rays. Photography of renal calculus; description of an adjustable modification in the focus tube. Lancet 1896. Vol. II, S. 118.
134. Madelung, Über den Wert der Radiographie für den Nachweis von Nierenkonkrementen. Unterelsäß. Ärzte-Verein zu Straßburg 22. XII. 00. Ref.: V. B. der Deutschen med. Wochenschr. 1901, S. 31.
135. Mankiewicz, Diskussion. Deutsche med. Wochenschr. 1908, S. 1290.
136. Morris, Renal calculus. Lancet 4. XI. 1896.
137. Morris, On the X-ray treatment of cystic and xanthic oxyde calculi. Lancet 1906, Vol. II, S. 141.
138. Morton, A case, in which a stone was detected in the kidney by means of the X-ray etc. Lancet 1898. Vol. I, S. 1534.
139. Moullin, Radiography with special reference to the detection of renal calculi. Lancet 1899. Vol. I, S. 1415.
140. Müller, W., Aktinogramm eines Nierensteins. Verein niederrhein.-westfäl. Chirurgen 19. XI. 98. Ref.: Fortschr. auf d. Gebiet d. Röntgenstr. II, S. 157.
141. Myles, Skiagraphs of the kidney and of various calculi. Royal Academy of Med. in Ireland. Ref.: Lancet 1897. Vol. I, S. 888.

Digitized by Google

142. Nemenow, Ein seltener Fall pyelographisch dargestellter Verdoppelung des Nierenbeckens und des Ureters. Fortschr. auf d. Gebiet d. Röntgenstr. XVI, Heft 2.
143. Neuhäuser, Fol. urologica IV, Heft 5.
144. Noeßke, Scheinbare Nephrolithiasis. Gesellsch. f. Natur- u. Heilkunde zu Dresden. Ref.: Fortschr. auf d. Gebiet d. Röntgenstr. XVII, S. 332.
145. Nogier, Ce qu'il faut avoir et ce qu'il faut savoir pour faire une bonne radiographie des voies urinaires. Arch. d'électr. médicale 1908, S. 218.
146. Oehlecker, Übersichtsaufnahmen vom uropoëtischen System. (Pyelo-Kystographie.) Fortschr. auf d. Gebiet d. Röntgenstr. XVII, S. 195.
147. Osgood, The Roentgen Ray in the diagnosis of the urinary tract. Transactions of the Roentgen Ray society. Dez. 1908. Ref.: Fortschr. auf d. Gebiet d. Röntgenstr. XIV, S. 448.
148. Pasteau et Belot, Valeur de la radiographie pour le diagnostic des affections renales. Paris chirurgical. März 1910. Ref.: Fortschr. auf d. Gebiet d. Röntgenstr. XVII, S. 54.
149. Pasteau et Belot, Die radiographische Darstellung der Nieren. Paris chirurgical. Febr. 1910. Ref.: Fortschr. auf d. Gebiet d. Röntgenstr. XVII, S. 111.
150. Proust et Infroid, Visibilité radiographique du rein Paris Société anatomique 1909. Ref.: Zeitschrift f. Röntgenkunde XII, S. 224.
151. Rafin, De la lithiase rénale et urétérale chez l'enfant. Annales d. mal. gen.-urin. März 1911.
152. Reichmann, Über Schatten in Röntgennegativen, die Uretersteine vortäuschen können. Fortschr. auf d. Gebiet d. Röntgenstr. IX, S. 254.
153. Reid, On the X-Ray diagnosis of Calculi in the urinary tract. Verhandl. d. Deutschen Röntgen-Gesellsch. I, S. 73.
154. Reid, The use of the cryptoscope in operations for renal calculi. Brit. med. Journ. 14. XI. 07. Ref.: Fortschr. auf d. Gebiet d. Röntgenstr. XII, S. 366.
155. Rhys, Skiagrams of Multiple Renal Calculi and of Fractures due to Muscular Violence. Brit. Med. Journ. Okt. 1910.
156. Ringel, Beitrag zur Diagnose der Nephrolithiasis durch Röntgenbilder. Zentralbl. f. Chirurgie 1898, S. 1217.
157. Ringel, Zur Diagnose der Nephrolithiasis durch Röntgenbilder. Archiv f. klin. Chirurgie 1899. Bd. 59, S. 167.
158. Ringel, Diagnose der Nierensteine durch Röntgenphotographien. 28. Kongr. d. Deutschen Gesellschaft f. Chirurgie. Ref.: Berl. klin. Wochenschr. 1899, S. 446.
159. Robinsohn, Über das Vorkommen von Beckenflecken bei Ischias und ihre Deutung als Bursensteine. K. K. Gesellsch. d. Ärzte in Wien. 1908. Ref.: Fortschr. auf d. Gebiet d. Röntgenstrahlen XII, S. 209.
160. Rochard, Diagnostic erroné de calcul de l'uretère porté d'apres une radiographie. Paris Société de chirurg. 1908. Ref.: Zeitschr. f. Elektrologie u. Röntgenkunde X, S. 320.
161. Roth, Irrtümer der Röntgendiagnostik bei Konkrementen der Harnwege. Med. Klinik 1910. Nr. 8.
162. Roth, Ungewöhnliche Blasen- und Nierensteine. Berl. klin. Wochenschr. 1911. Nr. 2.
163. Rumpel, Die Diagnose des Nierensteins. Hamburg 1903.
164. Schmidt, H. E. und Kretschmer, Topography of the ureter as determined by shadowgraph catheter. Surgery, Gynecology and Obstetrices XIII, 3. Ref.: Fortschr. auf d. Gebiet d. Röntgenstrahlen XVIII, S. 81.
165. Scholl, Ein Fall von Papillom des Nierenbeckens. Zeitschr. f. gyn. Urologie II, Heft 6.
166. Schürmayer, Zur Röntgenologie des Abdomens u. Topographie der Nieren. Fortschr. auf d. Gebiet d. Röntgenstr. X, S. 353.
167. Selby, Notwendigkeit eines Zusammenarbeitens bei der Diagnose chirurgischer Zustände in Niere und Ureter. Amer. Roentgen Ray Society 1911. Ref.: Fortschr. auf d. Gebiet der Röntgenstr. XVIII, S. 435.
168. Shenton, Urinary calculus and its detection with the X-rays. Lancet 1906. Vol. II, S. 719.
169. Smart, X-ray diagnosis of renal calculus. Brit. med. journ. 16. IX. 05. Ref.: Fortschr. auf d. Gebiet d. Röntgenstr. IX, S. 405.
170. Smith, J., The Roentgenray diagnosis of renal calculus. Annales of surgery. May 1904. Ref.: Fortschr. auf d. Gebiet d. Röntgenstr. VIII, S. 295.
171. Stieda, Über den Albers'schen Beckenfleck im Röntgenbilde. Beiträge zur klin. Chirurgie Bd. 45,
172. Sträter, Nierenuntersuchung mittelst Röntgenstrahlen. Zeitschr. f. Elektrologie u. Röntgenkunde X, S. 41.
173. Sträter, Die Röntgenographie der Nieren. Verhandl. d. Deutschen Röntgen-Gesellsch. III, S. 90.
174. Taylor and Fripp, Renal calculus detected by the X-ray. Clinical society of London 22. IV. 98. Ref.: Lancet 1898. Vol. I, S. 1189.

Digitized by Google

175. Telemann, Untersuchungen über die röntgenologische Darstellbarkeit von Steinen des harnleitenden Apparats. Deutsche med. Wochenschr. 1911, S. 977.
176. Turner, Photograph of renal calculi. Edinburgh. med.-chir. Society. Ref.: Lancet 1901. Vol. I, S. 789.
177. Uhle, Pfahler, Mackinney and Miller, Combined cystoskopic and roentgenographic examination of the Kidneys und ureter. Ann. of Surg. Apr. 1910. Ref.: Fortschr. auf d. Gebiet d. Röntgenstrahlen XVI, S. 74.
178. Voeckler, Ein Beitrag zu den Fehlerquellen in der Radiographie der Harnleitersteine. Fortschr. auf d. Gebiet d. Röntgenstr. XIII, S. 394.
179. Voelcker, Zur Diagnose des erweiterten Nierenbeckens durch Eichung und Pyelographie. Arch. f. klin. Chir. XI, S. 558.
180. Voelcker, Diagnose des erweiterten Nierenbeckens durch Pyelographie. Verhandl. d. Deutschen Gesellsch. f. Chirurgie 1909. Ref.: Zeitschr. f. Röntgenkunde XII, S. 331.
181. Voelcker, Kollargolfüllung des Nierenbeckens und Röntgenographie. Naturh.- und med. Verein Heidelberg. 17. V. 09. Ref.: Fortschr. auf d. Gebiet d. Röntgenstr. XV, S. 45.
182. Voelcker, Pyelographie. Münch. med. Wochenschr. 1906, S. 105.
183. Wacker, Pyelographie and the early diagnosis of dilatations of the Kidney. Lancet Juni 1911.
184. Wagner, Nachweis von Nierensteinen mit Röntgenstrahlen. Fortschr. auf d. Gebiet d. Röntgenstrahlen III, S. 214.
185. Wagner, Über die Diagnose von Nierensteinen. Zentralbl. f. Chir. 1899, S. 230.
186. Walsham, The diagnosis of renal calculi by the X-rays. Arch. of the Roentgen-rays 1899 und 1902.
187. Walsham, Two cases of renal calculus. Arch. of the Roentgen-rays 1900. S. 31.
188. Weisflog, Zur röntgenographischen Diagnostik der Enterolithen des Processus vermiformis. Fortschr. auf d. Gebiet d. Röntgenstr. X, S. 217.
189. Wuest, X-rays and renal calculi. Lancet 1900 Vol. I, S. 503.
190. Wulff, zitiert bei H. Hoffmann.

Nachträglich erschienen:

191. Söderlund, Zur Frage der Röntgendiagnostik der Nierentuberkulose, speziell der sogenannten „Kittniere". Folia urologica, 1912, Bd. VII, S. 75.
192. Immelmann, Das Röntgenverfahren bei Erkrankungen der Harnorgane. Berlin, Meußer, 1913.

Aus dem Medizinischen Röntgeninstitute des Eppendorfer Krankenhauses in Hamburg.

Ein Aufnahmeapparat für stereoskopische Momentaufnahmen.

Von

Dr. **Alexander Lorey.**

Spezialarzt für das Röntgenfach am Eppendorfer Krankenhaus und leitender Arzt des Röntgeninstitutes am Krankenhaus Bethanien.

Schon bald nach der epochemachenden Entdeckung Röntgens, begannen die Versuche, das stereoskopische Verfahren auch in den Dienst der Röntgendiagnostik zu stellen. Bereits im Jahre 1896 hat Mach stereoskopische Röntgenbilder von dünnen Objekten und Injektionspräparaten angefertigt und im Jahre 1897 konnte Levy-Dorn auf dem Chirurgenkongreß wohlgelungene Röntgenstereogramme von Extremitäten demonstrieren. Die Schwierigkeit, die Platten zu wechseln, ohne die Lage des Objektes zu ändern, hat Hildebrand durch die Konstruktion seiner Wechselkassette behoben. Albers-Schönberg hat uns gelehrt, mittels des von ihm angegebenen Stereoskop-Kompressionszylinder stereoskopische Blendenaufnahmen von Gelenken herzustellen. Weiter haben sich um die Ausbildung der stereoskopischen Technik Mackenzie-Davidson, Lambertz, Walter, Drüner, Gillet, Fürstenau, Alexander, Pennemann, Eijkman, Köhler u. a. m. verdient gemacht.

Solange unsere Röntgenapparate noch nicht dazu ausreichten, kurzzeitige Aufnahmen anzufertigen, mußte sich die Röntgenstereoskopie auf die Untersuchung von leicht fixierbaren

Digitized by Google

und unbeweglichen Objekten, des Skeletts und von anatomischen Präparaten beschränken. Nach Einführung des Momentverfahrens tauchte jedoch der Wunsch auf, auch von den in Bewegung befindlichen inneren Organen stereoskopische Bilder anzufertigen. Köhler war der erste, der uns stereoskopische Thoraxaufnahmen vorführte. Beck, Brauer, Case, Leonard, Wenckebach u. a. m. haben dann des öfteren auf die diagnostischen Vorteile bei stereoskopischen Lungenaufnahmen hingewiesen. Da der Plattenwechsel und die Verschiebung der Röhre ursprünglich jedoch ziemlich lange Zeit erforderte, war es nicht möglich, die beiden Aufnahmen während eines Atemstillstandes anzufertigen, sondern der Patient mußte zweimal hintereinander einatmen und man mußte jedesmal dieselbe Atemphase auf dem Bilde festzuhalten versuchen. Dies erforderte immerhin eine gewisse Intelligenz von seiten des Patienten und auch eine Anstrengung, die man Schwerkranken nicht gerne zumutete.

Diesem Übelstand half die von Groedel angegebene Vorrichtung ab, bei der die gesamte Manipulation des Plattenwechsels, der Röhrenverschiebung, des Ein- und Ausschaltens der Röhre in kürzester Zeit auf mechanischem Wege bewirkt wurde. Die Anordnung des Apparates gestatte jedoch nur Aufnahmen im Stehen anzufertigen.

Das erste, den mannigfaltigen Anforderungen der verschiedenen Anwendungsgebiete entsprechende Instrumentarium ist in Deutschland von Haenisch auf dem letzten Röntgenkongreß vorgeführt worden, während in Amerika schon damals recht brauchbare Apparate für stereoskopische Schnellaufnahmen vorhanden gewesen zu sein scheinen (Beck, Case, Leonard). Haenisch benutzt dabei eine Doppelkassette, ähnlich der von Case beschriebenen, die in einem Futteral leicht und frei beweglich war, sowohl bei horizontaler, wie bei vertikaler Stellung. Die Verschiebung geschah durch Federkraft, der Stoß der Kassette wurde nach dem Vorschlag von Hegener durch eine Luftpumpe gemildert. Es waren damit Aufnahmen in liegender und in aufrechter Stellung des Patienten möglich. In ähnlicher Weise wie der Plattenwechsel erfolgte die Verschiebung der Röhre durch Federkraft. Röhre und Kassette wurden durch Sperrhaken in ihrer ersten Stellung festgehalten, der dieselben durch Zug an einer Schnur frei ließ. Die Einschaltung des Stromes erfolgte durch zwei Momentschalter. Ich hatte damals schon dieselbe Vorrichtung in Benutzung, bei der nach Angabe von Hegener, die Auslösung des Sperrhaken und der Stromschluß für die zweite Aufnahme auf elektromagnetischem Wege bewirkt wurde. Die auf dem Kongreß von Haenisch demonstrierten und von mir herumgereichten Stereogramme von Lungen und Magendarmerkrankungen, haben wohl dargetan, daß das Problem der stereoskopischen Momentaufnahmen von inneren, mit Eigenbewegungen behafteten oder respiratorisch bewegten Organen praktisch gelöst war. Trotzdem hafteten der Vorrichtung noch manche Mängel an. Das Futteral samt der Kassette hatte, obwohl ausschließlich Aluminium verwandt war, ein sehr großes Gewicht, was das Hantieren mit derselben sehr erschwerte. Die Kassette selber, die zwei Platten von der Größe 40 x 50 cm nebeneinander beherbergen mußte, war infolge der erheblichen Größe sehr unhandlich. Da die Metallteile an derselben in Anbetracht des Gewichtes so dünn wie möglich gehalten werden mußten, war die ganze Vorrichtung sehr wenig widerstandsfähig und daher dauernden Beschädigungen ausgesetzt. Außerdem wurde, wenn man den Stromkreis für die zweite Aufnahme durch einen bei Ankunft der Kassette in zweite Stellung bewirkten Kontakt erfolgen ließ, die zweite Platte infolge der Erschütterung stets verwackelt. Ferner wurde mit dem Aufbau der Apparate und den Vorbereitungen zur Aufnahme viel Zeit verloren. Es galt also alle diese Mängel zu beseitigen.

In gemeinsamer Arbeit mit der Firma R. Seifert & Co. ist uns dies nach vielen Versuchen im Laufe des letzten Jahres gelungen, wobei wir uns manches praktischen Ratschlages von Prof. Hegener zu erfreuen hatten. Da ich die Vorrichtung jetzt seit längerer Zeit in meinem Institute im Eppendorfer Krankenhaus in täglicher Benutzung habe und dieselbe sich im praktischen Betriebe durchaus bewährt hat, und zur vollsten Zufriedenheit funktioniert, glaube ich, daß es für die Leser dieser Zeitschrift von Interesse sein wird, wenn ich dieselbe hier beschreibe.

Digitized by Google

Bei der Konstruktion waren für uns folgende Gesichtspunkte maßgebend:

1. Beide Platten müssen absolut klare und scharfe Bilder liefern.

2. Beide Aufnahmen müssen in so kurzer Zeit angefertigt werden, daß auch bei Organen mit lebhafter Eigenbewegung, wie z. B. dem Magen, keine Veränderungen in der Form auf beiden Platten zu erkennen ist.

3. Die Vorrichtung muß einfach zu bedienen sein und durchaus sicher und zuverlässig funktionieren. Alle Manipulationen, Plattenwechsel, Verschiebung der Röhre, das Ein- und Ausschalten des Stromes, müssen sich durch einen einzigen Handgriff auslösen lassen.

4. Es müssen möglichst alle in Frage kommenden Aufnahmen in jeder Stellung des Patienten möglich sein.

5. Das Instrumentarium muß stets zum Gebrauch bereit sein, so daß mit dem Aufbau und mit den Vorbereitungen keine unnötige Zeit verloren wird.

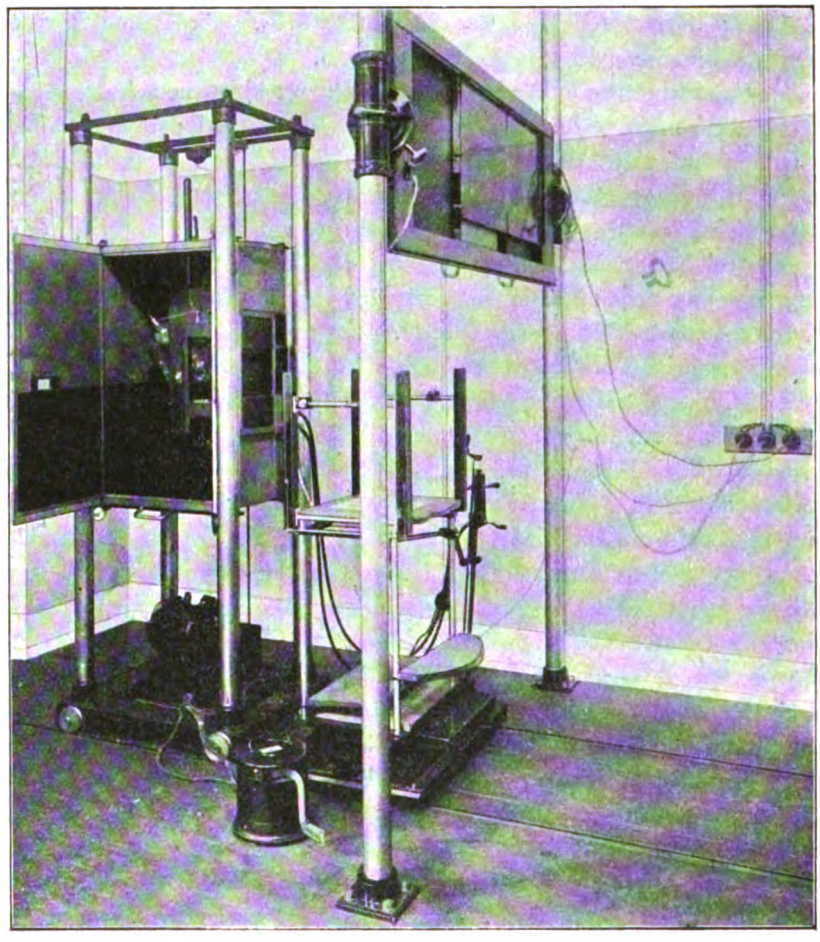

Abb. 1.

Der wichtigste Teil der Einrichtung ist der eigentliche Aufnahmeapparat, in dem sich die beiden Kassetten mit den Platten bewegen. Da dieselben sehr schnell ihren Ort wechseln müssen und ein erhebliches Gewicht besitzen, so war besondere Sorgfalt darauf zu verwenden, den Apparat so stabil zu bauen, daß Erschütterungen und Nachschwankungen, wodurch die zweite Platte unscharf würde, vermieden wurden. Um dies zu erleichtern, war es nötig, den Apparat fest mit dem Gebäude zu verbinden. Zu diesem Zwecke wurde er an zwei Säulen, welche in Fußboden und Decke eingelassen sind, befestigt (Abb. 1—3). Auf jeder Säule läuft ein Halter, der den eigentlichen Aufnahmeapparat trägt. Vermittelst zweier Bleigewichte,

Digitized by Google

welche im Innern der Säulen angebracht sind und durch Drahtseilübertragung und Rollen mit dem Halter verbunden sind, ist der Apparat vollständig ausbalanciert, so daß er spielend herauf und herab bewegt werden kann. Gleichzeitig ist der Apparat in den Haltern um seine Achse drehbar, so daß man denselben für Aufnahmen im Stehen oder Sitzen (Abb. 2), als auch in Tischform für liegende Aufnahmen verwenden kann (Abb. 3). Die Stabilität des Apparates ist dabei eine so große, daß man ohne weiteres auch schwere Personen auf denselben legen kann. Handelt es sich um Aufnahmen der oberen Körperhälfte des Patienten im Liegen, so werden die Beine desselben zu beiden Seiten der Säule etwas über das Ende des Apparates herausragen. In diesem Falle stützt man den überstehenden Teil der Beine durch ein einfaches Holzgestell. Stellt man unter den Apparat einen einfachen Tisch mit Segeltuchlagerstatt, so ist er auch für stereoskopische Aufnahmen von unten zu verwenden. Der Apparat selber ließ sich, da bei dieser Anwendung das Gewicht desselben keine Rolle mehr spielt, äußerst solide und ganz aus Eisen herstellen. Ein mit kräftigen Rollen versehener Eisenrahmen bewegt sich leicht in Eisenschienen hin und her (Abb. 1, 2). Dieser Eisenrahmen ist als Träger für die beiden Plattenkassetten bestimmt, die je nach Wunsch in Hoch- oder Querformat eingesetzt werden können. Man verwendet dazu die gewöhnlichen auch sonst gebräuchlichen Kassetten. Die Rahmen sind zur Aufnahme von Kassetten in der Größe von 14 x 17 Zoll (etwa 35,5 x 43,5 cm) eingerichtet, eine Plattengröße, die für alle Objekte ausreicht, dabei handlicher und billiger ist, wie die Größe 40 x 50 cm, die in meinen Instituten fast überhaupt nicht mehr zur Verwendung gelangt. Vermittelst entsprechender Einsatzrahmen kann man auch alle kleineren Formate bis 18 x 24 cm in jeder gewünschten Stellung verwenden. Der Rahmen wird durch eine kräftige Feder bewegt. Je nach Spannung derselben erfolgt die Bewegung schneller oder langsamer. Hat man die Feder



Abb. 2.



Abb. 3.

Digitized by Google

gespannt, so hält ein Sperrhaken den Rahmen mit den Kassetten in der Anfangsstellung fest. Derselbe wird durch einen Elektromagnet ausgelöst. (Die Auslösung kann vermittelst eines kleinen Hebels auch mechanisch bewirkt werden.) Der Träger schnellt alsdann in die Endstellung, wodurch die zweite Platte zum Belichten bereit wird. Da die Federkraft um ein schnelles Wechseln der Platte zu ermöglichen sehr groß und das Gewicht des Trägers mit Kassetten und Platten sehr erheblich ist, würde der Stoß beim Anprall in der Endstellung ein sehr kräftiger sein. Derselbe wird deshalb durch Luftpumpen aufgefangen. Trotz der beschriebenen Montierung des Apparates auf dicken in Decke und Fußboden eingelassenen Säulen und trotz der Bremsung durch die Luftpumpen erfolgt beim Anprall des Kassettenträgers eine kleine, mit dem Auge allerdings ohne weiteres nicht wahrnehmbare Erschütterung, die eventuell eine Unschärfe der zweiten Platte bedingen könnte, wenn der Träger bei Ankunft in

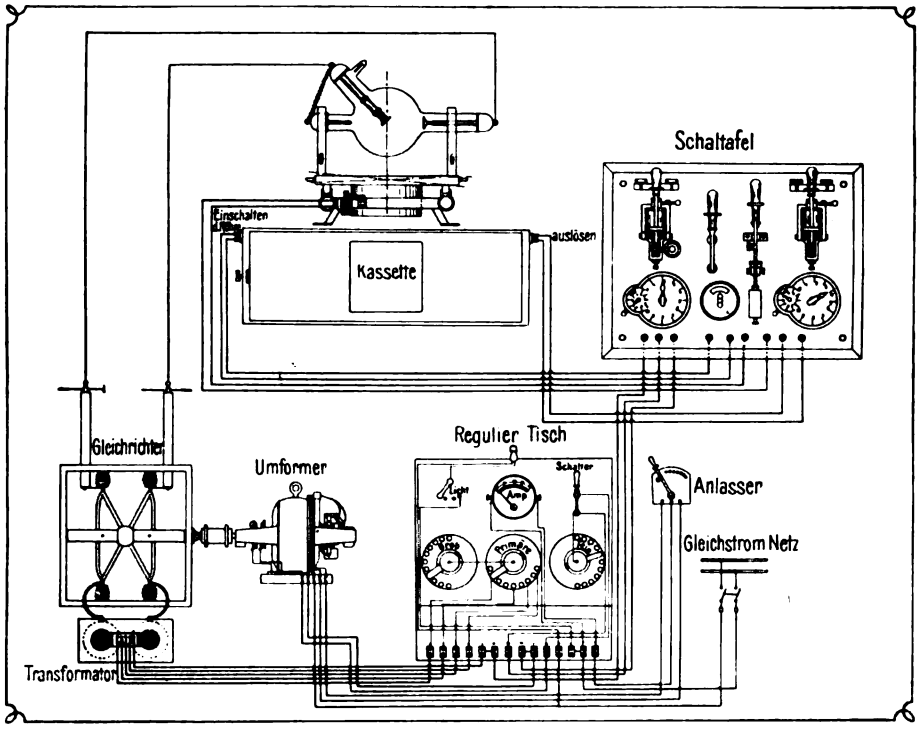

Abb. 4.

die Endstellung sofort den Stromkreis zu dem Relais, welches die Ausschaltung der Röhre für die zweite Aufnahme bewirkt, schlösse. Es ist deshalb eine Verzögerung angebracht in der Weise, daß zunächst eine kleine Luftpumpe ausgelöst wird, welche erst nach einem kurzen, durch einfaches Einstellen der Pumpe leicht regulierbaren Zeitraum den Kontakt gibt, welcher das Einschalten der Röhre für die zweite Aufnahme bewirkt. Eine Verzögerung von etwa $^1/_{10}$ Sekunde ist vollkommen ausreichend.

Die Verschiebung der Röhre um $6\,^1/_2$ cm erfolgt in ganz ähnlicher Weise wie die des Kassettenträgers, vermittelst Feder mit Luftpumpe und einem elektrisch betätigtem Relais.

Als Aufnahmestativ benutze ich für Aufnahmen im Stehen und Sitzen die Albers-Schönbergsche Bleikistenblende, an der ich zum bequemeren Auf- und Abbewegen derselben einen Motorantrieb habe anbringen lassen, der durch einen Fußkontakt in Tätigkeit gesetzt wird (Abb. 1—3). Um die Einstellungen auf einen bestimmten Punkt zu erleichtern, habe ich mir eine kleine, leicht zur Seite klappbare Vorrichtung, die den Zentralstrahl markiert, konstruieren lassen.

Die Vorrichtung besteht aus einem Bügel, der an der oberen und unteren Seite des Blendenkastens drehbar in der Röhrenachse befestigt ist. In der Mitte der Blendenöffnung ist auf dem Bügel ein tele-

Digitized by Google

skopartig ausziehbarer und nach oben umklappbarer Stab montiert, der, da sämtlichen Röhren in Röhrenhaltern stets zentriert sind, die Richtung des Zentralstrahles und den Punkt, wo derselbe den Körper des Patienten trifft, angibt. Bügel und Stab werden durch eine einfache Arretierungsvorrichtung beim Einstellen in der richtigen Stellung festgehalten. Ist die Einstellung erfolgt, so wird der Bügel zur Seite geklappt und der daran befestigte Stab nach oben umgelegt.

Die Bleikistenblende ist wie aus den Abbildungen ohne weiteres ersichtlich auf Räder gesetzt, die auf denselben Schienen wie der Albers-Schönbergsche Untersuchungsstuhl laufen. Auf diese Weise kann jeder gewünschte Abstand der Röhre von der Kassette, der sofort an einem auf dem Fußboden angebrachten Maßstabe abzulesen ist, eingestellt werden. Für Aufnahmen im Liegen von oben und unten ist die Bleikistenblende nicht zu verwenden. Hierzu dient das Eroskostativ (Abb. 3). Bei diesem erfolgt nicht nur eine seitliche Verschiebung der Röhre, sondern dieselbe dreht sich auch um ihre Achse, so daß trotz der Verschiebung der Röhre der Zentralstrahl die Platte bei beiden Aufnahmen in demselben Punkt trifft. Es ist das nötig, wenn man stereoskopisch exakte Messungen, z. B. Beckenmessungen oder die genaue Berechnung der Lage eines Fremdkörpers vornehmen will, während für die sonstigen stereoskopischen Aufnahmen die einfache seitliche Verschiebung um 6,5 cm vollkommen genügt. Der Grad der Drehung der Röhre um ihre Achse muß natürlich mit dem Fokusplattenabstand wechseln, er muß um so größer sein, je geringer letzterer ist. Durch eine sinnreiche von Hegener angegebene Einrichtung läßt sich diese Drehung leicht zwangsläufig für alle Entfernungen von 60—200 cm einstellen. Dieses Stativ läßt sich natürlich auch ohne weiteres für Aufnahmen im Stehen und Sitzen anwenden, so daß derjenige, der nicht im Besitze der teueren Bleikistenblende ist, nicht nötig hat, sich eine solche anzuschaffen. Durch Einsetzen eines Blendentubus von beliebiger Öffnung, lassen sich mit dem Stativ auch alle stereoskopischen Blendenaufnahmen anfertigen.

Die Schaltung der gesamten Relais und automatischen Momentschaltern ist aus der Skizze Nr. 4 ohne weiteres zu ersehen.

Kurz zusammengefaßt ist der Vorgang bei der stereoskopischen Aufnahme wie folgt:

Der Aufnahmeapparat, der bei Nichtgebrauch unter der Decke hängt (Abb. 1), wird heruntergezogen bis in die gewünschte Höhe, die Kassetten werden in den Träger eingesetzt, dieser sowie die Röhre in die Anfangsstellung gebracht, die Feder also gespannt. Man stellt nun seine beiden Momentschalter auf die Zeit ein, in welcher man die Aufnahmen machen will. Beide Schalter für die Momentschalter sind offen, die Momentschalter selbst geschlossen. Man hat nun zum Anfertigen der Aufnahme weiter nichts mehr zu tun, als durch Einschalten des Schalthebels für den ersten Momentschalter den Stromkreis zu schließen, alles weitere vollzieht sich automatisch. Es setzt sich beim Einschalten des Hebels zunächst der erste Momentschalter in Tätigkeit, die Röhre leuchtet auf und die Platte ist belichtet. Beim Ausschalten des Momentschalters wird das Relais an der Röhre und an den Kassettenrahmen ausgelöst, Röhre und Kassette wechseln ihre Stellung. Da die Bewegung der Röhre eine kürzere Zeit beansprucht als die der Kassette, kommt letztere etwas später an und löst bei Ankunft in Endstellung ein kleine Luftpumpe aus. Nach Ablauf betätigt diese Pumpe ein Relais, welches nunmehr den zweiten Momentschalter einschaltet. Die Röhre leuchtet solange auf, wie dieser Schalter eingeschaltet ist, und die zweite Aufnahme ist ebenfalls fertig. Die Zeit, die für beide Aufnahmen erforderlich ist, beträgt inklusive Verschiebung der Röhre und Plattenwechsel, bei Magendarmaufnahmen in 90 cm Abstand etwa eine Sekunde, bei Thoraxaufnahmen noch weniger.

Die Betrachtung der Platten erfolgt in einem der gebräuchlichen Spiegel oder Linsenstereoskope. Ich benutze entweder das Spiegelstereoskop, welches Haenisch nach den Prinzipien des Wheatstoneschen Stereoskops hat bauen lassen oder nach dem Vorschlag von Hegener einen einfachen Planspiegel. Zu diesem Zweck werden beide Platten nebeneinander in einem Forsellschen Plattenbetrachtungsapparat, der auch sehr geeignet zur Anfertigung von einfachen

Digitized by Google

und stereoskopischen Diapositiven ist, gestellt, und zwar eine der beiden Platten umgekehrt mit der Glasseite nach vorne. Man stellt sich dann mitten vor beide Platten, hält den Spiegel senkrecht vor die Augen und richtet beide Augen nach der einen richtig stehenden Platte hin. Während nun das eine Auge diese Platte sieht, schaut das andere in den Spiegel und erblickt hier das Spiegelbild der umgekehrt stehenden Platte, wodurch dieses wieder aufgerichtet und außerdem als virtuelles Bild auf der anderen Platte erscheint. Durch Drehen des Spiegels kann man beide Bilder leicht zur Deckung bringen und erzielt auf diese Weise einen ausgezeichneten stereoskopischen Effekt. Dieser Apparat, der vollkommen seine Dienste erfüllt, ist natürlich wesentlich billiger wie das Haenisch'sche Stereoskop. Statt eines großen Plattenbetrachtungsapparates kann man ebensogut auch zwei einfache Plattenschaukästen, die man nebeneinander stellt, benutzen.

Auf den Wert der stereoskopischen Aufnahmen ist schon von zahlreichen Seiten nachdrücklich hingewiesen worden. Namentlich beim Lesen von komplizierten Platten z. B. des Schädels mit seinem Wirrwar an sich überdeckenden Linien zur Erkennung der Stellung von Frakturen, dem Verlauf von mit Schatten gebender Masse ausgespritzten Fistelgängen, zur Bestimmung der Lage von Fremdkörpern, leistet es sehr wertvolle Dienste, aber auch die Diagnose der Erkrankungen der Brusteingeweide und des Darmes erleichtert es uns wesentlich und wird namentlich dem im Plattenlesen weniger Geübten und dem, der nicht zuvor eine Untersuchung mit dem Leuchtschirm selber vorgenommen hat, vor manchem verhängnisvollen Irrtum bewahren. Es verwandelt, wie Beck sich ausdrückt, den Körper in ein durchsichtiges, einem Glasmodell ähnliches Gebilde, in dem die ganze Struktur deutlich erkennbar und die einzelnen Organe und pathologischen Läsionen in natürlicher Form und Größe ohne Verzerrung und an richtiger Stelle gewissermaßen einmodelliert sind. Daher sind die stereoskopischen Aufnahmen besonders auch für Demonstrationszwecke sehr geeignet. Leider ist es allerdings bisher noch nicht möglich, stereoskopische Bilder durch Projektionen einem größeren Hörerkreise in einigermaßen brauchbarer Form zu demonstrieren. Ob dies in einer nicht zu kostspieligen Art und Weise jemals gelingen wird, erscheint mir zweifelhaft. Bemerkenswert ist, daß es eine Reihe von Menschen gibt, die nicht ohne weiteres imstande sind, stereoskopisch zu sehen. Die meisten derselben lernen dies jedoch durch Übung.

Aus der inneren Poliklinik des Krankenhauses der jüdischen Gemeinde Berlin.

Zur Röntgenologie der Bronchostenose.

Von

Dr. **Otto Jacobson**, Leiter der Poliklinik.

Die Röntgendurchleuchtung ist in der Diagnostik der Verengerung eines Hauptbronchus ein außerordentlich wichtiger Faktor geworden.

Sie hat der etwas mageren klinischen Symptomatologie, die oft nur eine Vermutungsdiagnose stellen läßt, mehrere wichtige Zeichen hinzugefügt, vor allem das außerordentlich auffallende der respiratorischen Verschiebung des Herzens und des Mediastinum in dem Sinne, daß bei der Inspiration eine Ortsveränderung nach der kranken Seite zu erfolgt.

Seit meiner ersten Beschreibung dieses Symptoms[1]), das bald nach mir auch Holzknecht[2]) sah, habe ich es bei allen Fällen, in denen der Verdacht auf eine einseitige Bronchostenose im weiteren Verlauf sich bestätigte, nachweisen können, mehrere Male perkutorisch und auf dem Röntgenschirm, andere Male nur röntgenologisch. Niemals aber habe ich es bisher bei anderen Erkrankungen, die eine Bronchostenose vortäuschen könnten, wie Lungenschrumpfungen

[1]) Festschrift Julius Lazarus, S. 152, Berlin 1899, Hirschwald.

[2]) Wien. klin. Rundschau, 1899, Nr. 45.

Digitized by Google

Atelektasen aus anderen Ursachen usw. gefunden; auch perkutorisch nicht, obwohl ich in zahllosen Fällen, besonders bei allen auffallenden Lungenveränderungen danach suchte.

Bevor ich näher auf die Einzelheiten dieses Symptoms und die Röntgenologie der Bronchostenose eingehe, drängt es mich, Herrn Professor Levy-Dorn, der bei fast allen Fällen die Durchleuchtung vornahm, und dabei mein stets selbstloser Berater war, meinen besten Dank auszusprechen!

Ich lasse die Krankengeschichten der von mir genauer beobachteten Fälle in aller Kürze folgen; bemerke aber, daß meiner Schilderung noch einige weitere Fälle zugrunde liegen, die ich nur kurze Zeit zu behandeln, resp. nur flüchtig zu röntgenen Gelegenheit hatte.

1. Fall:

K. S., 54 Jahre. Seit mehreren Monaten „asthmatische" Beschwerden. Fettleibiger Mann mit erheblicher Dyspnoe, besonders exspiratorisch. Kein Stridor. Über dem Manubrium eine nach rechts überragende intensive Dämpfung von unregelmäßiger Begrenzung; dieselbe erstreckt sich bei tiefer Inspiration erheblich weiter nach rechts, als bei der Exspiration. Über der ganzen rechten Lunge abgeschwächtes Atmungsgeräusch, links scharfes Vesikuläratmen. Diagnose: Mediastinaltumor und Bronchostenose.

Die Röntgendurchleuchtung ergibt großen, nicht pulsierenden Mediastinaltumor. Der Zwerchfellstand rechts erheblich höher, als links. Das rechte Lungenfeld erscheint in seiner Gesamtheit etwas dunkler als das linke. Bei der Inspiration in Höhe des 3. Interkostalraumes erhebliche Verschiebung des Mittelfells nach rechts (um ca. $2^1/_2$ cm); die Verschiebung ist beiderseits gleich. Das tiefstehende Herz verschiebt sich scheinbar nicht gleich stark.

2. Fall:

J. K., 40 Jahre. Klagt seit längerer Zeit über Husten und Heiserkeit. Keine Dyspnoe. Kein Sputum. Infiltration der linken Spitze, bronchiales Exspirium. Rechte hintere Lungengrenze bei der Atmung fast nicht verschieblich, über dem rechten Unterlappen Atmungsgeräusch aufgehoben, links hinten unten sehr scharfes Vesikuläratmen. Beiderseits unten keine Schalldifferenz. Die Interkostalräume werden links inspiratorisch stärker eingezogen als rechts.

Diagnose: Lues pulmonum. Bronchostenose rechts.

Röntgenschirm: Rechtes Lungenfeld heller als linkes.

Rechtes Zwerchfell scheint sich weniger als links zu bewegen. Der Mittelschatten verschiebt sich bei der Inspiration wenig, aber deutlich nach rechts und kehrt beim Exspirium in die Mittellage zurück.

3. Fall:

A. S., 32jährige Frau. Klagen über Husten, Seitenstechen, Atemnot.

Mäßige Zyanose. Starke objektive inspiratorische Dyspnoe. Respiration 20 i. d. M. Kein Stridor. Jugulum bei der Atmung stark eingezogen, ebenso die Interkostalräume; der 2. und 3. linke stärker als die übrigen. Über der ganzen Lunge hypersonorer Schall, l. h. u. mit tympanitischem Beiklang. Über der rechten Lunge diffuses Giemen und Pfeifen, das scharfe V.—A. begleitend.

Über dem linken Oberlappen ist kein Atmungsgeräusch hörbar, über dem linken Unterlappen stark abgeschwächtes V.—A. von mittel- und feinblasigem Rasseln begleitet. Mediastinaldämpfung o. B.

Diagnose: Luetische Stenose des linken Hauptbronchus.

Röntgenschirm: Bei der Inspiration schnelle Senkung des Zwerchfells, die nur kurze Zeit innegehalten wird.

Links tritt das Zwerchfell inspiratorisch tiefer herab, als rechts. Dabei bewegt sich das Mediastinum jedesmal nach links.

4. Fall:

S. S., 50jähriger Mann. Seit zwei Monaten Husten. Atmung ruhig. Keine Dyspnoe. Keine Einziehung der Interkostalräume bei der Atmung. Linke Seite bleibt bei der Atmung etwas zurück. Mediastinaldämpfung leicht verbreitert, perkutorisch keine Verschiebung. Rechter Zwerchfellstand etwas tiefer als links. Rechts hypersonorer Schall, links leicht tympanitisch. L. h. o. u. l. v. o. verl. Exspirium. Über der ganzen linken Lunge Atmungsgeräusch abgeschwächt, unten mehr als oben, Stimmfremitus abgeschwächt.

Diagnose: links Bronchostenose. Ätiologie?

Röntgenschirm: Der Mediastinalschatten ist bei p. a. Durchleuchtung normal, bei seitlicher leicht verbreitert und unregelmäßig konturiert. Bei der Inspiration bewegt sich das Mediastinum und Herz stark nach links. Herz und Mediastinum sind auch in der Ruhe etwas nach links verschoben. Das Zwerchfell links höher als rechts; beiderseits ist der phrenikokostale Winkel auffallend spitz. Das Zwerchfell schnellt beim Exspirium links schneller in die Höhe als rechts; seine Exkursion ist links etwas größer als rechts. Es bildet beim Übergang auf die rechte Seite (in der linken Thoraxseite) einen Knick.

Digitized by Google

Das Röntgenogramm zeigt das linke Lungenfeld deutlich schmäler als das rechte. Herz deutlich nach links verzogen. Im linken Interkostalraum ein schwacher Schatten. (Fremdkörper?)

Der Befund ist klinisch und röntgenologisch im Laufe von 3 Jahren im wesentlichen der gleiche geblieben.

5. Fall:

A. K., 40jährige Frau. Seit 4 Monaten leichte Atemnot und Schluckbeschwerden. Inspiratorische Dyspnoe. Inspiratorischer Stridor. Rechts neben dem Manubrium 3 fingerbreite Dämpfung. Über der Dämpfung laute dumpfe Töne, die über dem Herzen rein sind. Perkutorisch keine respiratorische Verschiebung der Dämpfung.

Linke Seite bleibt bei der Atmung zurück, über der ganzen linken Seite abgeschwächtes V.—A., am leisesten über dem Oberlappen.

Diagnose: Aortenaneurysma. Bronchostenose links.

Röntgenschirm: Oberer Mittelschatten stark nach rechts und links vergrößert, allseitige Pulsation. Bei tiefer Inspiration wird das Mediastinum nach links bewegt, ebenso das Herz. Während die lineare Verschiebung nach links auf der rechten Seite 2 cm beträgt, ist die Verschiebung auf der linken Seite nur ca. 1,4 cm. Die Verschiebung des Herzens ist im ganzen etwas geringer, ist aber gleichsinnig und gleichfalls rechts stärker als links.

Das Zwerchfell wird links weniger bewegt als rechts.

6. Fall.

E. N., 60jähriger Mann. Seit einem halben Jahr Husten und Luftbeschwerden.

Leichte objektive Dyspnoe. Kein Stridor. Die rechte Lunge nimmt fast gar nicht an der Atmung teil. Rechte Supraklavikulargrube und die rechten untern Interkostalräume werden vorn und hinten inspiratorisch stark eingezogen. Über der ganzen rechten Lunge erheblich abgeschwächtes V.—A. ohne jedes Nebengeräusch. Links bedeutende Zwerchfellexkursion, rechts etwas geringer, aber auch bedeutend. Über dem Manubrium Dämpfung, dasselbe nach rechts $1\,^1/_2$ fingerbreit und links 1 fingerbreit überragend. Die Dämpfung wird perkutorisch bei der Inspiration erheblich verschoben (rechts deutlich, links weniger deutlich nachweisbar).

Diagnose: Mediastinaltumor. R. Bronchostenose.

Röntgenschirm: Mediastinaltumor nach rechts $3\,^1/_2$ cm die Medianlinie überschreitend, geht von der Supraklavikulargrube bis zur Mitte des Lungenfeldes. Aorten- und Pulmonalbogen stark nach links gewölbt. Die Trachea liegt links von der Mittellinie. Im untern Teil des rechten Lungenfeldes ein 4 cm breiter, runder scharfer Schatten (Metastase).

Das Mediastinum verschiebt sich bei starker Inspiration rechts um 2,5 cm linear nach rechts, links um 2 cm nach rechts.

Die extreme Zwerchfellbewegung beträgt rechts 2 cm, links 4 cm. Bei ruhiger Atmung steht das Zwerchfell rechts höher als links.

7. Fall.

A. J., 42jährige Frau. Seit 5 Jahren schwere Herz-Asthma-Anfälle, fast ständige Schmerzen in der Herzgegend. Objektive Dyspnoe. Die rechte Thoraxseite bleibt bei der Atmung etwas zurück.

Große Dämpfung über dem Manubrium und rechts von demselben. Im zweiten rechten Interkostalraum pulsatorische Einziehung. Über dieser Stelle lautes sy—u. diastolisches Geräusch. R. h. u. leichte Abschwächung des Schalls und aufgehobenes Atmen bis zum Angulus scapulae.

Diagnose: Aortenaneurysma. Stenose des rechten Unterlappenbronchus.

Röntgenschirm: Mediastinalschatten nach beiden Seiten verbreitert. Allseitige Pulsation.

Mittelfeld verstrichen.

Das rechte Lungenfeld ist eingeengt und etwas dunkler als das linke.

Der Zwerchfell-Rippenwinkel ist rechts erheblich spitzer als links.

Bei Abblendung sieht man deutlich inspiratorische Bewegung des ganzen Mittelschattens nach rechts, und exspiratorische Rückkehr in die alte Lage (nach rechts von der Mittellinie).

3 Monate später hat sich das Aneurysma durch Usurierung der Rippen vorgewölbt. Jetzt ist das Atmungsgeräusch r. h. u. ebenso laut wie l. h. u. Die rechte Thoraxseite bleibt nicht mehr bei der Atmung zurück.

Röntgenologisch ist keine respiratorische Verschiebung der Mediastinalorgane mehr nachweisbar.

8. Fall.

L. G., 35jähriger Mann. Seit $^3/_4$ Jahr Reizhusten. Kräftiger, gesund aussehender Mann. Die linke Thoraxseite bleibt etwas bei der Atmung zurück. Bei Anstrengungen leichter in—u. exspiratorischer Stridor. Über dem Manubrium dasselbe gleichmäßig nach r. u. l. überragende Dämpfung.

Herztöne rein. Oliver-Cardarelli positiv. Über dem linken Oberlappen leicht tympanitischer Beiklang, Atmungsgeräusch aufgehoben, über dem linken Unterlappen abgeschwächtes Atmungsgeräusch.

Digitized by Google

Die Dämpfung über dem Manubrium verschiebt sich bei Inspiration um $1^1/_2$ cm. nach links (im zweiten Interkostalraum beiderseits leicht nachweisbar).

Diagnose: Aortenaneurysma. L. Bronchostenose.

Röntgenschirm: Besonders nach links verbreiteter Aortenschatten, allseitige Pulsation. Mittelfeld eingeengt, aber noch sichtbar. Das rechte Lungenfeld gegen rechts leicht verdunkelt. Bei der Inspiration verschiebt sich der Mediastinalschatten und das Herz erheblich nach links, 1,5 cm, links etwas weniger als rechts.

Beim Herzen beträgt die Verschiebung nach links etwas weniger (ca. 1,1 cm).

Der phrenikokostale Winkel ist links sehr spitz, die Zwerchfellexkursion links herabgesetzt.

Das linke Zwerchfell steht exspiratorisch auf etwa gleicher Höhe wie rechts.

In allen diesen Fällen war vorher die Diagnose der Verengerung eines Hauptbronchus von mir gestellt. Und immer konnte ich dann auf dem Schirm die inspiratorische Verschiebung des Mediastinum und des Herzens in die kranke Thoraxseite beobachten.

Die Verschiebung war meist eine beträchtliche und sofort in die Augen fallende. Sie betrug orthodiagraphisch $1^1/_2$—3 cm.

Die einzelnen Teile, die Mediastinalorgane und das Herz nahmen an dieser Verschiebung stets gleichsinnig, aber nicht in gleicher Ausdehnung teil. Meistens schien die Bewegung des Herzens größer, gerade aber in zwei besonders genau beobachteten und orthodiagraphisch aufgenommenen Fällen blieb die Verschiebung des Herzens hinter der des Mediastinum zurück.

In beiden Fällen handelte es sich im wesentlichen um Verengerung der Oberlappenbronchus, während über dem Unterlappen das Atmungsgeräusch nicht so erheblich abgeschwächt war.

In einzelnen Fällen war die Verschiebung eine ungefähr lineare; in anderen aber konnte regelmäßig festgestellt werden, daß die Verschiebung auf der einen Seite des Mediastinum sowohl wie des Herzens eine größere war, als auf der anderen. Man muß also annehmen, daß mit der seitlichen Verschiebung zugleich eine Drehbewegung des Herzens und des Mittelfells einhergeht.

Ich habe oft festzustellen versucht, ob auf der Höhe der Inspiration ein Ausgleich, d. h. ein Rückgang der Verschiebung zustande kommt. Da die Patienten aber stets nicht lange genug die Inspirationshöhe festhalten konnten, bin ich nicht zu einem Resultat gekommen.

Der Ausgangspunkt der Verschiebung beim Beginn der Inspiration war meistens, soweit nachweisbar, die Mittellinie; bisweilen in längere Zeit bestehenden Fällen ein Punkt, der schon zur kranken Seite gehörte, niemals jenseits der Mittellinie zur gesunden Seite hin. So war also in der Ruhestellung nach vollzogener Exspiration Herz und Mittelfell wohl bisweilen nach der kranken Seite verlagert, nie aber nach der gesunden.

Die bronchostenosierte Lunge erschien fast stets auf Schirm und Platte, leicht angedeutet verdunkelt gegenüber der gesunden; in einem Fall aber war sie deutlich heller. In allen Fällen aber war von der Ausbildung einer stärkeren Atelektase nicht die Rede.

Der Stand des Zwerchfells war auf der stenosierten Seite bei ruhiger Atmung fast immer höher, als auf der gesunden Seite. Bei forcierter Atmung gestalteten sich die Verhältnisse des Zwerchfells verschieden. In den meisten Fällen war die Exkursion auf der kranken Seite geringer, sogar erheblich geringer. Bisweilen aber war der Unterschied nur klein; in einem Fall trat das Zwerchfell sogar auf der kranken Seite inspiratorisch tiefer als auf der gesunden, seine Exkursion war also größer als die der gesunden Seite. Auffallend war stets, daß das exspiratorische Höhertreten der kranken Seite schnell, mit einem Ruck sozusagen, erfolgte.

Vielleicht hängt damit, ohne daß eine Adhäsion angenommen zu werden braucht, das Entstehen eines Knickes des Zwechfells auf der kranken Seite zusammen, wie wir sie im Fall IV sahen.

Der Zwerchfellrippenwinkel war fast stets ein ungewöhnlich spitzer; meistens erheblich spitzer als auf der gesunden Seite.

Digitized by Google

Auf eine Reihe von interessanten klinischen und pathologisch-physiologischen Fragestellungen, die sich an diese Beobachtungen knüpfen, bin ich in einem kürzlich erschienenen Aufsatz[1]) eingegangen, auf den ich hiermit verweise.

Aus der inneren Abteilung des Städtischen Krankenhauses zu Barmen.

Zum Röntgennachweis paranephritischer Abszesse.

Von

Ed. Koll.

Die Röntgenuntersuchung hat bei Erkrankungen der oberen Harnwege bis vor einigen Jahren fast nur den Nachweis von Steinen zum Ziele gehabt. Erst die letzten Jahre brachten dem Verfahren hier eine allmähliche Vergrößerung seines Anwendungsgebietes und erwiesen seine Nützlichkeit auch bei der Erkennung anderer, zumeist chirurgischer Erkrankungen der Nieren. Ich weise auf die steigende Bedeutung desselben für die Untersuchung der Größe, Form und Lage der Nieren, zum Nachweis der Vergrößerung des Nierenbeckens, bei der Tuberkulose, den Geschwülsten inkl. den Zysten der Niere u. a. hin. Es ist, wie die zunehmende Literatur und eigene nicht ganz spärliche Erfahrungen mir zeigen, bei der Diagnose dieser Erkrankungen kaum mehr entbehrlich.

Im folgenden möchte ich an Hand von 4 Fällen meiner Beobachtung zeigen, wie dasselbe auch bei der Diagnose von Erkrankungen in der Umgebung der Niere schätzenswerte Dienste leisten kann. Es handelt sich um 4 Fälle paranephritischer Abszesse, bei welcher die Röntgenuntersuchung die Diagnose, wenn auch nicht eigentlich erst ermöglichte, so doch erleichterte und sicherte und eine präzisere Lokalisierung erlaubte.

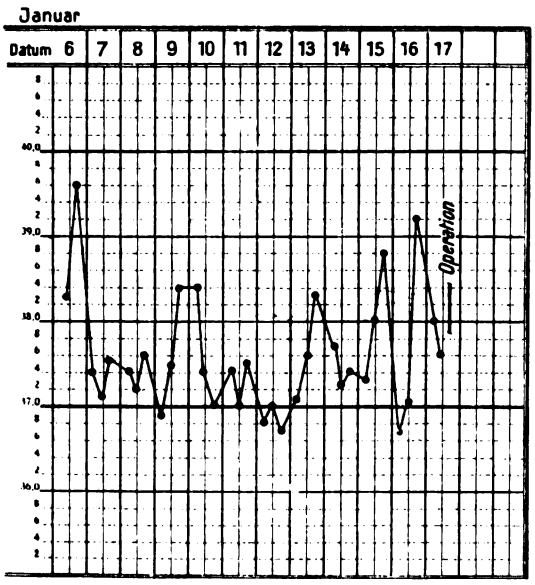

Nr. 1. Achselhöhlentemperatur.

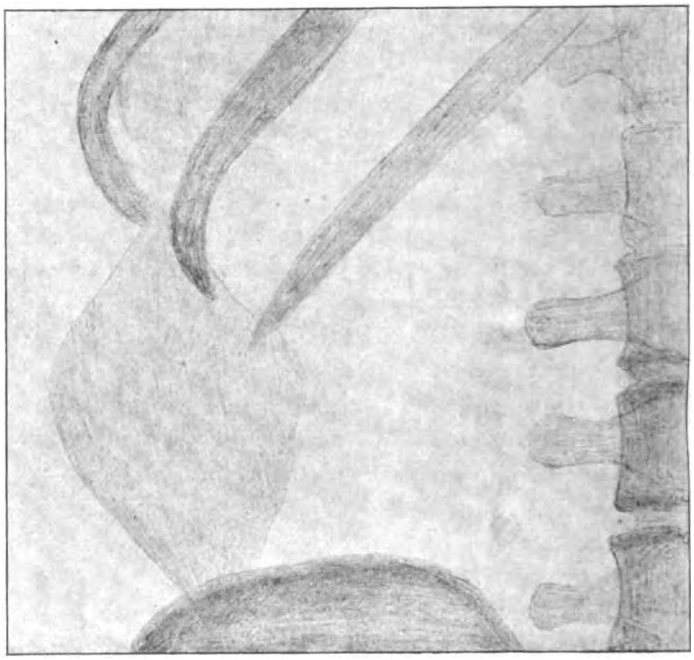

Nr. 1.

I. Herr S., Bäckermeister aus Barmen, 32 J., außer öfteren Bronchialkatarrhen bisher gesund. Beginn Anfang Nov. 1910 allmählich mit Müdigkeit, Husten, Auswurf, Fieber, Schweißen, besonders

[1]) Zur Diagnostik der Bronchostenose. Deutsch. mediz. Wochenschrift 1913, Nr. 6.

Digitized by Google

nachts. 20. XI. erste Untersuchung, gemeinsam mit dem Hausarzt Herrn Dr. J.: Diffuse trockene Bronchitis, R. H. U. ca. 4 cm breites pleuritisches Exsudat; rechte Lendengegend auf Druck kaum empfindlich, dagegen Resistenz etwas vermehrt, übrige Organe o. B., unregelmäßiges Fieber ohne Fröste. Ich wies auf die Möglichkeit eines subphrenischen Abszesses hin, konnte aber bei dem geringen objektiven Befunde zunächst zu keiner sicheren Diagnose kommen. In Folgezeit wanderte Patient von Arzt zu Arzt, dann zum Kurpfuscher. Anfang Januar 1911 suchte er die Lungenheilstätte Holsterhausen auf, wird von dort am nächsten Tage wegen Pleuritis meiner Krankenabteilung überwiesen.

6. I. 11. Fettreich, kräftig; blasse, zyanotische Schleimhäute, diffuse Bronchitis, R. H. U. handbreites seröses Exsudat, rechte Lumbalgegend zeigt etwas vermehrte Muskelspannung und geringe Druckempfindlichkeit; die rechte Ober- und Mittelbauchgegend zeigt vom Rippenbogen bis zur spina ilei a. s. eine mäßige, unbestimmte Resistenzvermehrung bis ca. zur vorderen Axillarlinie und leichte Druckschmerzhaftigkeit; die Seite bleibt bei tiefer Atmung etwas zurück.

Leukozytenzahl im Blut: 10400.

Röntgenaufnahme nach kräftiger Darmentleerung ventrodorsal mit Kompressionsblende: s. Pause Nr. I.

Von der Spitze der 11. u. 12. c. nach unten außen bis zum Darmbeinkamm reichend ein von oben medial nach unten lateral ca. 8 cm langer, 7 cm breiter scharf umschriebener Schatten, der bis ungefähr auf 1 cm an den Nierenpol heranreicht. Die Intensität des Schattens entspricht ungefähr der des Nieren-

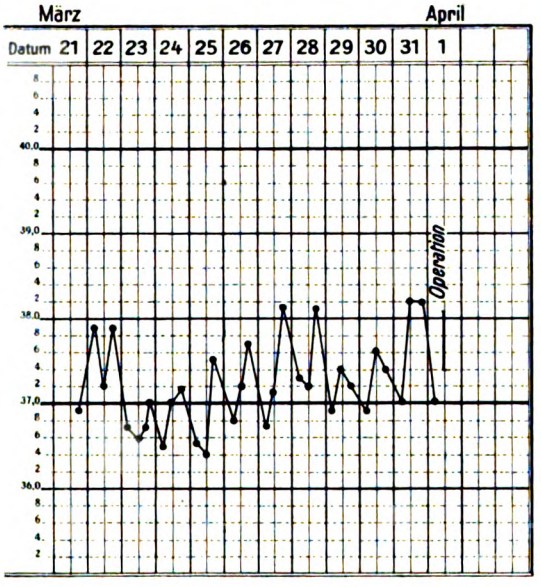

Nr. 2. Achselhöhlentemperatur.

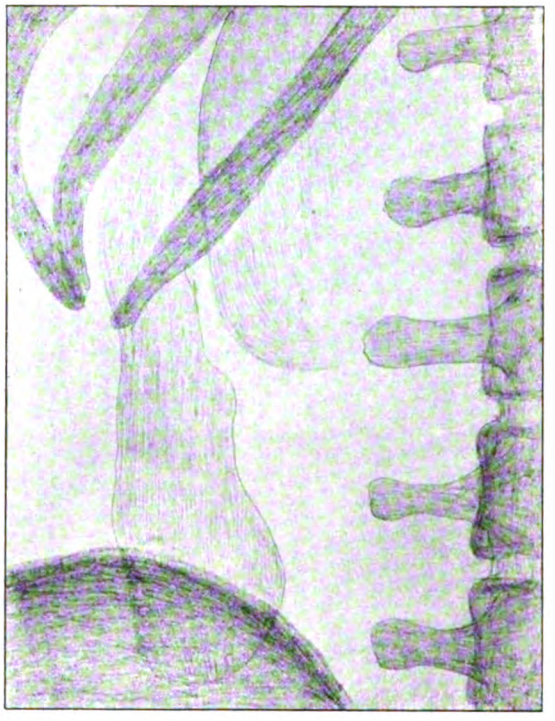

Nr. 3.

schattens; letzterer ist nur in seiner unteren äußeren Kontur erkennbar und etwas lateral verlagert. Patient wird mit der Diagnose eines paranephritischen Abszesses zur chirurgischen Abteilung verlegt.

18. I. Der Operateur (Geheimrat Heusner) vermutet zunächst einen intraperitonealen Abszeß; deshalb Kocherscher Gallenblasenschnitt: Gallenblase frei, desgl. Umgebung; retroperitoneal außen und unten von der Nierengegend harte, etwas unebene Resistenz fühlbar. Bauchfell über derselben schwartig verdickt. Schluß der Bauchwunde.

Am 27. I. punktiere ich in hinterer Axillarlinie in Anlehnung an das Röntgenbild ungefähr in Höhe des 4. Lendenwirbels in der Richtung nach vorne und medial und aspiriere dicken Eiter. Die sofort vorgenommene Inzision (Geheimrat Heusner) entlang des Stichkanales führt zu einem gänseeigroßen, von derbem schwieligen Gewebe umgebenen Eiterherd, dessen Ausgangspunkt unklar bleibt.

Nachbehandlung in der üblichen Weise; völlige Heilung. Röntgenaufnahme der Mittelbauchgegend am 2. IX. 11: Von dem früheren Schatten nichts mehr zu sehen.

II. Herr Dr. P., Tierarzt aus Br. i. W., 32 J., früher gesund; Anfang Januar 11 Furunkel im Rücken, im Anschluß daran leichte fieberhafte rheumatische Affektion in beiden Schultergelenken; Anfang Februar Schmerzen in beiden Lendengegenden, besonders rechts; einmal Anfall von heftigen Schmerzen

Digitized by Google

in rechter Ober- und Mittelbauchgegend mit nachfolgendem Erbrechen und Durchfällen, die nach einigen Tagen ohne ärztliche Behandlung schwanden; zugleich damit schmerzlicher Urindrang.

10. II. 1911. Untersuchung in Sprechstunde: R. H. U. leichte Klopfempfindlichkeit; rechte Nierengegend auf Druck empfindlich; Niere nicht als vergrößert nachweisbar; in rechter Bauchmuskulatur ganz außen vielleicht eben vermehrte Spannung. Urin trübe, massenhaft Leukozyten. Temperatur im Darm 38,2. Diagnose: Pyelitis dextra; wahrscheinlich Nierenabszeß.

21. II. Befinden besser; nur vorne außerhalb Mc. Burney noch etwas Druckempfindlichkeit und leichte Muskelspannung. Niere nicht vergrößert nachweisbar; in der Zwischenzeit einmal Anfall von heftigen Schmerzen in Mitte und rechter Seite des Leibes, zur Harnröhre ausstrahlend. Urin viel klarer, mäßig Leukozyten, Temperatur im Darm 37,8.

16. III. Untersuchung im warmen Bad im Krankenhause: rechts unterhalb der Rippenbogen bis zur vorderen Axillarlinie und bis zum Darmbeinkamm leichte Muskelspannung, darunter nicht abgrenzbare, unbestimmte Resistenz, die von vorne wenig, von hinten etwas mehr druckempfindlich ist.

21. III. Aufnahme ins Krankenhaus: Zunahme der Schmerzen in rechter Lendengegend, oft ausstrahlend zur Blase, mäßige reflektorische Muskelspannung in rechten äußeren Bauchpartien, Urin noch reichlich Leukozyten, kein Blut, keine Zylinder, bakteriologisch Bact. coli und Staphylokokken; Leukozytenzahl des Blutes 28500; keine Fröste.

22. III. Ureterenkatheterismus: linke Niere frei, rechte Niere scheidet Eiter aus, Funktion beider Nieren bezüglich Indigkarmin- und Zuckerausscheidung nach Phloridzin normal und gleich gut.

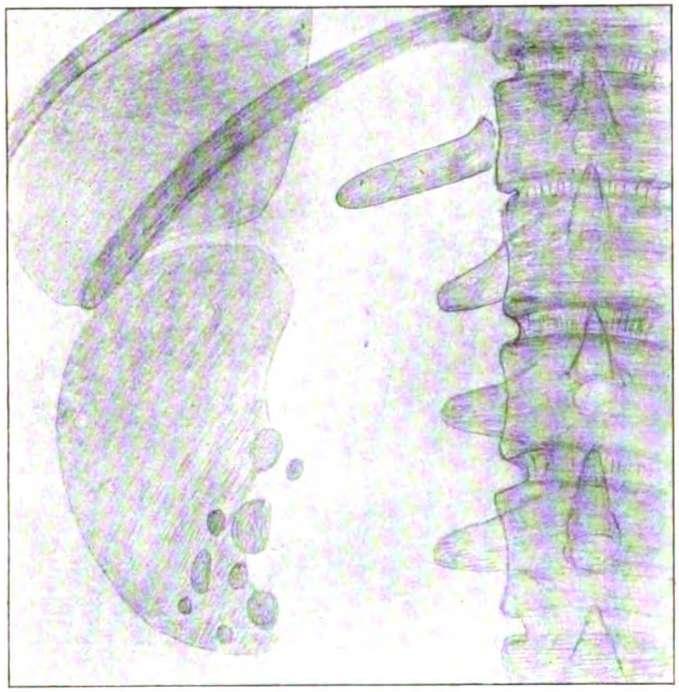

Nr. 3.

In den nächsten Tagen schwankt Leukozytenzahl zwischen 15000 bis 28500. Über Temperaturverlauf vgl. Kurve; keine Fröste. Schmerzen und Muskelspannung lassen nach, verschwinden aber nicht vollständig (s. Pause Nr. II).

26. III. Röntgenaufnahme: Rechte Niere in normaler Größe und Lage, Konturen scharf, Schatten gleichmäßig; 1 cm außerhalb des äußeren Randes im unteren Drittel beginnend mit der Längsachse nach unten gerichteter, bananenförmiger, scharf umschriebener, intensiver, bis unter den Darmbeinkamm hinabreichender Schatten. Die Nierenkontur zeigt im Bereiche des Beckens eine leichte sackförmige Ausstülpung. Darauf Punktion in der hinteren Axillarlinie nach vorne und innen, die Eiter zutage fördert. Diagnose: Paranephritischer Abszeß, von Nierenabszeß ausgehend.

Zur chirurgischen Abteilung verlegt.

1. IV. Operation (Geheimrat Heusner): Durch Lumbalschnitt wird dem Punktionskanal folgend nach außen und unten von der Niere gelagert ein länglicher Abszeß entleert. Am Abend und am folgenden Tage reichlich Blutbeimengung zum Urin. In der Folgezeit zweimal stärkere Nachblutung; mehrere Male Sekretverhaltung mit Fieber, erst am 16. IV. definitiv entfiebert; die Muskelspannung bildet sich nur langsam zurück.

Am 20. IV. enthält Urin nur noch vereinzelte Eiterzellen; Allgemeinbefinden gut. Mit kleiner, gut granulierender Wunde zur Heimat entlassen. In der Folgezeit völlig gesund.

III. Frau B. R. K. aus B., ca. 33 Jahre alt, aus gesunder Familie. Beginn der Erkrankung Sommer 1909: krampfhafte Schmerzen in linker Bauch- und Rückenseite mit Schüttelfrösten und Fieber bis 40,5; nach einer Woche Abgang von kleinen Phosphatsteinen, dann angeblich Abfall des Fiebers und Wohlbefinden, aber Urin blieb trübe und übelriechend. Im Frühjahr und Sommer 1909 angeblich 12 Wochen lang Fieber bis 40,0 ohne Schüttelfröste und eitriger dicker Urin ohne Schmerzen. Geheimrat Kehr proponiert operativen Eingriff, der abgelehnt wird; Aufenthalt in Wildungen; dort durch Harnleiterkatheter doppelseitige Pyurie konstatiert; keine Röntgenaufnahme; angeblich dort weder Fieber

Digitized by Google

noch Schmerzen. August 1909 Übersiedelung nach Barmen. Hier Anfang September erkrankt mit Schmerzen in rechter Nierengegend mit hohem Fieber und täglichen Schüttelfrösten.

Bei I. Untersuchung (in Konsilium mit Hausarzt Herrn Dr. H.) rechte Nierengegend stark schmerzhaft, Niere nicht als vergrößert nachweisbar, Urin enthält massenhaft Eiter, nicht zersetzt.

Am nächsten Tage Status idem; deshalb am folgenden Tage Überweisung ins Krankenhaus. Schon kurz vor Transport zu Hause plötzlich profuses, galliges Erbrechen; Kollaps. Sofort nach Ankunft im Krankenhause Magenspülung, die große Massen flüssigen, gallig gefärbten Inhalts ergibt; dann Röntgenaufnahme beider Nierengegenden ohne weitere Vorbereitung (s. Pause Nr. III). Andauerndes Erbrechen, Magen stark aufgetrieben und gespannt.

Diagnose: Hochsitzende Darmstenose unbekannten Ursprungs. Operateur verweigert bei dem bestehenden tiefen Kollapse die Operation; schon 4 Stunden nach Einlieferung ins Krankenhaus exitus.

Röntgenbefund: der linken Niere entsprechend drei große, unregelmäßig begrenzte Steinschatten; Nierenschatten selbst nicht zu sehen. Oberer Pol der rechten Niere zwischen 1. und 2. Lendenwirbel, im Becken und in der Substanz desselben neun Steinschatten von verschiedener Größe; dem oberen Nierenpol aufsitzend und denselben nach oben und außen kappenförmig deckend ein dichter Schatten von ungefähr Birnengröße.

Röntgendiagnose: Suprarenaler Abszeß der rechten Niere mit Kompression des Duodenums. Sektion leider nicht gestattet.

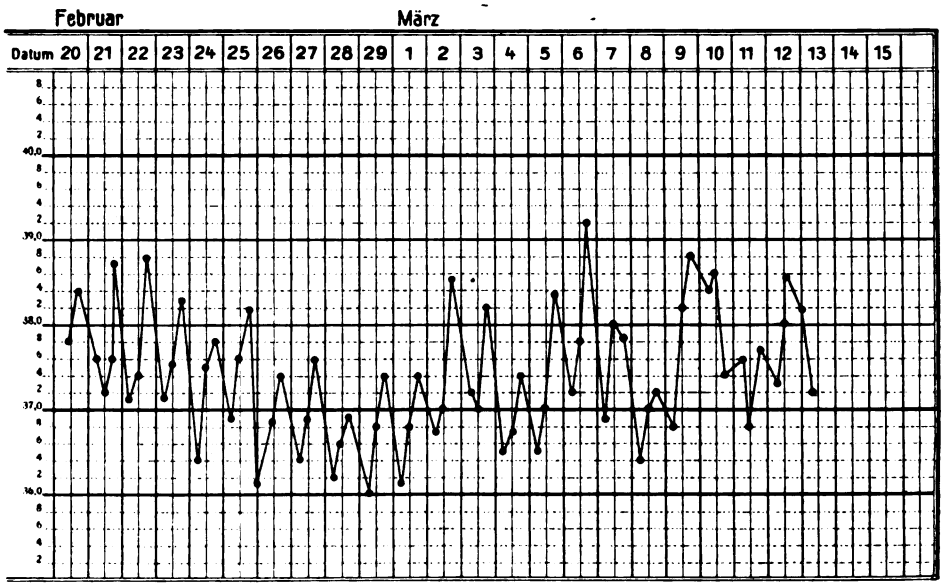

Nr. 4. Achselhöhlentemperatur.

IV. Herr v. F., aus O., 36 J. Bisher gesund. September 1911 Furunkel im Nacken, der sich langsam unter feuchter Wärme zurückbildete. Anfang November leichte, schnell wieder schwindende Appendizitis. Anfang Dezember Beginn der jetzigen Erkrankung mit Fieber, Mattigkeit, Schmerzen in rechter, später auch in linker Brust- und Rückenseite; Hausarzt wies kleines, doppelseitiges Pleuraexsudat nach. Keine Fröste. In Folgezeit unregelmäßiges Fieber, keine sichere Lokalisation. Befinden sehr wechselnd.

Bei erster Untersuchung (gemeinsam mit dem Hausarzt Dr. Th. aus O.) am 26. XII. fand ich starke Prostration, ganz irreguläres Fieber ohne Fröste; beiderseits h. u. kleines Exsudat, beide Lendengegenden spontan und auf Druck schmerzhaft, die rechte anscheinend etwas resistenter, so daß die Möglichkeit eines paranephritischen Abszesses sich aufdrängte, Herz, Niere, Abdomen, Gelenke frei. In der Folgezeit spontane Besserung, mehrere Male Fieberfreiheit für mehrere Tage bis zu einer Woche, nur die kleinen Exudate blieben hartnäckig bestehen. Ende Januar vorübergehend Schmerzen im linken Schultergelenk. Anfang Februar finde ich bei einem zweiten Konsilium im großen ganzen dasselbe Bild: unregelmäßige, ganz atypische Fieberbewegungen, Allgemeinbefinden weit besser, beide Lumbalgegenden im ganzen etwas druckempfindlich, nirgends lokalisierte Druckschmerzen, keine lokale Temperatursteigerung, kein lokales Ödem; zuweilen etwas Schmerzen in rechter Mittelbauchgegend, aber alles äußerst inkonstant, oft tagelang ganz fieber- und beschwerdefrei.

Mitte Februar überweist Hausarzt Patient meiner Krankenhausabteilung.

Digitized by Google

Befund: Blässe der Schleimhäute; rechts hinten unten 3 cm breites seröses Exudat; rechte Lendengegend auf Druck und Erschütterung schmerzhaft, nach außen von der Nierengegend Muskulatur gespannt; tiefe Probepunktion an dieser Stelle negativ, rechte Oberbauchgegend rechts oberhalb Nabel leicht druckempfindlich; objektiv Ø. Blut enthält 11600 Leukozyten. Über Temperaturverlauf in nächster Zeit vgl. Kurve. In den nächsten Tagen rechte Rücken- und Bauchseite so gut wie schmerzfrei; keine Resistenz; der Befund wechselt fast von Tag zu Tag; öfters vorzugsweise linke Lendengegend druckschmerzhaft; links hinten unten besteht kleines seröses Exsudat fort.

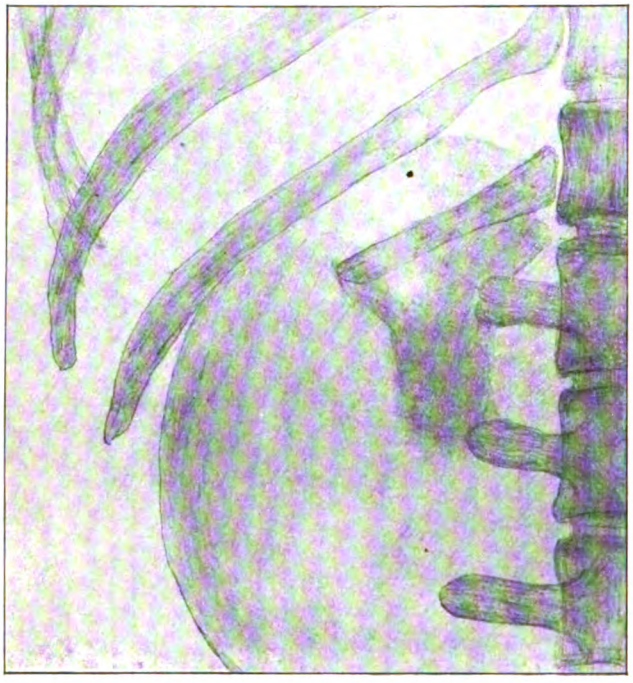

Nr. 4.

Wiederholte Punktion in rechter Rückenseite negativ.

Rechts respiratorische Zwerchfellbewegung auf Röntgenschirm etwas geringer als links.

1. III. U. Spur alb; mikroskopisch Ø.

21. II. 12. Röntgenaufnahme der rechten Nierengegend (s. Pause Nr. IV): rechte Niere steht mit oberem Pol in Höhe des unteren Bandes des ersten Lendenwirbels; am oberen Pol, etwas innerhalb desselben ca. walnußgroße Gasblase; nach oben und medial von der Niere, am dichtesten zwischen oberen Nierenpol, letzter Rippe und ersten Lendenwirbel ein den Nierenschatten an Intensität übertreffender nach unten nicht scharf abgrenzbarer Schatten. Da indessen auch bei öfteren Untersuchungen weder Druck noch starke Erschütterungen an dieser Stelle Schmerzen auslöst, nehme ich zunächst von der Punktion zwischen Niere und Wirbelsäule Abstand.

6. III. Leukozytenzahl im Blut 14800. Heute zumersten Male Druck und Beklopfen der Wirbelsäule zwischen 1. und 3. Lendenwirbel rechts neben derselben deutlich schmerzhaft; deshalb Punktion mit langer Nadel ca. 5 cm neben proc. spinosus des dritten Lendenwirbels; in ca. 8 cm Tiefe Aspiration von mehreren Fetzen alten eingedickten Eiters mit zum großen Teil zerfallenen Eiterzellen.

12. III. Operation (Geheimrat Heusner). Entsprechend der Punktionsstelle wird durch einen schrägen Lumbalschnitt in Höhe des dritten Lendenwirbels ein ca 8 cm langer, ungefähr 100 ccm alten Eiters fassender Abszeß freigelegt, dessen Ausgangspunkt sich nicht feststellen läßt, der bis zum vierten Lendenwirbel hinabreicht.

Nachbehandlung in üblicher Weise. Abgesehen von mehrmaligem leichten Retentionsfieber ungestörter Verlauf. Heilung.

Die skizzierten 4 Fälle zeigen, welche Bedeutung bei unklarer Situation ein positiver Röntgenbefund zur Sicherung der Diagnose und zur Ortsbestimmung eines Abszesses gewinnen kann. In den Fällen 2 und 3 war die Anwesenheit einer Niereneiterung nach den vorliegenden Symptomen nicht zweifelhaft; mit dieser Diagnose war indessen das Krankheitsbild genügend erklärt; nur die andauernde, wenn auch nur ganz leichte reflektorische Spannung in den äußeren Partien der rechten Bauchmuskulatur deutete im Falle 2 auf die Möglichkeit einer komplizierenden extrarenalen Eiterung hin. Auch im Falle 3 lag bis zum Vormittag des Todestages nur das Bild einer schweren Niereneiterung vor. Die an diesem Tage gegen 10 Uhr vormittags unvermutet und sofort stürmisch einsetzenden Symptome seitens der Verdauungsorgane ließen nur die Deutung eines hohen Darmverschlusses zu, dessen Ursache unklar war, dessen operative Inangriffnahme mein chirurgischer Kollege aus begreiflichen Gründen in Anbetracht der Hoffnungslosigkeit der Situation ablehnte. Unter den in Betracht kommenden Ursachen für den Darmverschluß faßten wir wenigstens die Möglichkeit des Durchbruchs eines Nierenabszesses und Kompression des Zwölffingerdarmes in seinem vertikalen oder unteren horizon-

Digitized by Google

talen Verlaufe durch denselben mit ins Auge, ohne indessen zu einem sicheren Urteil zu gelangen. Diese diagnostische Unsicherheit scheint mir durch das Röntgenbild beseitigt; ich glaube wenigstens nicht, daß ernste Bedenken gegen die Deutung des dem oberen Nierenpole aufsitzenden Schattens als eines Abszesses vorliegen. Etwas anders lagen die Fälle 1 und 4. Die Nieren waren dauernd frei. Die andauernden, wenn auch unregelmäßigen und uncharakteristischen, zuweilen durch fieberfreie Intervalle unterbrochenen Temperatursteigerungen, die allerdings nicht konstanten und nicht intensiven Schmerzen mit der Resistenzvermehrung in der rechten Lendengegend, die kleinen hartnäckig persistierenden Pleuraergüsse ließen mich hier mit Sicherheit auf das Vorhandensein eines Eiterherdes in der rechten Abdomenseite rechnen. Die Schwierigkeiten bestanden hier in der Ortsbestimmung des Abszesses. Der Patient I war ein fettreicher und untersetzter Mann, mit straffer Bauch- und Lendenmuskulatur, dessen Untersuchung recht schwierig war. So kam es, daß die in der rechten Oberbauchgegend vorhandene Resistenz von meinem chirurgischen Kollegen auf entzündliche Veränderung der Gallenblase und Umgebung zurückgeführt, von mir anfänglich als Rand der heruntergedrängten Leber aufgefaßt und zunächst zur Stütze der Annahme eines subphrenischen Abszesses benützt wurde.

Das Röntgenogramm räumte erst mit diesen unrichtigen Deutungen auf und erlaubte eine genaue Höhenlokalisation des Abszesses. Weitaus die meisten diagnostischen Schwierigkeiten machte Fall 4. Bei meinem ersten Besuche drängte sich mir prima vista in Erinnerung an Fall 1 die Diagnose eines rechtsseitigen paranephritischen Abszesses auf, die ich indessen zunächst wieder fallen lassen mußte. Im weiteren Verlaufe war der Fall mit seiner öfter auftretenden, dann wieder ganz schwindenden lokalen Schmerzhaftigkeit und Muskelspannung, die zudem stets ganz außen in der Lendengegend saßen, durch die öftere völlige Fieber- und Beschwerdefreiheit des Patienten, dann wieder durch gelegentliche Hinweise auf die linke Seite als möglichen Sitz des Abszesses geradezu irreführend. So kam es, daß ich wegen völligen Fehlens lokaler Symptome dem Hinweise des Röntgenogramms auf die Gegend zwischen oberem Nierenpol und Wirbelsäule längere Zeit nicht zu folgen wagte, bis mich deutliche Herderscheinungen zur Punktion ermunterten.

Über die Technik der Aufnahmen ist nichts zu sagen; dieselben geschahen mit Kompressionszylinder nach Albers-Schönberg in der für Nierenaufnahmen üblichen Weise; allerdings konnten die zum Steinnachweis angewandten Kompressionsstärken wegen des Widerstandes des Patienten nicht in Anwendung gezogen werden; das hat die Deutlichkeit und den Kontrastreichtum der Bilder nicht unbeträchtlich beeinträchtigt und ist die Veranlassung, daß von der Wiedergabe photographischer Reproduktionen Abstand genommen wurde. Trotzdem ist der Kontrast zwischen dem Abszeßschatten und der leeren Umgebung in allen Fällen, insbesondere in den Fällen 1 und 2, wo dicke pyogene Membranen vorhanden waren, für die Diagnose hinreichend deutlich. Ich würde in künftigen Fällen eventuell versuchen, denselben durch Luftaufblasung des Darmes vom Mastdarm aus zu steigern.

Erfahrungen über Radiumtherapie der Myome und klimakterischen Blutungen des Uterus.

Von

Dr. **Lars Edling,**

Leitender Arzt der Röntgeninstitute der Universitätskliniken zu Lund und des Allgemeinen Krankenhauses zu Malmö.

Seit etwa mehr als 2 Jahren bin ich als Vorstand des Röntgeninstitutes zu Lund in der Lage gewesen, einen Teil der Myomfälle der Frauenklinik (Direktor Prof. Dr. Essen-Möller) mit Radium zu behandeln. Es sind während des Jahres 1912 einige Fälle von klimakterischen

Digitized by Google

Blutungen ohne Geschwulst hinzugekommen. Obschon die Endresultate teilweise noch ziemlich neuen Datums sind, scheinen sie mir doch im ganzen solcher Art zu sein, daß ihre Veröffentlichung von Interesse sein dürfte, besonders in einer Zeit, wo die Strahlentherapie der gynäkologischen Leiden Gegenstand allgemeiner Diskussion ist.

Wie die externe Radiumtherapie überhaupt, ist auch die Anwendung des Radiums bei Frauenkrankheiten in Frankreich früher als in anderen Ländern zu hoher Entwicklung gekommen. Was speziell die Radiumbehandlung der Myome und Blutungen betrifft, wurde sie zuerst von Oudin und Verchère[1]) versucht; sie bedienten sich dabei einer Hohlsonde aus Aluminium, mit einem radiumführenden Glastubus armiert, die in kurzen, wiederholten Sitzungen appliziert wurde. Resultat: Sistieren der Blutungen, Verkleinerung der Myome durch Schwund der perimetritischen Infiltration.

Wickham und Degrais[2]) berichten in der 1912 erschienenen zweiten Auflage ihres Handbuches von ähnlichen Ergebnissen, betrachten aber das Radium hauptsächlich als Mittel, den Kranken zum operationsfähigen Zustand zu verhelfen, und sprechen sich dabei für eine stärkere Strahlenfiltration, als die oben genannten, aus.

Mme Fabre[3]) hat bei derartigen Bestrahlungen sowohl aktiniumhaltigen Lehm („boues actinifères") wie auch Radiumpräparate benutzt mit einer Technik, die der meinigen ziemlich ähnlich ist. Sie betont, daß durch diese Behandlung die Myome niemals schwinden, sondern nur schrumpfen.

Schließlich hat Chéron[4]), früher Mitarbeiter Dominicis, in mehreren Arbeiten seine große Erfahrung auf diesem Gebiete dargelegt. Früher geneigt, den Röntgenstrahlen die größeren Myome zu überlassen und nur die kleineren der Radiumtherapie zu reservieren, hat er jüngst, wegen der veröffentlichten Mißerfolge der Röntgenbehandlung, dem Radium eine mehr prädominierende Stellung zuerkannt.

Unter Verwerfung der Methode von Oudin und Verchère wegen ihrer ungenügenden Filtration, befürwortet er das ultrapenetrierende Bestrahlungsverfahren von Dominici mit allerlei Modifikationen je nach Art der Fälle. Diese Technik stützt er auf experimentelle Untersuchungen über die Resorptionsverhältnisse der Uterusmuskulatur, der Ovarien und Myome bei verschiedener Metallfiltration, und die hieraus hergeleiteten Grundsätze der Therapie sind auf sorgfältiger Filtration sowohl der primären wie der sekundären Strahlung basiert. Die Nachteile der X-Strahlenbehandlung gegenüber dem Radium findet Chéron teils in der Variabilität der Röntgenröhre, teils auch in der perkutanen Applikationsweise.

Indem ich zuletzt auch Laquerrières[5]) Versuche erwähne und Harets[6]) Methode elektrolytischer Einführung des Radiumions in die Gewebe auf gynäkologischem Gebiete, u. a. auch zur Hämostase bei Blutungen, glaube ich das hauptsächlichste der diesbezüglichen französischen Literatur referiert zu haben.

In Deutschland scheint diese Anwendung des Radiums bisher nur sehr spärlich beachtet gewesen zu sein. So berichtet Friedländer[7]) von seinen Resultaten nach Mesothoriumbestrahlung bei klimakterischen Myomen und Blutungen, wie auch bei Blutungen jüngerer Frauen, besonders bei chronischer Metritis. Bei der ersten Kategorie hat er Oligomenorrhoe und Verkleinerung der Geschwülste, bei der letzteren auch die Abkürzung der Regeln erzielt.

---

[1]) Acad. des Sciences, 1906; Semaine Médicale, 1906, Nr. 29.

[2]) Wickham et Degrais: Radiumthérapie, Paris, 1912.

[3]) Arch. génerales de médecine, juillet 1909. — Arch. of the Roentgen Ray, 1911, S. 228, — Arch. d'électricité méd., 1911, I, S. 107.

[4]) Arch. mens. d'obstetrique, 1913, janvier.

[5]) Comptes rend. hebdom. des séances de l'acad. des sciences, Bd. 154, 1912; Ref. Zbl. f. Röntgenologie, Bd. III, S. 444.

[6]) Arch. d'électricité méd., 1911, I, S. 515.

[7]) Deutsche Med. Wochenschr., 1912, H. 31.

Digitized by Google

Blutungen bei Herz- und Nierenleiden mit Anämie eignen sich nicht, luetische Metrorrhagien endarteriitischen Ursprungs nur in geringem Grade für Radiumbestrahlung. Verf. benutzt Mesothoriumkapseln mit Silberfiltrum, die er im Fornix „gegen die Ovarien" appliziert, um indirekt auf den Uterus einwirken zu können.

Neuerdings haben auch Krönig und Gauß[1]) eine wohl eigentlich nur als vorläufig anzusehende Mitteilung über diesen Gegenstand geliefert. Nach einigen theoretischen Erwägungen bezüglich der Wege zur Erhöhung des Strahlungseffektes — Filtration, große Dosen, Kreuzfeuertechnik — berichten Verff. über ihre Tierexperimente, die eine hohe biologische Wirkung auch ultrapenetranter Strahlen beweisen sollen. Aus eigenem Materiale bestätigen sie die Ergebnisse der Franzosen; da aber die Verkleinerung der größeren Myome durch Radium allein nicht bisher befriedigend war, sind sie zu kombinierter Röntgen-Radiumbehandlung nach Chéron-Bouchacourt übergegangen und glauben dadurch bessere Resultate erreicht zu haben.

Ich selbst verfüge seit 1909 über einige Radiumpräparate, deren Anzahl dank freigebiger Beiträge nachher mehrfach vergrößert worden ist. Sowohl durch eigene Erfahrungen über Radiumbehandlung des Uteruskrebses[2]) wie durch Albers-Schönbergs und durch andere Mitteilungen über Röntgenbestrahlungen der Myome und Oudin-Verchères obengenannte Arbeit wurde meine Aufmerksamkeit auf die gynäkologische Strahlentherapie besonders gelenkt. Der eklatante Erfolg der Radiumbestrahlung im Fall I (s. u.) lud entschieden zu fortgesetzten Versuchen mit dieser Methode ein, von denen nachstehend berichtet wird.

Mein Material bestand am Ende 1912 aus 17 Myomfällen, wovon 16 aus der Frauenklinik der Universität Lund, 1 aus dem Allgemeinen Krankenhaus Malmö stammen; hierzu kommen 4 Fälle von Metrorrhagien ohne besondere anatomische Veränderungen. Ein Teil dieser Fälle sind vorher von Essen-Möller[3]) kurz besprochen worden. Indem ich hier die Gelegenheit benutze, ihm wegen seines Interesses für diese Arbeiten meinen aufrichtigen Dank zu sagen, möchte ich auch das Vorteilhafte einer gemeinsamen Arbeit von Gynäkologen und Radiologen hervorheben, wodurch das therapeutische Handeln der letzteren bezüglich Beurteilung der Indikationen und Behandlungsresultate von sachverständigster Seite her vervollständigt und kontrolliert werden kann.

Von den Myompatienten hatten 6 ein Alter von über 45 Jahren (Fälle 1, 3, 5, 6, 8, 15); 5 waren zwischen 40 und 45 Jahren (Fälle 2, 9, 10, 13, 16) und die übrigen 6 (Fälle 4, 7, 11, 12, 14, 17) unter 40 Jahren alt. Von den Metrorrhagiefällen gehören Nr. 2 und 3 der ersten, Nr. 1 und 4 der zweiten Altersgruppe an. Irgendwelchen nennenswerten Unterschied dieser Gruppen bezüglich der Empfindlichkeit gegen die Radiumbestrahlung habe ich nicht wahrnehmen können, weder bezüglich der Blutungen noch der Verkleinerung der Myome.

In der nachfolgenden Tabelle I habe ich, um einen Vergleich mit den Resultaten der Röntgenbehandlung zu erleichtern, mein Material in hauptsächlicher Übereinstimmung mit Albers-Schönberg[4]) aufgestellt.

Bez. näherer Details der Krankengeschichten wird auf die nachher eingefügte kasuistische Tabelle II verwiesen.

---

[1]) Zlb. f. Gynäkologie, 1913, H. 5.

[2]) Nord. Med. Arkiv, 1911, Festschrift für J. Berg.

[3]) Monatsschrift f. Geburtshilfe und Gynäkologie, 1912. Ergänzungsb. z. Bd. 36. Festschrift f. den 6. Intern. Gyn. Kongreß in Berlin.

[4]) Diese Fortschritte, Bd XIX, S. 324.

Digitized by Google

Tabelle I.

A. Geheilte Fälle.

Nr.	Alter	Anzahl der Behandlungssätze	Totale Behandlungsdauer	Größe des Uterus vor der Bestrahlung	Größe des Uterus nach der Bestrahlung	Einfluß auf die Blutung	Endresultat
				1. Myome.			
2	44 J.	14	2 Monate	3—4 Querfinger oberhalb Symphyse	Etwas größer als normal	Amenorrhoe	Geheilt seit 1 J. 10 M.
6	48 J.	4	5 Wochen	Handbreit oberhalb Symphyse	Groß wie im 2 Monat	Amenorrhoe	„ „ 11 Mon.
7	32 J	4	1½ Mon.	2 Querfinger unterhalb des Nabels	Sehr viel verkleinert	Amenorrhoe	„ „ 8 Monat.
9	43 J.	2	2×24 Stunden	Wie im 2. Monat	Reicht nicht ob. Rand d. Symphyse, verklein	Amenorrhoe	„ „ 6 Monat.
10	42 J	2	do.	Ende 2. Monats	Deutlich verkleinert	Amenorrhoe	„ „ 3 Monat.
11	39 J.	2	do.	Wie im 2. Monat.	Kaum normale Größe	Amenorrhoe	„ „ 2½ Mon.
12	39 J.	2	do.	Wie im 2.—3. Monat	Etwas verklein., doch noch oberh. Symphyse	Amenorrhoe	„ „ 1½ Mon.
15	51 J.	2	do.	Wie im 3. Monat	do.	Amenorrhoe	„ „ 1½ Mon.
16	40 J	4	1 Woche	Bis zum Nabel	Etwas unterhalb Mitte zw. Nabel u. Symphyse	Amenorrhoe	„ „ 1½ Mon.
				2. Metrorrhagien.			
1	43 J.	3	3 Wochen	Normale Größe	Etwas verkleinert	Amenorrhoe	Geheilt seit 11 Monat.
2	46 J.	6	3 Wochen	Wie im 2. Monat	Kaum normale Größe	Amenorrhoe	„ „ 8 Monat.
3	53 J.	2	2×24 Std.	Nicht vergrößert	Nicht untersucht	Amenorrhoe	„ „ 8 Monat.
4	44 J.	2	2×24 Std.	Ende des 1. Monats	Kaum verkleinert	Amenorrhoe	„ „ 3 Monat.
				B. Wesentlich verbesserte Fälle.			
3	70 J.	11	1 Monat	Bis zum Nabel reichend	Mitte zwischen Nabel und Symphyse	Blutungen aufgehört	Nach 1 J. 15täg. Blutg. Myome wied. vergrößt. Übrig. beschwerdefrei
4	38 J.	5	5×24 Stunden	Handbreit oberhalb der Symphyse	Nicht untersucht	Oligomenorrhoe während 5 Monaten	Seitdem wieder etwas stärkere Blutungen. Submuköses Myom.
14	37 J.	2	2×24 Std	Mehr als Hühnerei groß	Nicht verkleinert	Amenorrhoe	Amenorrhoisch s. 3 W.
17	36 J.	2	2×24 Std.	Groß wie im 4. Monat	Wie im 2.—3. Monat	Oligomenorrhoe	Nur während 3 Wochen beobachtet.
				C. Aus der Statistik auszuschließende Fälle.			
1	53 J.	10	5 Wochen	Mannskopfgröße	Etwas mehr als Faustgröße	Blutungen aufgehört	Nach 2½ Monaten Exstirp. uteri totalis (Cancer).
5	46 J.	3	3×24 Stunden	Über Mannskopfgröße	—	—	Nach ein paar Tagen Exitus wegen Herzschwäche.
8	53 J	4	5 Wochen	Mitte zwischen Nabel und Symphyse	Anfangs verkleinert	Keine Blutung	Hat sich als ein Cancer entpuppt. Exitus nach 5 Monaten unter Kachexie.
13	45 J.	2	2×24 Stunden	Wie im 3. Monat	—	Blutung vermindert	Infektion, linksseitige Parametritis und Pyosalpinx. Nach 3 Mon. Amput. uteri supravagin.

Digitized by Google

Bestrahlungsresultate.

I. Geheilte Fälle.

a) Allgemeines.

Unter der Bezeichnung „geheilt" verstehe ich in diesem Zusammenhang mit Albers-Schönberg[1]) einen vollkommen beschwerdefreien Zustand mit Sistieren der Blutungen. Diese Definition reicht auch für die klimakterischen Blutungen ohne anderweitige Veränderungen aus; dagegen dürfen wir die eventuelle Verkleinerung der Myome hier nicht mit einreihen.

Die geheilten Fälle sind während einem sehr wechselnden Zeitraum beobachtet, von 1 Jahre 10 Monaten bis zu $1^1/_2$ Monat herab. Natürlich ist in diesen letzten Fällen die Beobachtungszeit ziemlich kurz; da sich aber der Verlauf hier bisher genau so wie in den älteren gestaltet hat und der Allgemeinzustand gut ist, scheint es mir berechtigt, sie unter den geheilten aufzunehmen. Dagegen habe ich die Fälle 14 und 17 nicht mitgerechnet. Im ersten besteht nämlich Amenorrhoe nur seit 3 Wochen, was mir eine zu kurze Zeit zu sein scheint, um den Fall beurteilen zu können. Im letzteren Falle war bei der Untersuchung nur Oligomenorrhoe von nahezu normalem Typus eingetreten, und es dünkt mir darum wünschenswert, den Fall noch eine Zeitlang zu beobachten, ehe er als geheilt rubriziert wird.

b) Einwirkung auf die Blutungen.

Sowohl bei den Myomen wie bei den Metrorrhagien anderer Ursache ist durch das Radium prompt und sicher ein Stillstand der Blutungen zustande gekommen. Im allgemeinen hat sich diese Einwirkung schon nach der ersten Bestrahlung geltend gemacht, so daß die Blutungen immer spärlicher wurden, um nach kurzer Zeit (Tage, Wochen) ganz zu verschwinden. Gewöhnlich ist die Bestrahlung von einer, bisweilen von zwei spärlichen Menstruationen mit verhältnismäßig normalen Pausen gefolgt gewesen. Sowohl in den älteren Fällen, wo die Bestrahlung wiederholt wurde, wie in den fünf letzten, wo nur eine Sitzung stattfand, ist dann eine vollständige Amenorrhoe eingetreten, nur in ein paar Fällen von einer kürzeren Periode blutig tingierten Ausflusses gestört. Daß im Fall 6 nach 11-monatlicher Menopause eine spärliche, 5-tägige Blutung nach heftiger Anstrengung vorgekommen, dürfte wohl kaum auf die Beurteilung des Falles einwirken können.

c) Einwirkung auf die Größe des Uterus bzw. der Myome.

Bei allen Myomfällen dieser Gruppe ist eine Verkleinerung des Uterus zustande gekommen, die im allgemeinen erheblicher wurde, je längere Zeit nach der Behandlung verstrichen ist. Im Fall 2 ist der Uterus sogar zur nahezu normalen Größe zurückgegangen, im Fall 6 beinahe ebenso weit. In diesen beiden Fällen, sowie im Fall 16, sind also mit gutem Erfolg Geschwülste bestrahlt worden, die mehr oder weniger die Grenze überschritten, wo früher Chéron[2]) die Röntgentherapie wollte einsetzen lassen (3 Querfinger oberhalb der Symphyse). Die jüngeren Fälle zeigen auch durchweg Verkleinerung der Myome, wenn auch noch nicht so ausgiebig.

Im Fall 16 lagen nach der Bestrahlung besondere Verhältnisse vor. Der zwischen den Blutungen anhaltende Ausfluß, die Schmerzen und der Abgang eines festeren Klumpens geben mit großer Wahrscheinlichkeit die Geburt eines nekrotischen, vielleicht gangränösen submukösen Myoms an. Möglicherweise hat dabei eine Schleimhautentzündung zufolge der wegen der Größe der Geschwulst ungewöhnlich kräftigen Bestrahlung mit eingewirkt. Wie dem auch sei, es scheint, als ob bei submukösen, besonders polypösen, Myomen mit schlechter Nutrition die Gefahr einer Nekrose und Infektion zufolge der Behandlung nahe liege, weshalb in solchen Fällen das Radium nur mit großer Vorsicht appliziert werden sollte.

[1]) a. a. O.

[2]) wie oben angedeutet, hat Ch. diesen Standpunkt später verlassen.

Digitized by Google

Eine Kontraindikation, wenn auch nicht von derselben Art, liegt also gewissermaßen bei submukösen Myomen vor, sowohl betreffs Radium- wie Röntgenbehandlung. Bezüglich der subserösen ist es wahrscheinlich, daß sie auf die Radiumbestrahlung nicht so prompt reagieren können, wie es die näher liegenden intramuralen tun, was auch nachdrücklich von Chéron betont wird.

Auch bei nicht myomatöser Vergrößerung des Uterus kann, wie es die zwei ersten Metrorrhagiefälle zeigen, eine Verkleinerung nach Radiumbestrahlung eintreten. In ein paar Fällen (Nr. 11 der Myome, Nr. 2 der Metrorrhagien) ist eine der senilen Schrumpfung entsprechende Uterusverkleinerung unter der normalen Größe eingetreten.

d) Einwirkung auf den Allgemeinzustand.

Mit dem Aufhören der Blutungen und des Ausflusses folgt eine Erhöhung des oft bedeutend herabgesetzten Hämoglobingehaltes und entsprechende Besserung der Kräfte und des Nutritionszustandes. Die Schrumpfung der Myome beseitigt die oftmals noch vorhandenen Schmerzen, das Gefühl von Druck und Schwere im Leibe, das mindestens bei größeren Geschwülsten sehr lästig sein kann. So war es auch mit diesen Patienten der Fall. So gut wie ausnahmslos ist diese allgemeine Besserung schon in den nächsten Wochen nach der Bestrahlung eingetreten. Im Fall 16 ging sie zufolge oben erörterter Gründe schon etwas langsamer von statten nach einer Periode relativer Mattigkeit.

Möglicherweise spielt, wie es auch sonst bei gynäkologischen Leiden oft der Fall ist, auch bei dieser allgemeinen Besserung ein psychisches Moment mit.

Betreffs der sog. Ausfallserscheinungen sind solche in mehreren Fällen aufgetreten, z. B. Myomfall 2 und Metrorrhagiefall 2; doch sind nicht alle Patientinnen hierüber ausgefragt worden.

II. Wesentlich gebesserte Fälle.

Als solche habe ich, außer den oben besprochenen Fällen 14 und 17, zwei, nämlich 3 und 4 der Myome, bezeichnet.

Im Fall 3 hat das hohe Alter der Patientin und die spät und plötzlich einsetzenden Symptome der seit vielen Jahren existierenden Myome den Verdacht einer malignen Degeneration erregt, und in Anbetracht der vorhergehenden Temperaturerhöhung könnte man vielleicht auch den Zerfall, bzw. die Infektion submuköser Geschwulstteile vermuten. Wegen des schlechten Allgemeinzustandes wurde von der Operation abgesehen und Pat. der Radiumbehandlung überwiesen, da die Blutung als Vitalindikation betrachtet werden mußte. Der weitere Verlauf des Falles hebt wieder das Risiko der Radiumbestrahlung (oder vielleicht eher der intrauterinen Einführung des Radiums) bei zerfallenden submukösen Myomen hervor, indem die extra zugeführte Reizung (bzw. mechanische Läsion?) wahrscheinlicherweise die Gangrän vermehrt hat. Nach Ausstoßung der Nekrosen ging der Fall doch ziemlich schnell in Heilung über mit Verkleinerung der Geschwulst um die Hälfte und Sistieren der Blutung. Als ich Patientin nach $1^1/_2$ Jahren wieder sah, war die Geschwulst wieder ebenso groß wie vor der Bestrahlung; eine Blutung — ziemlich heftig — war vor einigen Monaten vorgekommen; im übrigen beschwerdefreier Zustand. Die Radiumeinwirkung war hier ersichtlich zu schwach gewesen.

Im Fall 4 waren die starke Anämie und der vorhandene Herzfehler als Kontraindikationen einer Exstirpation anzusehen. Die vorgenommene Bestrahlung hatte als Resultat normale Menstruationen während 5 Monaten, war aber zu schwach gewesen, um diesen Zustand zu erhalten (aus äußeren Gründen konnte sie nicht wiederholt werden). Nach der genannten Zeit Ausstoßung eines submukösen Myoms, von etwas reichlicheren Blutungen gefolgt. Leider habe ich keine weiteren Nachrichten über den Verlauf erhalten.

Digitized by Google

III. Aus der Statistik auszuschließende Fälle.

Unter dieser Rubrik sind vier Myomfälle von sehr verschiedener Natur zusammengestellt worden.

Fall 1 habe ich wegen der Komplikation mit einem polypösen Adenokarzinom nicht zu den geheilten rechnen können, trotzdem binnen $2^1/_2$ Monaten Amenorrhoe, Erhöhung des Hämoglobingehalts um $20^0/_0$ und Verkleinerung des mannskopfgroßen Myoms bis auf Faustgröße bei der Exstirpation beobachtet wurden.

Fall 8 hat sich als ein Karzinom entpuppt; diese Diagnose konnte nur durch den späteren Verlauf mit überhandnehmender Kachexie gestellt werden.

Fall 5 hat von radiologischem Standpunkt aus kein Interesse, da Patientin, die in ausgeblutetem Zustand, mit Struma, beträchtlicher Herzschwäche und hohem Fieber aufgenommen wurde, nach 3 Tagen verschied, ohne daß irgend eine Wirkung der Behandlung sich geltend machen konnte.

Was zuletzt den Fall 13 betrifft, so steht hier die Infektion als dazwischenkommende Komplikation im Vordergrund. Daß sie mit dem Radium eingeführt wurde, dürfte wohl unleugbar sein, und zwar wahrscheinlich zufolge ungenügender Desinfektion des Präparates. Ob aber dabei etwa eine mechanische oder radiochemische Reizung des im Cervix steckenden submukösen Myompolypen zur Entwicklung und Verlauf des Prozesses beigetragen hat, ist nicht zu entscheiden. Jedenfalls kann an diese Möglichkeit gedacht werden. Der Fall mahnt nachdrücklich zur sorgfältigsten Sterilisierung der Radiumapparate bei allen intrauterinen, bzw. intravaginalen Applikationen.

Technisches.

A. Wie ist die Wirkung der Radiumbestrahlungen zu verstehen?

Bei der Röntgenbehandlung werden die Resultate als Folgen einer Schädigung der Ovarien erklärt, während man die Möglichkeit einer direkten Einwirkung auf den Uterus selbst, nur nebenbei erwähnt. Wie verhält es sich nun in dieser Hinsicht mit der Radiumbestrahlung?

Ich muß hier im voraus etwas von den Voraussetzungen der Technik sprechen. Zufolge der Möglichkeit strenger Lokalisation der Radiumstrahlung stehen uns hier sowohl direkte Einwirkung auf den Uterus wie auch indirekte durch Bestrahlung der Ovarien zu Gebote.

Meines Wissens hat nur Friedländer[1]) den letzteren Weg zielbewußt zu betreten versucht, und zwar nicht ohne Erfolg. Doch dürfte sein Material bisher zu gering sein, um eine Beurteilung zuzulassen, auch scheint mir seine Technik ziemlich schwer durchführbar und nicht leicht kontrollierbar zu sein. Des weiteren kann dabei eine eventuelle Bestrahlung und Direktwirkung z. B. auf intraligamentäre Myome nicht ausgeschlossen werden, und ein großer Teil der Strahlung geht sicher verloren.

Welche Technik Krönig und Gauß[1]) bei ihren Versuchsanordnungen angewandt haben, geht nicht aus ihrer Mitteilung hervor. Sie scheinen inzwischen mit der Ovarialbestrahlung als hauptsächlichem Faktor zu rechnen.

Bei der direkten Bestrahlung des Uterus kann man, wie es Chéron[1]) hervorhebt, als Eintrittspforte der Strahlung die Bauchwand, die Vagina oder die Uterushöhle selbst wählen.

Von der Behandlung durch die Bauchwand hindurch kann wohl aus leicht begreiflichen Gründen nur selten die Rede sein, es sei denn, um bei größeren Geschwülsten eine Kreuzfeuerbestrahlung zustande zu bringen. Von etwaigen Resultaten dieser Technik kenne ich nichts.

Die Bestrahlung des Uterus von der Vagina aus dürfte nur bei intrazervikalen und -ligamentären Myomen von einigem Vorteil sein; vielleicht könnte sie auch bei submukösen

[1]) Siehe oben!

Digitized by Google

Myomen versucht werden, um die Uterushöhle zu schonen. Übrigens teilt sie, wie Chéron richtig bemerkt, mit der abdominalen Methode den Nachteil eines großen Strahlenverlustes zufolge Absorption durch zwischenliegende Gewebe.

Der prinzipiell richtigste Weg scheint mir die Behandlung von der Uterushöhle aus zu sein, oder, wie ich sie nennen möchte, die zentrifugale, direkte Uterusbestrahlung. Es läßt sich natürlich nicht von der Hand weisen, daß bei dieser Methode, wie bei der vaginalen, auch die Ovarien mit bestrahlt werden können, aber in wie großem Maße dies wirklich zu den Resultaten beiträgt, darüber wissen wir vorläufig nichts Sicheres. Auch Chéron rechnet, wie aus seinen experimentellen Untersuchungen hervorgeht, mit dieser Möglichkeit. Gewiß wird aber dieser Faktor sowohl von der Dosierung und Filtration wie auch von den individuellen Verhältnissen in hohem Grade abhängen. Das Hauptgewicht der Zentrifugalbestrahlungen liegt allem Anschein nach an den Veränderungen der am nächsten gelegenen Gewebe. Dafür sprechen u. a. die Erfahrungen bez. der verhältnismäßig begrenzten Tiefenwirkung des Radiums bei Uteruscancer, welcher nach ähnlichen Prinzipien bestrahlt wird.

Ich finde es also naheliegend, anzunehmen, daß das Sistieren der Blutungen in erster Linie durch die Veränderungen der Schleimhaut selbst verursacht sind. Durch viele anatomische Untersuchungen und unzählige praktische Erfahrungen ist die „anämisierende" Wirkung des Radiums dargetan worden; je gefäßreicher das Gewebe, um so deutlicher tritt diese Wirkung zutage. Daß die Zellen der großen, erweiterten Kapillaren der endometritisch veränderten Schleimhaut, die mit kavernösem Gewebe verglichen worden ist, besonders empfindlich sein sollen, dürfte also klar sein. Damit stimmt gut überein das Resultat der histologischen Untersuchung, die ich im Fall 1 vornahm. Die Schleimhaut des exstirpierten Uterus zeigte eine hochgradige allgemeine Sklerose, und endarteriitische Veränderungen der Gefäße konnten mehrfach gefunden werden.

Betreffs der Einwirkung des Radiums auf die Myome sind die französischen Verfasser — Wickham und Degrais, Chéron, Fabre — darüber einig, daß diese nicht als eine direkte Degeneration des Muskelgewebes selbst aufgefaßt werden darf, sondern daß die Verkleinerung hauptsächlich durch den Schwund der ödematösen Durchtränkung, der „perimetritischen Infiltration" zu erklären sei. Darunter muß man wohl auch die Zerstörung der reichlichen Lymphbahnen und die Sklerose der Blutgefäße der Geschwülste mit einbegreifen. Daß außerdem auch eine als sekundär aufzufassende Umwandlung des Muskelgewebes in hyalines Bindegewebe vor sich gehe, scheint den übrigen Ergebnissen der Radiumbehandlung analog zu sein, dafür spricht auch die histologische Untersuchung meines Falles.

Ob irgendwelche Veränderungen des Ovarialgewebes nach Radiumbestrahlungen dieser Art aufgefunden sind, ist mir nicht bekannt.

B. Angewandte Technik.

Ein hervorragender Vorteil der Zentrifugalbehandlung liegt in der Möglichkeit, den Uterus allseitig und gleichförmig mittels einer verhältnismäßig geringen Radiummenge zu bestrahlen, sowie in der Leichtigkeit, womit man das Strahlenfilter nach den Bedürfnissen des einzelnen Falles modifizieren kann.

Ich habe für diese Fälle ausschließlich die Radiumtuben von Dominici benutzt, die von der Firma Armet de Lisle geliefert werden und von denen mir augenblicklich 11, je 1 cgm beinahe reinen Radiumsulfats enthaltend, zur Verfügung stehen. Diese Tuben lassen sich in verschiedener Menge im Zervix-, bzw. Korpuskanal einführen, wodurch man die gewünschte Dosis leicht abstufen kann.

Die Strahlung des Radiumsalzes wird schon bei der Passage durch die Metallwände der Tuben derart filtriert, daß nur γ- und härtere β-Strahlen herausdringen (ultrapenetrante Strahlung von Dominici). Das Filter kann durch eine Bleischicht verschiedener Dicke verstärkt werden.

Digitized by Google

Bei der Passage der Strahlung durch das Metall werden aber Sekundärstrahlen gebildet, die sehr leicht von der Umgebung absorbiert werden und darum auch leicht eine Irritation der Schleimhaut erzeugen. Man muß also ein besonderes Sekundärstrahlenfilter einführen; hierzu wendet Chéron gewöhnliche Verbandgaze an, die je nach Art des Falles in verschiedener Anzahl (15 bis 35) Touren um die Tuben gewickelt wird.

Von Anfang an mit Chérons Arbeiten vollständig unbekannt, bin ich, wie oben angedeutet, bei diesen Bestrahlungen von dem Gedanken ausgegangen, daß sowohl die oft veränderte Schleimhaut wie die Myome selbst der Radiumeinwirkung unterworfen werden sollten. Um dabei die Vaskularisation des Uterus möglichst reduzieren und doch tiefere Zerstörungen der Mukosa vermeiden zu können, habe ich einen Mittelweg gewählt, indem ich im allgemeinen von der Anwendung eines extra Bleifiltrums absehe, aber eine der Erfahrung nach gut wirkende Filtrierung der Sekundärstrahlen veranstalte. Diese besteht aus weichem, dünnem Seidenpapier, womit die Tuben umgeben werden, um dann in mehreren Touren eines weichen, etwas klebrigen Gummitafftes eingewickelt zu werden; dieser Stoff stellt eine glatte, wasserdichte Hülle dar, welche leicht in den Zervixkanal hineingleiten kann. Der große Vorteil wird hierdurch gewonnen, daß der Radiumapparat relativ kleine Dimensionen erhält, so daß eine besondere Dilatation der Zervix im allgemeinen überflüssig wird. Auch der Widerstand des inneren Muttermundes wird in der Regel leicht überwunden.

Im Beginn konnte ich nur über wenige dieser Tuben verfügen und mußte also mit kleinen Dosen (1—2 cgm) arbeiten; diesen Mangel suchte ich durch entsprechende Verlängerung der Bestrahlungszeit (bis zu einer Woche) auszugleichen. Später habe ich die Dosen verstärken können und habe als zweckmäßige Radiummenge für kleinere Myome (bis zu 3—4 Querfinger oberhalb der Symphyse reichend) 4 cgm gefunden. Die Tuben werden dann paarweise nacheinander geordnet und so weit eingeführt, daß das erste Paar in der Uterushöhle, das andere im Zervixkanal liegen bleibt; einer eventuellen Ante- bzw. Retroflexion wird durch Beugung der beiden Teile des Apparates gegeneinander entsprochen. Durch gewöhnliche Vaginaltamponade wird der Apparat an seinem Platz festgehalten.

Als Normalzeit einer solchen Bestrahlung habe ich bisher 48 Stunden gerechnet; wenn nötig, ist die Bestrahlung nach 3—6 Wochen wiederholt geworden. Auch bei den Metrorrhagiefällen ohne Myom habe ich dieselbe Technik benutzt und zweckmäßig gefunden.

Es mag hier am Platz sein, einige Worte über etwaiges Unbehagen oder Nachteile der Behandlung zu sagen. Mit Ausnahme der oben besprochenen besonderen Fälle habe ich nicht viel davon bemerkt; keine der Patientinnen hat etwas von Schmerzen, vermehrten Ausfluß, Abgang von Nekrosen oder ähnlichen Symptomen, die auf ernstere Schädigungen der Mukosa deuten könnten, berichtet. Eine Temperaturerhöhung um einige Zehntel (zufälligerweise etwas mehr) ist während der Bestrahlung die Regel und wird oft mit der Dauer der letzteren vermehrt; sie dürfte sowohl eine direkte Folge der Bestrahlung als auch von der Sekretretention verursacht sein, die hinter der Vaginaltamponade zu entstehen pflegt. Gleichzeitig wird gewöhnlich eine mäßig vermehrte Pulsfrequenz beobachtet. Dann und wann wird über diffuse Schmerzen oder „Stechen" im Leibe geklagt, sowie über leichtes Unwohlsein, Übelkeit oder (selten) Erbrechen. Der Appetit liegt gewöhnlich danieder. Alle diese Symptome treten bei nervösen Individuen schärfer hervor und schwinden meistens ganz mit der Entfernung des Radiums.

Im Fall 16, wo die Uterushöhle ungemein groß war, habe ich versucht, durch Befestigung der Tuben an den Enden zweier Silberdrähte, die, nach links und rechts gebeugt, in den Uterus eingeführt wurden, auch die Seitenteile der Geschwulst zu bestrahlen. Der Verlauf macht die Anwendung einer stärkeren Filtration bei größeren Myomen, die mehrmals bestrahlt werden sollen, wünschenswert.

Vor der Einführung in den Uterus müssen die fertig montierten Radiumapparate sehr sorgfältig sterilisiert werden. Die Tuben werden vorher ausgekocht und das fertige Paket eine Zeitlang in irgendeinem Desinfektionsmittel sterilisiert. Ich habe dazu früher Alkohol

Digitized by Google

angewendet; durch die üblen Folgen im Fall 13 veranlaßt, habe ich ihn aber in der letzten Zeit gegen Jodspiritus ausgetauscht, der sich bisher sehr gut bewährt hat.

Schlußbemerkungen.

Nach den vorstehend erläuterten Ergebnissen scheint es mir berechtigt, die Radiumtherapie der Myome und klimakterischen Uterusblutungen als einen sehr leichten, nahezu schmerzlosen Eingriff zu bezeichnen, der unter Voraussetzung einer sachgemäßen Technik ohne die geringste Gefahr ausgeführt werden kann. Die Methode hat weiter den großen Vorteil einer verhältnismäßig einfachen Technik und bedarf keines eingewickelten Instrumentariums, kann ohne besondere vorbereitenden Maßnahmen vorgenommen werden und verursacht den Patientinnen kein nennenswertes Unbehagen. Die Behandlungsdauer, bzw. der Aufenthalt im Krankenhaus, ist jedesmal sehr kurz, eine Wiederholung desselben oft nicht nötig; jedenfalls bedarf es in den meisten Fällen nur sehr weniger Bestrahlungen, um einen beschwerdefreien Zustand herzustellen.

Bezüglich der Indikationen sind bisher bei uns eigentlich nur solche Fälle der Radiumbehandlung überwiesen worden, wo aus irgendeinem Grunde die Operation nicht vorgenommen werden konnte. Als Kontraindikation galten in den Fällen 1, 3, 4, 5 und 8 starke Anämie, schlechter Allgemeinzustand oder Herzfehler. Bei den 4 Metrorrhagiepatienten und in den Myomfällen 2, 11, 13, 14 waren vorherige Maßnahmen (Medikation, Ausschabungen) effektlos gewesen. In den übrigen Fällen ist meistens die Operation aus irgendeiner Ursache abgelehnt worden.

Kleinere Myome, die nur wenige Querfinger bis oberhalb der Symphyse reichen, werden ohne Zweifel leichter beeinflußt und geben also zur Radiumbehandlung erheblichere Indikation ab als größere; doch ist dieser Unterschied binnen mäßigen Grenzen der Größe nur sehr relativ.

Ich habe keine Ursache, starke Anämie oder heftige Blutung als Hindernisse einer Bestrahlung zu bezeichnen. Betreffs eines eventuellen Risiko bei Myomherzen oder anderen Herzfehlern gibt mein Material keine zuverlässigen Stützpunkte.

Bezüglich der Lage der Geschwülste im Uterus sind gewiß die intraparietalen Myome am besten für diese Behandlungsweise geeignet. Eigentliche Kontraindikation dürfte nur bei den Submukösen bestehen, und zwar bei vorhandener Infektion, Nekrose oder Gangrän; gestielte Polypen werden wohl am besten vorher torquiert. Verdacht der Malignität erheischt natürlich eine gründliche Untersuchung, eventuell Ausschabung.

Die Bestrahlung scheint ebenso gute Erfolge bei jüngeren Frauen wie bei klimakterischen zu geben. Refraktäre Fälle habe ich noch nicht beobachten können.

Tabelle II. Kasuistik.

A. Myome.

Nr.		Alter	Journal	Radiumbestrahlung	Verlauf	Endresultat
1.	E. A. Gyn.Klin. Lund. Nr. 26, 1910. Beginn: 1. 2. 1910.	53 J.	I-para, vor 13 J. Seit 2 J. reichlichere Menses. Während des letzten Monats reichliche Blutung. Gelber Ausfluß, Abmagerung. Polyp im offenen Muttermunde. (Path.-anat. Diagn.: Adenokarzinom.) Uterus in eine mannskopfgroße, bis zum Nabel reichenden Geschwulst aufgegangen. Hämogl.: 30%. Rote Blutkörperchen 1,900 t. Poikilozytose.	2 Sitzungen. 1. Dosis: 2 Tuben intrauterin. Filtrum: Gummischlauch. Dauer: 6×24 Std. 2. 5 Wochen später: Dosis: wie vorher Filtrum: wie vorher. Dauer: 4×24 Std.	Nach der ersten Sitzung Verminderung der Blutung, Abgang eines submukösen Polypen, Konsistenz der Portio mehr normal. Nach der zweiten Sitzung Verkleinerung des Uterus zur Kindskopfgröße. Aufhören der Blutung.	2 Monate nach Behandlung. Uterus noch mehr verkleinert, liegt ganz im kleinen Becken. Keine Blutung; Hämogl. 50%. Allgemeiner Zustand sehr verbessert. Exstirpat. uteri totalis. Path.-anat. Untersuchung. Uterus etwas mehr als faustgroß. In der Schleimhaut nur die tiefsten Drüsenpartien erhalten; nekrotische Gewebebezirke mit Riesenzellen (am Cancerbett). Allgemeine Sklerose der Schleimhaut. Hie und da Gefäßveränderungen. Sklerose und Bindegewebshyalinisierung des Muskel- bzw. Myomgewebes. Kein lebensfähiges Cancergewebe gefunden.

Digitized by Google

Nr.		Alter	Journal	Radiumbestrahlung	Verlauf	Endresultat
2.	A. N. Gyn.Klin. Lund. Nr. 459, 1910. Beginn: 22. 11. 1910.	44 J.	IV-para. Letzter Partus vor 9 J. Seit 5 Jahren Menorrhagien. Abrasio effektlos. Seit 4—5 Monaten verschlechterter allgem. Zustand. Uterus vergrößert wie im 3.—4. Monat. Fundus 3—4 Querfinger oberhalb Symphyse, hart. Diagnose: Myoma uteri.	2 Sitzungen: 1. Dosis: 2 Tuben im Zervix. Filtrum: Gummischlauch. Zeit 7×24 Stunden. 2. Nach 6 Wochen: Dieselbe Behandlung intrauterin.	Regeln erst von normaler Dauer, nach 2 Monaten aufgehört. Verminderung des Uterus. Verbesserung des allgem. Zustandes.	Nach 2 J.: Allgemeiner Zustand sehr gut. Amenorrhoisch seit Behandlung. Uterus etwas größer als normal, etwas uneben. Ausfallserscheinungen deutlich hervortretend.
3.	A. T. Kir. Abt II. Malmö. Nr. 277, 1911. Beginn: 17. 5. 1911.	70 J.	Myom diagnostiziert vor 30 J. Gesund bis vor 2 Monaten, dann Blutungen, mehrmals sehr reichlich. Mager, sehr anämisch. Mannskopfgroße, höckerige Myomgeschwulst, den Nabel erreichend. Blutung. Temperatur: 38°. Diagnose: Myoma uteri (Tumor malign.?)	3 Sitzungen: 1. Dosis: 2 Tuben intrauterin. Filtrum: Gummischlauch. Zeit: 2×24 Stunden. 2. Nach 1 Woche: Dieselbe Dosis. Zeit: 3×24 Stunden. 3. Nach 1 Woche: Dieselbe Dosis. Zeit: 6×24 Stunden.	Während Behandlung Temperaturerhöhung, 3 Monate lang dauernd, einzelne Steigerungen mit Schüttelfrost. Aufhören der Blutung. Stinkender Ausfluß, schließlich Ausstoßen nekrotischer Massen. Verkleinerung des Tumors um die Hälfte.	Nach 14 Monaten: Blutung während 2 Wochen. Nach 1½ J.: Tumor wieder vergrößert, reicht bis zum Nabel, fühlt sich weich an (myxomatöse Degeneration?). Keine Blutung. Allgem. Zustand gut.
4.	G. A. Gyn.Klin. Lund. Nr. 350, 1911. Beginn: 9. 8. 1911.	38 J.	Verh. O-para. Seit 10 J. Menses immer häufiger und reichlicher. Sehr anämisch. Vit. org. cordis. Uterus mehr als faustgroß, höckerig, beweglich, reicht handbreit oberhalb der Symphyse. Diagnose: Myoma uteri.	1 Sitzung. Dosis: 3 Tuben intrauterin. Filtrum: Gummistoff. Zeit: 5×24 Stunden.	Während ½ J. nach der Behandlung regelmäßige, nicht zu große Blutungen. Später 2 abortähnliche Blutungen, doch ohne Amenorrhoe. (Wahrscheinlicherweise Ausstoßen eines submukösen Myoms.)	Nach 1 J. wieder spärliche, regelmäßige Blutungen.
5.	K. P. Gyn.Klin. Lund. Nr. 98, 1912. Beginn: 28. 2. 1912.	46 J.	Seit 10 J. Struma, Herzklopfen. Seit 1 J. unregelmäßige Blutungen. Vor 17 Tagen akut krank. Bauchschmerzen, Fieber, vermehrte Blutung. Anämisch. Temperatur: 39,6°. Herz vergrößert. Keine Geräusche. Schilddrüse rechts vergrößert. Mehr als mannskopfgroßer, fester Uterustumor. Diagnose: Myoma uteri.	1. Sitzung. Dosis: 4 Tuben intrauterin. Filtrum: Gummistoff. Zeit: 3×24 Stunden.	Am Tage nach Behandlung Anfälle von Herzschwäche. 3 Tage später Tod unter denselben Symptomen.	Exitus wegen interkurrenter Herzschwäche.
6.	S. B. Gyn.Klin. Lund. Nr. 115, 1912. Beginn: 7. 3. 1912.	48 J.	I-para vor 15 J. Seit 10 J. Geschwulst im Unterleibe. In den letzten 3 Monaten häufigere verlängerte Menses. Höckeriger, harter, beweglicher Uterusgeschwulst, handbreit oberhalb der Symphyse reichend, Diagnose: Myoma uteri. Verweigert Operation.	2 Sitzungen. 1. Dosis: 4 Tuben intrauterin. Filtrum: Gummistoff. Zeit: 2×24 Stunden. 2. Nach 5 Wochen dieselbe Dosis.	Menses spärlicher, Pausen verlängert. Uterus allmählich verkleinert. Blutig tingierter Ausfluß Dez. 1912.	Nach 11 Monaten: Keine Blutung. Fühlt sich gesund. Uterus deutlich verkleinert, groß wie bei Gravidität des II. Monats, beweglich. 3 Wochen später spärliche Blutung während 5 Tagen nach heftiger Anstrengung.
7.	L. Ö. Gyn.Klin. Lund. Nr. 211, 1912. Beginn: 28. 4. 1912.	32 J.	II-para, das letzte Mal vor 11 J. In den letzten J. reichlichere, schmerzhafte Menses. Allg. Zustand gut. Uterus reicht 2 Querfinger unterhalb des Nabels, beweglich, rundlich. Diagnose: Myoma uteri. Operation wird abgelehnt.	2 Sitzungen. 1. Dosis: 4 Tuben intrauterin. Filtrum: Gummistoff. Zeit: 2×24 Stunden. 2. Nach 6 Wochen dieselbe Dosis. Zeit: 2×24 Stunden.	Geringe Übelkeit während Behandlung, später aber nicht. Nach Schluß derselben nur eine spärliche Menstruation. — 6 Wochen später Uterus sehr verkleinert, reicht nur 3 Querfinger oberhalb der Symphyse.	10 Monate nach Behandlung: Keine Blutung seit 8 Monaten, keine Schmerzen, fühlt sich vollkommen gesund.

Digitized by Google

Nr.		Alter	Journal	Radiumbestrahlung	Verlauf	Endresultat
8	K. K. Gyn.Klin. Lund. Nr. 313, 1912. Beginn: 13.8.1912.	53 J.	1909—10 wegen Myom hier verpflegt. Nach $2^1/_2$ J. wieder aufgenommen. Allgemeinzustand verschlechtert: seit einem Jahre übelriechender Ausfluß; keine Blutung. Uterus sehr vergrößert, Vertex in der Mitte zwischen Nabel und Symphyse. Muttermund geschlossen.	2 Sitzungen. 1. Dosis: 4 Tuben intrauterin. Filtrum: Gummistoff. Dauer: 2×24 Stunden. 2. Nach 5 Wochen: Dosis: 5 Tuben, sonst wie vorher.	Anfangs Verkleinerung des Tumors. Immer reichlicher, stinkender Ausfluß. Allmähliche Verschlechterung.	Mors in Kachexie nach 5 Monaten. Diagnose wird in Cancer geändert.
9	W. P. Gyn.Klin. Lund. Nr. 373, 1912. Beginn: 20. 8. 12.	43 J.	I-para, vor $1^1/_2$ J. Kind gesund, Wasserman —. Seit 3 Monaten täglich blutiger Ausfluß. Portio offen, Uterus vergrößert wie im II. Monat, uneben, empfindlich. Diagnose: Myoma uteri.	1 Sitzung. Dosis: 4 Tuben intrauterin. Filtrum: Gummistoff Zeit: 2×24 Stunden.	Menstruation Beginn September, dann keine Blutung.	Nach 3 Monaten. Uterus uneben, höckerig, deutlich verkleinert, reicht nicht bis an den oberen Rand der Symphyse. Keine Blutung. Fühlt sich gesund.
10	H. N. Gyn Klin. Lund. Nr. 423 1912. Beginn: 27. 9. 12.	42 J.	V-para, letzter Partus vor 8 J. Seitdem Menses reichlicher, in den 2 letzten J. abundant. Allg. Zust. ziemlich gut; Hämogl. 50—60%. Uterus wie am Ende II. Monats, hart. Abrasio: keine Malignität. Diagnose: Myoma uteri.	1 Sitzung. Dosis: 4 Tuben intrauterin. Filtrum: Gummistoff. Zeit: 2×24 Stunden.	3 Wochen später spärliche, 5tägige Blutung Nach 1 Monat Uterus deutlich verkleinert. Blutung aufgehört.	4 Monate nach Behandlung noch keine Blutung. Fühlt sich gesund. Uterus fortwährend verkleinert.
11	A. R. Gyn.Klin. Lund. Nr. 448, 1912. Beginn: 31. 8. 12.	39 J.	Menses in den letzten 6—7 J. sehr reichlich, unregelmäßig Interne Mittel unwirksam. Vor 4 Monate Abrasio ohne Erfolg. Allg. Zust. ziemlich gut. Muttermund offen, Uterus hart, uneben, vergrößert wie im II. Monat. Mäßiger Ausfluß. Diagnose: Myoma uteri.	1 Sitzung. Dosis: 4 Tuben intrauterin. Filtrum: Gummistoff. Zeit: 2×24 Stunden.	Nachher 2 Menstruationen, beide spärlicher als zuvor.	Nach 4 Monaten: Uterus von kaum normaler Größe, beweglich. Blutung sistiert; etwas rötlich tingierter Ausfluß.
12	A. K. Gyn.Klin. Lund. Nr. 452, 1912. Beginn: 2. 10 12.	39 J	III-para; letztes Kind vor 13 J., wieder verheiratet seit 6 Monaten. Seit 5 Wochen mehrmals wehenartige Schmerzen. Beinahe täglich Blutung. Portio verschlossen. Uterusgroß wie im II.—III. Monat, hart, etwas uneben, Andeutung von Lividität. Rotbrauner Ausfluß. Diagnose: Myoma uteri.	1 Sitzung. Dosis: 4 Tuben intrauterin. Filtrum: Gummistoff. Zeit: 2×24 Stunden.	Spärliche Blutung 1 Monat später.	$2^1/_2$ Monate nach Behandlung Uterus etwas verkleinert, reicht doch etwas oberhalb der Symphyse. Keine Blutung nachher.
13	J. H. Gyn.Klin Lund Nr. 66, 1912 Beginn: 10. 10. 12.	45 J.	Seit $1^1/_4$ J. reichliche, langdauernde Blutungen. Vor 8 Monaten Abrasio ohne Erfolg. Path. anat. Diagn.: Keine Malignität. Uterus vergrößert wie im III. Monat. Links eine walnußgroße Ausbuchtung. (Myom?) Diagnose: Myoma uteri.	1. Sitzung. Dosis: 4 Tuben intrauterin. Filtrum: Gummistoff. Zeit: 2×24 Stunden.	Nach Schluß der Behandlung Spannung. i. Unterleibe u. Fieber. Nach 3 Tagen eine Resistenz links vom Uterus getastet, die fast bis 3 Querfinger oberhalb des Lig. Poup. reichte. Stinkende Blutung, submuköses Myom fühlbar im Muttermunde. Die Temperatur dauerte 6 Wochen an, bisweilen hohe Steigerungen. Nach dieser Zeit eine Blutung während 9 Tagen. 23./1. 13. Amp. uteri supravagin. (Prof. Dr. Essen-Möller): Faustgroßer linksseitiger Pyosalpinx, ausgebreitete Adhärenzen, die nur schwer gelöst werden können. P. p. geheilt.	Kein Erfolg der Radiumbestrahlung beobachetet.

Digitized by Google

Nr.		Alter	Journal	Radiumbestrahlung	Verlauf	Endresultat
14	H. V. Gyn.Klin. Lund. Nr. 338, 1912 Beginn: 22. 10. 12.	37 J.	II-para. Erster Partus vor 11 J. Seit 5 Monaten reichliche, unregelmäßige Blutungen. Abrasio mit vorübergehendem Erfolg. Path. anat. Diagnose: Schleimhauthypertrophie. Hämogl. 70%. Uterus mehr als Hühnereigroß, frei. Fundus rundlich und hart. Diagnose: Myoma uteri.	1 Sitzung. Dosis: 4 Tuben intrauterin. Filtrum: Gummistoff. Zeit: 2×24 Stunden.	Nach Behandlung geringe Temperaturerhöhung, Blutung während einer Woche.	Nach 2 Monaten: Uterus wie vorher. Keine Blutung seit 3 Wochen. Fühlt sich gesund.
15	B. S. Gyn.Klin. Lund. Nr. 486, 1912. Beginn: 29. 10. 12.	51 J.	0-para. Menses im letzten J. unregelmäßig, langdauernd. Stechen im Unterleibe. Uterus groß wie im III. Monat, beweglich, höckerig. Diagnose: Myoma uteri.	1 Sitzung. Dosis: 2 Tuben intrauterin (Cervixkanal sehr eng). Filtrum: Gummistoff. Zeit: 2×24 Stunden.	Nach 3 Wochen eine Blutung.	Nach 2 Monaten: Uterus 2—3 Querfinger oberhalb der Symphyse. Amenorrhoe seit 6 Wochen.
16	H. R Gyn Klin Lund. Nr. 442, 1912. Beginn: 4. 11. 12.	40 J.	II-para (vor 20 J.). Im letzten Jahre Menses reichlicher wie vorher. Seit 3 Wochen Blutung. Allg. Zustand ziemlich gut. Hämogl. 70—80%. Feste, höcker. Uterusgeschwulst, vorwiegend in der vorderen Wand entwickelt. Reicht bis z. Nabel. Sonde: 16 cm. Diagnose: Myoma uteri	1 Sitzung. Dosis: A. 3 Tuben zentral in der Uterinhöhle. B. Dann 4 Tuben je 2 auf einem Silberdrahte montiert in d. beid. Seitenteil. der Uterushöhle. Filtrum: Gummistoff. Zeit: Je 2×24 Stund.	Nach 1 Monat sechstägige, nach 2 Monate eintäg. Blutung. Zeitweise Ausfluß, bisweilen übelriechend; Schmerzen, schließlich Abgang eines festen Klumpens.	Nach 2 Monaten: Uterus erreicht kaum die Mitte zwischen Nabel und Symphyse. Allg. Zustand ziemlich gut, doch ein wenig matt.
17	E. O. Gyn.Klin. Lund. Nr. 522, 1912. Beginn: 18. 11. 12.	36 J.	I-para, vor 10 J. Während d. letzten Monat unregelmäßige Blutungen. Allg. Zustand gut. Uterus groß wie im IV. Monat, von fester Konsistenz. Diagnose: Myoma uteri.	1 Sitzung. Dosis: 4 Tuben intrauterin. Filtrum: Gummistoff. Zeit: 2×24 Stunden.	Nach der Bestrahlung 2 spärliche Menstruationen von gewöhnlicher Dauer.	Nach 2 Monaten: Uterus verkleinert, groß wie im II.—III. Monat.

B. Metrorrhagien.

Nr.		Alter	Journal	Radiumbestrahlung.	Verlauf	Endresultat.
1	E. S. Gyn.Klin. Lund. Nr. 50, 1912. Beginn: 20. 2. 12	43 J.	Seit 1/2 J. unaufhörliche Metrorrhagien. Abrasio vor 3 Monaten gab nur kurze Verbesserung. Sehr heruntergekommen. Keine palpable Veränderungen im Becken. Diagnose: Metrorrhagia.	2 Sitzungen. 1) Dosis: 6 Tuben intrauterin. Filtrum: Gummistoff. Zeit: 24 Stunden. 2) Nach 3 Wochen. Dosis: 4 Tuben intrauterin. Filtrum: Gummistoff. Zeit: 2×24 Stund.	Blutungen allmählich weniger reichlich, nach 2 Sitzungen aufgehört.	1 Jahr später: Allgemeiner Zustand sehr gut. Uterus vielleicht etwas verkleinert. Keine Blutung nach der Behandlung.
2	J. L. Gyn.Klin. Lund. Nr. 187, 1912. Beginn: 17. 4. 12.	46 J.	I-para. 2 Aborte (letzter vor 5 J.). Seitdem unregelmäßige Blutungen. Abrasio gibt nur kurze Besserung. Allg. Zustand gut. Uterus vergrößert wie im II. Monat. Umgebung frei. Diagnose: Endometritis?	2 Sitzungen. 1) Dosis: 3 Tuben intrauterin. Filtrum: Gummistoff. Zeit: 3×24 Stund. 2) Nach 2 Wochen: Dieselbe Behandlg.	1 Monat später die Blutung sistiert. Uterus von kaum normaler Größe.	Nach 8 Monaten: Allg. Zustand sehr gut. Keine Blutung. Uterus etwas verkleinert, beweglich. Ausfallserscheinung. deutlich.

Digitized by Google

Nr.		Alter	Journal	Radiumbestrahlung	Verlauf	Endresultat
3	A. A. Gyn.Klin. Lund. Nr 283, 1912. Beginn: 16. 6. 12.	53 J.	Unverh. — 1911 während mehreren Monaten reichliche Blutungen. Nach Abrasio gesund bis vor 15 Tagen, dann wied. Blutung. Etwas abgemagert, aber noch korpulent. Uterus etwas nach links. Fundus etwas hart und uneben. Blutung. Diagnose: Metrorrhagia.	1 Sitzung. Dosis: 3 Tuben intrauterin Filtrum: Gummistoff. Zeit: 2×24 Stunden.	Nach Behandlung nur eine spärliche Blutung, dann nichts.	Amenorrhoisch seit 8 Monaten. Arbeitstüchtig.
4	A. H. Gyn.Klin. Lund. Nr. 409, 1912 Beginn: 5. 9. 12.	44 J.	Seit 2 J. reichliche, langdauernde Menorrhagien (gewöhnl. je 15 Tage). Neuerdings Schmerzen. Bleich und kraftlos. Uterus vergrößert wie am Ende des I. Monats, empfindlich. Von den Adnexa nichts. Diagnose: Menorrhagia.	1 Sitzung. Dosis: 4 Tuben intrauterin. Filtrum: Gummistoff. Zeit: 2×24 Stunden.	Schnelle Verbesserg. Regeln viel spärlicher.	Nach 3 Monaten: Uterus ein wenig groß, beweglich. Amenorrhoisch. Allg. Zustand sehr gut.

Beitrag zur Röntgenbehandlung in der Frauenheilkunde[1]).

Von

L. Prochownick, Hamburg.

Ohne unbescheiden zu sein, dürfte ich zu den ersten unter den deutschen Gynäkologen gehören, die sich sowohl diagnostisch, als nachher therapeutisch mit der Verwendung von Röntgenstrahlen in der Gynäkologie befaßt haben. Sicher habe ich unter den hiesigen Praktikern die größte Anzahl von Krankheitsfällen dieser Behandlungsform zugeführt und verfüge über die längste Beobachtungszeit. Ganz vorwiegend (von 60 Fällen — 50) habe ich unter gegenseitiger Unterstützung mit den Herren Albers-Schönberg und Haenisch von 1908 bis 1912 auf diesem Gebiete gearbeitet. Sämtliche 60 Fälle sind nach der hamburgischen Technik einheitlich behandelt worden, deshalb berühre ich technische Fragen absichtlich gar nicht.

Wenn ich den jetzigen Standpunkt dieser Frage wesentlich nüchterner, — ich sage absichtlich nicht skeptischer, — beurteile als Herr Albers-Schönberg in seinem neulich hier gehaltenen Vortrage, so liegt das in der wesentlich anderen Auffassung des gynäkologischen Fachmannes. — Zur Begründung werde ich Ihnen lediglich meine subjektiven Erfahrungen in möglichst objektiver Darstellung vorlegen.

Absichtlich gehe ich auf die große Literatur (ca. 700 Arbeiten) nicht ein und ziehe auch nicht eine Allgemeinstatistik aus vielen hundert Fällen verschiedener Autoren heran, weil ich eine solche in ihren Ergebnissen für zu unsicher halte.

Absichtlich haben wir beide, Herr Albers-Schönberg und ich, die jetzige Zeit für unsere Veröffentlichung gewählt, weil wir uns an einem Wendepunkt befinden.

[1]) Vortrag im ärztlichen Verein zu Hamburg am 8. April 1913.

Digitized by Google

Seitdem sich in den letzten drei Jahren, allmählich zunehmend, die größeren Frauenkliniken selbständig mit dem Problem befaßt haben, hat sich dasselbe für den Frauenarzt vertieft und erweitert und es ist wohl richtig, jetzt das bisher auf Grund einer Zusammenarbeit von Röntgenologen und Gynäkologen Erreichte zusammenzufassen.

Hier zur Erörterung sollen nur Myome und Klimaxblutungen unter Ausschluß aller anderen Fragen gestellt werden. Auch diese nur meinerseits mit der Absicht die Frage zu beantworten: Wie weit ist die gynäkologische Röntgenbehandlung reif für die Allgemeinpraxis?; d. h. kann der praktische Arzt seinen Patientinnen raten, sich einer solchen zu unterziehen.

Die gynäkologische Röntgentherapie kann sich einen Dauerplatz nur erwerben, wenn sie mehr oder mindestens dasselbe leistet, als die bisherigen Verfahren.

Zum Verständnis muß ich Ihnen, wenn auch ganz lapidar, die Entwicklung der Myombehandlung vorführen; daß ich dieselbe vom Anfange bis jetzt als Praktiker selbst mitdurchlebt habe, wird den Wert dieses kurzen Bildes nicht vermindern.

Bis zum Ende der 70er Jahre des vorigen Jahrhunderts herrschte in der Myomtherapie derselbe Nihilismus, der auf jedem Gebiete nach den großen pathologisch-anatomischen Errungenschaften der 50er Jahre sich eingenistet hatte. Mutterkorn, Ruhelage, Hallersches Sauer, allenfalls kalziumhaltige Solbäder, waren der Heilbestand. Dazu gesellte sich gelegentlich eine Tamponade. Die Ergotineinspritzungen (Hildebrand, v. Winckel) waren die erste Etappe des Fortschrittes. Schon damals bildete sich eine Autosuggestion aus, die sich später bei anderen Methoden stets wiederholte, daß nämlich sehr bald die Geschwülste abnähmen, bzw. weicher würden; sie hat sich stets als irrig erwiesen. — Der Erfolg war gering; die ersten Operationsversuche wurden unternommen. Sie fielen unter den damaligen Verhältnissen noch reichlich schlecht aus, so unbefriedigend, daß auch später noch recht lange die Eingriffe bei Myomen den Schrecken vieler Gynäkologen bildeten.

Durch Einführen der Kastration versuchte Hegar dem abzuhelfen. Deren Grundidee war: Die Myome sind gutartige Geschwülste. Die durch sie hervorgerufenen Krankheitserscheinungen verschwinden mit Eintritt der Klimax. Die Tumoren selbst bilden sich nach deren Eintritt langsam zurück oder bleiben ohne Schaden bestehen. Der Eintritt der Menopause hängt ab von der Tätigkeit der Eierstöcke; also entfernt man diese, um den Eintritt der Klimax zu erzielen.

Die Kastration hat viel Nutzen gebracht, mehr noch haben die Frauenärzte durch sie gelernt. Zunächst ergab sich, daß die an sich schon lästigen Ausfallserscheinungen bei Operierten unter 40 Jahren sich zur Unerträglichkeit steigern konnten. Ferner wuchsen bei den gleichen Frauen vielfach die Myome trotz Kastration weiter. Vor allem aber erwies sich die Grundidee als nicht haltbar. Nur 40—50% der Geschwülste bildeten sich innerhalb 1—3 Jahren zurück (man vergleiche genau dasselbe Ergebnis wie es Albers-Schönberg neulich für die Strahlenbehandlung festgestellt hat!). 15—20% gingen später ganz langsam zurück, 25—30% blieben stabil. Diese führten in der Mehrzahl später zu ernsten operativen Eingriffen, weil an den Tumoren, vorwiegend durch sklerotische Vorgänge, Veränderungen eintraten (Ödeme, zystische Erweichung, Myxome, Nekrosen usw.), oder aber direkt Sarkom oder Karzinom in denselben sich entwickelte. Als eine ebenfalls anatomisch wohl gutartige, aber klinisch bösartige Zwischenstufe, lernten wir die sogenannten „Adenomyome" kennen. Für alle diese Vorkommnisse bestand keinerlei Hinweis an den ursprünglichen Geschwülsten, weder nach der Größe, noch nach der Lage. Niemand konnte bei der Kastration irgendwie voraussagen, welchem Schicksal später die Myome unterliegen würden. Deshalb kam man von ihr zurück und versuchte unter Vorantritt Schröders, der zuerst wagte, die Myomstümpfe in der Bauchhöhle zu belassen, auf demjenigen operativen Wege vorwärts zu kommen, dessen Ziel war, die Tumoren selbst zu entfernen. Vom Leibe

Digitized by Google

und von der Scheide her wurde vorgegangen. Es sind nach und nach die Operationsmethoden in allen Ländern so vervollkommnet worden, daß in großen Kliniken Serien von 100 und 120 Operationen ohne Todesfälle verliefen, und auch im Kleinbetriebe die Mortalität auf 3—4% herabsank. Die früher gefürchtete Myomoperation wurde fast die beliebteste. Behandlungsmethoden, die auf der alten Idee, lediglich die Klimax zu erzielen, beruhten, wie die von Apostoli und d'Arsonval, konnten nicht aufkommen.

Als nun die Röntgenbehandlung einsetzte, beruhte sie zunächst auch auf der alten Grundidee, die Eierstocktätigkeit zu beseitigen. In fast allen Veröffentlichungen, auch in den neuesten von Albers-Schönberg und selbst Gauß finden Sie als Ziel der Behandlung immer noch „Amenorrhoe" angegeben. Es ist ganz natürlich, daß sich die Gynäkologie im Besitz ihrer glänzenden operativen Technik zunächst ablehnend gegen die Strahlenbehandlung verhielt, denn der frauenärztliche Heilungsbegriff konnte und kann nur der sein, Symptome und Tumoren beseitigt zu wissen, weil die letzteren, wenn bleibend, immer noch auf Jahre und Jahrzehnte hinaus bedrohlich für die Kranken sind.

Sie werden folgerichtig fragen, warum ich von diesen richtigen gynäkologischen Gedankengängen abgewichen bin? Zunächst, weil ich mich verpflichtet hielt mit einer Methode, die ohne Operation vielleicht Dauererfolge im gynäkologischen Sinne versprach, Prüfungen anzustellen. Denn wir haben immer mit Kranken zu rechnen, die sich trotz unserer operativen Erfolge gegen jeden Eingriff wehren, weil ihnen aus Büchern oder von ärztlicher Seite die Aussicht einer spontanen Rückbildung mit 50% nach der Klimax bekannt ist; und fernerhin, weil es Krankheitsfälle gibt, bei denen ein operativer Eingriff beinahe zu den Unmöglichkeiten gehört. Ich gebe Ihnen nur ein Beispiel davon. Bei einer unserer Patientinnen war von einem hiesigen Chirurgen vor vielen Jahren in genialer Weise ein sehr großer Mastdarmscheidendefekt nach mancherlei Versuchen so gedeckt worden, daß der gesamte Uterus als Deckplatte diente, aber mit seiner Öffnung dabei ins Rektum geleitet werden mußte. Bei dieser Frau bildeten sich ziemlich große Myome mit starken Blutungen. Jeder Operateur wird sich die Schwierigkeit vorstellen, hier einzugreifen.

Außerdem aber hegte ich die Hoffnung, daß die X-Strahlen nicht nur die Eierstockstätigkeit beseitigen, sondern auch auf den Schwund der Geschwülste einen Einfluß zeigen würden. Falls dieselben in größerer Mehrzahl und schneller durch Bestrahlung zurückgehen würden als früher bei der Kastration, konnte man für später auf geringere klinische und anatomische Malignität rechnen. So zog ich nicht mit klingendem Spiel in das Lager der Röntgenbehandlung über, sondern ich basierte meine Versuche mit derselben auf meinen früheren Erfahrungen mit der Kastration (40 Fälle). Das will sagen: Ich habe keine Patientin unter 40 Jahren bestrahlen lassen, weil ich auf jeden Halberfolg (Oligomenorrhoe) von vornherein verzichtete (in diesem Punkte weiche ich vom Standpunkte des Herrn Albers-Schönberg ab); ferner wurden ausgeschaltet: alle Myome mit stärkeren Blasenbeschwerden und Einklemmungserscheinungen; auch diejenigen mit Metrorrhagien (auch hierin abweichend von Herrn Albers-Schönberg), weil diese atypischen Blutungen vorwiegend mit Submukosität verbunden zu sein pflegen.

Endlich wurden alle submukösen Myome, wenn sie erkannt werden konnten oder aus den Symptomen recht wahrscheinlich waren, zurückgestellt. Freilich muß ich zugeben, daß dieses ja der schwierigste diagnostische Punkt ist, an dem einmal auch die beste und älteste Erfahrung stranden kann!

Wie überall, geht es auch hier ohne Kompromisse nicht ab. Ich habe zweimal erst submuköse Myome operativ entfernt und dann Bestrahlung folgen lassen, und einmal sogar eine submuköse Geschwulst interkurrent zwischen den Bestrahlungsphasen ausgeschält.

Größen- und Lageverhältnisse der Tumoren, Anämie und Herzbefunde (Myomherz) waren für mich nicht Hindernisse der Bestrahlung. Für dieselbe wurde eine Arbeitsteilung in dem Sinne durchgeführt, daß ich die Kranken in verabredeten oder aus der Sachlage

Digitized by Google

sich ergebenden Pausen in betreff der Befunde und der notwendigen Nebenprüfungen kontrollierte, und den Abschluß der Bestrahlung von einer gemeinschaftlichen Beratung abhängig machte.

Es wurden bei mir von 1908 — inkl. 1912 180 Myome beobachtet; davon gehen 22 sofort ab, bei denen submuköse Geschwülste durch ganz leichte Eingriffe entfernt wurden. Von den übrigen 158 waren 60 unter 40 Jahren, bezugsweise über 55 Jahre (nur 2) alt. Sie wurden sämtlich durch verschiedene Arten von Operationen hergestellt. Von den übrigen 98 zwischen 40 und 55 Jahren gelang es 23 mit einfachen Hilfsmitteln in die Menopause zu steuern, 30 wurden operiert, 45 mit Röntgenstrahlen behandelt.

Von diesen 45 gehen 2 Serien von je 3 Fällen zunächst ab, wenn es sich darum handelt, die Leistung der Strahlentherapie zu beurteilen. Bei den ersten drei trat zu den vorhandenen Myomen, wegen deren die Bestrahlung vorgenommen wurde, eine andere Krankheit hinzu:

Fall 1. Zunächst guter Erfolg der Bestrahlung, Blutung schwindet; aber außerordentlich heftige Schmerzen und eine verdächtige Absonderung, die vorher nicht bestand, traten ein. Es wird deshalb von der Scheide aus auf das mittelgroße Myom eingegangen, dessen Umwandlung in Karzinom erkannt. Das Organ wurde entfernt.

Fall 2. Zu großen Myomen gesellt sich eine schnell wachsende Eierstocksgeschwulst.

Fall 3. Zu mittelgroßen Myomen trat ein Krebs beider Eierstöcke mit Aszites. Auch Fall 2 und 3 wurden radikal operiert, alle drei Patientinnen geheilt.

Von der zweiten Serie gab eine Patientin schon nach wenigen Sitzungen, ohne Angabe von Gründen, die Behandlung auf. Eine zweite wurde in Freiburg hergestellt, bei der dritten konnten die Blutungen nicht gestillt werden. Bei dieser Kranken war die Bestrahlung nur versuchsweise in Anwendung gezogen worden, weil ein Teil der multiplen Myome Tendenz zur Submukosität zu haben schienen. Nur in diesem Falle kann von einem ausgesprochenen Mißerfolge der Bestrahlung die Rede sein.

Bei den übrigen 39 Kranken — und wenn es gestattet ist den Freiburger Fall einzurechnen — bei 40 wurde durch die Röntgenbehandlung volle Klimax erreicht. 12 von den Kranken liegen über 3, weitere 10 über 2 Jahre zurück. Ein Wieder- oder Weiterwachstum ist in keinem Falle eingetreten.

Der Schwund der Tumoren war in ein paar Einzelfällen ein rapider (dies wurde auch früher bei der Kastration beobachtet). Bei der Mehrzahl erfolgte er allmählich, aber doch ganz ausgesprochen schneller und auch bei einer größeren Zahl als früher bei der Kastration. Besonders scharf aber ist der Kontrast im Zurückgehen der Geschwülste an Zahl und an Zeit gegen diejenigen 23 Fälle gewesen, welche in die Spontanklimax gekommen waren. Ganz stabil sind nur 4 Myome geblieben (10% gegen früher 25%). Ich könnte also aus meinen Beobachtungen nicht nur einen guten Anfangserfolg (Menopause) schließen, sondern auch meine Hoffnungen auf einen schnelleren und an Zahl häufigeren Tumorschwund durch die Bestrahlung bestätigt sehen.

Es muß aber zugegeben werden, daß der Dauererfolg nicht immer standgehalten hat; zwei Nachoperationen waren bisher erforderlich.

Fall a. $2^1/_4$ Jahr volle Klimax, bei ziemlich großen Myomen. Zuerst guter Schwund, im zweiten Jahre Stillstand. 52jährige Frau mit frühzeitiger Arteriosklerose. Plötzlich treten Zeichen von Malignität ein: Schmerzanfälle im Unterleibe, leichtes Anschwellen der Geschwulst, sehr starker Ausfluß (der früher nie vorhanden gewesen war), Herabgehen des Hämoglobins, zeitweise leichte Durchfälle, etwas Eiweiß im Harn, Gewichtsverlust, schlechtes Aussehen. Die Operation ergab, daß das Myom durch eine Sklerose der zuführenden Gefäße nekrotisch geworden war. Heilung.

Digitized by Google

Fall b. 47jährige Frau, mittelgroße Myome. $1^1/_2$ Jahr volle Klimax, guter Schwund. Plötzlich Auftreten starken eitrigen Ausflusses, allmählich mit immer mehr Blut vermengt, wehenartige Schmerzen. Allmähliche Eröffnung des Muttermundes. Spaltung des Organs per vaginam, Ausschälung eines am unteren Pole im beginnenden Zerfall befindlichen, sehr breit in der Uterushöhle haftenden Tumors. Im Anschluß wegen weiterer Myomkerne, Totalexstirpation. Heilung.

Dieselben überraschenden und unangenehmen Erfahrungen hat uns seiner Zeit die Kastrationsära gebracht. Von meinen 40 Kastrationen mußte ich 9 nachoperieren, darunter je eine nach 11 und 22 Jahren. Vielleicht machen wir bei der Röntgentherapie dann seltener solche Erfahrungen, wenn wir mit ihr wirklich in Zukunft ein schnelleres Verschwinden der Geschwülste zu erzielen vermögen. Vorerst aber muß noch mit denselben gerechnet werden, bevor man absolute Heilungen berichten und berechnen will.

An dieser Stelle möchte ich mir eine Einschaltung über die Todesfälle gestatten. Herr Albers-Schönberg berichtete neulich auf Grund der Gesamtstatistik (ca. 700 Fälle) über deren drei; allein auf seine eigene, doch verhältnismäßig kleine Statistik, kommen zwei. Das müßte bedenklich erscheinen! Man darf dieses aber nicht der Bestrahlung als solcher zur Last legen, sondern sie lediglich als ein Lehrgeld für nicht ganz richtige Indikationen betrachten. Das eine Mal ist die Bestrahlung ausdrücklich gegen den Ausspruch eines Frauenarztes, das andere Mal ohne einen solchen zu befragen, vorgenommen worden; beide Male waren die Befunde (wenigstens für die bisherige Technik) nicht geeignet. Aus der Veröffentlichung des Herrn Albers-Schönberg[1]) könnte geschlossen werden, daß sein Fall 22 von mir der Röntgenbehandlung zugeführt worden wäre. Dieses ist aber nicht der Fall, er wurde mir nur in extremis überwiesen.

Hautschäden von anderer als kosmetischer Bedeutung habe ich nicht gesehen. Leichte Erytheme, an deren Rand auch einmal ein leichtes Ekzem, starke Pigmentbildung, ein paarmal Hautjucken und öfter Petechien nach Ablauf der Behandlung, wurden beobachtet. Ebensowenig kamen Beeinträchtigungen an den Verdauungsorganen und an den Nieren vor. Ganz vorübergehend wurde mehrfach, aber sicher allein subjektiv, über Blähungsbeschwerden geklagt; zweimal wurden am Tage nach Bestrahlungen Spuren von Eiweiß im Katheterharn nachgewiesen, die sofort wieder verschwanden.

Die Belästigungen des Nervensystems waren auch ganz vorwiegend individuelle, eine dauernde Schädigung ist bestimmt nicht vorgekommen. Kopfschmerzen, Schwindelgefühl, Übelkeit, Herzklopfen, Rauschempfindung, Abgeschlagenheit wurden geschildert und empfunden, sind aber stets schnell verschwunden. Sie traten ausgesprochen vermehrt dann auf, wenn die Sitzungen entweder in der Einzeldauer verlängert oder an Zahl vermehrt wurden (mehr als 3 Tage nacheinander). Man kann hieraus schließen, daß bei der Steigerung in beiden Richtungen, wie sie die Freiburger Behandlung mit sich bringt, dann einmal dasjenige Bild sich entwickelt, das Gauß als „Röntgenkater" zusammengefaßt hat[2]).

Über die außerordentlich verschiedene Dauer der Behandlung hat Albers-Schönberg berichtet. Auch ich kann bestätigen, daß die Besserung der Hauptbeschwerden (ganz vorwiegend) bald innerhalb eines oder zweier Regelintervalle eintraten, sowie, daß die zuerst verstärkten Regeln (recht häufig hielt die betreffende Behauptung einem objektiven Beobachten nicht stand!) leicht mit einer Tamponade oder ein paar Ergotininjektionen beherrscht wurden. Aber die Gesamtdauer der Behandlung war doch recht oft, merkwürdigerweise auch bei kleineren Geschwulsten, eine recht lange, und es war mancher harte

[1]) Fortschritte auf dem Gebiete der Röntgenstrahlen, Bd. 19, S. 343.

[2]) Ich selbst konnte mich, als man mir in Freiburg in höchst liberaler Weise das Studium des ganzen dortigen Verfahrens gestattete, diesen Empfindungen nach 3 und 4 und 5 Stunden Aufenthalt in der Röntgenluft nicht ganz entziehen, obwohl die Zimmer geräumig und gut ventiliert waren.

Digitized by Google

Strauß mit der Ungeduld der Kranken auszufechten! Vor allem aber ist eine Beobachtung gemacht worden, nämlich die, daß ganz unabhängig von der Größe der Myome der spätere Schwund der Geschwülste proportional sich zur Dauer der Behandlung verhielt, d. h. je schneller die Menopause erreicht wurde, um so schneller sind später die Geschwülste zurückgegangen, und wiederum ist die Behandlungsdauer bei den Frauen die kürzeste gewesen, bei denen zwischen je zwei Menstruationen eine zweimalige Behandlungsserie von 3—4 Sitzungen möglich gewesen ist. —

Diese wichtige Feststellung, in Gemeinschaft mit der bereits erwähnten, daß das Gesamttempo im Schwunde der Geschwülste nach Strahlenbehandlung ein wesentlich schnelleres ist, als früher nach Kastrationen und als jetzt bei den gleichzeitig beobachteten Fällen von Spontanklimax, weisen uns ganz objektiv auf die Wege hin, die ferner zu betreten sind, wenn die Röntgenbehandlung auf die Dauer ihre Stellung in der Therapie festigen will. Es muß durch fortschreitende ständige Verbesserungen der Technik versucht werden, das gynäkologische Heilerfordernis (Schwund von Symptomen und Tumoren) zu erfüllen. Hier liegt das Kampfgebiet für die nächsten Jahre! —

Seitdem pathologisch-anatomische Arbeiten eine direkte Wirkung der Strahlen auf die Geschwülste wahrscheinlich gemacht haben, wird man noch mehr versucht sein, die Strahlenwirkung gerade dieser Forderung anzupassen. Denn ohne hier näher in dieses Gebiet, das eben erst sich zu entwickeln beginnt, einzugehen, kann man sich doch recht gut vorstellen, daß X- oder Radium- oder Thoriumstrahlen elektiv auf Geschwulstbildungen einwirken. So, daß z. B. die Myomzelle von ihnen in einer Weise beeinflußt wird, die der physiologischen Involution am puerperalen Uterus entspricht. —

Ob diese notwendige Weiterentwicklung der Technik, der sich auch Herr Albers-Schönberg nicht verschlossen hat, so radikale Wege zur Erreichung der ausgesprochenen Zieles einschlagen muß, wie sie in Freiburg versucht werden, oder ob in mehr evolutionärer Weise der richtige Weg zu finden ist, muß und wird — wahrscheinlich ziemlich bald — die Zukunft ergeben.

So viel darf aber bereits jetzt gesagt werden, daß die Bestrahlung der Myome für die Praxis reif ist; ein Zusammenarbeiten zwischen Praktiker, Gynäkologen und Röntgenologen ist dabei erforderlich. Inwieweit der Gynäkologe selbst Röntgentherapeut werden soll oder muß, wird sich auch erst nach einigen weiteren Jahren aus den wirklichen, positiven Dauererfolgen ergeben.

Ein ganz sicheres Feld der Röntgenbestrahlung ist aber in der Bekämpfung der Klimaxblutungen (ohne Myome) gegeben. Hier genügt es zu einem zuverlässigen Erfolge, die Eierstockstätigkeit zu beseitigen. Unbedingte Voraussetzung ist nur der sichere diagnostische Ausschluß von Myomen (besonders kleinen) und Korpuskarzinomen. — Wir haben in denselben 5 Jahren (1908—1912) 132 Fälle von Klimaxblutungen zwischen 42 und 55 Jahren beobachtet. Wir konnten 102 derselben durch einfache Behandlungsformen, einschließlich einer einmaligen Ausschabung der Gebärmutter, in die Menopause überführen. Bei 15 gelang uns dasselbe durch Atmokausis (sämtlich Fälle von Endometritis hyperplastica cystica), 15 wurden mit Röntgenstrahlen behandelt. Im Gegensatz zu anderen habe ich für die Bestrahlung gerade diejenigen Fälle ausgewählt, bei denen ältere und meist schwere Veränderungen der Adnexa uteri bestanden. Gerade diese Patientinnen sind oft mit starken Klimaxblutungen behaftet; häufig genug werden ja die Adnextumoren als Myome angesehen. Diese Kranken sind ferner ein Noli me tangere für jede Art von örtlicher Behandlung; auch die kleinste Art von Eingriff, besonders aber eine Kurettage, können Entzündungsprozesse, die jahrelang geschlummert haben, wieder in höchst unliebsamer Weise aktiv machen. Deshalb erschien mir gerade hier die Erzielung der Klimax durch die Bestrahlung am Platze. Sie ist in allen Fällen gelungen und 7 von den Kranken liegen schon mit dem Enderfolge über 2, bzw. 3 Jahre zurück. Die bisher geübte Technik hat für alle genügt,

Digitized by Google

und die Behandlungsdauer ist durchgängig eine wesentlich kürzere gewesen, als bei den Myomen.

Unter Verzicht auf Thesen, die ja fast immer von recht kurzer Dauer zu sein pflegen, möchte ich damit schließen, daß für Myome und Klimaxblutungen für die Röntgentherapie ein Dauerplatz in Sicht ist. Sobald sie noch mehr in betreff des Schwundes der Geschwülste und in betreff der Zeitdauer der Behandlung leisten wird, kann der Dauerplatz als ein gesicherter bezeichnet werden.

Aus der Röntgenzentrale der Kölner Akademie für praktische Medizin.

Ergebnisse der Röntgentherapie bei Frauenleiden.

Von

Prof. Dr. **Graeßner,** leitender Arzt und Dr. **Benthaus,** Assistent.

Röntgenbestrahlungen bei Frauenleiden führen wir seit dem April 1910 aus. Bis April 1912 sind wir genau den Vorschriften gefolgt, welche Albers-Schönberg in Bd. 13 der Fortschritte auf dem Gebiete der Röntgenstrahlen und in seinen Vorträgen auf den Kongressen der Deutschen Röntgengesellschaft 1909 und 1910 gab. Von Mai 1912 ab haben wir kürzere Entfernungen zwischen Antikathode und Hautoberfläche und eine größere Zahl von Bestrahlungsfeldern genommen; auch haben wir als Filter statt des Leders Aluminium erst von 1 mm, später von 3 mm Dicke benutzt. Seit 1. Oktober 1912 gebrauchen wir ausschließlich einen von der Firma Reiniger, Gebbert & Schall gelieferten Spezialinduktor für Tiefenbestrahlungen mit 2 Rekordunterbrechern zur abwechselnden Benutzung, mit dem wir bei einer Haut-Fokusdistanz von 20 cm bei Benutzung eines 3 mm dicken Aluminiumfilters bei einem Härtegrad der Röhre von 10 Wehnelt und bei einer Belastung von 2,5 M. A. die Volldosis in 5 bis 6 Minuten erhalten. Wir verwenden als Röhren die Gundelachschen Moment-Therapieröhren und die Müllerschen Rapid-Therapieröhren mit Wasserkühlung, die ihren Härtegrad selbst bei zwei- bis dreistündiger Benutzung nicht ändern, letztere bei Anwendung der permanenten Wasserkühlung. Wir nehmen nur noch Röhren mit Osmoregulierung. Die Regulierung wird vom Schutzhaus aus ausgeführt. Von unseren Röhren ist eine Gundelachröhre bis jetzt 56, eine Müllerröhre 36 Bestrahlungsstunden im Gebrauch und die Röhren sind noch durchaus gebrauchsfähig. Zwischen den einzelnen Bestrahlungsserien, die wir am liebsten 8—10 Tage nach der letzten Menstruation ausführen, machen wir eine Pause von 3 Wochen.

Wir können über 41 abgeschlossene Fälle von behandelten Metropathien und Myomen berichten und geben unsere Bestrahlungsprotokolle in gleicher Weise tabellarisch geordnet und zusammengestellt wieder, wie es von Albers-Schönberg für sein Myommaterial in Bd. 19, Heft 5 der Fortschritte auf dem Gebiete der Röntgenstrahlen geschehen ist.

Digitized by Google

Tabelle I.

Nummer	Beginn der Behandlung	Alter	Gesamtbestrahlungsminuten	Gesamtdauer der Behandlung	Pausen	Oberflächendosis in x	Metropathien: Haut	Metropathien: Blutungen, Amenorrhoe, Oligomenorrhoe usw.	Verhalten des Uterus	Dauerresultate (Endresultate) Februar-März 1913
1	11. VI.	56	150,5	5 Mon. 24 Tg	3 Monate	56½	—	Amenorrhoe	Nicht untersucht	Geheilt seit 1 J. 3 M.
2	11. VII.	46	50	1 Jahr 1 Mon	10 Mon. 2 Mon.	105	—	Menop., Blutung. beseit.	Verkleinert	„ „ 7 Mon.
3	12. IV.	33	32	23 Tage	—	11	—	Oligomenorrhoe	Auf normale Größe verklein.	„ „ 10 „
4	12. V.	39	625	8 Monate	2 Monate	654	—	Menop., Blutung. beseit.	—	„ „ 4 „
5	12. V.	30	30	35 Tage	—	23	—	Geringere Menses	—	Gebessert
6	12. V.	26	30	52 Tage	46 Tage	11½	—	Oligomenorrhoe, dann normale Menses	Verkleinert	Geheilt seit 8 Mon.
7	12. V.	31	428	8 Monate	2 Monate	372	—	Norm. Menstruat.-Typ	Normale Größe	„ „ 2 „
8	12. VI	48	351	6 Monate	4¼ Mon. 1¼ Mon.	420	—	Amenorrhoe	Verkleinert	„ „ 3 „
9	12. VI.	37	16	1 Tag	—	20	—	Norm. Menstruat.-Typ	Normale Größe	„ „ 8 „
10	12. VI.	38	126	24 Tage	—	133	—	Blutungen geringer	Unverändert	Gebessert
11	12. VII.	48	34	1 Tag	—	57	—	Menop., Blutung. beseit.	Verkleinert	Geheilt seit 3 Mon.
12	12. VII.	48	807	2¾ Monate	1¾ Monate	419	—	Menop., Blutung. beseit.	Uterus senil geschrumpft	„ „ 2 „
13	12. VII.	53	28	4 Tage	—	78	—	Amenorrhoe	Uterus senil atrophisch	„ „ 6 „
14	12. VII.	35	93	2 Tage	—	57	—	Norm. Menstruat.-Typ	—	„ „ 7 „
15	12. VIII.	44	600	4½ Monate	1 Mon. 1 Mon.	528,5	E.	Menop., Blutung. beseit.	Normale Größe	„ „ 4 „
16	12. VIII.	48	676	4¼ Monate	1½ Monat	540	—	Amenorrhoe	Nicht untersucht	„ „ 4 „
17	12. XII.	46	235	1 Monat	1 Monat	520	—	Periode schwächer	Verkleinert	Gebessert
18	12. XII.	52	274	1 Monat	1 Monat	500	—	Menop., Blutung. beseit.	Uterus normal	Geheilt seit 2 Mon.
19	13. I.	52	183	20 Tage	—	350	—	Amenorrhoe	Normale Größe	„ „ 1 „

Tabelle II.

Nummer	Beginn der Behandlung	Alter	Gesamtbestrahlungsminuten	Gesamtdauer der Behandlung	Pausen	Oberflächendosis in x	Myomata uteri: Haut	Myomata uteri: Blutungen, Amenorrhoe, Oligomenorrhoe usw.	Veränderung der Myome	Dauerresultate (Endresultate) Februar-März 1913
1	10. XI	44	1039	2 J. 1½ M.	4¾, 3¾, 5½, 3¼ M.	835,5	—	Menop. Blutg. beseit.	Verkleinert	Geheilt seit 2 Mon.
2	11. V.	53	120	3 M. 18 T.	1½ Monat	46	—	Amenorrhoe	Verschwunden	„ „ 8 „
3	11. VI.	43	120	3 M. 12 T.	1½, 1½ Monat	49½	—	Amenorrhoe	Verkleinert	Geheilt seit 1 J. 7 M.
4	11. IX.	48	152	3¼ Mon.	—	72½	—	Blutung. dauern an	Unverändert	Operiert
5	11. IX.	49	141	3 Mon.	—	77	—	Amenorrhoe	Stark verkleinert	Geheilt seit 1 Jahr
6	11. IX.	48	169	5¼ Mon.	3 Monate	84	—	Blutung. dauern an	Unbeeinflußt	Operiert
7	11. X.	52	539	1 J. 3 M.	4½, 1½, 2M. 1J. 2, 2M.	515	—	Amenorrhoe	Stark verkleinert	Geheilt seit 5 Mon.
8	11. X.	45	136	3 Mon.	—	66½	—	Menop. Blutg. beseit.	Verkleinert	Geheilt seit 1 J. 2 M.
9	11. XI	41	687	12 Mon.	1½, 6 Monate	470½	—	Blutg. dauern fort	Etwas verkleinert	Ohne jeden Erfolg
10	12. II.	46	949	10 Mon.	2 Monate	724½	—	Amenorrhoe	Fast verschwunden	Geheilt seit 3 Mon.
11	12 VI.	48	523	8 Mon.	1½, 1¾ Monate	360	—	Amenorrhoe	Verkleinert	„ „ 8 „
12	12. VII.	52	458	4¾ Mon.	2 Monate	532	—	Amenorrhoe	Verkleinert	„ „ 4 „
13	12. VI.	42	1107	6 Mon.	1¾ Monat	889	—	Amenorrhoe	Stark verkleinert	„ „ 4 „
14	12. VI.	34	816	7 Mon.	1¾ Monat	1313	—	Nachlassen d. Blutg.	Verkleinert	Gebessert
15	12. VII	46	86	1 Mon.	—	104	—	Amenorrhoe	Uterus fast normal	Geheilt seit 3 Mon.
16	12. VII.	40	146½	2¾ Mon	—	127	—	Amenorrhoe	Verkleinert	„ „ 4 „
17	12. VII.	53	154	21 Tage	—	150	—	Amenorrhoe	Nicht untersucht	„ „ 7 „
18	12. VIII.	42	214	5¾ Mon.	2¼ Monate	708	—	Amenorrhoe	Verschwunden	„ „ 3 „
19	12. IX.	42	925	2¾ Mon.	—	890	E.	Amenorrhoe	Verschwunden	„ „ 1½ „
20	12. XI.	51	301	1 Mon.	—	510	—	Blutung. dauern an	Unverändert	Operiert wegen Andrang der Diagnose
21	12. XI.	48	439	1¾ Mon.	—	676	—	Menop. Blutg. beseit.	Stark verkleinert	Geheilt seit 2 Mon.
22	12. XI.	47¾	547	2 Mon.	—	637	—	Blutung. dauern an	Unverändert	Operiert wegen gleichzeitigen Ovarialtumors

Digitized by Google

Tabelle III. Von der Statistik auszuschließende Fälle der Myome.

Nummer	Alter	Gesamtbestrahlungsminuten	Gesamtdauer der Behandlung	Oberflächendosis in x	Blutungen usw.	Verhalten der Myome	Gründe zum Ausschluß von der Statistik
20	51	301	1 Mon.	510	Blutungen dauern an	Unverändert	Operation wegen in die Erscheinung tretender Submukosität
22	47¾	547	2 Mon.	637	Menorrhagien	Verkleinert	Operiert wegen gleichzeitigen rechtsseitigen Ovarialtumors. Links befand sich ein in toto in die Höhe gehobener Uterus von der Größe einer viermonatigen Gravidität, der an seiner Oberfläche eine Menge Myomknollen zeigt und in seiner Lage durch einen rechtsseitigen Ovarialtumor festgehalten wird.
					Von der Statistik auszuschließende Fälle der Metrorpathien		
5	30	30	35 Mon.	23	Geringere Menses	Nicht untersucht	Allgemeinbefinden gebessert. Hat sich aus äußeren Gründen der weiteren Behandlung entzogen.

Tabelle IV. Ungeheilte Fälle der Myome.

Nummer	Alter	Gesamtbestrahlungsminuten	Gesamtdauer der Behandlung	Oberflächendosis in x	Blutungen	Verhalten der Myome	Gründe zum Ausschluß von der Statistik
4	48	152	3¼ M.	72½	Blutungen dauern an	Unverändert	Patientin hatte eine unüberwindliche Scheu vor der Bestrahlung; der Tumor und die Blutungen blieben vollständig unbeeinflußt. Der Tumor schien eher noch gewachsen; deshalb Operation. Publiziert Münch. med. Wochenschrift 1912, Nr. 36, S. 1981.
6	48	169	5¼ M.	84	Blutungen geringer	Unverändert	Wegen Blutungen und Nachwachsen eines neuen Tumors Totalenstirpation. Publiziert Münch. med. Wochenschrift 1912, Nr. 36, S. 1981.
9	41	687	12 Mon.	470½	Blutungen dauern an	Etwas verkleinert	Wegen vollständiger Erfolglosigkeit Behandlung aufgegeben.
					Ungeheilte Fälle von Metropathien nicht beobachtet.		

Tabelle V. Geheilte Fälle der Metropathien.

Nummer	Alter	Gesamtbestrahlungsminuten	Gesamtdauer der Behandlung	Oberflächendosis in x	Blutungen	Verhalten des Uterus	Dauerresultate Februar-März 1913
1	56	150	5 M. 24 T	56½	Amenorrhoe	Nicht untersucht	Geheilt seit 1 J. 3 Mon.
2	46	90	1 J. 1 M.	105	Menopause, Blutung beseit.	Verkleinert	Geheilt seit 7 Monaten
3	33	32	23 Tage	11	Oligomenorrhoe	A. norm. Größe verkleinert	„ „ 10 „
4	39	629	8 Mon.	654	Menopause, Blutung beseit.	—	„ „ 4 „
6	26	30	52 Tage	11½	Oligom., dann nor. Menses	Verkleinert	„ „ 8 „
7	31	428	8 Mon,	372	Norm. Menstruationstyp	Normale Größe	„ „ 2 „
8	48	351	6 Mon.	420	Amenorrhoe	Verkleinert	„ „ 3 „
9	37	16	1 Tag	20	Norm. Menstruationstyp	Normale Größe	„ „ 8 „
11	48	34	1 Tag	57	Menopause, Blutung beseit.	Verkleinert	„ „ 3 „
12	48	807	2¾ Mon.	419	Menopause, Blutung beseit.	Uterus senil geschrumpft	„ „ 2 „
13	53	28	4 Tage	78	Amenorrhoe	Uterus senil atrophisch	„ „ 6 „
14	35	93	2 Tage	57	Norm Menstruationstyp	—	„ „ 7 „
15	44	600	4½ Mon.	528,5	Menopause, Blutung beseit.	Normale Größe	„ „ 4 „
16	48	676	4¼ Mon.	540	Amenorrhoe	Nicht untersucht	„ „ 4 „
18	52	274	1 Mon.	500	Menopause, Blutung beseit.	Uterus normal	„ „ 2 „
19	52	183	20 Tage	350	Amenorrhoe	Normale Größe	„ „ 1 Monat

Digitized by Google

Tabelle VI. Geheilte Fälle der Myome.

Nummer	Alter	Gesamtbestrahlungsminuten	Gesamtdauer der Behandlung	Oberflächendosis in x	Blutungen	Veränderung der Myome	Dauerresultate Februar-März 1913 Mit Nachträgen
1	44	1039	2 J. 1½ M.	835,5	Menopause, Blutung beseit.	Verkleinert	Geheilt seit 2 Monaten
2	53	120	3 M. 18 T.	46	Amenorrhoe	Verschwunden	„ „ 8 „
3	43	120	3 M. 12 T.	49½	Amenorrhoe	Verkleinert	„ „ 1 J. 7 Mon.
5	49	141	3 Mon.	77	Amenorrhoe	Stark verkleinert	„ „ 1 „
7	52	539	1 J. 3 M.	515	Amenorrhoe	Stark verkleinert	„ „ 5 Monaten
8	45	136	3 Mon.	66½	Menopause, Blutung beseit.	Verkleinert	„ „ 1 J. 2 Mon.
10	46	949	10 Mon.	724½	Amenorrhoe	Fast verschwunden	„ „ 3 Monaten
11	48	523	8 Mon.	360	Amenorrhoe	Verkleinert	„ „ 8 „
12	52	458	4¾ Mon.	532	Amenorrhoe	Verkleinert	„ „ 4 „
13	42	1107	6 Mon.	889	Amenorrhoe	Stark verkleinert	„ „ 4 „
15	46	86	1 Mon.	104	Amenorrhoe	Uterus fast normal	„ „ 3 „
16	40	146½	2¾ Mon.	127	Amenorrhoe	Verkleinert	„ „ 4 „
17	53	154	21 Tage	150	Amenorrhoe	Nicht untersucht	„ „ 7 „
18	42	214	5¾ Mon.	708	Amenorrhoe	Verschwunden	„ „ 3 „
19	42	925	2¾ Mon.	890	Amenorrhoe	Verschwunden	„ „ 1½ „
21	48	439	1¾ Mon.	676	Menopause, Blutung beseit.	Stark verkleinert	„ „ 2 „

Tabelle VII. Wesentlich gebesserte Fälle der Metropathien.

Nummer	Alter	Gesamtbestrahlungsminuten	Gesamtdauer der Behandlung	Oberflächendosis in x	Blutungen	Verhalten des Uterus	Dauerresultate Februar-März 1913
10	38	126	24 Tg.	133	Blutungen geringer	Unverändert	Andauernd wesentlich gebessert
17	46	299	1 Mon.	520	Periode schwächer	Uterus verkleinert	Allgemeinbefinden gebessert
					Wesentlich gebesserte Fälle der Myome		
14	34	816	7 Mon.	1313	Nachlassen d. Blutung.	Verkleinert	Allgemeinbefinden hat sich sehr gehoben

Wie Albers-Schönberg haben wir bei Myomen zu den geheilten Fällen diejenigen gezählt, bei denen entweder vollständige Amenorrhoe und Beseitigung aller Beschwerden, welche durch das Myom verursacht waren, oder aber Beseitigung der Blutungen und Beschwerden bei schon in der Klimax befindlichen Patientinnen, oder aber völlig normaler Menstruationstyp durch Beseitigung aller Beschwerden erzielt ist. Zu den wesentlich gebesserten Fällen haben wir die gerechnet, bei denen eine Besserung der Beschwerden, Verminderung der Blutungen und Hebung des Allgemeinbefindens der Erfolg war. Bei Metropathien ist die Erzielung einer vollständigen Amenorrhoe und Beseitigung aller Beschwerden als Heilung angesehen.

Aus den Zusammenstellungen geht hervor, daß wir eine ganze Reihe von Fällen nicht nur von Metropathien, sondern auch von Myomen mit den geringen Dosen, wie sie Albers-Schönberg anfangs empfahl, zur Heilung gebracht haben. In allen diesen Fällen handelt es sich aber um ältere Frauen. Bei der Mehrzahl unserer Patientinnen erzielten wir erst eine Heilung, als wir größere Dosen verwandten. Mit unserer jetzigen Behandlungsmethode, wie wir sie eben geschildert haben, sind wir zufrieden. Wir geben in jeder Serie 180 bis 200 X. Wir dosieren nach Holzknecht-Sabouraud und Kienböck.

Bei stark ausgebluteten Frauen raten wir bei der ersten und zweiten Serie mit noch größeren Dosen zu bestrahlen.

Schädigungen des Darmes haben wir nicht beobachtet; doch sahen wir in einzelnen

Digitized by Google

Fällen während der Bestrahlung einen vermehrten Urindrang. Trotzdem unser Bestrahlungsapparat sich in einem sehr großen, gut ventilierten Raume befindet, wurde in der Hälfte der Fälle über Übelkeit und Brechneigung geklagt.

Erytheme haben wir nicht beobachtet, dagegen häufig Pigmentation. In einem Falle erlebten wir eine Verbrennung zweiten Grades, die bald zur Ausheilung kam. Sie befand sich nicht auf der bestrahlten Bauchhaut, sondern im oberen Drittel der Vorderseite beider Oberschenkel. Wir benutzen keinen Blendenkasten und decken daher den Körper mit Schutzstoff ab. Auf die Beine legten wir eine Bleigummischürze. Diese war im Laufe der Benutzung brüchig geworden und zeigte, wie eine spätere Untersuchung ergab, an der Bruchstelle einen spaltartigen Defekt. Die streifenförmige Verbrennung entsprach genau der Größe des Defektes in der Schürze.

Wir erhalten alle unsere Fälle vom Gynäkologen überwiesen, der die Fälle unter beständiger Kontrolle mitbehält und auch die erforderlichen Nachuntersuchungen macht. Wir halten es für das Zweckmäßigste, wenn Gynäkologe und Röntgenologe in dieser Weise zusammen arbeiten.

Geben wir unsere Erfolge in Prozentsätzen wieder, so haben wir bei Metropathien in 11,1% Besserung, in 88,9% Heilung; bei Myomen in 15% keine Heilung, in 5% Besserung, in 80% Heilung erzielt. Von Dauerresultaten können wir nur in wenigen Fällen sprechen; die Mehrzahl der Patientinnen war bei Aufstellung der Statistik erst einige Monate aus der Behandlung entlassen.

In einem Falle von Metropathie (Fall 7) war gleichzeitig die Diagnose auf beginnende Osteomalazie gestellt. Die von letzterer Erkrankung herrührenden Beschwerden schwanden allmählich mit der fortschreitenden Besserung der Menstruationsbeschwerden.

Die Fälle 1—3, 9, 13, 15—19 der Tabelle I, 1—4, 6, 11—13, 17—20 der Tabelle II wurden uns von Herrn Prof. Füth, dem Leiter unserer Frauenklinik; 10—12 der I., 7—9, 15, 16, 21, 22 der II. Tabelle von Herrn Dr. Zöllner; 4, 8, 14 der I. Tabelle von Herrn Dr. Samuel, Spezialärzten für Frauenleiden in Cöln überwiesen.

Aus dem Zentral-Röntgenlaboratorium der St. Petersburger Medizinischen Hochschule für Frauen an der Chirurgischen Klinik von Prof. A. Kadjan.

Beitrag zur Röntgenbehandlung in der Gynäkologie.

Von

Dr. med. **M. Nemenow,** Leiter des Laboratoriums.

Ich will hier kurz meine Erfahrungen bei der Behandlung der Myome und Uterusblutungen mit Röntgenstrahlen mitteilen. Dessenungeachtet, daß wir diese Behandlungsmethode schon seit vier Jahren anwenden, ist unser Material nicht allzu reichlich. Ich verfüge im ganzen über einige zwanzig Fälle. Der Grund dafür mag darin liegen, daß ich von Anfang an von seiten der Gynäkologen wenig Entgegenkommen fand. Prof. Sadowski war der erste, welcher mir einige Fälle zur Verfügung stellte. Natürlich waren es fast nur solche Fälle, wo an einem operativen Eingriff nicht zu denken war. (13% Hämoglobin, Myokarditis, Nierenkrankheiten usw.) Trotzdem waren unsere Resultate so gut, daß die Gynäkologen der Röntgenbehandlung mehr Aufmerksamkeit zuwandten. Ja, es erheben sich auch bei uns schon Stimmen, die der Meinung sind, daß die Röntgenbehandlung in der Gynäkologie von den Gynäkologen selbst ausgeführt werden muß. Wenn ich meine Stellung zu dieser Frage hier kurz präzisieren soll, so glaube ich, daß die Röntgenologie ein zu großes Fach ist und von denjenigen, welche

Digitized by Google

sich ihr widmen, verlangt sie sehr viel allgemeine medizinische Kenntnisse, Zeit und Mühe. Es liegt nicht im Interesse dieser Wissenschaft, sich unter verschiedenen anderen Spezialitäten zu zersplittern. Nur unter der Bedingung, daß die Röntgenbehandlung von gut ausgebildeten Fachmännern betrieben wird, wird dieselbe vor schablonenartiger Ausführung geschützt sein und sich dann in den verschiedenen Gebieten der Medizin neue Domänen erwerben können. Natürlich muß bei der Anwendung der Röntgenstrahlen in der Gynäkologie, wie auch in den anderen medizinischen Fächern, wo bei der Diagnosen- oder Indikations-Stellung und beim Kontrollieren der Resultate fachmännische Kenntnisse erforderlich sind, der Röntgenologe mit dem entsprechenden Spezialisten konsultieren.

Technik.

Als wir mit der Röntgenbehandlung in der Gynäkologie anfingen, war die „gynäkologische" Bestrahlungstechnik noch nicht ausgebildet. Die bekannten Publikationen von Albers-Schönberg sind nur etwas später erschienen. Die Technik, welche ich anwendete, war diejenige, welche ich überhaupt bei der Behandlung tiefliegender Geschwülste anwandte. Und diese Tiefentherapietechnik weicht nicht wesentlich von der bekannten Albers-Schönbergschen Technik ab. Die Forderungen, welche dabei gestellt werden, sind folgende:

I. Es muß die Schädigung der Haut und der im Strahlenwege liegenden Organe möglichst vermieden werden.

II. Die zu bestrahlenden Gewebe (Tumoren, Eierstöcke) müssen genügend Strahlen erhalten. Diesen Forderungen können wir am besten genügen, wenn wir harte filtrierte Strahlen anwenden und große Haut-Fokusdistanz nehmen. Das Verdrängen der nicht zu bestrahlenden Organe (Därme) geschieht am besten so, wie wir es bei der Nierenröntgenographie tun, durch das Anwenden einer Kompressionsblende mit einem darunterliegenden Luffaschwamm. Das ist in allgemeinen Zügen diejenige Technik, welche wir bei der Tiefentherapie seit dem Jahre 1907 gewöhnlich anwenden. Von Albers-Schönberg haben wir gelernt, die Bestrahlung 4 Tage nacheinander durchzusetzen, da dadurch größere Strahlenmengen ohne Schädigung der Haut verabreicht werden können. Jedes Instrumentarium, mit welchem man harte Röhren (12—14 W) in Betrieb setzen kann, findet Anwendung für gynäkologische Röntgenbestrahlung. Am besten halte ich dafür einen 40—50 cm-Induktor mit Wehneltunterbrecher. Die besten Quecksilberunterbrecher sind nicht dazu geeignet, während 5—10 Minuten solche harte Röhren mit genügender Belastung zu betreiben.[1]) Wie schon oben erwähnt, wenden wir eine Kompressionsblende an; dabei gibt es nichts Besseres, als die klassische Albers-Schönberg-Blende. Die Handhabung ist bequem und einfach, die Kompression kann allmählich und bis zum gewünschten Grade ausgeübt werden. Die Distanz ist allerdings etwas groß, aber dafür wenden wir als Filter nur zwei- bis vierfaches Ziegenleder an und nur selten eine 1 mm dicke Aluminiumplatte.

Vom Ziegenleder-Stanniol-Filter nach Albers-Schönberg sind wir abgekommen, da er zu viel Strahlen zurückhält. Die Forderungen, welche an die Röhren bei den gynäkologischen Bestrahlungen gestellt werden, sind folgende:

I. Sie müssen ziemlich hohe Belastung (2—4 Milliamp.) während 7—10 Minuten aushalten und

II. Sie dürfen dabei ihr Vakuum nicht verändern.

Solche Ansprüche werden sehr gut von den Müllerschen Wasserkühlröhren erfüllt. Um die Leistung dieser Röhren zu erhöhen und das Aufkochen des Wassers zu vermeiden, habe ich seinerzeit[2]) vorgeschlagen, die Kühlung mittels Eis vorzunehmen, da wir dabei die latente

[1]) Selbstverständlich sind auch die Hochspannungstransformatoren („Ideal") usw. sehr geeignet.

[2]) Nemenow. Russki Wratsch 1909, Nr. 24.

Digitized by Google

Schmelzwärme des Eises ausnutzen. Dabei kann die Röhre doppelt so lange im Betriebe bleiben, ohne daß das Wasser aufkocht. Solche Röhren, „Eiskühlröhren" genannt, werden von der Firma Müller-Hamburg hergestellt. Sie unterscheiden sich von den gewöhnlichen Wasserkühlröhren nur durch ihre weite Öffnung und etwas größere Dimension des Wasserbehälters. Außerdem sind sie auf mein Verlangen mit Kohle-Regulierung zuerst ausgerüstet worden. Vor dem Gebrauch wird der Antikathodenzylinder bis zur kugelartigen Erweiterung mit Wasser, und die Kugel selbst mit kleinen Eisstücken gefüllt. Während des Betriebes wird das Wasser von der Antikathode her erwärmt, fängt an zu zirkulieren und schmilzt allmählich das Eis. Dabei ist, solange auch nur ein Stückchen Eis ungeschmolzen bleibt, die Temperatur des Wassers gleich 0°. Natürlich können diese Röhren auch nur mit Wasser gekühlt werden. Die Eiskühlung ist besonders da empfehlenswert, wo das Röhrenmaterial nicht groß ist und mehrere Kranke hintereinander zu behandeln sind.

Die Röhrenunkosten bei den gynäkologischen Bestrahlungen sind natürlich ziemlich groß, aber in großen Röntgeninstituten, wie z. B. bei uns, sind immer solche harte Röhren vorhanden, welche nur für Tiefentherapie gebraucht werden können. Solche Röhren sind natürlich genügend ausgenutzt worden und können noch bei der gynäkologischen Therapie gute Dienste leisten. Gerade diese, oft mehrmals ausgepumpten Müllerröhren scheinen unverwüstlich zu sein. Von den andern Röhren kommen noch die Gundelachschen Röhren mit Rippenkühlung in Betracht.

Aber sie sind lange nicht so konstant wie die Müllerröhren und werden bald bedeutend weicher. Zwei Bestrahlungen hintereinander mit einer solchen Röhre vorzunehmen, ist unmöglich.

Wie oben erwähnt, bestrahlen wir viermal an hintereinanderfolgenden Tagen und warten 2—3 Wochen ab. Die Behandlung fangen wir möglichst bald nach der Menstruation an. Aber sehr oft, bei Blutungen, ist dies unmöglich, und dann nehmen wir die Bestrahlungen auch während der Blutungen vor. Bei stärkeren unstillbaren Blutungen wird die Scheiden- oder sogar die Uterustamponade unumgänglich. Natürlich werden solche Fälle nur stationär behandelt. Was die Strahlmengen, welche wir verabreichen, anbelangt, so verfahren wir möglichst individuell und stimmen nicht mit denjenigen Autoren, welche ungeheure Strahlenmengen verabreichen, welche von Hunderten, ja sogar von tausend x zu reden wissen, überein. Abgesehen davon, daß es etwas schwierig ist, solche Strahlenmengen zu verabreichen, halten wir solche Strahlenmengen direkt für schädlich. Wir können nicht genau wissen, wieviel Strahlen zu den Ovarien und zu der Geschwulst bei dieser Bestrahlungsart gelangen, aber das können wir sicher behaupten: dabei bekommen der Darm und andere inneren Organe solche Strahlenmengen, welche sie gewiß zu schädigen imstande sind. Der Hauptzweck unserer Behandlung liegt in der Hervorrufung der Menopause. Wir glauben zwar auch, daß die Strahlen auch direkt auf die Geschwulst einwirken, aber doch müssen wir dahin streben, daß die Überführung der Frauen in die Menopause nur allmählich, ohne stärkere Erschütterung des Organismus vor sich geht. Wenn wir auf einmal solche heroische Dosen, wie es manche zu tun pflegen, den Frauen verabreichen werden und die Menopause S. Z. mit einem Schlage hervorrufen werden, so werden auch die Ausfallserscheinungen stärker sein müssen und vielleicht werden diejenigen, welche von „Röntgenkastration" sprechen, auch recht haben.

Unsere persönliche Erfahrung lehrt, daß wir mit verhältnismäßig kleinen Dosen auskommen und daß wir die Frauen nicht nur amenorrhoisch machen, sondern auch Geschwülste wesentlich verkleinern, ja sogar zum völligen Verschwinden bringen können. Je nach dem Alter, der Dicke der Bauchdecken, dem Abstande der Spinae und den Krankheitserscheinungen, verabreichen wir größere oder kleinere Dosen. Wenn wir nun eine ältere Frau mit atrophischen Bauchdecken und mit nicht großem Abstand der Spinae iliac. haben, — wenn die Blutungen nicht profus sind, — werden wir natürlich mit kleinen Dosen auskommen können. Wir setzen dann den Kompressionszylinder (13—19 cm Durchmesser) auf die Mitte

Digitized by Google

oberhalb der Symphyse und verabreichen innerhalb 4 Tagen die Gesamtdosis von 10—12 x. 2—3 solche Bestrahlungen werden ausreichen, um die Frau amenorrhoisch zu machen. Wenn aber die Bauchdecken unserer Patientin sehr dick sind, das Becken breit ist, oder wenn sehr starke, unstillbare Blutungen bestehen, dann gehen wir energischer vor. Wir nehmen dann zwei, höchstens aber drei Felder (zwei seitliche und ein mittleres, selten hinteres) und geben dann auf jedes Feld innerhalb 4 Tagen 12—14 x. Wenn die Blutungen nachlassen, gehe ich wieder zu den kleineren Dosen über. Auf diese Weise haben wir bei richtiger Diagnose keinen einzigen Versager gehabt und die Ausfallserscheinungen fehlten überhaupt oder sie waren sehr gering. Die kleinste Serienzahl war 2—, die größte —6.

Die Strahlenmenge wurde mittels des Radiometers von Sabouraud et Noiré, ev. mit der Holzknechtschen Modifikation gemessen.

Im ganzen können wir über 25 abgeschlossene Fälle berichten. Davon 19 Myome, 1— Myom kompliziert mit Cancroid der Uterusschleimhaut, 3— Endometritis glandularis mit unstillbaren Blutungen, 2— Salpingooophoritis. Der älteste Fall steht 4 Jahre unter unserer Beobachtung.

Dem Alter nach können unsere Kranken folgendermaßen eingeteilt werden. Die jüngste Myomkranke war 37 Jahre alt, die älteste 52. Eine Salpingooophoritiskranke war 24, die zweite 33 Jahre alt. 2 Endometritis-Fälle (präklimakterische Blutungen) standen im 40 ten Lebensjahre. 1— im 47 ten.

Myome.

Von den 19 Myomen saßen 18 intramural oder subserös, oder es bestanden intramurale und subseröse Knoten gleichzeitig, und nur in einem Fall submuköse Knoten, welche vorher nicht erkannt wurden. Der Größe nach schwankten die Tumoren zwischen der Größe einer Pflaume bis zu der eines Mannskopfes. Von diesen 19 Myomkranken wurden 18 geheilt, wenn man überhaupt dabei von Heilung sprechen darf. D. h. die Frauen sind amenorrhoisch geworden. Myomherzbeschwerden schwanden, die Blutbeschaffenheit änderte sich auffallend schnell; die Tumoren verkleinerten sich allmählich und konnten in 3 Fällen nicht palpiert werden.[1]) Nur in einem Falle blieb der Tumor unverändert. Im 19. Myomfall, wo, wie schon erwähnt, submuköse Knoten verkannt wurden, blieb die Röntgenbehandlung, trotzdem sie lange genug und energisch durchgeführt wurde, ohne Erfolg — im Gegenteil — die Blutungen verstärkten sich und es mußte zur Exstirpation des Uterus geschritten werden. Da solche Fälle sehr lehrreich sind und der Röntgenbehandlung nicht unterworfen werden sollen, will ich hier die Krankheitsgeschichte beigeben.

B. N., 39 Jahre alt, Frau eines höheren Beamten. Als Kind litt sie an rechtsseitiger tuberkulöser Koxitis und hinkt auch jetzt. Menstruirt seit dem 13. Lebensjahre, immer regelmäßig. Dauer der Menstruation 4—5 Tage, ziemlich reichlich. Im 28. Lebensjahre heiratete sie. Keine Geburten, keine Aborte. Der Mann soll gesund sein. Seit 5 Jahren verstärkten sich die Menses und dauerten länger als sonst. Seit 2 Jahren sind die Blutungen sehr stark, sie verloren ihren menstruellen Charakter. Vor einem Jahre wurde Fibromyom des Uterus festgestellt. Sie wurde mit Mammin behandelt, aber fast ohne jeglichen Erfolg. Die Geschwulst vergrößerte sich. Es gesellten sich starke Schmerzen hinzu. Die Blutungen sind jetzt sehr stark, mit Gerinnseln und dauern 12—14 Tage — kommen unregelmäßig. Da die Kranke die Operation abgelehnt hat, wurde sie zur Röntgenbehandlung überwiesen. Status: Mittlerer Ernährung. Die Haut und die sichtbaren Schleimhäute außerordentlich blaß, etwas ins Gelbe stechend. In der Bauchhöhle kann man eine Geschwulst fühlen, welche um 2—3 Querfinger den Nabel nicht erreicht. Bei der kombinierten Untersuchung (Prof. Sadowski) wurde eine Geschwulst, aus mehreren subserösen Knoten bestehend, festgestellt. Die Größe derselben war ungefähr zwei Mannsfäusten gleich. Der rechte Eierstock lag vor, der linke hinter der Geschwulst. Die Blutuntersuchung hat folgendes ergeben. Hb. 45% Erythrozyten 3,500000 — Leukozyten 6100. Anfang der Röntgenbehandlung am I. XI.

[1]) Die letztgenannten Fälle wurden vor und nach der Behandlung von Prof. Dr. Schirschow untersucht.

Digitized by Google

1910. 1. XI.—4. XI. erste Bestrahlungsserie, 13. XI. Menses, welche 10 Tage dauern. Die Blutungen waren reichlich, die Schmerzen aber geringer. 26. XI.—30. XI. 2. Bestrahlungsserie 15. XII. Menstruation. Dieselbe dauerte nur 6 Tage und war bei weitem nicht so reichlich. Die Schmerzen geringer. 22.—25. XII. 3. Bestrahlungsserie. 8. I. 1911 Menstruation, welche nicht sehr stark war. 21. I. Bei der Untersuchung bekam Prof. Sadowski den Eindruck, daß die Geschwulst sich vergrößert habe, links reichte sie fast bis zum Nabel. 4. I. Blutuntersuchung. Hb. 40%, Erythrozyten 3,855000, Leukozyten 4450, davon 23% Lymphozyten, 70% Polynukleäre, 2% Eosinophile. 4. Bestrahlungsserie. 2. XI. sehr starke Blutung. Die weitere Röntgenbehandlung wurde unterbrochen. Da die Röntgenbehandlung erfolglos war, wandte sich die Kranke an andere Ärzte und sogar an Homöopathen und nach 4 monatelanger Wanderung von Arzt zu Arzt wurde sie in sehr schwerem Zustande (23% Hb.) von Prof. Sadowski operiert, wobei die Gebärmutter und der rechte Eierstock per laparatomiam exstirpiert wurden. Am Uterus saßen mehrere subseröse Knoten, aber auch mehrere submuköse, welche vor der Operation nicht entdeckt wurden. Leider wurde die mikroskopische Untersuchung nicht ausgeführt, da das Präparat durch Zufall verloren gegangen war.

Wenn ich mit allen Autoren, — außer Krönig und Gauß — darin übereinstimme, daß die submukösen Myome der Röntgenbehandlung nicht unterliegen, stimme ich doch nicht denjenigen Autoren bei, welche als Kontraindikation für die Röntgenbehandlung hochgradige Anämie, Herz- und Nierenkrankheiten annehmen. Im Gegenteil — gerade solche Fälle müssen mit Röntgenstrahlen behandelt werden, da die Operation eine unvergleichbar größere Gefahr für sie darstellt. Wer solche ausgeblutete oder an schwerem Herzfehler oder Nierenkrankheiten leidende Frauen mit Röntgenstrahlen behandelt und sie einer lebensgefährlichen Operation entrissen hat, wird sicher Freund der Röntgentherapie werden. Um zu zeigen, was für dankbare Objekte gerade solche Frauen für die Röntgenbehandlung sind, will ich zwei kurzgefaßte Krankheitsberichte aufführen.

G. M., Bäuerin, 50 Jahre alt, wurde am 3. IX. 1911 in die Klinik von Prof. Smirnow aufgenommen. Menstruiert seit dem 17. Lebensjahre, regelmäßig. Im 18. Lebensjahre heiratete sie. 7 Geburten, 1 Abort. Letzte Geburt vor 12 Jahren. Seitdem verstärkten sich die menstruellen Blutungen immer mehr und in der letzten Zeit dauerten sie fast ununterbrochen an. Große Gerinnsel. In der Universitätsfrauenklinik in Dorpat wurde die Abrasio uteri ausgeführt, aber die Blutungen sind nicht geringer geworden. Im April 1911 lag Patientin in der inneren Abteilung, wo die außerordentlich starken Blutungen mit intravenösen Injektionen von 5% Kochsalzlösung bekämpft wurden. Die Blutungen sollen dadurch wesentlich geringer geworden sein. Aber schon 2½ Monate nach dem Verlassen der Klinik wurden die Blutungen noch viel stärker. Die Kranke bemerkte auch, daß die Geschwulst, welche auch vorher durch die Bauchdecken zu fühlen war, sich wesentlich vergrößert hat.

Status: Die Haut und die sichtbaren Schleimhäute sind außerordentlich blaß. Am Gesicht wie auch am ganzen Körper sind Ödeme wahrzunehmen. In der Bauchhöhle rechts ist ein Tumor zu fühlen. Seitens der Atmungsorgane nichts Abnormes. Über dem Herzen, besonders über der Spitze ist ein systolisches Geräusch zu vernehmen. Die Gebärmutter ist wenigstens um das dreifache vergrößert, derb knollig und leicht beweglich.

Blutuntersuchung: Hb. 13% Erythrozyten, 1,087500 Poikylozytose. Wegen der Schwere des Allgemeinzustandes mußte natürlich von der Operation abgesehen werden und die Kranke wurde der Röntgenbehandlung überwiesen. Während der ersten 4 Bestrahlungen am 7., 8., 9. und 10. des X. bekam Patientin ca. 20 x oberhalb des Lederfilters gemessen. Schon vom 14. X. stand die Blutung. 20. X. Blutuntersuchung: Hb. 17%, Erythrozyten 1,240000, Leukozyten 7400. 26.—29. 2. Bestrahlungsserie, Strahlenmenge 10—12 x.

29. X. Blutuntersuchung: Hb. 18%, Erythrozyten 1,300000. Die Geschwulst hat sich auffallend verkleinert. Die Ödeme sind geschwunden. Selbstbefinden sehr gut. 10. XI. 3. Bestrahlungsserie. 10—12 x. Patientin fühlt sich sehr gut, geht herum. 1.—4. XII. 4. und letzte Bestrahlungsserie. Keine Blutungen. Selbstbefinden sehr gut. Die Geschwulst ist kaum fühlbar.

K. E., 50 Jahre, Bäuerin. Aufgenommen in die Gynäkologische Klinik von Prof. Sadowski am 3. XI. 1909. Patientin soll immer gesund gewesen sein. Menses seit dem 14. Lebensjahre. Sie traten regelmäßig alle 3—4 Wochen auf und waren schmerzlos. Die erste Geburt war im 23. Lebensjahre, im ganzen 3 Geburten und 1 Abort. Seit einem Jahr sind die Menses unregelmäßig geworden. Sie kamen öfter und dauerten länger. Es gesellten sich auch Schmerzen im Unterleibe hinzu. In der letzten Zeit klagte Patientin über Herzbeklemmung. Vor 5 Wochen fing Patientin an stark zu bluten. Die Blutung, immer stärker werdend, dauerte fort. Status: Haut und Schleimhäute äußerst blaß. Spitzenstoß nach links unten verlagert. Unter der Herzspitze systolisches Geräusch. Arythmie. Lungen-

Digitized by Google

untersuchung ohne Belang. Der Leib ist aufgetrieben, aber nicht schmerzhaft. Bei der kombinierten Untersuchung stellt sich heraus, daß die Gebärmutter stark vergrößert und derb ist. In der hinteren Wand sind mehrere Knoten bis zur Größe eines Apfels zu fühlen. Links ist der Eierstock, welcher scheinbar mit den benachbarten Organen (Darm) verwachsen ist, zu fühlen. Die Länge des Uteruscavums = 11 cm.

Harnuntersuchung: Spezifisches Gewicht 1015. Im Sediment Nierenepithelien, hyaline und granulierte Zylinder. 1% Eiweiß.

Blutuntersuchung: Hb. 43%, Erythrozyten 2,100000, Leukozyten 6300. Die Temperatur schwankt zwischen 37° und 38°. Infolge der schweren Herz- und Nierenkomplikation und des Allgemeinzustandes der Patientin wurde ex Consilio mit den Therapeuten von der Operation abgesehen und die Kranke der Röntgenbehandlung überwiesen. Schon nach den ersten Bestrahlungen stand die Blutung. Im ganzen wurde diese Kranke nur achtmal bestrahlt (2 Serien). Der Allgemeinzustand besserte sich auffallend rasch, und die Kranke konnte bald nach ihrer Heimat reisen. Die Geschwulstknoten haben sich allerdings nicht wesentlich verkleinert.

Die letzten angeführten zwei Fälle, wie auch mehrere andere, zeigen mit genügender Klarheit, daß weder hochgradige Anämie, noch Herz- oder Nierenkrankheiten uns von der Röntgenbehandluug abschrecken dürfen. Diese zwei Kranken wären aller Wahrscheinlichkeit nach der fortschreitenden Anämie erlägen, wenn nicht die gerade hier zauberhafte Wirkung der Röntgenstrahlen zur Geltung gekommen wäre. Die Angst vor der Verstärkung der Blutungen unter der Wirkung der Röntgenstrahlen scheint mir doch etwas übertrieben zu sein. Ich wenigstens habe nur sehr selten Verstärkung der Blutungen im Anfang der Röntgenbehandlung beobachtet, und wenn es auch passieren soll, können wir immer in der Uterustamponade Zuflucht finden.

Natürlich aber dürfen solche Kranke nicht ambulant behandelt werden. Verstärkung der Blutungen ist besonders bei jüngeren Frauen zu fürchten. Überhaupt, in allen denjenigen Fällen, wo Verstärkung der Blutungen zu fürchten ist, muß man größere Dosen anwenden.

Die Ausfallserscheinungen, welche ich an meinen Kranken zu beobachten Gelegenheit hatte, waren außerordentlich gering. Bei den meisten Kranken fehlten sie vollkommen. Hin und wieder (bei den jüngeren Kranken) habe ich klagen hören über „Wallungen", leichte Kreuzschmerzen, besonders zu derjenigen Zeit, wo die Menses kommen sollten. Diese Beschwerden schwanden aber gewöhnlich, nachdem die Kranken noch einige Zeit lang bestrahlt wurden. Diese Klagen kann ich mir nur so erklären, daß zuerst die Eierstöcke noch nicht genügend unter Wirkung der Strahlen sich verändert haben und zur Zeit der Menstruation Hyperämie, aber keine menstruelle Blutung hervorrufen konnten. Nur mit der weiteren Bestrahlung verändern sich die Eierstöcke so weit, daß sie nicht mehr zur Zeit der Periode auf die Gebärmutter im Sinne der Hyperämie einwirken können und auch die Schmerzen (molimina-artige) bleiben aus. Die oben erwähnten Ausfallserscheiungen — ich muß wiederholen — waren aber so gering, daß die betreffenden Frauen sie sehr gern mit in Kauf nehmen, und froh wären, ohne operiert zu werden, von ihren früheren viel lästigeren Beschwerden (Blutungen, Ischias, Herzbeschwerden usw.) befreit zu sein. Kaum ist mit denjenigen Autoren, welche von Röntgenkastration reden, zu diskutieren. Dieselben haben, wie es scheint, zu wenig mit Röntgenstrahlen behandelte Frauen zu beobachten Gelegenheit gehabt; denn man kann nicht die stürmischen Ausfallserscheinungen, welche man bei der Hegarschen Kastration zu beobachten bekommt, mit den schwersten Ausfallserscheinungen nach der Röntgenbehandlung vergleichen.

Aber auch die Schattenseiten der Röntgenbehandlung der Myome will ich hier erwähnen. Obenan, glaube ich, steht die Gefahr des Übersehens eines Sarkoms. Vorläufig sind unsere diagnostischen Kenntnisse noch nicht so weit, um bei bestehendem Myom das Vorhandensein sarkomatöser Entartung frühzeitig festzustellen und infolgedessen kann es natürlich vorkommen, daß eine sarkomatös entartete Geschwulst mit bestrahlt werden wird. Das ist ein Übel, welches sehr schwierig — ja, so gut wie unmöglich zu umgehen ist. Ich persönlich habe keine Röntgenschädigungen nach dem gynäkologischen Bestrahlungen beobachtet. Nur hin und wieder trat Pigmentation der Haut oder leichtes Erythem auf.

Digitized by Google

Aber größte Vorsicht ist geboten in Anbetracht der Mitteilungen über die Spätreaktion[1]), über die schweren Schädigungen, welche noch nach Monaten auftreten können. Ich glaube aber, daß bei Beschränkung der Strahlenmenge und vorsichtigem Filtrieren solche Schädigungen sicher vermieden werden können.

An dieser Stelle will ich noch einmal hervorheben, daß die Behandlung nur von gut ausgebildeten Fachmännern ausgeführt werden darf.

Präklimaterische Blutungen.

Wie schon erwähnt, verfüge ich im ganzen über drei Fälle von Metrorrhagie. Zwei Frauen standen im 40. Lebensjahre, eine im 47. Die Blutungen waren außerordentlich stark, ja — unstillbar. Die mehrmaligen Ausschabungen blieben ohne jeglichem Erfolg. Bei der mikroskopischen Untersuchung wurde Endometritis glandularis festgestellt. Die Kranken waren im Zustande der schwersten Anämie und bluteten fortwährend, als sie mir zur Röntgenbehandlung überwiesen wurden. In einem Fall mußte ich während der Blutungen, welche so stark waren, daß die Uterustamponade vorgenommen werden mußte, bestrahlen. In diesen beiden Fällen wurde Amenorrhoe erzielt. Letztere stellte sich in beiden Fällen nach der dritten Bestrahlungsserie ein. Dabei konnte ich keine Verstärkung der Blutungen im Anfang der Behandlung feststellen. Die Ausfallserscheinungen fehlten fast vollständig. Die Kranken beklagten sich nur über „Wallungen", aber trotzdem waren sie außerordentlich zufrieden. In einem Falle kamen nach einem Jahre die Menses wieder, welche aber nicht stark waren. In solchen Fällen, wo das Wiederkehren der Blutungen zu fürchten ist, was besonders bei verhältnismäßig jüngeren Frauen der Fall ist, glaube ich, daß es wünschenswerter ist, während 2—3 Jahren in sechsmonatlichen Abständen einige Bestrahlungen prophylaktisch vorzunehmen. An dieser Stelle will ich noch einen Fall von präklimakterischen Blutungen, wo die Röntgenbehandlung von mir angefangen und von Herrn Prof. Albers-Schönberg zu Ende geführt wurde, da dieser Fall in gewisser Hinsicht Interesse bietet, erwähnen.

Es handelt sich um eine 46jährige Frau eines Arztes, welcher vor 9 Jahren ein Eierstock wegen Dermoidzyste entfernt wurde. Seit den letzten 2 Jahren leidet Patientin an sehr starken Blutungen, welche schließlich bedrohlich wurden und die Frau ganz heruntergebracht haben. Die Operation wurde anfangs verweigert und ich fing die Röntgenbestrahlung an. Nur eine Serie von 4 Sitzungen habe ich verabreicht. Dann ging die Patientin ins Ausland, wo die Behandlung von Herrn Prof. Albers-Schönberg zu Ende geführt wurde. Die Frau ist amenorrhoisch geworden. Aber schon nach 3 bis 4 Monaten setzten die Blutungen mit großer Stärke wieder ein. Es mußte zur Operation geschritten werden. Bei dieser stellte sich heraus, daß es sich um eine Dermoidzyste des zweiten Eierstockes handelte. Die Kranke genas, aber es stellten sich sehr starke Ausfallserscheinungen ein.

Dieser Fall soll uns zeigen, wie wichtig es ist, vor Anfang der Röntgenbehandlung der sog. präklimaterischen Blutungen irgendwelche maligne Erkrankungen des Uterus oder Geschwülste der Ovarien auszuschließen. Leider gelingt es aber nicht immer.

Auch in einem Falle von Myom, bei welchem die mikroskopische Untersuchung außerdem Kankroid der Uterusschleimhaut ergeben hatte, erzielte ich Besserung. Der Fall war inoperabel, weil Diabetes und enorme Adipositas bestand. Unter Wirkung der Bestrahlung verkleinerte sich der Uterus; die Blutungen blieben eine zeitlang vollkommen aus. Die starken Schmerzen im rechten Ischiadicus schwanden gänzlich. Diese Kranke steht seit dem Jahre 1910 in Behandlung und fühlt sich leidlich.

---

[1]) Spéder: Les effets immédiats et lointoins des irradiations avec filtration; und Bericht von Klynens aus der Sitzung der „Société belge de Radiologie" am 30. VI. 1912. Fortschritte auf dem Gebiet der Röntgenstrahlen Bd. XIX, H. 6.

Digitized by Google

Salpingooophoritis.

Noch im Jahre 1909 versuchten wir zwei Fälle von chronischer Salpingooophoritis mit Röntgenstrahlen zu behandeln. Eine Kranke war 24, die zweite 35 Jahre alt. Außer Verminderung der Menorrhagien, an welchen eine der Frauen litt, konnte kein Erfolg festgestellt werden. Die Kranken wurden operiert. Die Ovarien wurden mikroskopisch untersucht. Es wurden teilweise Atrophie der Folikel und kapillare Blutungen festgestellt.

Schließlich litt eine der Myomkranken an Craurosis Vulvae mit unerträglichem Jucken. Auch diese Krankheit wurde wesentlich gebessert unter Wirkung der vorgenommenen Bestrahlungen der Vulva. Die letzten Bestrahlungen wurden mit einer Röhre von 6—7 Wh vorgenommen. Jedesmal wurden 5—6 x appliziert. Im ganzen 5 Bestrahlungen mit 2 wöchentlichen Pausen.

Wenn ich jetzt auf Grund meiner Erfahrung den sehr hohen Wert der Röntgenbehandlung für die Gynäkologie bestätigen kann, so will ich noch hinzufügen, daß diese Methode den von ihr erworbenen Platz in der Behandlung von bestimmten Frauenleiden nur dann behaupten wird, wenn die Indikationen zu ihrer Anwendung nicht ohne gewisse Vorsicht erweitert werden. Bei nicht richtiger Auswahl der Fälle wird natürlich die Zahl der Versager immer größer und die ganze Methode kann in Mißkredit geraten. An Totengräbern fehlt es, wie bekannt, zu keiner Zeit.

Deshalb, glaube ich, ist es sehr wichtig, bestimmte Indikationen für die Anwendung der Röntgentharapie in der Gynäkologie aufzustellen und diese ohne wichtigen Grund nicht zu verlassen.

Meinerseits möchte ich folgendermaßen diese Indikationsstellung präzisieren.

1. Die Röntgentherapie ist unbedingt angebracht bei klimakterischen Uterusblutungen, falls durch mikroskopische Untersuchung eine maligne Schleimhautentartung ausgeschlossen sein wird.

2. Myomkranke Frauen, welche außerdem an hochgradiger Anämie, oder Myokarditis, oder an einer Nierenkrankheit oder überhaupt an irgend einer Krankheit, welche die Operation gefährlich macht, leiden — müssen, falls die Myome lästige Symptome hervorrufen, unbedingt der Röntgenbehandlung unterworfen werden.

Besondere Vorsicht ist bei der Behandlung jüngerer Frauen geboten, wegen der Gefahr des Stärkerwerdens der Blutungen im Anfang der Behandlung.

3. Bei myomkranken Frauen, vom 40ten Lebensjahre (oder nahe demselben) an, ist die Röntgentherapie gleichberechtigt wie die Operation. Da aber die letzte doch eine gewisse Lebensgefahr bietet, muß der Arzt der Kranken beide Methoden vorschlagen und dabei auf die Vor- und Nachteile beider hinweisen.

4. Myomkranke Frauen, welche das 40te Lebensjahr um wenigstens einige Jahre nicht erreicht haben, sollen nur dann mit Röntgenstrahlen behandelt werden, falls die Blutungen sehr stark sind und die Operation verweigert wird.

5. Submuköse Myome sind für die Röntgenbehandlung nicht geeignet.

6. Salpingooophoritiden sind ebenfalls für die Röntgenbehandlung ungeeignet.

Um mein Material übersichtlich zu machen, füge ich eine tabellarische Zusammenstellung meiner Fälle bei.

Digitized by Google

Nr.	Alter	Anfang der Behandlung	Diagnose und Symptome	Technik	Serienzahl. Einzelbestrahlung. Bestrahlungsminuten. Dosis in x.
1	41	27. 12. 1908	Myomata subserosa et intramuralia. Mehrere subseröse und interstitielle Tumoren bis zur Größe einer Apfelsine. Operation verweigert. Starke Metrorrhagien. Außerordentlich starke Schmerzen im n. Ischiadicus. Starke Anämie	Fokus-Haut-Distanz = 35 cm. Luffaschwamm, Kompression, Lederfilter. Später Leder-Stanniol. Harte Röhre 10—12 Wh. 2—3 Milliamp. Keine Felderbestrahlung.	6 Serien. 24 Bestrahlungen. 157 Minuten, ca. 75 x.
2	50	14. 11. 1909	Myomata intramuralia. In der hinteren Uterus-Wand mehrere Knoten bis zur Größe eines Apfels. Uterus in toto stark vergrößert. Blutet ununterbrochen seit 8 Wochen. Hb. 43%, Er. 2,100000. Herz nach links erweitert. Arythmie; Systolisches Geräusch. Im Urin 1% Eiweiß. Hialine und granul. Zylinder.	Distanz 31 cm Kompression; Leder-Stanniolfilter. Röhre 12—12 Wh. 1,5—2,5 Ma.	2 Serien. 8 Bestrahlungen. 40 Minuten ca. 25 x.
3	46	20. 10. 1910	9 Geburten. 2 Aborte. Nach den letzten 4 Ausschabungen. 8 Jahre reichliche Menstruationen. Leichte Arterisklerosis. In der hinteren Wand des Uterus eine Geschwulst von Größe zweier Mannsfäuste, welche den hinteren Douglasraum ausfüllt. Eine zweite Geschwulst aus der vorderen Uteruswand aufgehend, kleiner als die andere. Drei Finger oberhalb der Symphyse rechts kann man den vergrößerten und etwas schmerzhaften Eierstock fühlen. Der linke Eierstock liegt hinter der Geschwulst. Myomherz. Sehr starke Bauchdecken.	Haut-Fokus-Distanz 35 cm. Harte Röhre von 12—14 Wh. Leder-Stanniolfilter. 2—3 Ma.	5 Serien. 19 Sitzungen. 103 Minuten.
4	39	1. 11. 1910	Fibromyomata subserosa et submucosa. Uterus zwei Finger unter dem Nabel. Geschwulst von der Größe zweier Mannsfäuste. Hb. 45%. Sehr starke Blutungen. Genauere Krankengeschichte, siehe oben unter B. M.	Haut-Fokus-Substanz 35 cm. Leder-Stanniolfilter. Röhre 9 10 Wh. 2—4 Ma.	4 Serien. 16 Bestrahlungen. 75 Minuten
5	44	6. 12. 1910	Fibromyomata subserosa et intramuralia. Die Größe des Uterus entspricht dem 5. Schwangerschaftsmonat. Einzelne subseröse sehr derbe Knoten durchzufühlen. Rechter Eierstock vergrößert, empfindlich und liegt vorn. Starke profuse Blutungen. Hochgradige Anämie, fast tägliche Ohnmachtsanfälle. Myomherz.	Haut Fokus-Distanz 35 bis 38 cm. Kompression; 2 Felder. Röhre 10—12 Wh. Lederfilter. 2—2,5 Ma.	9 Serien. 35 Bestrahlungen. Zuerst 4½ Monate (24 Bestrahlungen). Nach zirka einem Jahr 6—7 Wochen 11 Bestrahlungen. 249 Minuten zirka 120 x.
6	42	11. 6. 1911	Myoma intramurale. 8 Geburten. 5 Aborte. Seit einigen Jahren Verstärkung der Menses. In der letzten Zeit sehr starke Blutungen. Schwindel. Starke Anämie. Herzarythmie. Im rechten Uterushorn eine Geschwulst von annähernder Größe eines Hühnereies.	Haut-Fokus-Distanz 35 bis 38 cm. Kompression. Lederfilter. Röhre 10—11 Wh. Stromstärke 1,5—2 Ma.	5 Serien. 20 Sitzungen. 151 Minuten.
7	50	7. 10. 1911	Fibromyoma intramurale. Außerordentlich starke Blutungen. 13% Hb. 1,087,500 Er. Poikylozytose. Geschwulst von der Größe einer Apfelsine. (Genauere Krankengeschichte siehe oben unter G. U.).	Es wird während der Blutungen bestrahlt. Haut-Fokus-Distanz 35 cm. Kompression. Lederfilter. Röhre 10—12 Wh. Sekundäre Stromstärke 1,5—2 Ma.	4 Serien. 16 Sitzungen. 90 Minuten.

Digitized by Google

Gesamtdauer der Behandlung	Haut	Unmittelbare Resultate	Nach wieviel Bestrahlungen tritt Amenorrhoe ein	Ausfallserscheinungen	Dauerresultate
3 Monate und 20 Tage	Leichte Bräunung.	Allmähliches Aufhören der Blutungen bis zu Amenorrhoe. Vollkommenes Schwinden der Schmerzen. Blutbeschaffenheit normal. Der Tumor hat sich bedeutend verkleinert.	Nach 12 Bestrahlungen.	„Wallungen", aber im allgemeinen sehr leicht.	Nach 4 Jahren. Amenorrhoisch. Geschwulst sehr klein.
1 Monat.	Keine Veränderung.	Amenorrhoe 65% Hb. Ausgezeichnetes Selbstbefinden. Die Geschwulst hat sich wesentlich nicht verkleinert.	Nach 4 Bestrahlungen.	Keine.	Nach 3 Jahren kein Rezitiv. Gynäkologische Untersuchung nicht vorgenommen.
2½ Monate.	Lichte Bräunung.	Allmähliches Sistieren der Blutungen bis zur vollkommenen Amenorrhoe. Selbstbefinden ausgezeichnet. Bedeutende Verkleinerung der Geschwulst. Schwinden der Schmerzen im rechten Eierstock. Schwinden der Herzsymtone.	Nach 14 Sitzungen.	Sehr leichte „Wallungen".	Nach 6 Monaten: Keine Blutungen. Selbstbefinden vorzüglich. Keine Herzbeschwerden. Die Geschwulst verkleinerte sich um 4—5 mal. Nach 14 Monaten: Die Geschwulst schrumpfte noch stärker. Keine Blutungen. Nach 2 Jahren und 2 Monaten: Keine Blutungen. Selbstbefinden ausgezeichnet.
ca. 3 Monate.	Leichte Bräunung.	Im Anfang der Behandlung verkleinerten sich die Blutungen etwas, aber später wurden sie noch stärker. Behandlung unterbrochen, Wurde operiert. Bei der Operation früher nicht erkannte submuköse Knoten.			
Zuerst 4½ Monate. (24 Bestrahlung). Nach zirka einem Jahr 6—7 Wochen 11 Bestrahlung. 249 Minuten zirka 120 x.	Intakt.	Allmähliches Aufhören der Blutungen bis zur völligen Amenorrhoe. Keine Ohnmachtsanfälle, keine Herzsymptome, sehr gutes Selbstbefinden. Die Geschwulst ist bedeutend verkleinert. Der rechte Eierstock absolut schmerzlos.	Nach 16 Bestrahlungen.	Keine.	Nach 10 Monaten bei gutem Selbstbefinden mäßig starke Blutung, welche nach den wiederholten Bestrahlungen sich nicht wieder erneuert hat. Nach 2 Jahren 1 Monat keine Blutungen mehr. Selbstbefinden sehr gut. Geschwulst langsam, aber immer kleiner werdend.
zirka 4 Monate (Dazwischen eine Pause von 2 Monaten.)	Ganz leichte Bräunung.	Allmählich eingetretene Amenorrhoe. Geschwulst völlig geschwunden. Selbstbefinden ausgezeichnet. Herzsymptome fast gänzlich geschwunden.	Nach 12 Bestrahlungen.	„Wallungen."	Nach 1½ Jahren Selbstbefinden ausgezeichnet. Keine Blutungen. Nach 9 Monaten war die Geschwulst nicht zu palpieren. (Prof. Schirschoff.)
2 Monate.	Ganz leichte Pigmentation.	Blutung stand. Nach einem Monate Hb. — 33%. Er. 2,080,000. Selbstbefinden ausgezeichnet. Geschwulst fast nicht zu fühlen. Oedeme geschwunden.	Nach 4 Bestrahlungen.	Keine.	Nach einem Jahre keine Blutung.

Digitized by Google

Nr.	Alter	Anfang der Behandlung	Diagnose und Symptome	Technik	Serienzahl. Einzelbestrahlung. Bestrahlungsminuten. Dosis in x.
8	44	11. 10. 1911	Fibromyoma intramurale Craurosis vulvae Menorrhagien, starke Schmerzen im Kreuz und N. ischiaticus. Im rechten Uterushorn eine Geschwulst von Größe eines Gänseeies. Sehr starker Pruritus vulvae.	Haut-Fokus-Distanz 38 cm. Kompression. Lederfilter. 2 Felder. Röhre 10—12 Wh. Stromstärke 2—2,5 Ma.	7 Serien. 28 Sitzungen. 140 Minuten. Außerdem 4 Bestrahlungen auf die Gegend der Vulva.
9	44	27. 12. 1911	Myoma intramurale. Starke Metrorrhagien. Starke Anämie.	Haut-Fokus-Distanz 38 cm. Kompression. Lederfilter. Röhre 10—11 Wh. Stromstärke 2—2,5 Ma.	2 Serien. 8 Sitzungen. 68 Minuten 32 x.
10	39	4. 1. 1912	Fibromyomata subserosa et intramuralia. Sehr starke Bauchdecken. Starke Blutungen. Heftige Kreuzschmerzen. Fluor. albus. Myomherz Die Geschwulst in Größe einer Mannsfaust. Im 25. Lebensjahre. Ovariotomie wegen Zyston. Welcher Eierstock entfernt wurde, nicht zu ermitteln.	Haut-Fokus-Distanz 38 cm. Kompression. Lederfilter. Röhre 10—12 Wh. Stromstärke 2—2,5 Ma.	8 Serien. 32 Bestrahlungen. 217 Minuten. 2 Felder.
11	52	17. 1. 1912	Fibromyoma uteri. Seit 10 Jahren sehr starke Menses. Seit 3 Jahren Harnbeschwerden. Uterus drei Querfinger über der Symphyse zu fühlen. Uterus-Cavum 10 cm, links Tube und Eierstock fühlen. Rechts ist ein Tumor, welcher flach an der Gebärmutter sitzt, zu fühlen.	Haut-Fokus-Distanz 35 bis 37 cm. Kompression. Lederfilter. 2 Felder. Röhre 10—12 Wh. Stromstärke 2—2,5 Ma.	4 Serien. 15 Bestrahlungen. 96 Minuten. zirka 50 x.
12	49	20. 4. 1912	Fibromyoma uteri intramurale. Seit 10 Jahren Verstärkung der Menses. Es wurde von Prof. Phenomenow ein Myom festgestellt. Wurde mit Jodätzungen behandelt. Seit einem Jahr wurden die Blutungen bedrohend. Vielfach mußte die Uterustamponade vorgenommen werden. Blutet ununterbrochen. Im rechten Uterushorn ein Myom von der Größe einer Pflaume.	Haut-Fokus-Distanz 37 bis 38 cm. Kompression. Lederfilter. Röhre 10—11 Wh. Stromstärke 2—2,2 Ma.	4 Serien. 16 Sitzungen. 103 Minuten. zirka 50 x.
13	46	10. 5. 1912	Fibromyoma uteri. In der Gegend des inneren Muttermundes eine walnußgroße intramurale Geschwulst. Sonst Gebärmutter gleichmäßig vergrößert. Mäßig starke Menorrhagien.	Haut-Fokus-Distanz 38 cm. Kompression. Lederfilter. Röhre 10—11 Wh. Stromstärke 2,2 Ma.	4 Serien. 16 Sitzungen. 116 Minuten.
14	47	22. 5. 1912	8 Geburten. 1 Abort. Nach welchem die Menses stärker wurden und die Kranke eine Geschwulst im Unterleibe verspürte. Seit 2 Jahren sind die Blutungen profus und sehr stark geworden. Hat Harnbeschwerden, Schwäche und Schwindel. Der Leib von 98 cm Umfang entspricht annähernd dem 7. Schwangerschaftsmonat. Myom von der Größe eines Mannskopfes.	Haut-Fokus-Distanz 40 cm. Kompression, Zylinder von 19 cm Durchmesser. Wird oberhalb der Symphyse aufgesetzt. Lederfilter. Röhre 10—12 Wh. Stromstärke 2 Ma.	4 Serien. 15 Sitzungen. 107 Minuten.
15	41	16. 6. 1912	Fibromyomata intramuralia. Mehrere intramurale Knoten, der größte, von Größe einer Apfelsine, rechts in der vorderen Wand. Menorrhagien. Kreuzschmerzen.	Haut-Fokus-Distanz 37 cm. Kompression. Röhre 10 bis 12 Wh. Stromstärke 2 Ma. Lederfilter. Zweite Serie mit 3 mm Aluminium. Dieselbe Serie mit Instrumentarium und Technik nach Gauß. 3 Felder. 2 seitliche, 1 hinteres.	3 Serien. 14 Sitzungen. 126 Minuten.
16	37	29. 10. 1912	Myom von Größe einer Apfelsine, sitzt zum Teil intramural und zum Teil subserös, an der vorderen Uteruswand. Hb. 55%. Profuse Blutungen. Systolisches Geräusch.	Haut-Fokus-Distanz 35 cm. Kompression. Lederfiilter. Röhre 10—12 Wh. Stromstärke 2 Ma. 2 Felder zirka 60 x.	4 Serien. 15 Sitzungen. 106 Minuten.

Digitized by Google

Gesamtdauer der Behandlung	Haut	Unmittelbare Resultate	Nach wieviel Bestrahlungen trat Amenorrhoe ein	Ausfallserscheinungen	Dauerresultate
4 Monate.	Bräunung.	Amenorrhoe. Schwinden der Schmerzen. Geschwulst nicht mehr zu fühlen. Pruritus bedeutend nachgelassen.	Nach 16 Bestrahlungen.	„Wallungen."	Nach über einem Jahr keine Blutungen.
1 Monat.	Intakt.	Aufhören der Blutungen.	Nach 8 Bestrahlungen.	Keine.	Nach 2 Monaten keine Blutungen, dann keine Nachrichten.
$4^1/_2$ Monate.	Leichtes Erythem, hauptsächlich an der Operationsnarbe.	Aufhören der Blutungen bis zur vollkommenen Amenorrhoe. Absolut keine Beschwerden. Kein Fluor albus.	Nach 24 Sitzungen.	„Wallungen."	Nach 10 Monaten keine Blutungen. Selbstbefinden sehr gut.
2 Monate.	Intakt.	Amenorrhoe. Bedeutende Verkleinerung der Geschwulst. Die ganze Gebärmutter von der Größe einer Apfelsine. Eierstöcke nicht zu palpieren.	Nach 4 Bestrahlungen.	Keine.	Nach 7 Monaten keine Blutung.
2 Monate.	Intakt.	Amenorrhoe. Selbstbefinden außerordentlich gut. Geschwulst nicht zu fühlen.	Nach 4 Bestrahlungen.	Keine.	Nach 6 Monaten keine Blutungen.
2 Monate.	Nach der 3. Serie Erythem, welches bald zurückging.	Amenorrhoe. Verkleinerung der Geschwulst und der Gebärmutter.	Nach 12 Bestrahlungen.	„Wallungen."	Nach 6 Monaten keine Blutungen.
5 Monate zwischen der 3. und 4. Serie findet eine Pause von 4 Monaten statt.	Leichte Bräunung.	Amenorrhoe Schwinden sämtlicher subjektiven Symptome. Selbstbefinden außerordentlich gut. Pat. fühlt sich sehr kräftig. Nach 6 Monaten Geschwulst zirka um die Hälfte verkleinert.	Nach 12 Bestrahlungen.	Keine.	Nach 8 Monaten Amenorrhoe, Geschwulst verkleinert sich langsam aber andauernd und ist z. Z. von der Größe eines Neugeborenenkopfes.
$5^1/_2$ Monate. Zwischen der 2. und 3. Serie 4 Monate Pause.	Intakt.	Schwinden der Schmerzen. Amenorrhoe.	Nach 10 Bestrahlungen.	„Wallungen."	Nach $6^1/_2$ Monaten mäßige Blutungen von menstruellem Charakter. Die Behandlung wird fortgesetzt.
3 Monate.	Intakt.	Amenorrhoe. Besserung des Allgemeinzustandes.	Nach 15 Bestrahlungen.	Keine.	Seit einem Monate Amenorrhoe.

Digitized by Google

Nr.	Alter	Anfang der Behandlung	Diagnose und Symptome	Technik.	Serienzahl. Einzelbestrahlung. Bestrahlungsminuten Dosis in x.
17	45	12. 10. 1912	Fibromyoma intramurale. Uterus 5 Querfinger unterhalb des Nabels. Profuse Blutungen. Starke Anämie.	Haut-Fokus-Distanz 38 cm. Kompression. Lederfilter. Röhre 10—12 Wh. Stromstärke 2—2,5 Ma. Serie besteht aus 3 Bestrahlungen. Eine mit breitem Zylinder, welcher in der Mitte aufgesetzt wird und zweiseitlich mit 13 cm Zylinder.	2 Serien. 6 Bestrahlungen. 18—20 x. 42 Minuten.
18	50	2. 12. 1912	Myomata subserosa et intramuralia. Die Geschwulst wurde vor 10 Jahren festgestellt. Jetzt Uterus 2 Querfinger unterhalb des Nabels. Klagte über Schwere im Leibe u. Kreuzschmerzen. Herzarythmie. Fluor albus Geschwulst wächst ziemlich schnell.	Haut-Fokus-Distanz 35 cm. Kompression. Lederfilter. Röhre 10—12 Wh. Stromstärke 2 Ma.	4 Serien. 14 Bestrahlungen. 106 Minuten.
19	39	20. 12. 1912	Fibromyomata uteri intramurale et subserosa. Geschwulst 3 Querfinger breit oberhalb der Symphyse zu fühlen. Sehr starke profuse Blutungen, welche durch keine Mittel zu stillen sind. Angeborener Mitral Herzfehler. Puls 120 Oedeme. Große Schwäche.	Haut-Fokus-Distanz 38 bis 40 cm. Kompression. Lederfilter. Röhre 10—12 Wh. Stromstärke 1,5 - 2 Ma. 2 Felder.	3 Serien. 12 Bestrahlungen. 130 Minuten. 36 x.
20	50	22. 2. 1911	Fibromyoma des corpus uteri. Degeneratio carcinomatosa mucosae corpus uteri (Cancroid). Enorme Adipositas. Im Harn 6% Zucker. Myokarditis. Sehr starke Schmerzen im rechten Ischiadicus.	Haut-Fokus-Distanz 35 bis 38 cm. Kompression. Lederfilter. Röhre 9—12 Wh. Stromstärke 2—2,5 Ma.	8 Serien. 31 Sitzungen. 200 Minuten.
21	46	5. 4. 1911	Unstillbare Uterusblutungen. Hb. 50%. Vor 9 Jahren ein Eierstock wegen Dermoidzyste entfernt.	Haut-Fokus-Distanz 38 cm. Kompression. Lederfilter. Röhre 10—12 Wh. Stromstärke 2 Ma.	4 Bestrahlungen. 28 Minuten. 12 x. Wegen Abreise ins Ausland von Prof. Albers-Schönberg die Behandlung fortgesetzt. 6 Bestrahlungen in 2 Serien à 6 Minuten = 36 Minuten. Siehe Albers-Schönberg Fall 33. Fortschritte a. d. G. d. Röntgenstrahlen B. XIX, H. 5.
22	39	6. 10. 1911	Seit 5 Jahren (Abort) starke Menorrhagien. Im 4. Monat 1911. — Ausschabung. Mikroskopisch. — Endometritis Glandularis. Die Blutungen verstärkten sich und wurden profus.	Haut-Fokus-Distanz 38 cm. Kompression. Lederfilter. Röhre 10—12 Wh. Stromstärke 1,5—2 Ma.	6 Serien. 22 Sitzungen. 176 Minuten.
23	40	11. 10. 1912	Ulterus myomatosus. Heftige Blutungen seit 2 Jahren. Seit 8. 1912 ununterbrochen Blutung. Keine Mittel halfen. Extreme Anämie. Völlige Prostation. Temperaturschwankungen bis zu 38.	Haut-Fokus-Distanz 35 cm Kompression. 1 mm Aluminiumfilter. Röhre 12—14 Wh. Stromstärke 1,5—2 Ma. 2 Felder. Während der Blutungen und mit ausgeführter Uterustamponade bestrahlt.	4 Serien. 16 Sitzungen. 162 Minuten. 88 x oberhalb des Filters.
24	33	8. 4. 1909	Salpingooophoritis bilateralis chronica. Menorrhagien.	Haut-Fokus-Distanz 32 cm. Kompression. Lederstanniolfilter. Röhre 10—11 Wh. Stromstärke 3,5—4 Ma.	3 Serien. 12 Bestrahlungen. 69 Minuten.
25	24	22. 4. 1909	Salpingooophoritis bilateralis chronica.	Haut-Fokus-Distanz 32 cm. Kompression. Lederstanniolfilter. Röhre 10—11 Wh. Stromstärke 3,5—4 Ma.	2 Serien. 8 Bestrahlungen.

Digitized by Google

Gesamtdauer der Behandlung	Haut	Unmittelbare Resultate	Nach wieviel Bestrahlungen tritt Amenorrhoe ein	Ausfallserscheinungen	Dauerresultate
20 Tage.	Intakt.	Amenorrhoe. Geschwulst wesentlich verkleinert.	Nach 3 Bestrahlungen.	„Wallungen", welche später schwanden.	Nach zirka 4 Monaten keine Blutungen. Selbstbefinden sehr gut.
zirka 2 Monate.	Intakt.	Amenorrhoe. Die Geschwulst verkleinerte sich: steht 4—5 Querfinger unterhalb des Nabels. Selbstbefinden sehr gut.	Nach 7 Sitzungen.	„Wallungen."	1 Monat amenorrhöisch.
2 Monate.	Intakt.	Die Blutungen nahmen bedeutend ab. Die Behandlung wird fortgesetzt.			Seit 1 Monat amenorrhoisch.
zirka 3 Jahre.	Intakt.	Schmerzen im Ischiadikus völlig geschwunden. Die Blutungen verminderten sich u. blieben lange Zeit völlig aus. Selbstbefinden ziemlich gut.			Die Behandlung wird mit mehrmonatlichen Pausen fortgesetzt. Selbstbefinden ziemlich gut. Uterus-Cavum verkleinerte sich.
	Intakt.	Nach der 1. Serie: Blutungen dauerten fort. Nach der späteren Behandlung standen die Blutungen.		„Wallungen."	Nach 4 Monaten sehr starke Blutung. Zur Operation geschritten, wobei eine Dermoidzyste des Eierstocks festgestellt und exstirpiert wurde. Nach der Operation starke Ausfallserscheinungen.
$3^1/_2$ Monate.	Intakt.	Amenorrhoe.	Nach 18 Bestrahlungen.	„Wallungen."	Nach 13 Monaten menstruelle Blutung, welche 4 Tage dauerte. Nach 4 Bestrahlungen keine Blutungen mehr.
$2^1/_2$ Monate.	Leichte Bräunung.	Amenorrhoe. Schnelle Besserung des Allgemeinbefindens.	Nach 12 Bestrahlungen.	„Wallungen."	Seit 3 Monaten keine Blutungen.
$1^1/_2$ Monat.	Bräunung.	Geringer gewordene Blutungen.			Die Kranke kam zur Operation. In den Ovarien teilweise Athrophie der Follikel. Kapillare Blutungen.
ca. 1 Monat.	Intakt.	Keine.			Wurde operiert.

Digitized by Google

Eduard Schiff †.

Mit Professor Schiff verliert die Wiener Dermatologenschule einen älteren tüchtigen Fachmann und Fachgelehrten. Aus der Schule von Professor Auspitz, eines hervorragenden Hebra-Schülers, hervorgegangen, ein langjähriger Assistent von Auspitz an dessen Abteilung an der Poliklinik, hatte Schiff neben gründlicher dermatologischer Ausbildung den kritischen Blick und den auf das Praktische gerichteten Sinn von Auspitz übernommen.

Er war mit unter den allerersten, welche die Bedeutung der Röntgenstrahlen für die Medizin, für die Diagnose sowohl als auch die Therapie erkannten; er war mit Freund zusammen der erste, der ein Röntgeninstitut in Wien errichtete, das lange Zeit in Wien die einzige Stätte für das Studium und die didaktische Tätigkeit auf dem Gebiete der Lichttherapie war. Später errichtete er selbständig das noch heute bestehende, vom k. k. Unterrichtsministerium geförderte Institut, in welchem er neben der diagnostischen und kurativen Tätigkeit seine vielbesuchten Kurse abhielt.

Ebenso war Schiff der erste, der die Bedeutung des Radiums für die Behandlung gewisser Hautkrankheiten auf Grund von Studien, die er in Paris machte, richtig einschätzte, der erste, der in Wien die Behandlung mit Radium einführte, bereits vor Jahren in der k. k. Gesellschaft der Ärzte Radiumkapseln demonstrierte, der erste, der in Wien seit Jahren die Radiumtherapie übte. Seine materielle Unabhängigkeit setzte ihn in die Lage, sein Institut allen Ansprüchen entsprechend einzurichten, einen Original-Finsen-Apparat und reichliche Mengen Radium demselben zur Verfügung zu stellen.

Ein nüchterner und kritischer Geist, hat aber Schiff wiederholt auf die Gefahren der Lichtbehandlung in den Händen Unerfahrener hingewiesen.

Von großer, allgemeiner Bildung, ein Mann, der Französisch, Englisch, Italienisch fließend sprach und schrieb, stand er mit zahlreichen ausländischen Fachkollegen in inniger Verbindung und hat das Verdienst, den deutschen Fachleuten die Kenntnis so manches hervorragenden medizinischen Werkes, wie des histologischen Atlas von Leloir und Widal, vermittelt zu haben. Kunstsinnig und kunstverständig, ein liebenswürdiger und geistreicher Kauseur, war Schiff in der Wiener Gesellschaft eine sehr bekannte Figur, die nie fehlte, wenn ein besonderes musikalisches, theatralisches oder Wohltätigkeitsfest die Wiener Gesellschaft vereinigte, und so hinterläßt sein Hinscheiden eine Lücke nicht nur im Kreise der Fachkollegen, sondern auch in der Wiener Gesellschaft.

E. Finger.

Correspondenz[1]).

Nachtrag

zu unserem in Heft 1 erschienenen Aufsatz über Verwendung der Kassetten und Verstärkungsschirme.

Von Doz. **Kienböck** und Doz. **Holzknecht.**

Wir werden nachträglich von befreundeter Seite darauf aufmerksam gemacht, daß bereits A. Köhler in seinem bekannten „Röntgenverfahren in der Chirurgie“ (Sammlung von H. Bauer, Bd. 1, 1911) zum großen Teil ähnliche Vorschläge macht.

In der Einleitung heißt es (S. 7):

„Verfasser hält — nachdem er früher einmal eine Zeitlang Kassetten anwandte — seit Jahren an dem Verfahren des Einschlagens der Platten in Papier fest und glaubt nicht, daß er jemals wieder zu Kassetten übergehen wird.

Bei Verstärkungsschirmen ist eine Kassette nicht nötig, es genügt, dem Verstärkungsschirme noch eine Glasplatte aufzulegen, wodurch dasselbe erreicht wird. So werden alle drei Dinge in folgender

[1]) Seitens der Redaktion der Fortschritte auf dem Gebiete der Röntgenstrahlen ist eine **Auskunftsstelle** für alle auf die Anwendung der Röntgenstrahlen sich beziehenden Angelegenheiten eingerichtet worden. Fragen medizinischer, physikalischer oder technischer Art werden beantwortet und, soweit dieselben von allgemeinem Interesse sind, unter dieser Rubrik publiziert. Alle Anfragen sind direkt an die Redaktion Prof. Dr. Albers-Schönberg, Klopstockstr. 10, Hamburg, zu richten.

Digitized by Google

Digitized by Google

Digitized by Google

Anordnung zusammen eingeschlagen: Glasplatte, ihr zugewandt die Rückseite des Verstärkungsschirmes, Schichtseite des Verstärkungsschirmes zugewandt der Schichtseite der photographischen Platte. Bei der Aufnahme liegt dann die Glasplatte, die Rückfläche des Verstärkungsschirmes und die Schichtseite der photographischen Platte dem Patienten zugewandt. Auf diese Weise erhält man auch kein seitenverkehrtes Bild."

Dies ist genau der später von uns empfohlene Vorgang. Wir haben allerdings in unserem Aufsatz zum Schlusse gesagt:

„Wir zweifeln nicht daran, daß mancher bei Verwendung der Verstärkungsschirme so verfährt wie wir, es vielleicht auch in irgendeiner Publikation nebenbei erwähnt; doch hat dies nicht ausgereicht, den alten Übelstand gründlich auszumerzen."

Dennoch tut es uns leid, nicht früher auf die Bemerkungen des geschätzten Kollegen aufmerksam geworden und dadurch in die Lage gekommen zu sein, dessen Verdienste sogleich entsprechend zu würdigen. Andererseits freut es uns, daß auch andere gegen Vorrichtungen protestieren, die uns unnötig und kostspielig erscheinen.

Bücherbesprechungen.

J. Schwenter-Bern: **Leitfaden der Momentaufnahme im Röntgenverfahren.** Otto Nemnich. 1913. 14 M.

Verfasser befürwortet eine einheitliche Nomenklatur.

Expositionszeiten		Bezeichnungen
1. von $^1/_2$ bis 2 Sekunden	Momentaufnahmen	Kurzzeitige oder Schnellaufnahmen,
2. unter $^1/_2$ Sek. bis ungefähr $^1/_{80}$ Sek.		Rapidaufnahmen.
3. $^1/_{80}$ Sek. oder kürzer		Eigentl. Momentaufnahmen oder Einzelschlagaufnahmen, auch Blitzaufnahmen.

Nach einem historischen Rückblick über die Entwicklung der Momentaufnahme wird die Bedeutung dieser Technik, die vorwiegend in der präzisen Aufnahme bewegter Organe besteht, geschildert. Es folgt eine Darstellung der meisten modernen Momentapparate. Hilfsgeräte werden besprochen und praktische Winke gegeben. Einzelne gute Textbilder zeigen die erreichten Erfolge. Den Schluß bilden die Moment-Fernaufnahmen und die Kinematographie. Dem Buch sind eine Reihe von Röntgenogramme in photographischer Reproduktion (N. P. G.) angefügt. Die Ausstattung des Leitfadens ist eine vorzügliche. A. S.

Friedrich Dessauer: **Die neuesten Fortschritte in der Röntgenphotographie.** Otto Nemnich. M. 1.20.

Es wäre zu wünschen, daß endlich die veraltete Bezeichnung „Röntgenphotographie" verschwände. Die Bezeichnung „Röntgenographie" ist allgemein angenommen worden. Die Abhandlung enthält eine flott geschriebene Darstellung der Dessauerschen Technik und der Apparatur der Veifawerke. Es werden Phasenaufnahmen und Bewegungsaufnahmen (Kinematographie) beschrieben. A. S.

Béla Alexander: **Die Untersuchung der Nieren- und Harnwege mit Röntgenstrahlen.** Verlag von Otto Nemnich, Leipzig. 1912.

Das Buch von Alexander umfaßt die gesamte Nieren- und Nierensteindiagnostik. Es zerfällt in sechs Kapitel, die durch schöne Handzeichnungen des Autors nach den Originalplatten reich ausgestattet sind. Eine meisterhafte photographische Tafel ist dem Werke beigegeben, auf der man die Niere in plastischer Weise zum Greifen deutlich erkennt. Die Linienzeichnungen sind sehr gut gelungen und geben nicht nur dem Anfänger, sondern auch dem Kenner reiche Gelegenheit, besonders bei Benutzung der Vergleichsbilder, die Pathologie der Nieren-, sowie die Technik der Konkrementuntersuchung kennen zu lernen. Solche Bücher wie das vorliegende, dem großen Material eines Zentralinstitutes entnommen, sind von besonderem Nutzen für kleinere Institute, denen die Nierensteinfälle nicht in so reich-

Digitized by Google

lichem Maße zufließen. Jeder, der sich mit der Technik der Nierenuntersuchungen persönlich befaßt hat, kennt die Schwierigkeiten der richtigen Deutung der Platten. Es gehört eine jahrelange Übung dazu, die vielen Klippen der Fehldiagnosen sicher zu umschiffen. Hierbei wird in Zukunft das Buch von Alexander ein wirksames Hilfsmittel sein. A. S.

Internationale Fachliteratur.

Vereine und Kongresse.

Rheinisch-westfälische Gesellschaft für innere Medizin und Nervenheilkunde zu Düsseldorf am 9. III. 13.

Stuertz-Cöln: **Die trockene Tuberkulose im Röntgenbilde.** Die Lungentuberkulose kennzeichnet sich auf der Röntgenplatte als fleckige Strukturstörung. Bei umfangreichen Infiltrationen können die Flecken zu großen Schattenbezirken konfluieren, bei denen aber im Gegensatz zu der homogenen Schattenbildung der einfachen pleuritischen Schwarten, der pleuritischen Ergüsse, der crupösen Pneumonien, und im Gegensatz zu dem feinen Schattenschleier bei Induration nach Pneumonien, immer wieder das fleckige Strukturbild als gerade der Tuberkulose eigentümlich erkennbar bleibt.

Nun kann man, wie der Vortragende beobachtet hat, und wie er auf dem internationalen Tuberkulose-Kongreß, April 1912, bereits mitgeteilt hat, aus der Art der Flecken im Lungenfeld erkennen, ob es sich um eine zur Einschmelzung neigende, bösartige Lungentuberkuloseform handelt, oder um eine gutartigere mildere, mehr zu Bindegewebsbildung und Vernarbung neigende Form, d. h. um trockene oder bereits vernarbte und abgeheilte Tuberkulose.

Die zur Einschmelzung und zum Gewebszerfall neigende Form ist charakterisiert durch weiche Fleckelung, durch verschwommene unscharf begrenzte Flecken, ähnlich aufgestreuten Watteflocken.

Die trockene, zu reichlicherer Bindegewebsbildung, zu trockener Verkäsung und Vernarbung, oder gar zu völliger Bindegewebsumwandlung neigende Tuberkulose des Lungengewebes ist charakterisiert durch scharf begrenzte, mehr körnige Flecken von Hirse- bis Reiskorn-, Erbsen- und Bohnengröße, sowie durch verbindende, mehr oder weniger scharf begrenzte Schattenstränge und schlierenartige Züge.

Dies von der Watteflockenart ganz verschiedene Strukturbild macht mehr den Eindruck, als ob feuchter Sand auf die Platte gestreut wäre.

Auf einem Lungenbild können weich gefleckelte Lungenpartien neben scharf begrenzten bzw. gekörnten Fleckelungen vorkommen, entsprechend den mannigfaltigen, teils einschmelzenden, teils zur Bindegewebsvernarbung neigenden Krankheitsbildern in ein und derselben Lunge.

Die einschmelzenden, mehr weich-fleckigen Strukturbilder entsprechen den Lungenpartien, über welchen man feuchten (mittel- bis großblasigen und klingenden) Katarrh hört. Die mehr körnigen Strukturbilder entsprechen den Lungenpartien mit trockenen Rhonchi oder den Lungenpartien, die frei von jeglichem Katarrh oder gar schon abgeheilt sind.

Diese körnigen Strukturstörungen der tuberkulösen Lunge sind die diagnostisch wichtigen, weil sie sich oft der Auskultation entziehen. Die betreffenden Lungenpartien können oft nur durch die Röntgenplatte als tuberkulös affiziert und in ihrer Atmungsfläche oft wesentlich beschränkt erkannt werden. Es ist oft erstaunlich, wie viel umfangreicher sich die tuberkulöse Affektion bei solchen trockenen Lungentuberkulosen auf der Platte darbietet, als nach der Auskultation und Perkussion. Andererseits kann man diese tuberkulösen Partien der Lunge auch als gutartig tuberkulös oder schon abgeheilt betrachten.

Das hat nicht nur wesentlichen diagnostischen, sondern auch prognostischen Wert. Man wird manche Fälle vorsichtiger beurteilen betreffend Heilungskurdauer; andere Fälle wiederum als prognostisch günstig wegen der deutlich erkennbaren Heilungstendenz, zumal wenn in den anderen Lungenpartien, besonders in den Spitzen, weiche Fleckelung fehlt.

Die Anthrakose und die Pneumokoniosen, insbesondere die Chalikosis machen eine ganz ähnliche Strukturstörung und ebenfalls gekörnte, scharf begrenzte Fleckelung, die aber mehr gleichmäßig über die ganzen Lungenfelder übergreift. Der Vortragende weist das an einschlägigen Obduktionsfällen nach, die genau histologisch untersucht sind und mit den Röntgenbildern verglichen, die vorstehenden Darlegungen bestätigen. Die eingehendere Behandlung des Themas wird an anderer Stelle veröffentlicht werden.

Mit der Deutung von Flecken in der Lunge muß man also sehr vorsichtig sein und stets berücksichtigen, daß die ebenfalls den Oberlappen bevorzugende Anthrakosis dieselben Flecken macht, wie die trockene, bzw. abgeheilte Tuberkulose. Chalikosis und Siderosis wird man nur bei beruflich einschlägigen Kranken differential-diagnostisch berücksichtigen brauchen.

Digitized by Google

Differential-diagnostisch kommt dann noch in Betracht die Lungenlues, die sich ähnlich wie die Lungentuberkulose verhält, aber durch die serologische Probe, übrige Körperuntersuchung und eventuell spezifische Therapie zu diagnostizieren oder auszuschließen ist. Außerdem ist die Lungenlues sehr selten.

Ferner kommt die Miliartuberkulose in Betracht, die ebenfalls eine sehr charakterische Strukturstörung macht, und sich von dem Bilde der trockenen Lungentuberkulose und dem Bilde der Vorschreitenden, weichen Tuberkuloseform sehr deutlich unterscheidet: Die Miliartuberkulose macht ein aufgequollenen Sagokörnern gleichendes Bild. Die weichbegrenzten Körner sind alle fast gleich groß und sind über das ganze Lungenfeld gleichmäßig verteilt. Das ist bei den anderen Tuberkuloseformen niemals der Fall. Die Miliartuberkulose kann auf dem Röntgenbild nie mit den anderen Tuberkuloseformen verwechselt werden.

Als Voraussetzung für eine richtige Erkennung und Deutung muß die technisch richtige An-Anfertigung der Röntgenaufnahme verlangt werden. Die Röntgenbilder müssen folgende Forderungen erfüllen:

1. Die Weichteile im Lungenfeld müssen gut differenziert sein und mit weichen Röhren (Beez 1 bis $2^1/_2$ Grad) aufgenommen sein.

2. Die Wirbelsäule und die Rippen dürfen im Herzschatten höchstens eben angedeutet sein, keinesfalls aber so deutlich sein, daß man die Zwischenwirbelspalten im Herzschatten erkennt. Solche Platten sind überexponiert und zur Beurteilung der Lungenstruktur unbrauchbar.

3. Die Zwerchfellkonturen, die Clavicula und Rippenkonturen müssen scharf sein, als Beweis dafür, daß bei der Aufnahme Atmungsstillstand vorlag. Wenn kein Atmungsstillstand vorlag, können natürlich scharf begrenzte Krankheitsherdchen bzw. Bindegewebsknötchen nicht scharf begrenzt auf die Platte projiziert werden. Autoreferat.

82. Versammlung des ärztlichen Zentralvereins. Samstag den 1. Juni 1912.

Iselin: **Institut für Röntgentherapie der chirurgischen Klinik in Basel.** Iselin berichtet über die Erfahrungen seiner $5^1/_2$jährigen Tätigkeit. Zuerst werden Einrichtung und Betrieb eines solchen Institutes erörtert. Betriebskosten pro Jahr Fr. 4000.— mit Röntgenwärter und Stromverbrauch. Mit drei Gundelach Intensivstromröhren, die alle zehn Minuten gewechselt werden, und nur mit 1,5 M. A. belastet werden, wird die Arbeit ein halbes Jahr geleistet, 1800—2000 Sitzungen pro Jahr. Diese Gundelachröhre hält bei dieser Beanspruchung sechs bis neun Monate.

An zweiter Stelle werden die Schäden der Haut nach Tiefenbestrahlung, die Frage des Hautschutzes und die Wachstumsstörungen durch Epiphysenschädigungen besprochen. Das Sabouraudsche Meßverfahren, bestimmte Verfärbung des Bariumplatincyanürplättchens durch Lichtwirkung, war von Anfang an ausschließlich im Gebrauch. In der ganzen Zeit ist nur einmal eine Verbrennung (zweiten Grades) erzeugt worden, selten Röntgenerythem. Die Fragen: 1. wie oft darf bestrahlt werden? 2. Wie bald kumuliert sich die Wirkung? 3. Sind alle Körpergegenden gleich empfindlich? Werden an Hand einer statistischen Zusammenstellung aller Beobachtungen (3500 Sab. bei 950 Patienten) beantwortet. Ohne Frühschädigung, Erythem, oder Verbrennungen sind durch Häufung der Wirkung der Tiefendosen chronische Röntgenschädigungen: Pigmentdefekt, Hautatrophie, Teleangiektasien und sogar siebenmal chronische Röntgengeschwüre, und zwar nicht während der Behandlung, sondern $^1/_4$—$1^1/_2$ Jahre nach der letzten Bestrahlung aufgetreten. Fünf Geschwüre entstanden am Fuß, bei offenen mehrfach operierten Tuberkulosen auf Grund alter Fistelnarben, und zwar nach 4—$4^1/_2$ Sab. Der Fuß ist besonders empfindlich wegen seiner schlechten Blutzirkulation. Liegende Patienten sind wegen Verbesserung der Zirkulationsverhältnisse weniger Schädigungen ausgesetzt. Bei Tiefenbestrahlung werden die Schäden nicht vorwiegend durch Epithelbeschädigung, sondern wie an Hand von Beobachtungen wahrscheinlich gemacht wird, durch primäre Schädigung der Gefäße verursacht. Als Hautschutz wurden verwendet: 1. Filtration durch 1 mm dickes Aluminium. 2. Die Schwarzsche Anämisierung der Haut durch Druck (Aluminium als Blendendeckel, Iselin) (Biersche Staubinde, Schwarz) (regulierbares Luftkissen, Christen). 3. Bestrahlung in Zeiträumen von drei bis vier Wochen. 4. Wechsel der belichteten Stelle. Warnung vor Adrenalininjektion. Die Wachstumsschädigungen durch Röntgenlicht sind oft schwer von der Wirkung der Tuberkulose zu unterscheiden. Demonstration eines Versuchshundes mit 3 cm Verkürzung des Fußes (vergleiche Dieterle und Iselin, Verhandlungen der medizinischen Gesellschaft Basel, Corr.-Blatt, 1910, Nr. 26); ferner Vorführen von kindlichen Patienten mit $1^1/_2$ cm Verkürzung des Fußes und des Unterschenkels nach Bestrahlung.

Im dritten Teil der Demonstration wird die Behandlung der Tuberkulose mit Röntgenlicht besprochen. Die Beeinflussung der Drüsentuberkulose wird in einem besonderen Artikel im Korrespondenz-Blatt erörtert. Alle Formen dieser Tuberkulose lassen sich beeinflussen. Am Schluß der Demonstration vorgeführte Patienten beweisen die Behauptung. Das Röntgenlicht zerstört das Granulationsgewebe, wie an tuberkulösen Granulationsgeschwülsten (Granulomen) am deutlichsten sichtbar ist, und bringt tuberkulöse Sehnenscheidenwucherungen nach 6—8 Sab. zum Schwund.

Digitized by Google

Knochen- und Gelenkstuberkulose wird günstig beeinflußt; das hat Verfasser in seiner ersten Veröffentlichung (1910, Deutsche Zeitschrift für Chirurgie, Bd. 103) dadurch bewiesen, daß er Patienten mit schlechtem Allgemeinbefinden und solche mit vielfachen Herden belichtete. Heilung von Amputationskandidaten und Heilung der bestrahlten Herde im Gegensatz zu nicht bestrahlten beim selben Patienten haben die günstige Wirkung gezeigt. Nach diesem Beweis hatte ein Versuch im großen Maßstab mit dem ganzen Material der Knochen- und Gelenkstuberkulose, welches von den Direktoren der Klinik: Prof. Wilms und Prof. de Quervain dem Institut zur Verfügung gestellt worden ist, die Grenze der Leistungsfähigkeit des Verfahrens und die Anzeige dafür zu bestimmen.

Die Grenzen zum vornherein gesteckt: 1. durch die ungenügende Tiefenwirkung: in 4 cm Tiefe nur noch 40% der Anfangsintensität; 2. durch Dichtigkeit des Knochens; 3. durch die Empfindlichkeit der Haut trotz Röntgenschutz. Die Grenzen werden veranschaulicht durch Vorführen von Versagern: Großer Tumor albus des Knies beim Erwachsenen, Hüftgelenkstuberkulose mehrfach ohne Erfolg operiert, bei 14jährigem Knaben; Fußwurzeltuberkulose bei voluminösem Fuß. Synoviale Handgelenkstuberkulose bei Patientin mit Allgemeintuberkulose. Osteomyelitis tbc. radii; trotz vielfacher Bestrahlung bei nachträglicher Operation tuberkulöses Granulationsgewebe im Knochen vorhanden. Exkochleation ohne Weiterbestrahlung, ebenfalls erfolglos. Amputation. Tuberkulöse Osteomyelitis des unteren Sibiaendes. Trotz Röntgenbehandlung entstehen zwei große Sequester. Einfache Ostitis tbc. eines Fingergrundgliedes ohne Weichteilbeteiligung völlig erfolglos, Ebenso nutzlos Behandlung mit interstitieller Jodoforminjektion. Fortschritte des Knochenprozesses. Ungeeignet für Röntgentherapie sind: 1. Tiefsitzende Herde, Hüftgelenk, Schultergelenk, Ileosakralgelenk. Hier Bestrahlung schmerzlindernd, sekretionsvermindernd. 2. Tumor albus bei Erwachsenen. 3. In Knochen eingeschlossene Herde. Hier Excochleation mit Bestrahlung vereinigt. 4. Ostitis tbc. selbst bei Fingerknochen, wenn die Weichteile nicht beteiligt sind.

Tabellen über die Erfolge bei Hand-, Knie- und Fußgelenkstuberkulose zeigen, was die Röntgenbehandlung Positives leisten kann. Die Erfolge beweisen vor allem den gutartigen Charakter der Knochen- und Gelenkstuberkulose. Im allgemeinen die besten Erfolge bei Kindern und Alten. Die verrufensten fistelnden Tuberkulosen haben für dieses Verfahren eine so gute Prognose, daß Vortragender die Eiterung bei den Gelenks- und Knochentuberkulosen als Heilungsvorgang auffaßt. Gut beeinflußt werden auch schwere Rezidive nach Operationen. Damit die Röntgenstrahlen ihre Wirksamkeit entfalten können, muß eine Angriffsfläche gegeben sein. Das sind leicht zerfallene Zellen und Gewebe (Eiter- und Granulationsgewebe). In diesen Fällen wirken die Röntgenstrahlen vorwiegend durch Autolyse, deshalb ist guter Erfolg zu erwarten bei eiternden Tuberkulosen und bei frischen Rezidiven nach Operationen; also Fälle, in welchen die Voraussetzung zum Zellzerfall und Freiwerden von Fermenten gegeben ist.

Auch bei synovialer Tuberkulose wurden sehr gute Erfolge am Handgelenk, Ellenbogen und Fußgelenk, namentlich bei jugendlichen Individuen, beim Kniegelenk erzielt, namentlich dann, wenn Gelenkserguß vorhanden ist. Sehr günstig war die Wirkung auch bei Fußwurzel, Kalkaneus- und Talustuberkulose, also bei Knochen ohne dichte Kortikalis, bei jungen und bei alten Leuten, gleichgültig ob offen oder geschlossen.

Die Sonnenbehandlung ist besonders günstig bei Patienten mit multiplen eiternden Tuberkulosen. Der günstige Einfluß der Sonnenbehandlung rührt nicht daher, daß die Sonne die einzelnen Herde besser beeinflußt als die Röntgenstrahlen, sondern weil sie durch eine allgemein kräftigende Wirkung dem Kranken über den kritischen Punkt der drohenden Erschöpfung durch die Eiterung hinweghilft. In diesen Fällen ist die Sonnenbehandlung der Röntgentherapie weit überlegen. Für alle schweren Tuberkulosen überhaupt ist eine gleichzeitige Behandlung mit Sonnen- und Röntgenlicht anzuraten, eine Besonnung des ganzen Körpers und Röntgenbelichtung der erkrankten Herde. Die bestrahlten Herde sind bei der Besonnung vor dem Sonnenlicht zu schützen. Beiden Behandlungsarten scheint gemeinsam zu sein, daß sie das Übermaß der Eiterung vermindern, und zwar dadurch, daß sie das Granulationsgewebe in den Abszeßhöhlen und den Fistelgängen, welches die Hauptmasse des Eiters liefert, sehr rasch zurückbildet. Dadurch wird der unnötige Verlust eingeschränkt. Auch nach Röntgenbelichtung, ohne Verbesserung der Lebensbedingungen, beobachtet man sehr häufig eine rasche Gewichtszunahme. Um die Eiterung nicht ganz abzustellen, müssen die Fisteln mit Bleiplättchen gedeckt werden. Ein zu rascher Verschluß der Fisteln kann bei Mischinfektion zu Gelenksempyem führen. Diese günstige Einwirkung auf die Fisteln kann auch dazu benützt werden, fistelnde Tuberkulosen zu geschlossenen und so einer operativen Behandlung zugänglich zu machen.

Demonstration von zahlreichen völlig geheilten Patienten beweisen, daß das Röntgenlicht für die Chirurgie ein sehr wertvolles Hilfsmittel in der Behandlung der chirurgischen Tuberkulose ist. Wenn es auch nicht überall als selbständiges Heilmittel genügt, so begünstigt es in anderen Fällen sehr deutlich den Heilungsverlauf.

Corr.-Blatt f. Schweizer Ärzte, 1912, Nr. 23.

Digitized by Google

Gesellschaft für Geburtshilfe und Gynäkologie zu Berlin. 28. Juni 1912.

Haendly: **Röntgenbestrahlung des Carcinoma cervicis uteri.** Gute Erfolge bei inoperablen Karzinomen: auffallende Schrumpfung, Aufhören der Jauchung und der Blutung, Temperatursteigerungen als eine Reaktion auf die Resorption von zerfallenem Eiweiß, subjektiv Besserung des Allgemeinbefindens und Abnahme der Schmerzen. Redner betont, daß die Vaginalschleimhaut größere Röntgendosen verträgt als die gewöhnliche Haut und demonstriert die angewandte Technik: Bleiglastuben, mit denen das Karzinom eingestellt wird und auf die dann ein Röhrenhalter aufgesetzt wird. Rückenlage mit flektierten Beinen, $^1/_2$ Stunde lange Sitzungen.

Diskussion: Bumm berichtet über mehrere Fälle von inoperablen Collum carzinom, in welchen die Bestrahlungen zu einer wesentlichen Verkleinerung der Tumoren, zur Einschrumpfung, Abnahme der Jauchung und besonders zu einer erheblichen subjektiven Besserung geführt hatten. Diese Art der Behandlung wird in seiner Klinik jetzt fortgeführt und weiter geprüpft. Werner (Hamburg).

Wissenschaftlicher Abend im Allgem. Krankenhaus St. Georg. 21. II. 1913.

Lohfeldt demonstriert Diapositive von Skizzen einer Magen-Aufnahme und Durchleuchtung. Es handelte sich um einen sanduhrähnlichen Magen, bei dem eine charakteristische Zweiteilung durch einen quer über den Magen verlaufenden Netzstrang bewirkt wurde. Recht deutlich wurde die Zweiteilung erst beim Palpieren vor dem Leuchtschirm sichtbar, wo eine helle Linie genau den Verlauf des Stranges andeutete. Die Diagnose: „sanduhrähnlicher Magen bewirkt durch Strang" wurde auf Grund des Röntgenbefundes gestellt und durch Operation bestätigt Auch hier der Beweis der Wichtigkeit der Röntgendurchleuchtung und Palpation vor dem Schirm, aus der Röntgenplatte allein war keine sichere Diagnose zu stellen. Hamburger Ärzte-Korrespond., Nr. 9.

Geburtshilfliche Gesellschaft in Hamburg. Sitzung vom Dienstag, 4. März 1913.

Calmann: **Beiträge zur gynäkologischen Röntgenbehandlung.** In den letzten zwei Jahren konnte C. folgende Fälle bis zum Endresultat beobachten: Bei zwei schweren Fällen von Pruritus vulvae ein Erfolg, ein Mißerfolg. In einem Fall von präklimakterischen Blutungen Erfolg. Von drei Clitoris- bzw. Harnröhrenscheiden-Karzinomen sind zwei, radikal operiert und nachher bestrahlt, bis jetzt (elf bzw. acht Monate rezidivfrei geblieben. In dem dritten, über zwei Jahre beobachteten Falle hat die Bestrahlung weder Rezidive zu heilen, noch nach viermal ausgeführter Rezidivoperation neue Rezidive zu verhüten vermocht. Fünf sorgfältig ausgesuchte Myome mit gutem Erfolg bestrahlt, die in zwei Fällen bestehenden Blasenbeschwerden wurden nicht beeinflußt. Zwei weitere interessante Fälle: I. 45jähr., VII. para, seit $4^1/_2$ Jahren sehr stark und unregelmäßig blutend, Kürettage, Styptica, intrauterine Ätzungen erfolglos, vor $1^1/_2$ Jahren Bestrahlung, etwa 16 Sitzungen, danach sechs Wochen Amenorrhoe, dann Rezidiv. Nochmals Kürettage mit Austastung, Probeexzision aus der Portio, ohne Erfolg. Ein Jahr später stellte C. bei der aufs höchste ausgebluteten Frau einen fast faustgroßen Uterus fest, aus dem sich übelriechende blutige Jauche ergoß. Notoperation, Uterusexstirpation unter Zurücklassung der anscheinend unveränderten Ovarien, Heilung. Im Uterus ein gutartiger Schleimhautpolyp. Interessant ist die spätere Bildung eines Polypen nach der Bestrahlung. Fall II: 43jähr., II. para. Vor 14 Jahren Vesicoventrofixation, dann künstlicher Abort mit nachfolgender schwerer Wochenbetterkrankung. Vor sechs Jahren spontan geheilter Beckenabszeß mit Durchbruch in die Blase, seit vier Jahren sehr starke Menses. Eine vaginale Myomenukleation brachte keine Besserung. Menses seitdem vierwöchentlich, vier- bis achttägig, sehr stark, dazwischen aber relative Erholung, dauernd heftige Schmerzen. Im Sommer 1912 Röntgenbehandlung, 12—14 Sitzungen, im Anschluß daran furchtbare Blutungen von zehn Tagen Dauer alle $2^1/_2$ Wochen, gesteigerte Schmerzen, Fieber, Durchfälle und ganz ungewöhnlich profuser, entsetzlich stinkender Ausfluß. Häufige Ohnmachten. Oktober 1912 stellte C. kindskopfgroßes Myom fest. Enorme Blutung, Kollaps, der sich vier Tage lang trotz Exzitantien, Tamponade, Gelatine usw. wiederholte bis zur Verblutungsgefahr. Dann Besserung. Nunmehr wieder profuse stinkende Sekretion, Fieber, Durchfälle. Nach 18 Tagen wiederum äußerst bedrohliche dreitägige Blutung mit mehreren Kollapsen, weiter Fieber und Ausfluß, zehn Tage später Notoperation: Wegen Kollaps während der Operation von der Totalexstirpation abgesehen und extraperitoneale Stumpfversorgung nach Hegar durchgeführt. Nach der Operation heftige, in keiner Weise zu stillende Durchfälle. Der Stumpf stößt sich nach 16 Tagen ab, aus dem Wundtrichter profuse eiterige Sekretion und Kotentleerung aus einer in der Tiefe sichtbaren Dünndarmschlinge. Nach fünf Tagen schließt sich die Fistel, weiter Durchfälle, vom 22. Tage p. o. an sich allmählich steigerndes Erbrechen, Durchfall, Leib wird allmählich aufgetrieben. Exitus am 29. Tage p. o. an Peritonitis. Diese hatte sich wahrscheinlich von dem Wundtrichter aus allmählich entwickelt. Da vor der Röntgenbehandlung eine glatte Myomotomie mit der Wahrscheinlichkeit einer Heilung von 95 : 5 möglich gewesen wäre, fällt der Exitus der Röntgenbehandlung zur Last, an die sich die Verjauchung und Nekrose mehrerer großer submukös sitzender Myome angeschlossen hatte. Die Schwäche der an und für sich segensreichen Röntgenbehandlung liegt zurzeit noch in der Schwierigkeit der Indikationsstellung.

Digitized by Google

Haenisch bezweifelt, daß in den mitgeteilten Fällen der unglückliche Ausgang der Röntgenbehandlung zur Last zu legen ist. Er hält den Beweis nicht für erbracht, daß die Röntgentherapie in ursächlichem Zusammenhang mit der Verjauchung des Myoms steht.

Hamb. Ärzte-Korrespondenz Nr. 11, 1913.

Geburtshilfliche Gesellschaft, Hamburg. Sitzung vom Dienstag, 4. u. 18. März 1913.

Spaeth: **Ein Besuch in der Freiburger Frauenklinik.** Vortragender, der sich schon eingehend mit der Röntgentherapie bei Myomen, klimakterischen Blutungen und Pruritus befaßt hatte, besuchte die Krönigsche Klinik, um sich über die von Gauß ausgearbeitete Intensivröntgentherapie an Ort und Stelle zu informieren. Unter Anwendung spezieller technischer Vervollkommnungen der Apparate wie des Röhrenmaterials, Filterung der Strahlen durch 3 mm Aluminiumblech, Verkürzung der Fokushautdistanz und intensivster Kreuzfeuerbestrahlung vom Abdomen, Rücken, Foramina ischiadica und Vigina aus, erzielt die Freiburger Frauenklinik in 3 Sitzungsserien, die auf $1^1/_2$ Monate verteilt werden, vollkommene Sistierung der Blutungen. Versager wurden in den letzten 100 Fällen nicht beobachtet, desgleichen keine Hautschädigungen. Im Anschluß an die Bestrahlungen, die mit kurzer Pause bis zu 4 Stunden dauern, wurden nur nervöse Erscheinungen, der „sogenannte Röntgenkater" und vorübergehend, und nur selten, leichte Nierenstörungen beobachtet. Ausgeschlossen von der Röntgenbehandlung sind gestielte, in das Cavum uteri geborene Myome, Nekrosen, Fälle, die auf Malignität verdächtig sind, oder zu Inkarzerationserscheinungen der Blase führen.

Prochownik teilt mit, daß inzwischen die Vagina als Eintrittspforte der Bestrahlung verlassen ist, da bei der Unübersichtlichkeit und Verschiebbarkeit des Gewebes ein sicherer Wechsel der bestrahlten Stellen nicht garantiert werden kann. Die Freiburger Methode ist nach P.s Ansicht noch zu jungen Datums, um ein definitives Urteil über ihre Vorzüge und Nachteile zu gestatten.

Haenisch äußert sich im gleichen Sinne. Die wesentlich vorsichtigere Hamburger Methode erwies sich in 86% aller Fälle als durchaus genügend; allenfalls käme für die dabei beobachteten Versager ein Versuch mit der Freiburger Methode in Frage. Wenn auch hierbei keine Hautschädigungen mehr beobachtet wurden, so entzieht sich einstweilen doch das tiefer liegende Gewebe unserer Kontrolle. In letzter Zeit sind auch aus Basel, aus der Tiefe kommende Ulzera infolge von Gefäßschädigungen berichtet. Bisher hat die von Gauß empfohlene Intensivbestrahlung auch von seiten anderer Röntgenologen Ablehnung gefunden. H. bestrahlt i. a. 4 Tage hintereinander, läßt dann 14 Tage pausieren, um wiederum 4 Tage zu bestrahlen. Wenn auch nach der 2. bis 3. Serie meist ein sichtlicher Erfolg zu verzeichnen ist, so werden die Fälle in immer größeren Zwischenräumen doch weiterbestrahlt.

Der manchmal auf 30–40% reduzierte Hämoglobingehalt steigt dabei dauernd. Begonnen wird mit der Röntgentherapie am besten in der Mitte zwischen zwei Perioden oder nach Beendigung, aber nie während der Blutung. H. betont, daß die Indikation zur Röntgenbehandlung, d. h. Ausschluß der Kontraindikationen ebenso wie die Kontrolle des Falles stets Sache des Gynäkologen sei.

Lorey weist ebenfalls auf die immer noch möglichen Spätschädigungen nach dem Freiburger Verfahren hin und erwähnt Mukosaschädigungen des Darmes, die in Frankreich beobachtet wurden. Andrerseits läßt sich die ursprüngliche Methode Albers-Schönbergs durch Verkürzung der Fokushautdistanz mit Vorteil etwas energischer modifizieren. Selbst bei niedrigstem Hämoglobingehalt von 20% konnte L. durch an drei aufeinanderfolgenden Tagen applizierte Bestrahlung Siestierung der Blutung und gute Erholung erreichen.

Quiring betont die Vorteile der modifizierten Albers-Schönbergschen Technik, die in einer den Prinzipien der Arzneiverordnung analogen Erreichung des unteren Schwellenwertes beruhen, bei einfachster Technik und sparsamsten Röntgenröhrenverbrauch.

Rüder erwähnt die von Zaretzky beschriebenen, im Anschluß an plötzlich eingetretene Amenorrhoe aufgetretenen Glaskörpertrübungen und Netzhautblutungen. Der mehrfach erwähnte „Röntgenkater" und die wenn auch nur leichten Nierenschädigungen scheinen ihm doch nicht ganz unbedenklich zu sein.

Spaeth: Der „Röntgenkater" wird nach den Freiburger Erfahrungen vermieden, wenn in der ersten Sitzung gleich eine Dosis von 400 x verabfolgt wird.

Diskussion zu dem Vortrag Calmann: Beiträge zur gynäkologischen Röntgenbehandlung.

Prochownick hat bei Bestrahlung von Vulvakarzinomen keine Erfolge erlebt. Da Vulvakarzinome sehr frühzeitig und häufig unter Überspringung der Inguinaldrüsen in höher liegenden Drüsen metastasieren, so sind tiefgreifende Operationen, wie sie von Stöckel vorgeschlagen sind, aussichtsreicher als kleinere Eingriffe mit Röntgenbestrahlung kombiniert. Im zweiten Fall, bei dem nach 16 Sitzungen eine nur sechswöchige Amenorrhoe erreicht war, mußte aus dem geringen Erfolge auf ein submukös gelegenes oder in Stielung begriffenes Myom geschlossen werden. Im dritten Fall lag die Schuld an dem unglücklichen Ausgang aufseiten der Patientin, der mehrfach zur Operation geraten war. Vielleicht hätte die Operation auch noch früher ausgeführt werden können. Die letal endigende Peritonitis ist möglicherweise auf die Dünndarmfistel zurückzuführen.

Digitized by Google

Späth weist ebenfalls auf die falsche Indikationsstellung in dem letzten Fall hin. Bei geeigneter Strahlenintensität läßt sich auch bei Karzinom Rückgang erreichen, wie dies nach den Mitteilungen Bumms und Krönig-Aschoff erwiesen ist. Der Vorteil der Gaußschen Technik liegt in dem Umstande, daß es sich nach einer sechswöchigen Bestrahlung entscheidet, ob der Fall für die Röntgentherapie geeignet ist oder nicht.

Allmann äußert sich über Operation und Bestrahlung des Vulvakarzinoms im Sinne Prochownicks.

Calmann (Schlußwort): In dem Falle von Uteruspolyp nehme ich es als selbstverständlich an, daß dieser sich erst nach der Bestrahlung, ohne Zusammenhang mit dieser, entwickelt hat. Der ausgeprägten Metritis gegenüber mit ihrer sehr erheblichen Verdickung der Uteruswand hat die Bestrahlung versagt. Dagegen ist in dem anderen Falle die Verjauchung des Myoms so unmittelbar nach der Röntgenbehandlung eingetreten, daß mir der Widerspruch Haenischs gegen eine Abhängigkeit dieses Vorgangs von der Bestrahlung unverständlich ist, um so mehr als Haenisch selbst soeben erst über ein solches eigenes Erlebnis berichtet hat. Aber selbst wenn er recht hätte, ist doch jedenfalls durch die Röntgenbehandlung der richtige Zeitpunkt für Operation versäumt worden. Die Forderung, submuköse Myome zu diagnostizieren, ist in der Mehrzahl der Fälle unerfüllbar, weil die dazu nötige digitale Austastung nicht immer gelingt oder zum Ziele führt und durchaus nicht ungefährlich ist. An den Präparaten größerer Myome findet man recht häufig submuköse Knoten, sicherlich sind schon eine Reihe von solchen Tumoren anerkannt mit Erfolg bestrahlt worden. Daraus geht hervor, daß wir vorläufig noch nicht imstande sind zu erkennen, welche Myome die Bestrahlung vertragen und welche nicht; und das mahnt zur vorsichtigen Anwendung des Röntgenverfahrens.

Hamburger Ärzte-Korresp., 1913, Nr. 10 u. 13.

Ärztlicher Verein, Hamburg. Sitzung vom Dienstag, 25. Februar 1913.

Lippmann zeigt einen 19jährigen Mann mit selten starker Ausbildung eines Morbus coeruleus. Es handelt sich um ein Vitium cordis congenitum. Hauptbefunde sind: starkes systolisches Geräusch über den Pulmonalis, keine Herzverbreiterung, keine Dämpfung neben dem Sternum. Da auf dem Röntgenbilde auch eine Verbreiterung des II. Bogens (Pulmonalis) fehlt, wird eine Pulmonalstenose angenommen. Das Elektrokardiogramm zeigt die für diese Herzfehler typische negative „J“-Zacke. Der Kranke hat 12 Millionen rote Blutkörperchen und 130% Hämoglobin, ein Befund, der als kompensatorische Hypertrophie des Blutes gedeutet wird. Da so die Oberfläche des Blutes vergrößert ist, kann der Körper mit einer erheblich geringeren Blutmenge auskommen, was wegen der Pulmonalstenose nötig ist. Die Umlaufszeitszeit des Blutes ist nach Bornsteins Untersuchung normal, was auch gegen eine Stauung und etwa durch sie bedingte Konzentration des Blutes spricht. Die Röntgenbilder der außerordentlich starken Trommelschlägelfinger und Zehen zeigen merkwürdige spitze atrophische Endphalangen im Gegensatze zu sonst bekannten Bildern mit Hypertrophie, was in diesem Falle durch eine Druckatrophie durch die unter starker Spannung stehenden Weichteile der Endphalangen erklärt wird.

Hamburger Ärzte-Korresp., 1913, Nr. 9.

Ärztl. Verein Hamburg: 25. III. und 8. IV. 1913.

Albers-Schönberg und Prochownick: **Gynäkologische Röntgenbestrahlung.**

Vortrag: Albers-Schönberg, siehe das Referat über gynäkologische Tiefentherapie, Bd. XX, Heft 2, dieser Zeitschrift.

Vortrag: Prochownick, siehe Bd. XX, Heft 3, dieser Zeitschrift.

Matthaei begrüßt dankbar die ungemein sachliche und objektive Darstellung, welche Albers-Schönberg in seinem Vortrage so ausgezeichnet zum Ausdruck gebracht hat. Auch Prochownick hat sich von einseitigem Fanatismus für die Röntgenbehandlung gynäkologischer Erkrankungen frei gehalten, im Gegensatz zu der allzu begeisterten Auffassung, welche in dieser Richtung gerade jetzt von Freiburg aus verkündet wird. Von dieser letztgenannten Seite wird ja über 100 Prozent Heilungen bei Myombestrahlungen berichtet, doch ist bisher der Beweis nicht als erbracht anzusehen, da für Dauerheilungen wenigstens ein Teil der Fälle viel zu kurze Zeit beobachtet worden ist. Diese glückliche Auffassung scheint in Freiburg jetzt sogar auf die Bestrahlungstherapie der Karzinome ausgedehnt zu werden, da auf dem internationalen Kongreß für Physiotherapie von einem Vertreter der Freiburger Schule die Behauptung aufgestellt worden ist: Karzinome werden nicht mehr operiert. Diese Indikationsstellung bei den noch der Operation zugänglichen Fällen kann M. mit seinem ärztlichen Gewissen bisher nicht verantworten und entschließt sich auch bei Myomen nur, wenn gegen die Operation Kontraindikationen medizinischer oder äußerer Art vorliegen, auf die operative Entfernung zu verzichten und auf die Röntgenbehandlung zu rekurrieren.

Wenn aber diese konservative Therapie ausgeführt wird, so geschieht dies nur in der „Hamburger“ langsam vorwärtsschreitenden Art, die neumodische forcierte Bestrahlung verwirft M. vollkommen.

Man muß doch daran denken, daß durch die Bestrahlungen eine ganz erhebliche Leukozytose hervorgerufen wird, daß also eine Alteration des Blutes stattfindet. Weiter sind die schweren Schädi-

Digitized by Google

gungen von Herz und Zirkulationsorganen nicht gering zu bewerten. Sieht man doch noch nach Jahren Spätwirkungen eintreten, welche auf langsam, ganz schleichend sich entwickelnde Schädigung der Gefäße schließen lassen. Unter uns befindet sich ein Kollege, der früher Röntgentherapeut war, seit 12 Jahren sich vollkommen fernhält von jeder Röntgenröhre, bei dem sich erst jetzt eine Veränderung an den Fingernägeln ausbildet, welche als spezifische Röntgenschädigung anzusehen ist.

Von den allgemein und auch von Gauß anerkannten Kontraindikationen gegen die Röntgentherapie bei Myomen findet in der Praxis M. nur diejenige schwer zu stellen, welche sich auf die Ausscheidung der submukösen Myome bezieht. Es ist schon von verschiedenen Seiten auf die Schwierigkeiten hingewiesen worden, welche entstehen, wenn man im konkreten Falle bei einem myomatösen Uterus dem Röntgenologen mit Sicherheit den Ausschluß eines submukösen Myoms diagnostizieren soll. Hier versagt eben die gewöhnliche gynäkologische Diagnostik, wenn man nicht das Cavum uteri austastet nach vorheriger Dilatation auf Fingerweite. Es ist aber immerhin ein solchen Eingriff gerade bei myomatösem Uterus nicht gering zu bewerten, wegen der naheliegenden Möglichkeit einer Infektion bzw. einer sich anschließenden Sepsis.

Das Gebiet dagegen, auf dem M. uneingeschränkt die Bestrahlungstherapie ausübt und befürwortet, ist das große Feld der klimakterischen und präklimakterischen Blutungen. In diesen Fällen sind nach vorheriger Probekurettage und auf anatomischer Basis gestellter Diagnose der Gutartigkeit die Erfolge glänzend und einwandsfrei, so daß manche Totalexstirpation oder sonstige Operation vermieden werden kann.

Rieck ist der Meinung, daß man bei Metropathien, wenn doch eine Probeabrasio in Narkose nötig ist, dann besser sofort die nur 20 Minuten dauernde vaginale Korpusamputation oder Defundation ausschließen soll, falls sich nichts Karzinomverdächtiges gefunden hat, anstatt nach dem Narkosenjammer und nach einem 8—10tägigen Klinikaufenthalt die Patienten ungeheilt dem Röntgentherapeuten zu überweisen. Dann sind vielleicht 8—12 Sitzungen nötig mit mehr oder weniger folgendem Röntgenkater und der Aussicht auf einen Mißerfolg, da nach Runge 16 Prozent selbst der klimakterischen Blutungen durch Röntgen nicht geheilt werden. Auch Krönig selbst erkennt diese Konkurrenz an, hauptsächlich allerdings vom Kostenstandpunkt aus. Bei sicher klimakterischen Blutungen, die einer Bestätigung durch Abrasio nicht bedürfen, ist Röntgen das gegebene Verfahren. Bei der Bestrahlung jüngerer Frauen und Mädchen zum Zwecke der Einschränkung der übermäßig starken Regel sind Rezidive oder das Gegenteil, Amenorrhoe und Sterilität, zu befürchten, desgleichen Schädigungen der aus den bestrahlten Eierstöcken etwa noch entstehenden Kinder.

Bei Metropathien von Frauen, die keine Kinder mehr bekommen dürfen, vermögen die X-Strahlen nicht die gewünschte Oligorrhoe und sichere Sterilität zu erzielen, ebenso beseitigen sie nicht die etwa mit den Blutungen verbundene Dysmenorrhoe, wenn sie — wie meistens — uterinen Ursprungs ist. Beides vermag die Defundatio.

Nach den Berichten von Runge, Händly, Jung, Fränkel und Köhler hat die Bestrahlung der Myome durchschnittlich ein Drittel Mißerfolge. Danach muß man doch noch sich mehr der Krönigschen Technik nähern oder, falls man die späteren Nachteile fürchtet, nicht aufhören, die Operationen zu kultivieren. Zu ihrer absolut sicheren Wirkung kommen gegen früher gesteigerte Erhaltung der Gebärfähigkeit (10—20 Prozent Geburten nach Menge, Engström u. a.) und fast stets die Möglichkeit, die Menses zu erhalten. Ausfallserscheinungen können auch nach Röntgenamenorrhoe sehr heftig (Jung) und sehr andauernd (Albers-Schönberg) sein. Nach Totalexstirpationen sind Fälle, die einer völligen Invalidität gleichkommen, bekannt. Wenn so etwas nach Alter, Temperament und Rasse zu befürchten ist, soll man die Herbeiführung der Röntgenamenorrhoe unterlassen und lieber sich für eine Partialoperation entscheiden. Als leichteste dieser Art empfiehlt R. da, wo es möglich ist, die vaginale Defundatio, die er von vornherein auch für den myomatösen Uterus angegeben hat. Wegen ihrer Ungefährlichkeit und Beschwerdelosigkeit hat Mackenrodt schon im vorigen Jahre sechs vaginale Fundusamputationen, als besonders geeignet, mit der operationslosen Methode zu konkurrieren, in der Berliner Geburtshilflichen Gesellschaft anführen können.

Sonst ist der Mortalitätssatz der vaginalen und abdominalen Myomoperationen ziemlich gleich hoch, 5 Prozent. Die Mortalität der durch Herz, Adipositas, Anämie gefährdeten Myomkranken allein ist sicherlich sehr viel höher. Wenn hier die Röntgentherapie die Operation entbehrlich machte, wäre das ihr größter Segen und würde am ehesten die Gynäkologen mit ihr befreunden. Dann darf aber vor den submukösen Myomen (ausschließlich der gestielten) nicht haltgemacht werden. In der exakten Uterusdauertamponade (nicht Scheidentamponade) glaubte R. das souveräne Mittel gefunden zu haben, jeder Blutung Herr zu werden, bis eventuell die Amenorrhoe durch Röntgen erreicht sein würde. Er will diese Kombination versuchen, nachdem er, ebenso wie Straßmann in Berlin, mit dieser Uterustamponade allein schon so auffallende Heilungen von den Myomblutungen gesehen hat, daß man fast von einer dritten Methode sprechen könnte.

Spaeth ist im allgemeinen mit dem Röntgenverfahren zufrieden, wenn auch die lange Dauer un-

Digitized by Google

angenehm ist. Deswegen gibt er auch größere Dosen als hier üblich, aber doch nicht so große wie die Freiburger. Demonstration von Ovarien, die nach Röntgenbestrahlung degeneriert sind.

Calmann erinnert an den vor kurzem in der Geburtshülflichen Gesellschaft mitgeteilten Fall von Verjauchung und Nekrose submuköser Myome nach Röntgenbehandlung, die zu schwerster Erkrankung und sechs Wochen nach der unter ungünstigsten Verhältnissen ausgeführten Operation zum Tode führte. Der Verlauf spricht für einen ursächlichen Zusammenhang zwischen der Nekrose und der Röntgenbehandlung; aber selbst wenn man von diesem absieht, so ist durch die Bestrahlung der richtige Moment für die durch die starken ursprünglichen Menorrhagien durchaus indizierte Operation verpaßt worden. Da sich nun in sehr vielen größeren Myomen submuköse Knoten finden, da andererseits schon sehr viele Myome bestrahlt sind, so müssen unter diesen auch nicht wenige submukösen Sitzes gewesen sein, die die Bestrahlung vertragen haben. Diese scheinen also verschieden auf die Bestrahlung zu reagieren, ohne daß wir feststellen können, welche von ihnen nun die Röntgenbehandlung vertragen und welche nicht; und das ist eine weitere bedenkliche Schattenseite der an und für sich ausgezeichneten und wohl kaum noch entbehrlichen Bestrahlungstherapie.

Rüder wendet sich gegen Rieck. So ganz einfach und ungefährlich sei denn die völlige Entfernung des myomatösen Uterus doch nicht; er erinnere nur an die Thrombosengefahr. Auch R. hebt die schwierige Diagnose der submukösen Myome hervor.

Haenisch hält in dem Falle Calmanns den Beweis nicht für erbracht, daß die Bestrahlung an der Verjauchung schuld sei. Im übrigen warnt er wiederholt vor zu großen Dosen, zumal allmählich Spätschädigungen bekannt werden. Hamburger Ärzte-Korrespondenz Nr. 15, 1913.

Ärztlicher Verein in Hamburg. Sitzung vom Dienstag, 11. März 1913.

Lohfeldt stellt Patientinnen vor, deren **Karzinomrezidive der Mamma** mit Röntgenbestrahlung geheilt worden sind.

Haenisch: **Eklatante Besserung eines großen Mediastinaltumors durch kombinierte Röntgen-Arsenbehandlung.** 26jähriger Herr, früher stets gesund, 1911 noch Manöver mitgemacht. Im Laufe des Jahres 1911 beginnende Beschwerden, mit starkem bellenden Husten. Seit Ende 1911 in ärztlicher Behandlung, objektiv zunächst nihil. Bis Anfang März 1912 langsame Verschlechterung, Atembeschwerden, Zyanose. 28. III. 12 konstatierte Haenisch röntgenologisch einen großen Mediastinaltumor, dessen Breitendurchmesser 18,5 cm beträgt. Ende Mai 1912 zur Röntgenbehandlung überwiesen. Anfang Juni ist die T. D. des Tumors auf 16,8 cm zurückgegangen. Die beträchtliche Atemnot ist geschwunden. Im Juli kehrte Patient von einem Seeaufenthalt in desolatem Zustand zurück, der Tumor ist wieder bis auf 18,6 T. D. gewachsen. Durch erneute Röntgenbestrahlungen wird der Durchmesser Ende Juli auf 16,5 cm und im September auf 13,2 cm gebracht. Die Röntgenbehandlung wird dann zunächst abgebrochen. Mitte September ist der Tumor wieder auf 18,2 cm gewachsen. Während der ganzen Zeit, auch während der Röntgenpause wurden von dem behandelnden Arzt (Schwarck) Injektionen von 0,02 kakodylsaurem Natron, zunächst zwei- bis dreimal die Woche, später alle acht Tage subkutan gemacht. Es ist dieses hervorzuheben, da trotz der Arsenbehandlung in den Röntgenpausen der Tumor stets wieder wuchs. Durch nunmehr energischer vorgenommene Röntgenbehandlung wurde bis Ende Dezember 1912 die T. D. wieder auf 11,3 cm verringert. Die Beschwerden gingen gänzlich zurück, das Allgemeinbefinden war gut. Ende Januar betrug die Breite des Tumors noch 9,2 cm, Mitte Februar 7,0 cm. Die in Serien aufgenommenen Röntgenogramme zeigen die fast vollständige Beseitigung des großen Mediastinaltumors.

Kotzenberg berichtet über 16 Fälle verschiedener Erkrankung, die im Chirurgischen Ambulatorium des Eppendorfer Krankenhauses in den letzten drei Jahren gleichzeitig mit Röntgenstrahlen und Arsen behandelt worden sind. Unter den 16 Fällen finden sich sechs Sarkome, davon vier am Oberkiefer. Von diesen sind zwei gestorben und zwei seit etwa $^3/_4$ Jahr rezidivfrei. Das Schicksal der beiden anderen ist unbekannt. Von sechs behandelten Sarkomen sind zwei gestorben; von den anderen vieren ist einer seit zwei Jahren in Behandlung und rezidivfrei, die drei anderen seit 1—$1^1/_2$ Jahren. Ferner ist ein Fall von Hämophilie mit Arsenröntgen kombiniert mit Erfolg behandelt, und einer von Hodgkinscher Krankheit, der seit zwei Jahren in Beobachtung ist. Sehr bemerkenswerte Resultate wurden in zwei Fällen von Leukämie erzielt, von denen der eine drei, der andere $2^1/_2$ Jahr arbeitsfähig erhalten wurden; der eine starb an Pneumonie, der andere angeblich an Nierensteinen(?).

Hamb. Ärzte-Korrespondenz Nr. 11, 1913.

b) Journalliteratur.

Zeitschrift für Röntgenkunde und Radiumforschung. 1913, Bd. 15, H. 1.

Krause: **Einige technische Verbesserungen im Betriebe des Röntgenlaboratoriums.** Vorschläge zur Verbesserung des Béclèreschen Stativs durch Einrichtung zur Fernaufnahmen, durch Feststellung der Leitungen, Verkleinerung des Blendenkastens u. a. Zur Durchleuchtung bei Magen- und Darmuntersuchungen bedient er sich mit Vorteil eines 20 cm großen Leuchtschirmes, mittels dessen die Bauch-

Digitized by Google

wand bequem eingedrückt werden kann. — Zur Durchleuchtung von unten hat er sich einen einfachen Tisch mit unterhalb verschiebbarem Kasten konstruiert. — Hygatglas als Augenschutz empfiehlt er sehr, da es weniger dick zu sein braucht als Bleiglas. Er ist hergestellt unter Zusatz von Baryt und ursprünglich als Schutz gegen ultravioltetes Licht gedacht.

Deutsche medizinische Wochenschrift. 1913, Nr. 6.

Franz M. Groedel: **Die Technik der Röntgenkinematographie.** Nach langen Versuchen ist es Groedel unter tätiger Mitwirkung der Firma Reiniger, Gebbert & Schall gelungen, für Röntgenkinematographie einen Filmapparat zu bauen, der ebenso wirkt wie der Film bei der gewöhnlichen optischen Bewegungsaufnahme. Es waren besondere Schwierigkeiten zu überwinden, da für wirkliche Momentaufnahmen Verstärkungsschirme verwendet werden müssen. Er konstruierte sie so, daß der Film, welcher auf beiden Seiten mit phot. Schicht versehen ist, zwischen Verstärkungsschirmen durchgezogen wird. Sie liegen im Aufnahmefenster und sind aus besonderer Masse, die nicht nachleuchtet. Es können 9—10 wirkliche, scharfe Momentaufnahmen gemacht werden. Der Apparat ist abgebildet und näher beschrieben.

Schurig: **Zur therapeutischen Verwendung der Hochfrequenzströme.** Sch. rühmt die Hochfrequenzbehandlung als außerordentlich wirksam bei Neurasthenie, Neuralgie, besonders Ischias, Basedowkrankheit, klimakterischen Beschwerden, physischer Impotenz, Arteriosklerose, bei welcher sie fast spezifisch wirkt, bei allerlei anderen Herz- und Gefäßleiden, z. B. Hämorrhoiden, die man direkt unter der Behandlung verschwinden sieht. Endlich hat er einen deutlichen Erfolg bei Hämophilie gesehen. Daß die Wirkung bei manchen diesen Erkrankungen auf Suggestion beruhe, wie vielfach behauptet wird, bestreitet er ganz entschieden. Er gibt summarische Winke über die Technik. Trapp (Riesenburg).

Beiheft der medizin. Klinik. 1912.

G. Runge: **Über die Verwendung der Röntgenstrahlen in der Geburtshilfe und Gynäkologie.** Zusammenfassende Übersicht mit Berücksichtigung wertvoller, eigner Beobachtungen.

Paul Krause (Bonn).

Archiv für Verdauungskrankheiten. Bd. XVIII, H. 4, S. 441—459.

Axel Borgbjärg und J. F. Fischer: **Die Wirkungen einer Binde bei der Gastroptose. Eine klinisch-röntgenologische Studie.** Verff. empfehlen die Vermehrensche Binde bei Behandlung der Gastroptose; sie stellten röntgenologisch fest, daß die günstige Wirkung nicht auf einem Emporheben des Magens beruht, daß jedoch eine Empordrängung der Baucheingeweide mittels der mit Enriquez-Pelotte versehenen Binde statthat. Diese letztere Luftkissenbinde wird namentlich für atonische ptotische Mägen empfohlen.

Med. Klinik. 1912, Nr. 28.

Franz M. Groedel und Ed. Schenk: **Die röntgenologischen Symptome der nichtchirurgischen Magenerkrankungen.** Zusammenfassend kommen Verff. zu folgendem Ergebnis: Die Sekretionsverhältnisse des Magens können mit Hilfe der Röntgenmethode nur sehr wenig geklärt werden. Die Hyposekretion ist seltener röntgenologisch zu erkennen, und zwar an dem verlangsamten Eindringen der Speisen in den Magen. Häufiger ist die Hypersekretion zu diagnostizieren, wenn wir ein anormal schnelles Eindringen der Speisen in den nüchternen Magen und eine intermediäre Zone am gefüllten Magen feststellen können.

Archiv f. klin. Chirurgie. Bd. 96.

V. Schmieden: **Die Differentialdiagnose zwischen Magengeschwür und Magenkrebs,** Die pathologische Anatomie dieser Erkrankungen in Beziehung zu ihrer Darstellung im Röntgenbilde. An Hand von 42 Fällen (aus Biers Klinik) erläutert Verf. die Differentialdiagnose. Die meisten Fälle wurden durch die Operation kontrolliert und die Deutung des Röntgenbefundes bestätigt. Auch einzelne Irrtümer werden besprochen. Verf. schließt: „Der moderne, wissenschaftlich arbeitende Magendiagnostiker soll niemals eine Magenerkrankung allein durch das Röntgenbild diagnostizieren, er soll aber eine schwierige Magendiagnose heute nicht mehr ohne das Röntgenbild stellen."

Deutsches Archiv für klinische Medizin. Bd. 106, S. 294.

N. Voorhoeve: **Die klinische und radiologische Diagnose der Fistula gastrocolica.** Verf. berichtet über einen Fall von Magenkarzinom, bei dem eine Fistel zwischen Magen und Kolon eingetreten war. Von den sonst dabei beobachteten Anzeichen wurden keine gefunden, namentlich kein Koterbrechen und keine fäkalen Ruktus. Dagegen ließ die Untersuchung mit Röntgenstrahlen die anatomische Diagnose wenigstens als wahrscheinlich annehmen. Das Zwerchfell war stark entzündlich verdickt und starr, auch die Magenwand verhielt sich ähnlich. Die Fistel war für Wismutbrei durchgängig. Die Füllung des Dickdarmes mit Wismut vom Magen in das Kolon und umgekehrt treten. Auch durch Wismuteinläufe lassen sich ähnliche Bilder von unten her gewinnen. Dabei bleibt der distale Dünndarmteil frei von Wismut, während der proximale vom Magen aus gefüllt werden kann, auch nach Wismuteinläufen. Einblasen von Luft in das Rektum läßt natürlich auch den Magen sich aufblähen. Es ist nicht ausgeschlossen, daß die Fistula gastrocolica häufiger vorkommt, als man bisher annahm. Die Zahl der bisher bekannt gewordenen Fälle beträgt nach Verf. 104. Das Röntgenverfahren wird die Auffindung solcher Fisteln erleichtern.

Digitized by Google

Zentralblatt für Gynäkologie. 1912, Nr. 36.

Zurhelle-Bonn: **Die Röntgendiagnose der Extrauteringravidität in späteren Monaten mit abgestorbener Frucht.** Nach einem kritischen Referat über die bisherigen Versuche, röntgenographischer Schwangerschaftsdiagnose, insbesondere der Diagnose der extrauterinen Schwangerschaft, berichtet Verf. über eine eigene Beobachtung. Es handelte sich um eine 41jährige Frau, die drei normale Entbindungen durchgemacht hatte, die letzte vor 14 Jahren. Die diesmalige Gravidität hatte vor 18 Monaten begonnen, war aber durch unregelmäßige Blutungen, heftige zeitweilige Schmerzattacken, wechselnde Volumsveränderungen des Leibes ausgezeichnet. Kindsbewegungen manchmal gefühlt, dann wieder nicht gefühlt. Die Frau war von vielen Ärzten behandelt und immer verschieden beurteilt. Die diagnostischen Schwierigkeiten waren sehr groß. Durch die Röntgenaufnahme wurde die Lage des Uterus, der ganz nach der Seite gedrängt war (mitphotographierte Sonde) festgelegt, ferner die Lage des Fötus ganz genau erkannt. Die Knochen waren mit großer Deutlichkeit sichtbar, sowohl der Kopf, der tief im kleinen Becken saß, wie die Rippen, Wirbelsäule und die Extremitäten. Die von Edling (Fortschritte, Bd. XVII, Heft 6, 1911, S. 347) geäußerte Ansicht, daß die röntgenologische Differentialdiagnose der Extrauteringravidität hauptsächlich von der asymmetrischen Lage des Fötus im Becken abhänge, konnte Verf. umstoßen, da in diesem Falle der Uterus, zur Seite gedrängt durch den symmetrisch liegenden Fötus, dürch die intrauterine Sonde genau in seiner Lage und in seinen Beziehungen zu dem Fötus erkannt werden konnte. Interessant sind auf dem der Publikation beigefügten Bildes multiple an verschiedenen Stellen sichtbare fleckenhafte Schatten: sie scheinen Verdichtungen wiederzugeben, die wohl bedingt sind durch den starken Kalkgehalt der Plazenta.

Nr. 41. H. Eymer-Heidelberg: **Zur geburtshilflichen Röntgendiagnose.** Der Wert der Röntgenstrahlen für die geburtshilfliche Diagnostik besteht in zweierlei Richtungen: 1. in der genauen Erkennung der Beckenformen und besonders der exakten Bestimmung der Diameter des Beckens; 2. in einer Festlegung der Lage des Kindes, der Stellung und Haltung derselben und in der Feststellung der Mehrlingsschwangerschaft. Mit dieser letzten Indikation beschäftigte sich der Verf. und publiziert 21 röntgenographisch studierte Fälle unter Beifügung von fünf Abbildungen (auf der Fig. V ist allerdings nicht das geringste zu erkennen). Aus diesen Studien geht zunächst hervor, daß die Sichtbarkeit kindlicher Teile auf der Röntgenplatte ein neues viertes sicheres Schwangerschaftszeichen darstellt (Wahrnehmen von Kindsbewegungen, Fühlen von Kindesteilen, Hören von Herztönen). Bei guter Aufnahmetechnik mit scharfzeichnenden Röhren wird es sich erreichen lassen, schon vom 4. Monat ab Teile der Frucht sichtbar zu machen. Die Diagnose der Fruchtlage: Kopflage, Steißlage, Querlage, die Diagnose der Mehrlingsgravidität und wohl auch die Differentialdiagnose extrauteriner Schwangerschaft gelingt unschwer: am besten erscheinen auf den Bildern immer der Schädel und die Wirbelsäule; sehr häufig kommt man mit einer Aufnahme nicht zum Ziel; aber da die Aufnahmen ja in sehr kurzer Zeit (hohe Belastung und Folie) hergestellt werden können, hat man eine Schädigung des Kindes nicht zu befürchten.

Zeitschrift für Geburtshilfe und Gynäkologie. 70. Bd., 3. Heft, 1912.

S. Flatau-Nürnberg: **Die Röntgenbehandlung der Myome.** Auf diese kurze, aber präzise und interessante kritische Übersicht sei hingewiesen. Fl. berichtet über die verschiedenen Methoden und ihre jeweiligen Vorzüge und Nachteile und versucht, das Indikationsgebiet abzugrenzen. Myome werden bestrahlt: 1. bei Frauen, die gleichzeitig an Diabetes oder Nephritis kranken; 2. bei hochgradiger Adipositas; 3. bei unüberwindlicher Messerscheu; 4. wenn die Myomträgerin über 40 Jahre alt ist. Als Kontraindikationen werden angegeben: 1. submuköser Sitz der Myome; 2. Adnextumoren mit chronisch adhäsiver Peritonitis; 3. Nekrosen, Erweichungen, Verjauchungen der Myome; 4. Zystomyome und Adenomyome; 5. tiefsitzende Kollummyome, die schwere Blasen- und Kohabitationsstörungen verursachen; 6. zu jugendliches Alter unter 40 Jahren; 7. stark ausgeblutete Kranke mit schweren Herzveränderungen. Das Indikationsgebiet ist demnach ein sehr begrenztes.

72. Bd., 2. Heft, 1912.

S. Zaretzki-St. Petersburg: **Zur Röntgentherapie in der Gynäkologie.** Auf Grund eigener Erfahrungen und eines sehr genauen Studiums der internationalen Literatur gibt Verf. in monographischer Form eine Übersicht über die Frage der Röntgentherapie in der Gynäkologie. Man muß gegenwärtig unterscheiden: a) Indikationen, bei denen die therapeutische Bedeutung der Röntgentherapie sicher festgestellt ist, und b) Indikationen, bei denen die Röntgenisation als Versuch in Vorschlag gebracht werden kann, der auf Grund der bis jetzt gesammelten Beobachtungen ein günstiges Resultat in Aussicht zu stellen vermag.

A. Die therapeutische Bedeutung der Röntgenisation ist bei folgenden Erkrankungen festgestellt:

1. Klimakterische Metropathien. Der therapeutische Effekt kommt hier desto früher zur Geltung, je älter die Patientin ist. Vorangehendes Kürettement der Uterushöhle ist hier zu empfehlen. Bevor man zur Röntgentherapie der klimakterischen Blutungen und hämorrhagischen Metropathien überhaupt schreitet, muß man die Eventualität eines malignen Prozesses im Uterus mit absoluter Sicherheit ausgeschlossen haben.

Digitized by Google

2. Benigne Uterusgeschwülste mit oder ohne Blutungen. Vor allem ist hier operative Behandlung indiziert. Die Röntgentherapie kann angewendet werden: a) bei Verweigerung der Operation seitens der Patientin; in leichten Fällen bei Individuen, die in dem Klimakterium nahen Alter stehen; c) bei Vorhandensein von Kontraindikationen gegen die operative Intervention (Herz- und Nierenkrankheiten — Vorsicht!). Es ist hier Röntgenisation der Geschwulst selbst zu empfehlen. Bei benignen Uterustumoren muß das Vorhandensein von submukösen Myomen ausgeschlossen sein.

B. Die Röntgentherapie kann in folgenden Fällen vorgeschlagen werden:

1. Bei chronischer Oophoritis und sexueller Hysteroneurasthenie (Menorrhagien, Schmerzen, schwere Nervenerscheinungen);

2. bei Dysmenorrhoe. — Schwache Röntgenisation mit geringen Dosen;

3. bei Osteomalazie. Intensive Röntgenisation;

4. zur Sterilisierung. — Sterilisierung der Frau mittels Röntgenisation der Ovarien wird überhaupt sehr schwer erzielt, und zwar um so schwerer, je jünger die Patientin ist. Die Röntgenisation ist nur dann indiziert, wenn die Patientin jede sterilisierende Operation verweigert, desgleichen wenn gegen die operative Intervention Kontraindikationen vorliegen;

5. als Prophylaxis gegen Rezidive nach operativer Entfernung des Karzinoms des Uterus und der Adnexe, desgleichen als Palliativum bei Inoperabilität des Falles;

6. bei Pruritus vulvae (essentieller)

7. bei tuberkulöser Affektion der äußeren Geschlechtsorgane und des Peritoneum parietale (bei Verweigerung der Operation bzw. bei Inoperabilität des Falles).

Die nächste Aufgabe der modernen Klinik auf dem Gebiete der gynäkologischen Röntgentherapie ist die endgültige Lösung folgender vier Hauptfragen:

1. Wirken die X-Strahlen direkt auf die Substanz des Fibromyoms? Diese Frage ist bis auf den heutigen Tag eine strittige. Wenn diese Wirkung tatsächlich besteht, worin besteht sie? Welche Veränderungen erfahren die Elemente der degenerierten Geschwulst? Wie rasch stellen sich diese Veränderungen ein, und wie rasch geht deren Zunahme vor sich? Welcher Zusammenhang besteht zwischen diesen Veränderungen, der Qualität der X-Strahlen und der Methodik der Röntgenisation (Expeditivmethode, Sessiones tertianae usw.)? Welcher Zusammenhang besteht zwischen diesen Veränderungen und der internen Sekretion der Ovarien?

2. Von welcher Bedeutung sind alte Erkrankungen (entzündliche Veränderungen) der Adnexe und des Beckenperitoneums bei der Aufstellung der Indikationen zur gynäkologischen Röntgentherapie?

3. Welchem weiteren Schicksal fallen die verkleinerten Geschwülste (Fibromyome) des Uterus anheim? Inwiefern sind die zum Ausdruck gebrachten vereinzelten Erwägungen über die Möglichkeit einer malignen Degeneration begründet?

4. Wirkt die durch die Röntgenstrahlen herbeigeführte Amenorrhoe in irgendeiner Weise auf den Zustand des Seh-Apparates?

Letztere Frage hat neulich besonderes Interesse dank den speziellen Untersuchungen von Piganeau erlangt, deren interessante Resultate in seiner Dissertation „Affections oculaires dues à la suppression de la menstruation", Bordeaux 1911, dargestellt sind. Die durch Amenorrhoe bedingten Augenerkrankungen können folgende pathologische Formen darstellen:

Konjunktivitis verschiedenen Grades, Erkrankungen der Kornea, Bluterguß in die vordere Augenkammer und in den Glaskörper, seröse Iritis, Chorioiditis und Iridochorioiditis, exsudative oder hämorrhagische Retinitis; von seiten des Optikus Injektion der Kapillaren, transbulbäre Neuritis und Atrophie des N. opticus und schließlich Paralyse des sechsten Paares der Schädelnerven (Nn. abducentes, Nn. oculomotorii).

Prager med. Wochenschrift. 1912, S. 263.

Bacher: **Die Bedeutung und der heutige Stand der Radiologie in bezug auf die interne Medizin mit besonderer Berücksichtigung der Magenerkrankungen.** B. gibt ein Referat über die Fortschritte, welche die interne Diagnostik dem Röntgenverfahren verdankt. Besonders eingehend bespricht er die Diagnostik der Magen- und Darmerkrankungen, deren einzelne Formen in ihren Röntgenbildern durch beigegebene Abbildungen erläutert werden.

Edinb. med. journ. August 1912.

G. A. Pirie: **The diagnosis of disease of the stomach by the X-rays.** Verfasser bespricht die Röntgendiagnose der Magenatonie, des echten und des spasmodischen Sanduhrmagens, das Carcinoma ventriculi und der Obstruktionen am Pylorus und im Duodenum.

Arch. of internal med. März 1912.

J. Adler and O. F. Krehbiel-New York: **Orthodiascopic observations concerning a certain type of small heart and its relations to some general systemic affections.** Verfasser fanden bei röntgenographischen Untersuchungen des lebenden Herzens häufig, und zwar öfter beim weiblichen Geschlecht,

Digitized by Google

ein kleines Organ, also eine kongenitale Mikrokardie und dabei gewisse klinische Symptome: sehr selten geringes Herzklopfen oder leichte Kurzatmigkeit bei Anstrengungen, meist Anomalien des peripheren oder zentralen Nervensystems. Sie sind von Hysterie völlig zu scheiden, äußern sich vielfach in zeitweiser Depression und Anfällen von tiefer Hypochondrie. Gewöhnlich klagen diese Kranken auch über Magenstörungen, die seit jeher bestanden und bei Untersuchung sich als nervöse Hyperazidität erweisen. Verfasser halten diese Mikrokardie nicht für die Ursache oder auch nur einen prädisponierenden Faktor des übrigen Syndroms, sondern nur für ein Symptom im klinischen Gesamtbilde. Die Therapie hat einfach, allgemein roborierend zu sein.

Revue neurol. 1912, Nr. 2.

Bertolotti: **Diagnostic différentiel entre l'hydrocéphalie aigue et les tumeurs cérébrales au moyen des rayons de Roentgen.** Als Hilfsmittel zur Klärung der Differentialdiagnose zwischen Hirntumor und Hydrocephalus zieht man neuerdings auch das Röntgenbild heran, und französische Autoren berichten über günstige Resultate mit dieser Methode. Nach Bertolotti entsteht durch den sehr starken und schnell zunehmenden Druck beim Hydrocephalus der Erwachsenen bald eine ausgeprägte Atrophie der Tabula interna des Schädeldaches, die sich im Röntgenbilde an den sehr deutlichen Impressiones digitatae, die den Hirnwindungen genau entsprachen, kenntlich macht. Am besten ist dies Verhalten bei der stereoskopischen Betrachtung der Röntgenbilder zu erkennen. Bei Tumoren soll diese Atrophie fehlen wegen des langsamer zunehmenden Druckes.

Nederl. Tijdschrift voor Geneeskunde. 1912, I, pag. 728—737.

N. Voorhoeve: **De klinische en radiologische diagnose der maagcolonfistel.** Mitteilung eines einschlägigen Falles, des 104ten der Literatur: 47jähriger Mann mit Klagen über Schmerzen im linken Hypochondrium und Nausea. Starke Abmagerung, Druckschmerz in der Magengegend, kein palpabler Tumor; im nüchternen Magen viel Schleim und Blut, keine Speisereste. Probefrühstück nach $^3/_4$ Stunden fast vollständig aus dem Magen verschwunden; letzterer enthielt nur noch Schleim und Blut. Im späteren Verlauf Diarrhoe bis drei Tage vor dem Tode. Nie Erbrechen. Die nur auf die radiologische Prüfung fußende Vermutung einer Magenkolonfistel wurde durch die Autopsie sichergestellt. Carcinoma ventriculi mit zahlreichen Verwachsungen der inneren Organe und zwei fingerbreite Öffnungen zwischen Magen und Kolon. Bei alleiniger Permeabilität in der Richtung Magen-Kolon soll vor allen Dingen eine Wismutmahlzeit diagnostisch ordiniert werden; in denjenigen Fällen, in welchen die Fistel nur in entgegengesetzter Richtung durchgängig ist, soll ein Wismutklysma appliziert werden. Nach Wismutmahlzeit findet man stellenweise unregelmäßige Abgrenzung des Magenschattens; die abnormen, unterhalb der linken Mittelfellhälfte befindlichen Schatten legen die Vermutung einer Perigastritis nahe; dann wird eine nur partielle oder sogar fehlende Magenfüllung schon unmittelbar nach der Mahlzeit vorgefunden, mit Wismutschatten neben dem Magen; innerhalb weniger Stunden nach derselben wird die Flexur gefüllt, während in den proximalen Kolonpartien das Wismut absolut fehlt. Durch Lufteinblasung ins Rektum können Magen und Kolon genügend differenziert und kann mitunter eine Magenblase sichtbar werden. Nach Applikation eines Wismutklysmas kann das Wismut im Magen vorgefunden und durch Palpation aus dem Kolon in den Magen befördert werden; mitunter kann auch die Anwesenheit etwaigen Wismuts im Dünndarm nachgewiesen werden.

Nordisk med. arkiv. Abt. II, Bd. XLV.

Jundell und Sjögren: **Über die Veränderungen des Herzens nach maximalen Körperanstrengungen.** Ref. Ztrbl. f. i. Med. 1912, Nr. 42. Verfasser berichten über die Veränderungen des Herzens nach maximalen Körperanstrengungen, indem sie Beobachtungen, wie sie bei Sport und Training ausgeführt werden, vollbracht haben. Als Untersuchungsmethoden wurden nebst der Perkussion, die allerdings gar zu subjektive Befunde ergibt, hauptsächlich röntgenologische Untersuchungen benutzt. Zur Untersuchung kamen insgesamt 40 Personen, von diesen wurden 23 durchleuchtet, teils unmittelbar oder höchstens 15 Minuten nach der Arbeit, teils vor derselben und 6—8 Tage nachher, zu einer Zeit, da man annehmen konnte, daß die Einwirkung der Arbeit auf das Herz vorüber war. Die Arbeiten bestanden in Wettlaufen über 42 km, Wettradfahren 330 km, Ringkampf und Wettlaufen über 1300 m. Bezüglich der Einzelheiten der Versuche und Untersuchungen sei auf die Originalarbeit hingewiesen, als deren Schlußfolgerungen jedoch hervorzuheben ist, daß eine ab und zu vorhandene Unregelmäßigkeit des Pulses vor dem Wettkampfe nach dem Ende desselben geschwunden war, und Unregelmäßigkeiten des Pulses nach der Arbeit im allgemeinen selten aufgetreten sind. Die Größe des Herzens war gewöhnlich nach der Arbeit kleiner gegenüber derjenigen vor der Arbeit. Eine akute Dilatation des Herzens, wie sie zuerst von Henschen nach angestrengtem Skilaufen und manchen anderen Autoren behandelt, konnte in keinem Falle konstatiert werden und wurde dieselbe, da sie nur durch Perkussion und Palpation konstatiert wurde, durch das erregt schlagende Herz vorgetäuscht. Die Ursache der Verkleinerung des Herzens nach einer Extremleistung finden die Autoren in der verursachten Akzeleration des Herzens, indem bei einer solchen die Diastole, d. h. die Zeit der Herzfüllung verkürzt und dadurch die Menge des aufgenommenen

Digitized by Google

Blutes verringert wird. Während der Systole kontrahiert sich dagegen das Herz bei starken Anstrengungen mehr und entleert sich besser. Die gesteigerte Schlagfrequenz des Herzens bewirkt es, daß trotz des geringeren Auswurfsvolumens durch mangelhafte Füllung während der Diastole, größere Blutmengen in der Zeiteinheit befördert werden. Die zweite Ursache der Verkleinerung des Herzens liegt oft in der Steigerung des intrathorakalen Druckes, welche auch von anderen Autoren bei der Einwirkung einer starken Bauchpresse beobachtet ist und zu Herzverkleinerungen Anlaß gibt. Da der überwiegende Teil der Sport-Trainingsübungen mit starker Bauchpresse einhergeht, ist auch hierin die Ursache der Herzverkleinerung zu suchen. Werner (Hamburg).

Archives d'Electricité médicale. Bd. 20. 2. S. 589. 1912.

Th. Nogier: **Strahlungsfeld-Sucher für Radiotherapie.** Um bei radiotherapeutischen Bestrahlungen zu erfahren, ob die zu bestrahlende Stelle des Kranken auch noch genau in dem von der Blendenöffnung durchgelassenen Strahlenkegel liegt, hat Verf. einen Sucher konstruiert, der im wesentlichen aus einem kleinen Stückchen Bariumplatinzyanürschirm, also z. B. einem Sabouraudschen Reagenzkörper besteht. Dieser wird auf ein etwas größeres Stück Pappe geklebt, und das letztere dann zwischen den Backen einer kleiner Klammer eingeklemmt. Die Klammer ferner wird an dem einen Ende einer etwa 1 m langen Bambusstange befestigt, so daß die am andern Ende der Stange angreifende Hand des Beobachters nicht bloß in großem Abstand von dem wirksamen Strahlenkegel bleibt, sondern auch zugleich vor elektrischen Schlägen gesichert ist. Nötigenfalls kann man die Hand auch noch durch eine säbelkorbartige Vorrichtung aus Schutzstoff besonders schützen. Will man im nicht verdunkelten Zimmer beobachten, so hat man das Leuchtschirmstückchen im Grunde einer offenen Tüte aus schwarzem Papier anzubringen und diese mit der Klammer der Bambusstange zu halten. Walter (Hamburg).

Archives d'Electricité médicale. 348.

E. Spéder: **Die Radiographie der Zähne.** Die intrabukkale Radiographie eignet sich für das Studium der oberen Schneidezähne, Eck-, Prämolar- und Molarzähne, sowie der unteren Schneide- und Eckzähne. Intrabukkale Radiographien sind für Übersichtsbilder besonders instruktiv. Radiographien, bei denen die Platte der Haut außen anliegt, sind für die Untersuchung der unteren Molar- und Prämolarzähne erforderlich, gelegentlich auch für die Darstellung der oberen Molarzähne zweckmäßig. Häufig genug sind extraorale Aufnahmen besser und nützlicher für die Zahnuntersuchung. Jedenfalls kann von exakter Untersuchung nur die Rede sein, wenn man extraoral und intrabukkal bei verschiedenem Strahleneinfall untersucht. (Beziehungen der Zähne zu den Sinus.)

Archives d'Electricité médicale. 350.

G. Ceresole: **Ambulante Behandlung von Kopfgrind.** Ambulante Behandlung von Kopfgrindigen auf dem Lande. 137 Patienten wurden behandelt, ohne daß eine Radiodermatitis entstand, 94 Prozent Heilerfolge. Es wurde 45 Minuten lang bestrahlt (Farbe 3 Bordier, Epilationsdosis). Die Eltern der kleinen Patienten wurden angewiesen, sobald Effluvium capillitii auftrat, zu epilieren (nach 14—18 Tagen). Dann erfolgte Jodtinktur — und Sulfosalizylbehandlung während einer Woche, endlich ausschließliche Behandlung mit Sulfosalizylsalbe.

H. Marqués, J. Madon, L. Pech: **Das Zink bei der Behandlung lokaler Infektion.** Behandelt wurden mittels Ionentherapie (große Zinkanode, die auf einer mit 2 Prozent Chlorzink getränkten Wattekompresse über der zu behandelnden entzündeten Fläche ruht) Furunkulose, Lymphangitis und Akne. Frühzeitige Behandlung erwies sich erfolgreich, günstige Wirkung manifestierte sich sogar, wenn Eiterung bereits eingetreten war. Entsprechende Tierversuche (Kaninchen, Injektion von Staphylokokkenbouillon) sprachen für die Richtigkeit der kasuistisch gewonnenen Erfahrung. Dabei scheint die Wirkung des Zink-Ions nicht lediglich eine antiseptische und lokale zu sein. Die Blutserumuntersuchungen sprechen dafür, daß die Resistenz des infizierten Tieres gegenüber dem infizierenden Agens sich erhöht. (Positive Seroagglutination.)

351. G. Réchou: **Wismutaufschwemmung zur Magenuntersuchung.** R. hat bei seinen Magenuntersuchungen die Wismutsedimentierung besonders störend empfunden. Er glaubt, daß vermöge der Schichtung der gewöhnlich verwandten Aufschwemmungen höher gelegene Taschen, Buchten usw. sich der Untersuchung entziehen. Er empfiehlt eine Wismutmilch von ca. 550 ccm, die, abgesehen von 120 g Wismut, 25 g Gummi und 150 ccm Sirup enthält.

H. Marqués: **Radiotherapie und Skarifikation beim Lupus.** Die gleichzeitige Behandlung des Gesichtslupus mit Röntgenstrahlen und Skarifikation nach Belot gibt vorzügliche kosmetische Erfolge. Kasuistik von fünf Fällen. Es wurden lineäre Skarifikationen angewandt und 3—4 H. verabfolgt.

352. Chuiton: **Behandlung mit galvanischem Strom.** Die Behandlung der Frostbeulen (Strom von 5—20 Milliampère, täglich Sitzungen von 20 Minuten mit Stromwechsel) ist die beste therapeutische Methode. Ch. hat seit zwei Jahren keinen einzigen Mißerfolg zu verzeichnen.

C. Klieneberger (Zittau).

Druck von Hesse & Becker in Leipzig.

Digitized by Google

Aus der medizinischen Poliklinik Bonn (Dir. Prof. Dr. Paul Krause).

Histologische, zytologische und serologische Untersuchungen bei röntgenbestrahlten Meerschweinchen.

Von

Dr. **Ernst Fränkel**, I. Assistent und Dr. **Werner Budde.**

(Hierzu Tafel XIV.)

In einer früheren Mitteilung hatte bereits der eine (1) von uns über den Einfluß der Röntgenbestrahlung auf die Leukozyten und das hämolytische Komplement berichtet. Zweck dieser Arbeit ist es nun, auch das Ergebnis der histologischen Untersuchungen und der genaueren zytologischen Blutuntersuchungen mitzuteilen und mit den vorher gewonnenen Resultaten zu vergleichen.

Von früheren Arbeiten, die sich mit der histologischen Untersuchung des auch von uns vorzugsweise berücksichtigen blutbildenden Apparates beschäftigen, erwähne ich besonders die sorgfältigen Studien von Paul Krause und Ziegler (2), deren Resultate wir im wesentlichen bestätigen können. Da jedoch bei den damaligen Untersuchungen noch keine so genaue Dosierung möglich war, wie sie jetzt bei der Bestrahlung der Tiere angewendet werden konnte, rechtfertigt sich eine neue Untersuchung gerade unter dem Gesichtspunkt einer bestimmten Bestrahlungsdosis. Die Kosten der Untersuchungen wurden aus den Mitteln der Rheinischen Gesellschaft für wissenschaftliche Forschung bestritten; der histologische Teil ist von Dr. Budde, das übrige von Dr. Fränkel bearbeitet.

I. Die erste Gruppe der Tiere wurde mit relativ großen Dosen entweder an einem oder an 2 bis 3 aufeinanderfolgenden Tagen in höchstens 3 Sitzungen bestrahlt und nach 1 bis 2, längstens nach 7 Tagen zum Zweck der Untersuchung getötet. Sie umfaßt die Tiere 1, 2, 3, 6, 7, 10 und 11. Die zytologische[1]) Blutuntersuchung wurde kurz vor dem Entbluten der Tiere noch einmal vorgenommen. Das Blut für die serologische Untersuchung wurde aus der Karotis gewonnen. Die Organe wurden in 4% Formalin aufgehoben. Vorausgeschickt seien die zytologischen Untersuchungen bei zwei Tieren im Laufe der Bestrahlung und während des Lebens.

Es zeigte sich in Übereinstimmung mit den Angaben von Tatarsky (3), Wöhler usw. bei dem ersten Tiere ein anfängliches Ansteigen der Leukozytenwerte und eine später eintretende Leukopenie. Bei dem zweiten Tiere trat nach der ersten Bestrahlung sofort die Leukopenie ein, während nach der zweiten Dosis die Leukozytenwerte auch hier anstiegen und dann wieder abfielen. Während bei dem ersten Tiere 7 Tage nach der Bestrahlung eine relative Vermehrung polynukleären Zellen beobachtet wurde, zeigten beide Tiere einen Tag danach eine relative Verminderung derselben.

---

[1]) Da die Kenntnis der verschiedenen Zellformen bei Meerschweinchen speziell bei bestrahlten Tieren noch zu gering ist, beschränke ich mich darauf, zwischen mehrkernigen Leukozyten und einkernigen Lymphozyten zu unterscheiden und nur besonders auffallende, z. B. basophil gekörnte Mastzellen oder eosinophile Zellen besonders zu führen.

Digitized by Google

Tabelle I.

Nr.	Er.-Dosis	Zeit der Bestrahlung.	Leukozyten	Differentialzählung			Hbl. %	Erythrozyten
				Polynukl.	Einkern. Lymphozyt.	Andere Zellen		
1.	—	vor der B.	13 700	58%	35%	7% (4% Eo. 1% M.)	110%	5 300 000
	4½	sofort	28 000	—	—	—	—	—
	—	½ Std. nachh.	14 200	—	—	—	—	—
	—	1 „ „	13 000	—	—	—	—	—
	4½	sofort	24 750	—	—	—	—	—
	—	1 Std. nachh.	12 800	—	—	—	—	—
	—	2 „ „	13 500	65%	29%	6% (3% Eo. 3% M.)	—	—
	—	24 „ „	6 000	44%	52%	4% (2% Eo. 2% M.)	95%	5 500 000
	—	3×24 „ „	1 300	47%	45%	8% (2% Eo.)	95%	5 550 000
	—	7×24 „ „	3 200	76%	24%	—	—	5 280 000
2.	—	vor der B.	10 400	85%	14%	1% (½% Eo. ½% M.)	110%	5 560 000
	4½	sofort	5 400	56%	41%	3% (1% Eo. 1% M.)	—	—
	—	1 Std. nachh.	3 700	72%	25%	3% M.	—	—
	4½	sofort	7 600	87%	13%	—	—	—
	—	1½ Std. nach.	2 600	89%	11%	1% Eo.	—	—
	—	24 „ „	3 600	77%	22%	1% Eo.	—	4 890 000

Eo. = Eosinophile Zellen. M. = Basophile Mastzellen.

Tabelle II zeigt das Verhalten des hämolytischen Komplementes der bestrahlten Tiere aus Gruppe I verglichen mit ihren Leukozytenwerten und dem zytologischen Blutbild. Außerdem wurde meist der Hbl-Gehalt nach Sahli und die Erythrozytenzahl untersucht.

Tabelle II.

Nr.	Gewicht g.	Eryth.-Dosen	Verteilung	Unters. nach Tagen	Kompl. lösende Komplementdosen	Leukozyten-Zahl	Differentialzählung			Hbl.-Gehalt %	Erythrozytenzahl
							Polynukl.	Einker. Lymphozyt.	Andere Zellform		
1	540	9	2×4½	7	0,1	3 200	76%	24%	—	95%	5 280 000
2	230	9	2×4½	1	0,1	3 600	77%	22%	1% Eo.	—	4 890 000
3	205	11	3×3½	3	0,1	7 000	68%	33%	1% Mastz.	110%	6 180 000
6	210	12	2×6	2	0,03	0	keine intakten Zellen			130%	7 500 000
7	290	12	2×6	2	0,05	1 600	100%	—	—	115%	6 300 000
10	300	12	2×6	2	0,2	950	92%	4%	4% Mastz.	70%	5 700 000
11	310	7½	3×2½	1	0,2	4 400	11%	88%	1% Eo.	70%	5 400 000

Bei der Untersuchung des hämolytischen Komplementes wurde stets die zweifach lösende Ambozeptor-Dosis eines gegen Hammelblut gerichteten Kaninchenserums verwendet und die komplett lösende Dosis nach 1 Stunde Aufenthalt im Brutschrank bei 37° abgelesen. Es zeigten sich fünfmal auffallend schlechte Komplementwerte (1, 2, 3, 10, 11), zweimal normale (6, 7). Die Leukozytenzahl ist stets vermindert, am meisten bei Nr. 6, dann bei Nr. 10 und 7. Nr. 6 zeigt keine erhaltenen weißen Blutkörperchen mehr, dagegen sind Hbl-Gehalt und Erythrozytenzahl gegenüber der Norm erheblich vermehrt, ein Befund, der uns auch anderwärts nach der Röntgenbestrahlung mitunter auffiel. Bei Nr. 3 und 7 ist dieses ebenfalls der Fall.

Bemerkenswert ist fernerhin, daß nach Verabfolgung dieser großen Dosen bei den Tieren 7 und 10 fast nur noch polynukleäre Zellen zu sehen waren, die meist 4 bis 10 und mehr Kerne enthielten. Bei dem Tiere 11 jedoch, das eine erheblich geringere Bestrahlung erlitt, war eine relative Vermehrung der einkernigen Blutbestandteile vorhanden. Dies ist wohl als Reizstadium des lymphozytären Apparates zu deuten, dem schnell dessen Zerstörung folgt.

Digitized by Google

Mit dem Auftreten der vielkernigen Leukozyten haben wir dann wohl auch das Reizstadium dieser Bestandteile erreicht, dessen Zerstörung dann das Stadium der Leukopenie in das der Aleukozytose überführt. Möglicherweise ist die Beachtung dieser Verhältnisse bei therapeutischen Bestrahlungen und eine kontrollierende Blutuntersuchung dabei imstande, Schädigungen durch die Röntgentherapie zu verhüten.

Eine sichere Abhängigkeit des Komplementtiters vom Gewicht der Tiere, der Bestrahlungsdosis, der Zahl und dem relativen Verhältnis der Leukozyten ergibt sich, wie E. Fränkel bereits an anderer Stelle erwähnt (l. c.), aus den Untersuchungen nicht. Damit sind auch die Theorien, die Buchner und Metschnikoff über die Herkunft des Komplementes von den Leukozyten aufstellen, bis zu einem gewissen Grade unwahrscheinlich[1]).

Histologische Untersuchungen.

Untersucht wurden: Milz, in den meisten Fällen auch Lymphdrüsen und Knochenmark, vereinzelt auch andere Organe (Nebennieren, Hoden, Ovarien).

Der Grad der Veränderungen weist bei der I. Gruppe keine großen Schwankungen auf, was wohl mit der Lebensdauer der Tiere nach der Bestrahlung (1—2 Tage, nur in einem Falle 7 Tage, — Tier 1 —) zusammenhängt. Die eigentlichen Degenerationsvorgänge sind meist, besonders am Knochenmark, deutlich, aber nicht sehr stark ausgesprochen. Besonders betonen möchte ich, daß bei diesen Tieren, wie auch bei Tieren der anderen Gruppen, sich das Bild einer akuten Entzündung fast immer zeigte, dargestellt durch pralle Füllung der Gefäße, insbesondere der Venen, Randstellung und Emigration der Leukozyten und mehr oder weniger starkes Ödem der bindegewebigen Interstitien. Die Hervorhebung dieses Befundes geschieht deswegen, weil ich stets primär das Bild der Entzündung fand, welches bei anderen Autoren nur hin und wieder als Nebenbefund erwähnt worden ist, an das sich dann die Degenerationsvorgänge sekundär anschlossen.

Tier 1 und 2. Die Organe waren bei der Sektion vermischt und konnten nicht mehr isoliert werden.

Milz. Mäßige Hyperämie, keine merkliche Degeneration der einen Milz, deutlichere Degeneration ohne Erscheinungen von seiten der Gefäße bei der anderen Milz.

Nach dem in der Einleitung Gesagten glaube ich mich berechtigt, die hyperämische Milz als von Tier 2 (Lebensdauer 1 Tag), die degenerierte als von Tier 1 (7 Tage) stammend zu betrachten. Lymphdrüsen und Knochenmark nicht untersucht. In den Nebennieren sind irgendwelche pathologischen Veränderungen nicht wahrzunehmen.

Tier 3. Organe nicht untersucht.

Tier 6. Milz: Starke Füllung der Gefäße, Randstellung der Leukozyten, stellenweise Ödem der Interzellularräume, besonders vom Hilus. Mäßige Degeneration der Follikel und Vermehrung des perifollikularen Bindegewebes. In den Follikelresten reichlich Zellen mit großen, starkgefärbten Kernen.

Lymphdrüse: Follikel wenig degeneriert; Gefäße gefüllt, Ödem.

Knochenmark: Starke Hyperämie; Verminderung des spezifischen Gewebes; reichlicher Detritus. Im rarifizierten Gewebe Riesenzellen, kernhaltige rote, ein- und mehrkernige Leukozyten zum Teil mit großen, blassen Kernen, polynukleäre und eosinophile.

Tier 7. Milz: Befund wie bei Tier 6; ebenfalls großkernige protoplasmareiche Zellen in den Follikelresten.

Lymphdrüsen: Degeneration der Follikel und Ödem noch deutlicher. Sonst wie 6.

Knochenmark: Starke Hyperämie. Rarifikation und Zellformen wie 6.

---

[1]) Anm. bei d. Korrekt. Eine Arbeit von Lippmann und Plesch (Ztschr. f. Immun.-Forsch., Bd. 17, H. 5) bringt an Meerschweinchen, die mit Thorium X behandelt waren, eine Bestätigung dieser bereits früher (1) von uns gefundenen Tatsachen.

Digitized by Google

Tier 10. Milz: Das Ödem ist nur an einzelnen Stellen deutlich, ebenso die Degeneration der Keimzentren. Gefäße gefüllt. Randstellung der Leukozyten.

Lymphdrüsen: Follikelgrenzen verwaschen. Mäßige Degeneration. Gefäße gefüllt. Deutliches, wenn auch nicht sehr starkes Auseinanderweichen der Interstitien. Fettdurchwachsung vom Hilus aus.

Knochenmark: Hyperämie; mäßiger Zellgehalt wie bei 6 und 7, doch mehr Riesenzellen.

Tier 11. Milz: Keine merkliche Degeneration der Follikel. Gefäße gefüllt; Randstellung der Leukozyten.

Zwischen dem Verhalten der blutbildenden Organe einerseits und dem Komplementgehalt andrerseits finden sich keine deutlichen Beziehungen. Von Interesse ist dies deshalb, weil nach Untersuchungen von Pfeiffer und Marx gerade für die Bildung der Immunantikörper, die man ja vielfach als übermäßig produzierte Normalantikörper auffaßt, die Milz und die anderen blutbildenden Organe als Ursprungsstätte anzusehen sind. Für das hämolytische Komplement des Meerschweinchenserums dürfte dies nach den vorliegenden Befunden nicht der Fall sein. Die Milz der Tiere 1 und 2 zeigt erhebliche Differenzen, die eine, wahrscheinlich von 1 stammend, zeigt deutliche Degeneration, die andere, wohl von 2, eine deutliche Hyperämie. Der Komplementgehalt ist der gleiche 0,1. Bei Nr. 6 finden sich die Zeichen beginnender Degeneration im spezifischen Gewebe der Milz, im geringeren Grade auch in den Lymphdrüsen, noch deutlicher bei Nr. 7. Trotzdem ist hier der Komplementgehalt gut 0,03 resp. 0,05. An dem Blutbild hingegen zeigen sich die schweren Veränderungen auf das deutlichste[1]). Neben der Vermehrung von Hbl-Gehalt und Erythrozytenzahl tritt die Aleukozytose bei Nr. 6 und die erhebliche Leukopenie — 1600 im cbmm — bei völligem Schwund der einkernigen Zellen, besonders deutlich hervor. Auffallend schlechten Komplementgehalt hatten Nr. 10 und 11. Dabei ist in Nr. 10 das histol. Bild dem von 6 und 7 durchaus ähnlich, bei der Milz von 11 außer einer geringen Hyperämie und Randstellung der Leukozyten kein pathol. Befund zu erheben. Auch hier ist hervorzuheben, daß 10 im Prinzip dasselbe Blutbild wie 6 und 7 zeigt, während bei 11 noch das Stadium der relativen Lymphozytose, also ein früheres Stadium, vorliegt.

II. Die zweite Gruppe umfaßt 5 Tiere, bei denen die Bestrahlung in häufig wiederholten Sitzungen, jedesmal mit einer relativ kleinen Dosis stattfand. Sie umfaßt die Tiere Nr. 4, 5, 12, 13, 14.

Tabelle III.

Nr.	Gewicht g.	Eryth.-Dosis	Zahl der Sitzungen	Einzelne Dosen	Unters. resp. Tod in Tagen nach Beginn der Bestr.	Komplett lösende Komplementdos.	Bemerkung.	Leukozytenzahl	Differentialzählung: Polynukl.	Einzell-Lymphozyt.	Andere Zellformen	Hbl.-Gehalt %	Erythrozytenzahl
4	240	8	18	$^4/_{10}$—$^5/_{10}$	21	0,05	Rhagaden an den Gelenken	500	45%	57%	1% Eo.	80%	5 970 000
5	270	$7\,^7/_{10}$	16	$^3/_{10}$—$^5/_{10}$	21	0,06		1 050	Zellen stark degen., nicht zu differenz.			60%	4 500 000
12	300	$12\,^1/_2$	25	$^1/_2$	32	0,05		3 800	22%	74%	2% M.	—	—
13	215	$6\,^1/_2$	13	$^1/_2$	16	—	spont. Exit.	—	—	—	—	—	—
14	315	$11\,^1/_2$	23	$^1/_2$	32	0,2		4 330	67%	33%	—	—	—

Das konstanteste Merkmal der Röntgenbestrahlung ist auch hier das Eintreten der Leukopenie. Im übrigen aber zeigen sich sehr große Differenzen. Das kleinste Tier Nr. 13 erlag der Bestrahlung am 16. Tage nach $6\,^1/_2$ Eryth.-Dosen und konnten infolgedessen nicht untersucht werden. Nr. 4 und 5 zeigten nach ca. $7\,^1/_2$—8 Eryth.-Dosen am 21. Tage normalen Komplementgehalt und niedrige Leukozytenwerte; bei Nr. 5 waren die Zellen so stark ver-

[1]) Es ist hervorzuheben, daß Blutuntersuchung und histol. Untersuchung getrennt von den beiden Untersuchern ohne genauere Kenntnis der beiderseitigen Befunde vorgenommen wurden.

Digitized by Google

ändert, daß eine Differentialzählung nicht mehr möglich war. Bei Nr. 4 sind die einzelligen Lymphozyten relativ vermehrt. Nr. 12 und 14 erhielten $12^1/_2$ resp. $11^1/_2$ Eryth.-Dosen. Die Tiere sind ca. gleichschwer. Die Leukozytenwerte betragen 3800 resp. 4330. Die Zusammensetzung entspricht bei Nr. 14 etwa der Norm, während Nr. 12 eine relative Lymphozytose zeigt. Es könnte scheinen, als ob zwischen dem schlechten Komplementgehalt in Nr. 14 und der Leukozytenbeschaffenheit ein Zusammenhang bestände, wenn man das Blutbild genau betrachtet. Denn die Leukozyten waren auch hier auffallend vielkernig, so daß man nach dem früher Gesagten annehmen muß, daß hier bereits das Stadium der relativen Lymphozytose vorüber ist und der Lymphozytenschwund eingesetzt hat. Nun behauptet ja Metschnikoff gerade, daß die Makrozytase, die aus den zerfallenen Lymphozyten entsteht, als Ursprung des hämolytischen Komplementes anzusprechen sei. Doch genügt dieser eine Befund meines Erachtens nicht zur Annahme dieser sonst durch die Untersuchung nicht gestützten Ansicht. Erythrozytenzahl und Hämoglobingehalt bei Nr. 4 und 5 sind unverändert. Die Untersuchung fehlt bei den übrigen Tieren.

Histologische Untersuchungen.

Bei den Tieren der zweiten Gruppe sind die Veränderungen durchweg vorgeschritten. Die Keimzentren in Milz und Lymphdrüsen sind zellarm. Die Kerne darin und in der Nähe derselben schlecht gefärbt; teilweise das perifollikuläre Bindegewebe vermehrt. Auch hier findet sich öfters Ödem der bindegewebigen Interstitien und pralle Gefäßfüllung. Ob die unten beschriebenen Zystenbildungen in Milz und Lymphdrüsen von Tier 4 mit der Bestrahlung in Zusammenhang stehen, ließ sich nicht nachweisen; andere derartige Bildungen wurden nicht beobachtet. Im Knochenmark besteht durchweg deutliche Rarifikation, bei manchen Tieren fanden sich eigentümliche hyaline hellgefärbte Schollen, die wohl als Degenerationsprodukte aufzufassen sind.

Tier 4. Milz: Schwere Degeneration der Follikel; in den Zentren große Gebiete mit ganz blassen Kernen. Starke Gefäßfüllung, Randstellung der Leukozyten; partienweise Ödem. Auf allen Schnitten findet sich eine mit Epithel ausgekleidete Zyste; da aber an einer Stelle der Zusammenhang des mehrschichtigen Epithels mit dem morphologisch gleich aussehenden Peritonealepithel deutlich ist, so möchte ich das Gebilde als eine (narbige?) Einziehung in das Milzparenchym auffassen.

Lymphdrüse: Teilweise Degeneration der Follikel. In einem noch gut erhaltenen Follikel finden sich neben zahlreichen gut gefärbten Lymphozyten auch große protoplasmareiche Zellen, wie bei der großzelligen (tuberkulösen) Lymphdrüsenhyperplasie. In der Mitte des untersuchten Lymphknotens liegt eine Zyste mit bindegewebiger Auskleidung. Die interzellulären Räume sind teilweise erweitert, die Gefäße mäßig hyperämisch.

Knochenmark: Starke Rarifikation; Hyperämie, keine Riesenzellen. Hier und da strukturlose hellgefärbte Schollen zwischen den Maschen des bindegewebigen Stromas.

Tier 5. Milz: Kleine Degenerationsherde. Die zentralen Arterien des Follikel haben auffällige dicke Wandung. Das perifollikuläre Bindegewebe erscheint vermehrt. Gefäße gefüllt. Randstellung der Leukozyten. Stellenweise Ödem.

Lymphdrüse: Deutliches Ödem. Follikelgrenzen verwaschen. Geringe Degeneration. Fettdurchwachsung vom Hilus aus.

Knochenmark: Starke Rarifikation und noch reichlicher wie bei 4. homogene Schollen in dem bindegewebigen Stroma; viel Detritus, wenig spezifische Elemente.

Tier 12. Milz: Starke herdförmige Degeneration der Follikel. Mäßige Gefäßfüllung.

Lymphdrüse und Knochenmark: Nicht untersucht.

Tier 13. Milz: Degeneration der Keimzentren. Verminderte Kernfärbbarkeit derselben.

Lymphdrüse: Nicht untersucht.

Knochenmark: Starke Rarifikation; reichlich hyaline Schollen.

Digitized by Google

Hoden: Mäßige Degeneration, wenig freie Spermatozoen.

Tier 14. Milz: Wieder ausgedehnte Rarifikation und verminderte Kernfärbbarkeit

Lymphdrüse: Nicht untersucht.

Knochenmark: Mäßige Rarifikation. In diesem Knochenmark fällt eine reichliche Fettentwicklung auf, während der Knochen im selben Stadium der Entwicklung wie bei den übrigen Tieren sich befindet (beginnende Epiphysenverknöcherung; deutliche Knorpelzellensäulen).

Zusammenfassung: Auch in dieser Gruppe finden sich keine deutlichen Beziehungen zwischen Komplementgehalt und histologischen Veränderungen. Bei Nr. 14 wo das Komplement auffallend schlecht löste, ist im Knochenmark deutliche Rarifikation und starke Fettentwicklung vorhanden. Die Veränderungen sind nicht wesentlich stärker als bei den anderen Tieren. Bei Nr. 13, das spontan starb, fehlt die Blutuntersuchung. Bei Nr. 4 und 5 hingegen, wo der Titer den normalen Werten entspricht, finden sich in der Milz und in den Lymphdrüsen schwere Degeneration, die teilweise bereits von Bindegewebswucherung gefolgt sind. Auch im Knochenmark ist eine starke Rarifikation des spezifischen Gewebes zu sehen. Bemerkenswert ist das Auftreten homogener scholliger Massen im Knochenmark; Nr. 5 scheint schwerer ergriffen als Nr. 4. In beiden Fällen ist die Leukopenie ausgesprochen vorhanden. Bei 5 sind die Zellen des Blutausstriches nicht mehr zu differenzieren; 4 befindet sich noch im Stadium der relativen Lymphozytose. Bei Nr. 12, das 32 Tage lang bestrahlt wurde, zeigt die Milz schwere Degeneration des Follikel, auch hier ist eine Leukopenie und relative Lymphozytose zu verzeichnen.

Gruppe III und IV kann zusammen besprochen werden. Es handelt sich um 5 Tiere (Nr. 15—19), die mit $2^4/_{10}$ Eryth.-Dosen, und um 5 andere (Nr. 20—24), die mit 2 Eryth.-Dosen in einer Sitzung bestrahlt wurden. Von Gruppe III konnte nur Nr. 19 untersucht werden, die 4 andern Tiere starben spontan vor der Untersuchung. Dagegen gelangten von Gruppe IV 4 Tiere zur Untersuchung und nur 1 Tier (Nr. 23) starb vorher spontan. Bei diesen Tieren kam es darauf an, die Einwirkung der Röntgenbestrahlung in mittlerer Dosis bei länger am Leben bleibenden Tieren zu studieren. Die Untersuchung wurde stets am 10.—11. Tage nach der Bestrahlung vorgenommen.

Tabelle IV.

Nr.	Gewicht g.	Erythemdosen	Zahl der Sitzungen	Untersuch. in Tagen nach der Bestrahlung	Komplett lösende Komplementdosis	Bemerkungen	Leukozytenzahl	Polynukleäre	Einzellige Lymphozyten	Andere Zellformen	Hbl.-Gehalt %	Erythrozytenzahl
15	—	$2^4/_{10}$	1	6. Tag +	—	spontan +	—	—	—	—	—	—
16	—	$2^4/_{10}$	1	10. Tag +	—	„	—	—	—	—	—	—
17	—	$2^4/_{10}$	1	8. Tag +	—	„	—	—	—	—	—	—
18	—	$2^4/_{10}$	1	9. Tag +	—	„	—	—	—	—	—	—
19	—	$2^4/_{10}$	1	11. Tag	0,05	—	8 800	—	—	—	—	—
20	325	2	1	10. Tag	0,08	—	4 800	2%	98%	—	65%	5 640 000
21	355	2	1	10. Tag	0,05	—	2 200	58%	42%	—	80%	6 080 000
22	350	2	1	10. Tag	0,08	—	1 850	—	—	—	—	—
23	345	2	1	10. Tag +	—	spontan +	—	—	—	—	—	4 500 000
24	355	2	1	10. Tag	0,03	—	10 800	46%	51%	3% 1% Eo. 1% Mastz. 1% andere	100%	5 810 000

Auch in dieser Gruppe sehen wir eine Leukopenie auf die Bestrahlung folgen, allerdings nicht so konstant und nicht so hochgradig, wie das bei den beiden anderen Gruppen beobachtet wurde. Trotz dieser scheinbaren geringen Einwirkung auf das Blut, die ja aus den kleinen Dosen leicht zu erklären ist, sind die Tiere schwer geschädigt. Das geht ja schon aus der Tatsache hervor, daß 5 von 10 Tieren, also genau die Hälfte an den Folgen der Bestrahlung

Digitized by Google

innerhalb 10 Tagen zugrunde gehen. Wie vorher sehen wir bei Nr. 20 mit 4800 Leukozyten nur 2% Polynukleäre und 98% einkernige Zellen. Es erscheint immerhin fraglich, ob das Tier aus dieser relativen Lymphozytose noch einmal einen Übergang in das Stadium der relativen Leukozytose erlebt hätte, der bei Nr. 21, das nur mehr 2200 Leukozyten im Kubikzentimeter hat, scheinbar eben wieder einsetzen will.

Andrerseits wird durch derartig schwere Veränderungen im relativen Verhalten der verschiedenen Zellarten sichtbar, wie schwere Schädigungen vorhanden sein können, selbst wenn die Gesamtzahl der Leukozyten noch nicht so erheblich gesunken ist. So wies das spontan sterbende Tier Nr. 23 bei seinem Tode noch 4500 Leukozyten auf. Leider ist kein Ausstrichpräparat angefertigt worden, das zeigen könnte, ob hier die Verhältnisse vielleicht ähnlich wie bei Nr. 20 lagen. Immerhin wird man bei künftigen Untersuchungen darauf achten müssen.

Ein abweichendes Verhalten zeigte Nr. 24. Hier entsprach die Leukozytenzahl der Norm, doch fanden sich im Ausstrich Formen, die ich bei normalen Tieren sonst nicht beobachtet habe, und die an Riesenzellen erinnerten, aber nur einen Kern hatten.

Der Komplementtiter zeigte die Schwankungen, die man auch sonst bei normalen Tieren im Komplementgehalt beobachtete und die sich auch bei unseren Kontrolltieren fanden.

Bezüglich der Kontrollen und der genauen Literaturangabe sei auf die schon vorher erwähnte Arbeit des einen von uns (E. Fränkel l. c.) verwiesen.

Histologische Untersuchungen.

Gruppe III, Nr. 15—19.

Die Einwirkung der Röntgenstrahlen zeigt sich am regelmäßigsten auf das Knochenmark. Nur bei Nr. 19 ist die Rarefikation wenig deutlich. Durchweg tritt in Milz und Lymphdrüsen eine starke Gefäßfüllung und interstitieller Ödem mehr hervor als eine deutliche Beeinflussung der spezifischen Gewebselemente. Auffallend ist bei Tier 19 die großzellige Lymphdrüsenhyperplasie wie bei Nr. 4 der Gruppe II.

Tier 15. Milz: Geringe Degeneration der Follikel; starke Füllung der Gefäße, besonders am Hilus. Mäßiges interstitielles Ödem.

Lymphdrüse nicht untersucht.

Knochenmark: Starke Hyperämie, Rarefikation des spezifischen Gewebes. Detritus, wenig Riesenzellen, kein Überwiegen bestimmter Zellformen.

Nebennieren ohne besonderen Befund.

Tier 16. Milz: Mäßige Degeneration der Follikel; partienweise starke Gefäßfüllung. Randstellung der Leukozyten; interstitielles Ödem.

Lymphdrüsen: Degeneration der Keimzentren.

Knochenmark: Starke Gefäßfüllung, Ödem.

Hyperämie; starke Rarefikation der spezifischen Elemente, reichlich Detritus. Nur ganz vereinzelte Riesenzellen; viel kernhaltige Erythrozyten.

Tier 17. Milz: Mäßige Zellverarmung; sonst keine auffallenden pathologischen Besonderheiten.

Lymphdrüse und Knochenmark nicht untersucht.

Tier 18. Milz: Mäßige Degeneration der Keimzentren. Auffallend starke Gefäßfüllung; Randstellung der Leukozyten, interstitielles Ödem.

Lymphdrüse nicht untersucht.

Knochenmark: Hyperämie; starke Rarefikation, Detritus.

Nebennieren: Bei den Nebennieren findet sich eine starke über Mark und Rinde verteilte Hyperämie, stellenweise sogar Blutextravasate, so daß das Bild einer hämorrhagischen Entzündung entsteht.

Tier 19. Milz: Außer mäßig starker Gefäßfüllung und Randstellung der Leukozyten keine pathologischen Veränderungen.

Digitized by Google

Lymphdrüse: Die Keimzentren haben verwaschene Grenzen; es finden sich Herde von großen protoplasmareichen Zellen mit großen Kernen wie bei Tier 4 der Gruppe II.

Knochenmark: Mäßige Hyperämie; keine deutliche Rarefikation des spezifischen Gewebes.

Gruppe IV. Tier 20—24.

Wieder ist das Knochenmark der Sitz der deutlichsten Veränderungen in Gestalt von Hyperämie und mehr oder weniger ausgesprochener Degeneration. Die Befunde an Milz und Lymphdrüsen unterscheiden sich nicht wesentlich von denen der Gruppe III: stellenweise verminderte Kernfärbbarkeit in den Keimzentren, starke Gefäßfüllung und Ödem der bindegewebigen Spalträume. Die Nebennieren von Tier 24 zeigt einige hämorrhagische Herde wie die von Tier 18 (Gruppe III).

Tier 20. Milz: Keine deutlichen pathologischen Veränderungen.

Lymphdrüse: Die Keimzentren sind gut erhalten. Vom Hilus aus Fettdurchwachsung.

Knochenmark: Mäßige Hyperämie; unregelmäßige nicht sehr starke Rarefikation, Riesenzellen vereinzelt noch vorhanden.

Tier 21. Milz: In der Milz finden sich Stellen, wo die Kerne der Follikelreste verminderte Färbbarkeit aufweisen. Ebenso sind stellenweise die Gewebspalten deutlich erweitert.

Lymphdrüse: In den Lymphdrüsen ist gleichfalls ein geringes Ödem, jedoch ohne wesentliche Veränderung der Keimzentren erkennbar.

Knochenmark: Ziemlich starke Hyperämie. Die Rarefikation ist weiter fortgeschritten wie bei Tier 20. Viel Detritus; wenig Riesenzellen.

Tier 22. Milz: Das perifollikulare Bindegewebe erscheint stellenweise vermehrt, die Keimzentren selbst wenig verändert. Die Gefäße sind wieder prall gefüllt, die Interstitien erweitert. Lymphdrüse nicht untersucht.

Knochenmark: Mäßige Hyperämie; deutliche Rarefikation.

Ovarien ohne deutlichen pathologischen Befund.

Tier 23. Milz: Es finden sich wieder Herde mit verminderter Kernfärbbarkeit. Gefäße stark gefüllt, Randstellung der Leukozyten; besonders in den Randpartien interstitielles Ödem.

Lymphdrüse: Zellverarmung der Keimzentren; starke Gefäßfüllung, Ödem.

Knochenmark: Hyperämie und Rarefikation. Reichlich Detritus.

Tier 24. Milz: Follikel wenig verändert; die Wände der Arterien erscheinen auffallend dick; starke Gefäßfüllung. Lymphdrüse nicht untersucht.

Knochenmark: Mäßige Hyperämie; keine deutliche Rarefikation. (Genaueres ließ sich bei diesem Präparat nicht aussagen, da infolge mangelhafter Entkalkung nur dicke Schnitte angefertigt werden konnten.)

Nebennieren: Die Nebenniere zeigt wieder das Bild der hämorrhagischen Entzündung mit verstreuten Herden wie bei Tier 18 (Gruppe III).

Die Einwirkung der Röntgenstrahlen auf Blut und blutbildende Organe dürfte nach unseren Untersuchungen folgende Stadien zu unterscheiden erlauben:

1. Reizstadium: Gefäßfüllung, Randstellung der Leukozyten, Leukozytose.
2. Reizstadium mit entzündlichen Erscheinungen. Hyperämie, interstitielles Ödem, beginnende Leukopenie, Beginn der relativen Leukozytose.
3. Beginnende Degeneration: Leukopenie — relative Lymphozytose.
4. Deutliche Degeneration. Leukopenie — Verschwinden der Lymphozyten.
5. Degeneration: Alymphozytose bis zur Aleukozytose.
6. Reparatorische Versuche des Organismus: Wucherung am unspezifischen Bindegewebe.

Schlußsätze.

1. Bei 7 Meerschweinchen, welche mit großen Dosen bestrahlt und meist kurz darauf (1—2 Tage, einmal 7 Tage) getötet wurden, fand sich 5 mal ein auffallend schlechter Komplementgehalt.

Digitized by Google

Histologisch zeigte die Milz des 7 Tage lebenden Tieres Zeichen von Degeneration, die anderen Tiere die Zeichen einer akuten Entzündung: Hyperämie, Randstellung der Leukozyten, entzündliches Ödem. Zytologisch wurde nach einer anfänglichen Leukozytose eine immer mehr fortschreitende und zur Aleukozytose führende Leukopenie beobachtet. Zweimal waren anffallend hohe Hblwerte und Erythozytenzahlen damit verbunden.

Das relative Verhalten der einkernigen zu den mehrkernigen weißen Blutkörperchen ist derart, daß im Beginn der Schädigung die Lymphozyten an Zahl überwiegen, später aber schneller aus dem Blut verschwinden als die mehrkernigen, so daß der Aleukozytose ein Stadium vorhergeht, das nur noch mehrkernige (häufig mit sehr zahlreichen Kernen bis über 10) Leukozyten aufweist. Zwischen der Schwere der histologischen Veränderungen und dem Verhalten des Blutbildes bestehen enge Beziehungen. Dagegen lassen sich keine Beziehungen zwischen dem zytologischen Blutbild und dem histologischen Bild der blutbildenden Organe einerseits und dem Gehalt an hämolytischen Komplement andererseits auffinden.

2. 5 Tiere mit kleinen Dosen, $^1/_2$ Er.-Dosis täglich, längere Zeit bestrahlt. Die histologischen Veränderungen sind entsprechend weiter vorgeschritten. Es findet sich eine beträchtliche Degeneration des spezifischen Gewebes, in den blutbildenden Organen stellenweise auch bereits als Ersatz wucherndes unspezifisches Bindegewebe. Die Leukopenie ist ein konstanter Befund, ebenso das vorher beschriebene Verhalten des Lymphozyten.

Einmal löst das Komplement auffallend schlecht.

3. 10 Tiere wurden mit 2—2,4 Er.-Dosen einmal bestrahlt, 5 davon starben spontan am 6.—10. Tag. Die anderen wurden am 10. resp. 11. Tag getötet. Der Komplementgehalt zeigt keine abnormen Schwankungen. Leukopenie und Verhalten der Polynukleären und Mononukleären ist wie bei Gruppe I.

Histologisch zeigt sich besonders im Knochenmark eine deutliche Rarefikation des spezifischen Gewebes, in Milz und Lymphdrüsen entzündliches Ödem, stellenweise beginnende Degeneration in den Follikeln.

4. Zur Frage über die Herkunft des hämolytischen Komplements gibt also weder das Verhalten der Leukozyten noch das der blutbildenden Organe eine ausreichende Erklärung[1]). Ob sich die von anderer Seite gemachte Behauptung bestätigen wird, daß es von den Blutplättchen herstammt, müssen weitere Untersuchungen zeigen.

Literatur.

1. E. Fränkel: Berl. klin. Wochenschr. 1912, S. 2030.
2. Paul Krause und Kurt Ziegler: Fortschr. auf dem Gebiet der Röntgenstr.
3. Tatarsky: Zeitschrift für Elektr. und Röntgenkunde, Band 9, S. 1 und S. 60.

Erklärung der Tafel XIV.

Nr. 1 stellt einen Follikelrest in der Milz von Tier 7 dar. Um das zentrale Gefäß, dessen Wendungen etwas verdickt sind, liegen große, protoplasmareiche Zellen, deren Kerne stark gefärbt sind. Das perifollikulare Bindegewebe ist vermehrt und zeigt eine konzentrische Schichtung.

Nr. 2 stammt von der Lymphdrüse von Tier 14. In einem partienweise aufgelockerten Stroma liegt ein Herd degenerierten Gewebes, in dem die Färbbarkeit der Kerne stark herabgesetzt ist.

Nr. 3 gibt ein Bild des interstitiellen Ödems in einer Lymphdrüse (Tier 7), wie es sich stets primär neben starker Gefäßfüllung und Randstellung der Leukozyten fand, bevor eine Degeneration der Keimzentren eintrat.

Nr. 4 (Tier 5, schwächere Vergrößerung) und Nr. 5 (Tier 4, stärkere Vergrößerung) veranschaulichen die Veränderungen im Knochenmark. Es traten besonders hervor die starke Hyperämie und das Fehlen spezifischer Knochenmarkselemente. Dagegen finden sich in den Maschen des kernreichen Bindegewebes die oben beschriebenen strukturlosen, hyalinen, blaßgefärbten Massen, die wir als Degenerationsprodukte auffassen möchten.

[1]) s. Anm. S. 357.

Digitized by Google

Arbeiten auf dem Gebiete der Wechselstrommaschine und des Einzelschlages.

Von

Ingenieur **Friedrich Dessauer**, Frankfurt a. M. (früher Aschaffenburg).

I.

Neuere Untersuchungen über die Natur der Röntgenstrahlen machen es wahrscheinlich, daß es sich um Ätherimpulse handelt, die den Lichtschwingungen zwar nicht gleich, aber ähnlich sind. Haga und Wind haben schon bald nach der Entdeckung der Röntgenstrahlung Versuche gemacht, auf Grund deren sie zu dem Ergebnis kamen, daß eine Beugung der X-Strahlung von ihnen beobachtet sei. Walter und Pohl prüften diese Untersuchungen nach, kamen aber zu einem negativen Ergebnis und schlossen daraus auf eine Wellenlänge oder besser gesagt, Impulsbreite, welche kleiner als 10^{-9} ist. P. P. Koch und Sommerfeld untersuchten die von Walter aufgenommenen photographischen Platten mit dem Mikrophotometer und kamen zu einer Schätzung der Wellenlänge oder Impulsbreite etwa gleich 4.10^{-9}. Doch war dies Ergebnis nur ein geschätztes. Durch eine neue Prüfungsanordnung haben Laue, Friedrichs und Knipping eine sehr viel wahrscheinlichere Berechnung der Wellenlänge der X-Strahlung angestellt. Sie machten einen Interferenzversuch mit Hilfe eines Gitters und benutzten dabei das kleinste Gitter, das zur Verfügung steht, nämlich die Gitterstruktur, welche den Kristallen nach der Raumgittertheorie eigen ist. Es ergibt sich aus theoretischen Überlegungen, daß die Größenordnung der Raumgitter der Kristalle etwa bei 10^{-8} liegt. Es wurde ein Bündel X-Strahlung durch einen Kristall geleitet und aus dem gewonnenen Bilde ließ sich dann die Impulsbreite des X-Strahlung berechnen. Es ergab sich eine ganze Reihe von Werten, von $1{,}27.10^{-8}$ bis $0{,}83.10^{-8}$ mit verschiedenen Intervallen, die im Verhältnis von 4 : 6 : 7 : 11 : 15 stehen.

Daraus scheint hervorzugehen, daß die Wellenlänge oder Impulsbreite der X-Strahlung einer arbeitenden Röhre sehr verschieden ist, oder mit andern Worten, daß eine Röhre Röntgenstrahlen von sehr verschiedener Impulsbreite, also mit sehr verschiedener Durchdringungsfähigkeit aussendet, was ja auch durch Versuche von Röntgen, Whiddington u. a. nahegelegt wurde.

Die Röntgenröhre liefert also auch ein Spektrum, wie das Licht. Ich versuchte nun experimentell festzustellen, ob das X-Strahlenspektrum mit dem Spektrum des Lichtes in der Weise identisch ist, daß die Röntgenröhre gleichzeitig Strahlen verschiedener Durchdringungskraft aussendet, so wie das Licht, welches die Farbstrahlen seines gesamten Spektrums auf einmal aussendet und so im Auge den Reiz des weißen Lichtes auslöst. Wahrscheinlicher nun ist es, daß die leuchtende Röntgenröhre die verschiedenen Strahlenarten der Hauptsache nach nicht gleichzeitig aussendet. Zur Prüfung diente eine Versuchsanordnung, bei welcher eine Röhre (Burgerröhre) einmal aufleuchtete, indem sie mit dem von mir vor fünf Jahren angegebenen Einzelschlagverfahren betrieben wurde. Von dem Röhrenlichte fiel ein durch einen Spalt abgeblendetes Bündel von 1 mm Breite auf eine in sehr rascher Bewegung befindliche photographische Platte, jedoch nicht direkt, sondern nach Passage eines stufenartig gebauten Härtemessers, ähnlich wie Benoist ihn angegeben hat. Es ergaben sich dabei Bilder, die in ihren verschiedenen Formen nur die Deutung zuließen, daß die Röntgenröhre unter Berücksichtigung der Intensitätsabnahme, wenn sie einmal aufleuchtet (was ca. $^1/_{500}$ Sekunde dauert) im Anfang härtere Strahlung aussendet als gegen Ende und daß während der Leuchtdauer die Strahlung immer weicher wird. Daraus läßt sich schließen, daß die Wärmeentwicklung auf der Antikathode gegen Ende der Strahlung zunimmt. In der Hauptsache besteht demnach ein erheblicher Unterschied zwischen dem Spektrum des Lichtes

Digitized by Google

und dem Spektrum der Röntgenröhre darin, daß im Gegensatz zu der gleichzeitigen Aussendung der verschiedenen Farbstrahlen bei einem weißen Lichte die Röntgenröhre die verschiedenen Wellenlängen oder Impulsbreiten in der Hauptsache nacheinander aussenden kann.

II.

Zu dieser Anschauung, daß die aufleuchtende Röntgenröhre nacheinander verschiedene Strahlen anwendet, war ich schon früher auf Grund anderer Beobachtungen gelangt. Ich versuchte von dieser Erkenntnis Nutzen zu ziehen, weil es von großer Bedeutung für die Tiefentherapie ist, die Röntgenstrahlung so zu erzeugen, daß sie in die Tiefe wirkt. Da nun jede Erzeugung von Röntgenstrahlen, ob weicher oder harter Strahlen, mit einer Abnutzung der Röntgenröhre verbunden ist und sehr wahrscheinlich diese Abnutzung bei der weichen Strahlung größer ist (wegen der Erhitzung), so ist kein Zweifel, daß für die Zwecke der Tiefenbestrahlung die Röhre weit über Gebühr beansprucht wird, wenn man sie in der gewöhnlichen Art und Weise betreibt und neben den härteren Strahlen einen Überschuß an weicheren Strahlen mit hervorbringt. Diese weiche Strahlung muß dann durch einen Filter abgefangen werden, wenn sie die Haut nicht verbrennen soll. Aber selbst wenn sie mit einem Filter abgefangen wird, so wurde sie doch vorher erzeugt und diese Erzeugung und die sie begleitende Erwärmung der Röntgenröhre nützt die Röhre entsprechend ab. Daß man die Röntgenstrahlung der Hauptsache nach hart herausfangen kann, ergibt das folgende Schema: Denken wir uns in dem Transformator T (Fig. 1) einen Wechselstrom in hohe Spannung übergeführt, und während des in der zweiten Skizze (Fig. 2) dargestellten Verlaufes der Kurve einen Schalter in Bewegung gesetzt, dessen Nadel sich zwischen Bügeln einmal herumdreht, wenn der Wechselstrom zwei

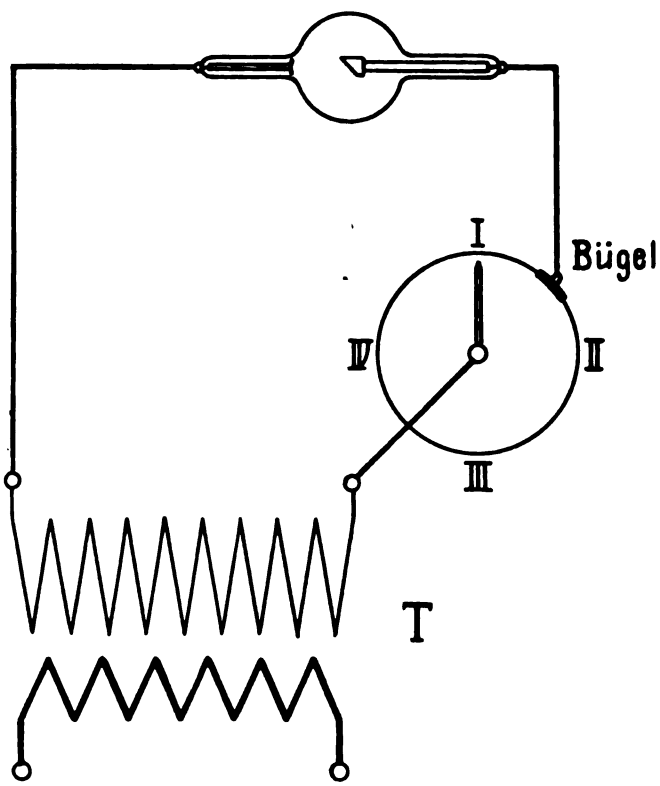

Fig. 1.

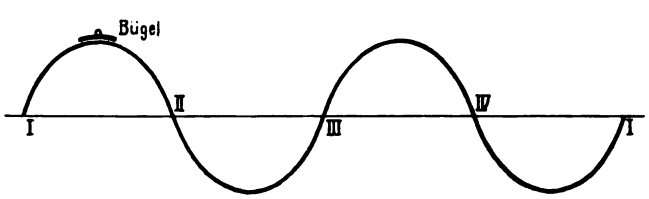

Fig. 2.

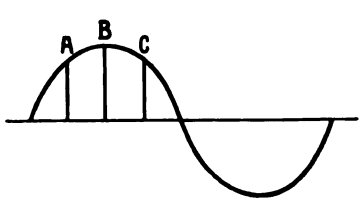

Fig. 3.

Perioden durchläuft, so entspricht jeder Phase des Wechselstromes natürlich immer eine bestimmte Stellung der Nadel. Dadurch, daß wir die Bügel, welche den Strom zur Röhre weiter leiten, an bestimmten Stellen befestigen und ihre Breite verändern, können wir jede einzelne Phase des Stromes herausfangen und zur Röhre leiten. Auf Grund dieser Überlegung konstruierte ich den nachher noch im Detail beschriebenen Wechselstrom-Röntgen-

Digitized by Google

apparat, den Reformapparat, mit veränderlicher Breite der Bügel. Man kann damit von den Wechselstromphasen, die nacheinander ablaufen, die gleichlaufenden Teile in geringerer oder größerer Breite herausfangen. Nimmt man einen breiteren Teil der Phase in der Skizze von A—C (Fig. 3), so wird neben der härteren Strahlung im Beginnen des Aufleuchtens auch noch ziemlich viel weiche Strahlung erzeugt, die sich bildet, wenn der Strom längere Zeit durch die Röhre hindurchgeht. Ändert man die Bügel aber, was mechanisch sehr leicht ausführbar ist, so, daß der Strom nur von A—B hindurchgeht, dann entsteht weniger weiche Strahlung, während die harte Strahlung unverändert weiter gebildet wird[1]).

Mit dieser Anordnung und den weiter beschriebenen habe ich Vergleichsversuche mit gewöhnlichen Röntgenapparaten angestellt und gefunden, daß in extremen Fällen nur noch der zehnte Teil der Milliampère notwendig war, die sonst zur Erzeugung einer gleichen Tiefenwirkung notwendig geworden sind. Inzwischen wurden ja auch von anderer Seite Spezialmaschinen für die Erzeugung harter Strahlen konstruiert, doch ist das günstigste Ergebnis, das ich bisher erreichte, nämlich, daß ich nur 0,75 Milliampèreminuten für die Erzeugung eines X unter 3 mm Aluminium Filter in einem Abstand von 20 cm notwendig hatte, wohl von keiner anderen Seite erreicht worden. Das bedeutet z. B. bei 1,5 Milliampère Belastung in 10 Minuten 20 x unter 3 mm Aluminium.

III.

Schon lange vorher habe ich mich bemüht, die bekannten Vorzüge des Wechselstromapparates mit den Vorteilen des Funkeninduktoriums zu vereinigen. In einer früheren Arbeit (Med. Klinik Nr. 8, 1910) habe ich die Eigenschaften jeder der beiden Apparattypen beschrieben. Den Wechselstrommaschinen haftet neben ihren Vorzügen der Einfachheit und hohen Leistungsfähigkeit der große Nachteil an, daß sie bei weitem nicht in dem Umfang X-Strahlen erzeugen, als sie Milliampères durch die Röhre jagen, daß infolgedessen die Wärmebildung und damit die Abnutzung der Röhre bei gleicher photographischer Leistung unverhältnismäßig größer ist als bei dem Funkeninduktorium, insbesondere dann, wenn man die gesamte Schlagzahl der Wechselstrommaschine ausnutzt. Es ist schon von anderer Seite darauf hingewiesen worden, daß die photographische Wirkung von 10 Milliampère Röhrenbelastung bei 100 Schlägen einer Wechselstrom-Röntgenmaschine bei weitem geringer ist, unter Umständen nur ein Drittel beträgt, wie die photographische Leistung einer mit 10 Milliampère von einem Funkeninduktorium guter Bauart betriebenen Röntgenröhre bei geringerer Frequenz. Die Wechselstrommaschine in der bekannten Bauart von Snook und seiner Nachfolger nützt daher die Röntgenröhre stark ab und sie ist im allgemeinen für die Tiefenbestrahlung wenig geeignet und man war schon vor längerer Zeit genötigt, die Kommutierung beider Wellen des Wechselstromes aufzugeben beziehungsweise die zweite Halbwelle in einem Widerstande zu vernichten. Ferner zeigte sich, daß die ganz anders geartete Entladung des Funkeninduktoriums an und für sich für die Bildung der Röntgenstrahlung viel besser ist. Die Wechselstrommaschine sendet zur Röntgenröhre einen verhältnismäßig sehr lange andauernden Induktionsimpuls, während gewöhnlich das Funkeninduktorium einen viel plötzlicher verlaufenden, rascher ansteigenden und rascher abfallenden Induktionsimpuls der Röhre zuführt. Die rapide Änderung bei dem Induktorium und der rasche Verlauf bilden in der Röntgenröhre verhältnismäßig mehr X-Strahlung als Wärme im Vergleich zur Wechselstrommaschine, wo viel mehr Wärme und weniger penetrierende X-Strahlung gebildet wird. Es zeigt sich nun, daß es nicht sehr schwer ist, die Kurve des Wechselstromapparates der Kurve des Funkeninduktoriums ähnlich zu machen. Der physikalische Gedankengang ist der folgende:

---

[1]) Anmerkung: Durch Verkürzung des Stromstoßes erhielt ich bei geeigneter Versuchsanordnung Härtung um 2° Benoist, photographisch gemessen.

Digitized by Google

Beim Funkeninduktorium springt die Spannung im Augenblicke der primären Stromunterbrechung rapid in die Höhe (s. Fig. 4), und erreicht sofort den maximalen Wert. Dann geht der Strom durch die Röhre hindurch, und zwar in der Regel nur sehr kurze Zeit, etwa $^1/_{500}$ Sekunde oder bei Induktorien mit geringeren Eisenmengen noch wesentlich kürzer. Die Spannung sinkt sehr rasch wieder ab. Bei der Wechselstrommaschine steigt die sekundäre Spannung von 0 langsamer zum Maximum an (Fig. 5). Wenn das sogenannte Funkenpotential groß genug geworden ist, um die Röntgenröhre zu durchbrechen, geht der Strom hindurch und er geht bei langsam sinkender Spannung noch ziemlich lange Zeit hindurch, weil die sinkende Spannung der Sinuskurve entlang langsam verläuft. Das hat sich, wie erwähnt, als wenig günstig herausgestellt. Nun kann man zunächst die Sekundärkurve des Wechselstromtransformators dem Induktorium dadurch ähnlicher machen, daß man die sogenannte Streuung, das heißt, den Anteil der zerstreut verlaufenden Kraftlinien in der Luft vermehrt. Das geschieht, indem man von der von dem Starkstrom-Wechselstromtransformator her gewohnten und wegen der Ökonomie des Stromverbrauches notwendigen Form des geschlossenen Eisenkernes abgeht und den Eisenkern gerade gestreckt und offen konstruiert, so wie man das beim Funkeninduktorium gewöhnt ist. Dadurch wird zwar ein wenig mehr Strom verbraucht, vielleicht $^1/_2$—1 Ampère, aber das macht nichts aus. Der Stromverbrauch spielt sowieso praktisch keine Rolle. Die induzierten sekundären Kurven werden aber auf folgende

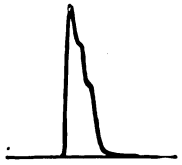

Fig. 4.

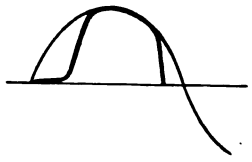

Fig. 5.

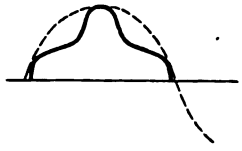

Fig. 6.

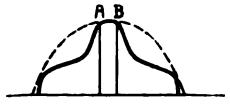

Fig. 7.

Weise (Fig. 6) deformiert: sie haben also jetzt schon eine mehr ausgeprägte Kuppe und dieser mittlere Teil nähert sich der Gestalt der Sekundärentladung des Funkeninduktoriums schon mehr. (An dieser Stelle sei erwähnt, daß die schematischen Kurven, die hier zur Illustration des Gesagten dienen, natürlich nicht für alle einzelnen Fälle gültig sind. Bei jeder Beobachtung mit verschiedenen Apparaten wird man auf andere Kurven stoßen. Es sind das schematische Mittelwerte, die sich aus zahlreichen Beobachtungen ergeben und die vereinfachten Darstellungen erläutern sollen.) Durch diese Maßnahme bereits wird die Kurve der des Funkeninduktors ähnlicher. Man kann aber nun zweitens dasselbe tun, was ich schon oben beschrieben habe, nämlich durch einen synchron laufenden Schalter einzelne Kurventeile aus der deformierten Wechselstromkurve herausschneiden, z. B. von A—B, wie in der Fig. 7. Das ist physikalisch sehr einfach. Technisch ist die Lösung wesentlich schwieriger.

IV.

Würde nämlich von dem Transformator nach der Fig. 8 der Strom durch den synchron laufenden Nadelschalter S nur während kurzer Intervalle A B geschlossen und zur Röntgenröhre geleitet, dann wäre an dem Transformator während der ganzen übrigen Zeit, während deren doch die Induktionen auch erfolgen, kein Stromweg vorhanden, und die Elektrizität würde frei ausstrahlen und allmählich die Isolationen des Transformators vernichten. Auch würde ein starkes Funkensprühen nach allen Seiten stattfinden. Das läßt sich natürlich keineswegs durchführen. Es muß deswegen dafür gesorgt werden, daß auch während der Dauer der übrigen Stromphasen, wenn also die Röhre nicht eingeschaltet ist, die sekundäre Entladung des Induktoriums irgendwohin fließen kann. Bei den üblichen Wechselstrommaschinen ist das Verhältnis anders. Hier werden beide Wechselstromhalbwellen gleichgerichtet und der Röhre zugeführt, so daß diese fast andauernd (mit nur kleinen

Digitized by Google

Pausen) den Stromkreis herstellt, also der Stromkreis fast immer durch die Röhre hergestellt wird. Aus diesem Grunde entsteht ja auch das ungünstige Verhältnis, weil die ganzen Stromwellen durch die Röhre hindurchgehen. Wenn man mittels eines Schalters nur kurze, geeignete Wechselstromphasen durch die Röhre hindurchschicken will, so muß der übrige Strom abgeleitet werden. Dies geschieht nun nach einem von mir nach langen Versuchen gefundenen sehr einfachen Verfahren dadurch, daß dauernd an der sekundären Spule ein Widerstand liegt, der sehr groß ist, aber doch so dimensioniert, daß etwas Strom hindurchgeht und das Induktorium nicht sprüht. Dieser Widerstand, aus einem geeigneten Material gebildet, ist so dimensioniert, daß nur etwa $^1/_2$ Milliampère Strom von ihm aufgenommen wird. Der Transformator läuft also nie offen, das heißt, es ist immer ein sekundärer Stromweg da, andererseits verbraucht dieser sekundäre Stromweg außerordentlich wenig und der Transformator nimmt entsprechend wenig auf. Dieser sekundäre Weg liegt immer parat, aber sein Widerstand ist höher wie der Widerstand einer selbst harten Röntgenröhre. Wenn nun die geeignete Phase vorüberzieht, so wird die Röntgenröhre außer diesem Stromweg noch eingeschaltet, wie die nächste Fig. 9 zeigt. Dann geht vielleicht $^1/_{100}$ Milliampère durch den Widerstand und die Hauptstromstärke, 30 oder 40 Milliampère, durch die Röntgenröhre.

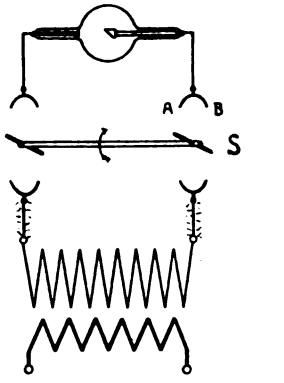

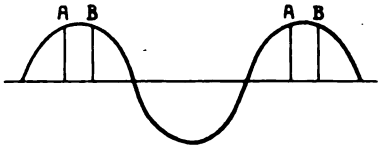

Fig. 8.

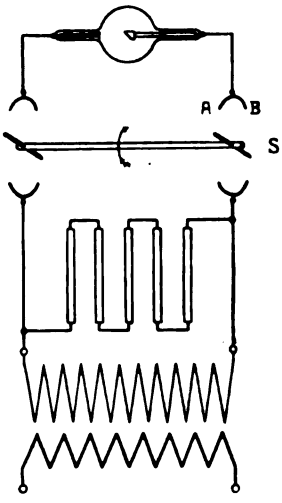

Fig. 9.

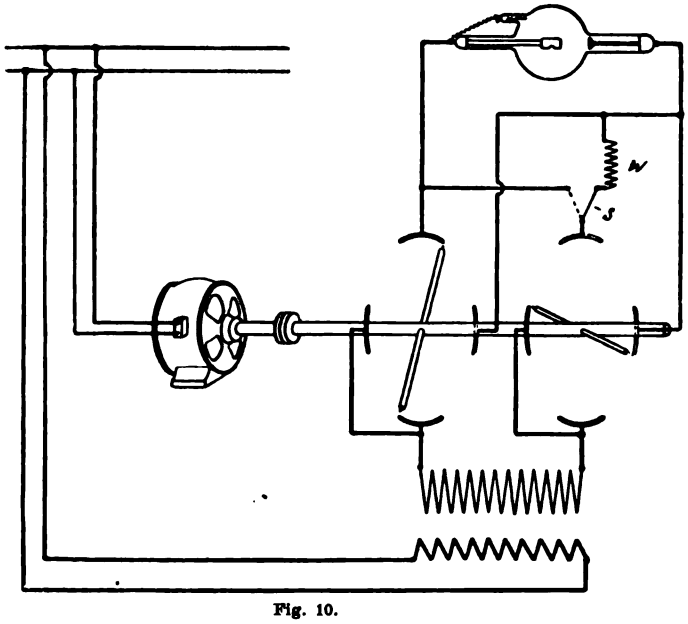

Fig. 10.

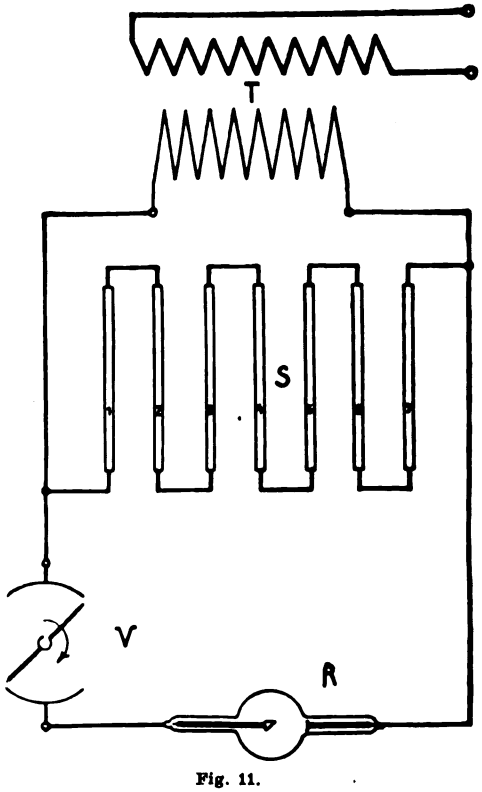

Fig. 11.

Die nächste Fig. 10 u. 11 veranschaulicht noch einmal den prinzipiellen Unterschied zwischen den üblichen Wechselstrommaschinen und dem neuen Reformapparate. Bei der Wechsel-

Digitized by Google

strommaschine der früheren Bauart werden die beiden Halbwellen des Wechselstroms gleichgerichtet und der Röhre zugeführt und die Röhre empfängt die Kurve des Wechselstromtransformators mit der Abänderung, welche die Röntgenröhre selbst herbeiführt. Bei dem neuen Apparat (Fig. 11) dagegen bleibt der Wechselstrom im sekundären Hauptkreise des Apparates ein Wechselstrom und wird nicht gleichgerichtet. Vielmehr fließt dieser Wechselstrom in einen Hochspannungswiderstand und beim Vorübergehen der einzelnen Phasen werden die günstigsten Phasen des Stromes in die Röntgenröhre geleitet. Infolgedessen ist die Kurve von der Konstruktion des Apparates selbst abhängig, nicht von der Kurve des primären Wechselstroms und kann so günstig wie möglich gestaltet werden. Daher die in Absatz II dargelegten Resultate.

V.

Nachdem diese Lösung gefunden war, zeigte es sich, daß die Röntgenröhren nunmehr mit sehr geringer Erwärmung betrieben werden konnten, daß die Betriebsverhältnisse denen eines sehr guten Funkeninduktors entsprachen. Es ergab sich aber weiter die Möglichkeit eines erheblichen Ausbaues des Gebietes wie die folgenden Skizzen zeigen. Ebensogut wie man aus den aufeinanderfolgenden Wellen des Wechselstromes die gleichlaufenden Kuppen herausschneiden und einer Röhre zuführen kann, kann man sie auch zwei, drei oder vier Röhren beliebig zuführen. Die nächste Fig. 12 zeigt diese Anordnung mit zwei Röntgenröhren. Immer wenn die Nadel in der Stellung A steht, erhält die erste Röhre den maximalen Induktionsschlag der Wechselstromwelle und in der mit B bezeichneten Stellung der Nadel erhält die andere Röhre den Induktionsschlag. Jede erhält in diesem Falle 25 Induktionsschläge pro Sekunde. Beide Röhren leuchten also ganz ruhig und jede davon ist zu Durchleuchtungen und Aufnahmen oder für Therapie brauchbar. Nun können die Röhren auch von ziemlich verschiedener Härte sein. Das macht wenig aus. Denn sie sind in jedem Falle ja im Nebenschluß zu einem Widerstande betrieben und in jedem Falle ist die andere Röntgenröhre ganz aus dem Stromkreise eingeschaltet. Man kann infolgedessen mit den beiden Schaltern H_1 und H_2 mit Hilfe eines Schnurzuges z. B. während des Betriebes jede einzelne Röhre ein- und ausschalten. Das macht durchaus beim Betriebe nichts aus, denn der Strom, der jetzt nicht mehr in die Röhre hineingeht, wird allerdings unter erheblicher Reduktion seiner Intensität vom Widerstande aufgenommen und der Induktor läuft nicht, trotzdem jetzt eine Röhre ausgeschaltet ist, während einer Phase leer. Dieser Zweiröhrenbetrieb hat bedeutende Vorteile. In verschiedenen Frauenkliniken, in deren derartige Apparate im Betriebe sind[1]), werden dauernd zwei Röntgenröhren mit einem einzigen Apparate zur Bestrahlung zweier Fälle, also zweier Kranker gleichzeitig benutzt. Man kann aber auch die zwei Röhren nahe aneinander stellen und die bekannte Kreuzfeuerbestrahlung oder Mehrseitenbestrahlung auf einmal vornehmen, indem man z. B. von unten und oben zugleich bestrahlt. Man kann dann weitergehen und eine Röntgenröhre benutzen, die nach der Konstruktion der Fig. 13 gebaut ist. Mit einer solchen Röhre läßt

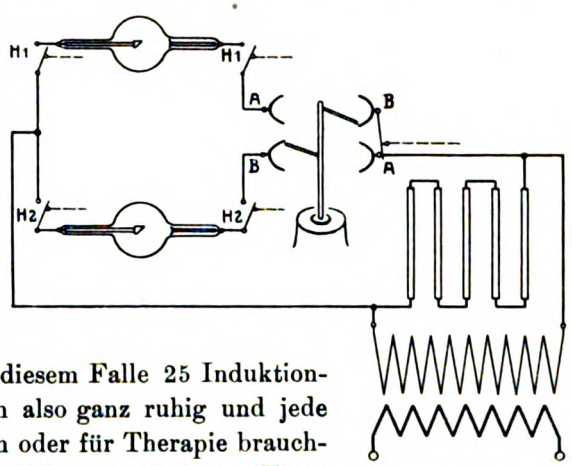

Fig. 12.

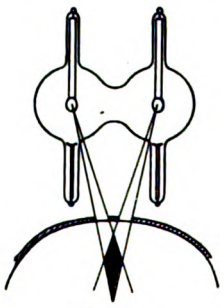
Fig. 13.

[1]) Klinik Geh. Rat Bumm-Berlin, Prof. Dr. Kehrer-Dresden, Prof. Dr. v. Franqué-Bonn, Prof. Dr. Pankow-Düsseldorf, Prof. Dr. Schwenkenbecher-Frankfurt a. M., Prof. Dr. de la Camp-Freiburg u. A.

Digitized by Google

sich dann auch bequem eine Kreuzfeuerbestrahlung einrichten, bei welcher die Haut nur die einfache Dosis bekommt, während in der Tiefe sich die Strahlenkegel überkreuzen. Da jeder Stromkreis der beiden Röntgenröhren seine eigene Zuleitung hat, so läßt sich der Strom jeder einzelnen Röhre messen. Man kann z. B. ganz bequem die eine Röhre weiter laufen lassen, die andere ausschalten, sie mit neuem Wasser zu Kühlzwecken versehen, oder mit einer anderen Röhre vertauschen ohne den Apparat dabei auch nur einen Moment stillzustellen. Dadurch, daß jede der beiden Röhren nur die kurzen Spannungsschläge erhält und ferner dadurch, daß die Röhren nur wenige Induktionsschläge bekommen, also statt 100 oder 50 bei den Wechselstrommaschinen nur 25, so wie beim Funkeninduktorium etwa, ist ihre Erwärmung verhältnismäßig sehr gering und ihre Tiefenwirkung relativ groß. Benutzt man nur eine einzige Röntgenröhre, so kann man nach Belieben durch sie 50 oder 25 Entladungen schicken, also die Frequenz in ziemlich weiten Grenzen variieren. Bei den Wechselstrommaschinen kann man minimal auf 50 Schläge pro Sekunde gehen, wenn die Zentrale 100 Wechsel in der Sekunde hat. Hier kann man auf 25 heruntergehen. Nun darf man nicht etwa denken, daß die Verminderung der Schlagzahl eine Verminderung der Leistungsfähigkeit bedeute. Das ist nämlich ganz und gar nicht der Fall. Wenn man mit 100 Schlägen pro Sekunde arbeitet bei einer Sekundärstromstärke von 10 Milliampère und man reduziert, indem man sonst alles gleich läßt, die Schlagzahl auf 50, so geht der Strom auf 5 Milliampère zurück, seine photographische Wirkung auf der Platte reduziert sich aber vielleicht nur um 10 oder 20%. Verstärkt man nun die einzelnen Schläge, durch Regulierung am Regulierwiderstande des Apparates, so daß statt 5 Milliampère vielleicht 6 oder 7 hindurchgehen, so bekommt man mit geringerer Schlagzahl eine höhere photographische Leistung wie mit großer Schlagzahl und was das wichtigste dabei ist, die Röntgenröhre wird erheblich weniger erhitzt. Mit Verringerung der Frequenz oder Schlagzahl nimmt die Erwärmung der Röntgenröhre erheblich ab. In diesem Falle kann man nun weiter auf 25 herabgehen und dafür die Intensität der Einzelschläge steigern. Es hat sich herausgestellt, daß unter diesen Umständen der Betrieb der Wechselstrommaschine nicht unökonomischer ist wie der mit dem Funkeninduktorium. Allerdings liegt das an der prinzipiellen Umänderung des ursprünglich verwendeten Prinzips. Wenn ich also noch einmal zusammenstellen darf, so sind folgende Absichten verwirklicht.

1. Die Entladungskurve, welche durch die Röhre hindurchgeht, ist von der Konstruktion abhängig gemacht, man kann sie sehr günstig machen und sie ist nicht mehr abhängig von der Kurve des primären Wechselstroms, vielmehr praktisch vollkommen unabhängig davon. Infolgedessen ist die Erwärmung der Röhre viel geringer. Man kann ferner

2. die Anzahl der Schläge oder die Frequenz regulieren, und zwar von 50 auf 25 pro Sekunde. Dadurch wird weiter die Belastung der Röntgenröhre wesentlich geringer, d. h. bei gleicher Leistung wird sie weniger angestrengt. Man kann

3. mehrere Röhren gleichzeitig betreiben und jede unabhängig von der andern ausschalten und einschalten, auch den Strom von jeder einzelnen messen;

4. endlich kann man durch Verkürzung der kontaktführenden Bügel bis zu einem gewissen Grade die harte Strahlung herausfangen und den Apparat infolgedessen willkürlich für diagnostische oder mehr für therapeutische Zwecke verwenden.

Damit ist aber die Reihe der konstruktiv erreichten Resultate noch nicht ganz abgeschlossen.

VI.

Schon früh hat Hans Boas den Versuch gemacht, mit Röntgenapparaten statt flächenhaft körperlich auf dem Leuchtschirme zu sehen. Nachdem insbesondere durch die Arbeit von Hildebrand, Wieting und Scholz die röntgenstereoskopische Aufnahme eingeführt worden war, war das Bestreben, auf dem Leuchtschirme auch körperlich zu sehen, er-

Digitized by Google

wacht. Die bei der mangelnden Technik der damaligen Zeit nicht eingeführte Methode wurde später von Berger in Firma Reiniger, Gebbert & Schall wieder aufgenommen. Aber auch damals waren die Apparate technisch noch nicht so weit, daß die Methode hätte in Aufnahme kommen können. Nunmehr, nach der Konstruktion des Reformapparates, der ohne jede Schwierigkeit zwei Röntgenröhrenstromkreise betreibt, hat Berger diese Versuche im Laboratorium der Veifa-Werke wieder aufgenommen und zu Ende geführt. Es ist möglich, mit diesem Apparat auf einfache Weise körperlich auf dem Leuchtschirm zu sehen. Die Anordnung ist in der nächsten Abbildung (Fig. 14) dargestellt. Die beiden Röhren, oder besser gesagt, die Doppelröhre scheint für das Auge gleichmäßig in beiden Hälften zu leuchten. In Wirklichkeit ist es aber so, daß immer nach Verlauf von $^1/_{50}$ Sekunde die eine Röhre aufleuchtet, während die andere erlischt, so daß also die beiden Röhren tatsächlich abwechselnd leuchten, jede 25mal in der Sekunde. Auf dem Leuchtschirm entsteht dann ein doppeltes Bild, dessen Grenzen gegeneinander verschoben sind. Betrachtet man den Leuchtschirm mit Hilfe eines Stroboskopes, welches jedesmal das eine Auge, z. B. das rechte, verschließt, wenn die rechte Röhre aufleuchtet und öffnet, wenn die linke Röhre aufleuchtet so sieht das linke Auge die von der rechts stehenden Röhre entworfenen Bilder, das rechte Auge die von der links stehenden Röhre entworfenen Bilder. Beide sind so voneinander verschoben, wie sie in Wirklichkeit verschieden von den beiden Augen wahrgenommen werden. Im Seheindruck vereinigen sie sich und man sieht körperlich, wie mit den Augen. Dabei ist die Beobachtung ruhig, nicht wie man annehmen könnte, flimmernd, da ja 50 Lichteindrücke während einer Sekunde die Augen treffen. Es ist sehr überraschend, wenn man zum ersten Male z. B. die Hand so sieht, wie wenn sie durchsichtig wäre und in ihr die räumliche Anordnung des knöchernen Skelettes wahrnimmt. Noch viel überraschender allerdings ist es, einen Schädel körperlich zu sehen. Die körperliche Beobachtung wird viel deutlicher, wenn sich die Gegenstände dabei bewegen. Man wird also bei der Durchleuchtung Bewegungen mit dem durchleuchteten Organ ausführen lassen. Auch bei Thoraxdurchleuchtungen ist die körperliche Wirkung sehr schön und deutlich. Da die Technik überaus einfach ist, so läßt sie sich mit dem Reformapparat ohne weiteres ausführen.

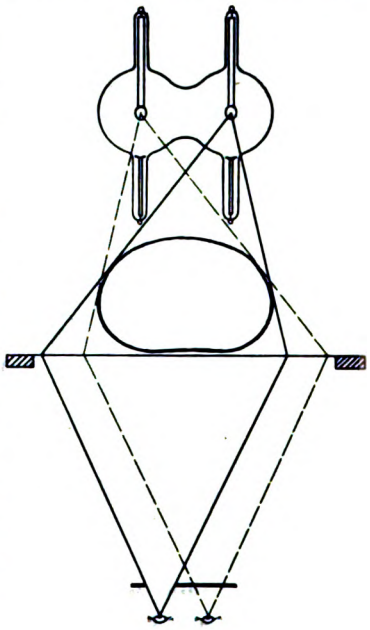

Fig. 14.

Schließlich habe ich versucht, den Reformapparat so auszubauen, daß man die von mir vor fünf Jahren publizierten Einzelschlagaufnahmen auch damit ausführen kann. Das Blitzverfahren oder Einzelschlagverfahren hat ja in der Zwischenzeit allgemeine Aufnahme gefunden, so wie ich es damals, allerdings nicht ohne erheblichen Widerspruch, voraussagte. Konstruiert man den Wechselstromtransformator so um, daß er eine genügende magnetische Energie aufzunehmen vermag, so läßt er sich für Blitzaufnahmen verwenden. Der Blitzschlag wird in der gewöhnlichen Weise mit dem Patronenverfahren, das sich von den verschiedenen Methoden als die einfachste und beste bewährt hat, ausgeführt. Diese Kombination von Blitzaufnahmen und der Wechselstrommaschine hat ihren großen Vorteil darin, daß nun tatsächlich ein Röntgeninstrumentarium von durchaus maschineller Durchkonstruktion gewonnen wurde, das auf allen Gebieten Tüchtiges leistet. Unterbrecher, sowohl Quecksilber- wie Wehneltunterbrecher fallen dabei vollkommen weg. Man kann nun Einzelschlagaufnahmen machen, kann beliebig kurzzeitige Aufnahmen machen, kann Zeitaufnahmen, Durchleuchtungen, Stereoskopdurchleuchtungen, den Betrieb mehrerer Röhren und den Betrieb mit harten Strahlen für Tiefentherapie mit einem einzigen Instrumentarium

Digitized by Google

zur Durchführung bringen und dabei die für die Röhre günstigste Entladungskurve benutzen.

VII.

Anschließend hieran möchte ich noch von meinen weiteren kinematographischen Arbeiten berichten. Ich sehe die Vorteile der Kinematographie vorläufig zum geringeren Teile nur in der Filmreproduktion für didaktische Zwecke, vielmehr scheint mir gegenwärtig der Hauptvorteil die Serienaufnahme der Organe zu sein, um sich über deren Funktion ein Bild zu machen. Die abgebildete Plattenwechselmaschine (Fig. 15), welche eine Kreispendelbewegung nach Patent Nr. 248,973 ausführt, gestattet in ihrer jetzigen Ausführungsform acht Bilder pro Sekunde aufzunehmen. Gemeinsam mit Dr. Küpferle von der

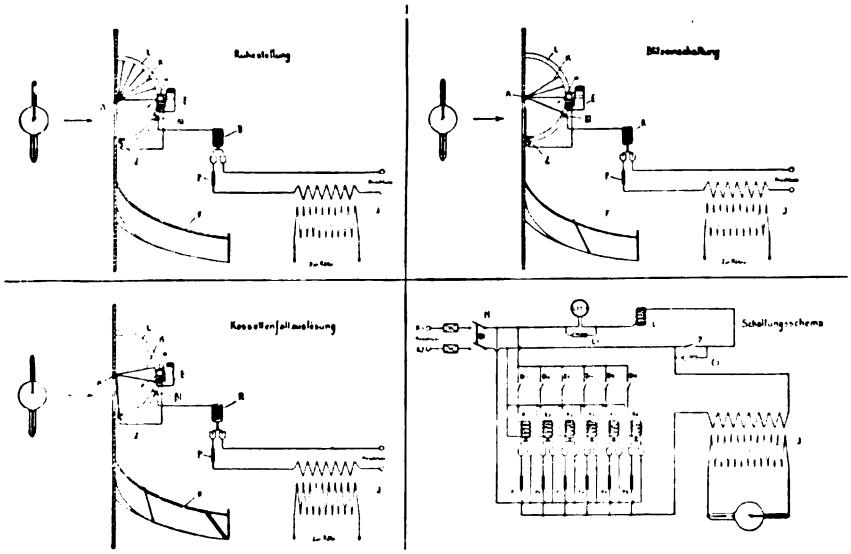

Fig. 15.

Freiburger inneren Klinik und Dr. Alwens von der inneren Klinik des städtischen Krankenhauses Frankfurt a. M. habe ich nunmehr über 300 kinematographische Serien aufgenommen, vom Herz, Schluckakt, von der Verdauung, von der Aorta, ferner mit Dr. Hesse von dem pharmakologischen Institut in Utrecht zusammen den Brechakt. Nunmehr hat mein Assistent, Herr Ingenieur Amrhein, eine stereoskopische Röhrenverschiebungseinrichtung dazu konstruiert, die in außerordentlich präziser Weise jedesmal nach $^1/_8$ Sekunde, wenn die folgende Platte an die Aufnahmestellung gelangt ist, die Röntgenröhre um die notwendige Distanz verschoben hat. Hierdurch kann man die Serienaufnahmen stereoskopisch vornehmen und da zwischen zwei Bildern nur etwa $^1/_8$ Sekunde verstreicht, so wird z. B. bei der Aufnahme der Atmung vollkommen stereoskopische Deckung herbeigeführt. Hat der Patient langsam geatmet, so kann man durch das von Hildebrand in die Röntgentechnik eingeführte Rotgrünverfahren die Bilder kinematographisch und stereoskopisch auf einmal sehen. Die Plattenfallmaschine ist so durchgebildet, daß sie mit großer Sicherheit funktioniert und nach Belieben mit größeren oder kleinen Intervallen arbeitet. Jede einzelne sich bewegende Platte schaltet automatisch in der richtigen Stellung ihrer Blitzentladung ein und jede sorgt, daß nach einer bestimmten Zeit die nächstfolgende Platte ihr nacheilt. Ich darf wohl erwähnen, daß diese neuen Apparate von den Veifawerken in Frankfurt a. M. gebaut werden.

Digitized by Google

(Aus der K. Univ.-Poliklinik für Frauenleiden in München. Vorst.: Prof. G. Klein.)

Die Röntgenbehandlung bei Myomen und Fibrosis uteri[1]).

Von

Dr. **Georg Hirsch**, I. Assistent.

Die Zeiten sind wohl endgültig vorüber, in welchen man glaubte, daß die gutartigen Geschwülste der Gebärmutter, die Myome und Fibrome, nur durch die Operation beseitigt werden könnten. Im Lauf der letzten Jahre ist in der Radiotherapie dem Messer ein ernsthafter Konkurrent entstanden. Kein noch so konservativer Gynäkologe kann sich auf die Dauer diesem modernen Therapeutikum verschließen. Ja, die Wissenschaft ist auf dem Gebiete der Strahlentherapie so weit vorgeschritten, daß man behaupten kann: Die moderne Gynäkologie ist ohne die Röntgentherapie undenkbar. So werden denn schon seit geraumer Zeit von allen Seiten, aus Kliniken, Anstalten und Röntgenlaboratorien, die hervorragendsten Erfolge mitgeteilt, die mit den Röntgenstrahlen in der Gynäkologie erzielt wurden. Aus all diesen Veröffentlichungen geht zweifellos hervor, daß eine ganze Reihe von Krankheiten der weiblichen Genitalorgane teils völlig zu heilen, teils günstig zu beeinflussen ist.

In der Gynäkologie wird vor allem die spezifische Wirkung der Röntgenstrahlen auf die Keimdrüse therapeutisch verwertet. Diese Wirkung besteht hauptsächlich in einer Herabsetzung bzw. Zerstörung der Funktionen der Keimdrüse, in einer Verminderung und Vernichtung der sezernierenden Tätigkeit der Keimepithelien. Aber auch die Tumorzellen als kranke Zellen werden, wie einwandfreie Untersuchungen festgestellt haben, direkt durch die Wirkung der Strahlen weitgehend beeinflußt, und zwar nicht nur die Zellen der benignen Tumoren, sondern auch die Zellen der malignen Geschwülste. Die oberflächlichen Plattenepithelkarzinome der Haut (Kankroide) wurden ja schon seit längerer Zeit mit bestem Erfolge der Strahlentherapie unterworfen, doch haben die tieferliegenden (Drüsen-)Karzinome jahrelang jeder aussichtsreichen günstigen Beeinflussung durch die Röntgenstrahlen getrotzt. Zwar haben Klein und Eltze[2]) bereits im Jahre 1907 auf Grund der Ergebnisse von sechs bestrahlten inoperablen Uteruskarzinomen den Nachweis erbracht, daß „das Karzinom in der Ausbreitung gehemmt und mit einem derben, bindegewebigen Mantel oder Wall umgeben wird". In neuerer Zeit, als man gelernt hatte, große Mengen an Strahlendosis ohne erheblichen Schaden in den menschlichen Körper zu schicken, wurde die Strahlentherapie der malignen Geschwülste der Gebärmutter mit erhöhter Aussicht auf Erfolg fortgesetzt. Die Untersuchungen und Erfahrungen namhafter Autoren auf diesem Gebiete (Bumm, Klein, Döderlein, Ch. Müller, Meidner, Eymer, Aschoff, Krönig und Gauß u. a.) sind so vielversprechend und staunenswert, daß die Zeit nicht mehr ferne sein wird, in welcher auch das Karzinom und Sarkom durch die Röntgentherapie, vielleicht in Verbindung mit anderen radioaktiven Substanzen (Radium, Mesothorium usw.) günstig beeinflußt, eventuell geheilt werden kann.

In der neuen K. Poliklinik für Frauenleiden in München haben wir auf Veranlassung G. Kleins mit der Röntgentherapie in der Gynäkologie im Mai 1911, also vor nicht ganz zwei Jahren, begonnen. Im ganzen wurden seit dieser Zeit bis März 1913 150 Frauen von Frl. Dr. Monheim und mir wegen der verschiedensten Leiden bestrahlt, und zwar:

---

[1]) Nach einem Vortrag, gehalten in der Münchner gynäkologischen Gesellschaft am 13. März 1913. Ein kurzer Bericht erschien in der Münchner med. Wochenschrift Nr. 17, 1913. Die Zahlenangaben und Tabellen wurden in der vorliegenden Arbeit erweitert und ergänzt.

[2]) H. Eltze: „Die Behandlung mit Röntgenstrahlen bei einigen gynäkologischen Erkrankungen." G. Kleins Festschrift für F. v. Winckel, 1907, München, Lehmann.

Digitized by Google

46 Frauen wegen Myomen,
35 „ „ Fibrosis uteri,
26 „ „ Karzinomen (5 Ovarial- und 21 Uteruskarzinome),
6 „ „ Menorrhagien,
10 „ „ Dysmenorrhoen,
16 „ „ Dysmenorrhoe und Menorrhagien,
5 „ „ Pruritus vulvae,
3 „ „ Pyosalpinx und parametrischem Exsudat,
3 „ „ Tuberkulose (1 Tb. der Mamma, 2 Tb. des Peritoneums und der Genitalien).

Wir haben uns allmählich, wie ja wohl die Mehrzahl der Röntgenologen, eine gewisse selbständige Entwicklung der Technik wie der Methoden angeeignet und unsere eigenen Erfahrungen zu einer Methode ausgebaut, die wir für völlig ausreichend erachten, da sie in ihren Erfolgen vollkommen unseren Anforderungen entspricht. Vor allem glauben wir von dem Grundsatze ausgehen zu müssen, daß wir in der Dosierung der Strahlenmenge nicht weitergehen, als zur Erreichung des Zieles, das wir uns setzen, gerade und unbedingt nötig ist. Der Zweck, den wir verfolgen, ist natürlich bei den verschiedenen Leiden auch verschieden. Bei Karzinom z. B. halten wir die stärksten Dosen für erlaubt und indiziert, selbst auf die Gefahr einer Hautverbrennung hin. Bei Fibrosis uteri ist das erstrebenswerte Ziel fast stets die Amenorrhoe, die ja meist in wenigen Sitzungen erreicht wird. Auch bei Myomen wollen wir im allgemeinen die Amenorrhoe erreichen; es gibt aber auch Fälle, wo wir uns mit einer Oligomenorrhoe, bzw. vorübergehenden Amenorrhoe begnügen können und müssen. Darauf wollen wir später noch zurückkommen. Anders steht es mit den Menorrhagien Jugendlicher. Hier wollen wir nur die zu lange Dauer der Menses verkürzen. Der Zweck wird bei vorsichtiger Dosierung in den meisten Fällen erreicht (siehe Übersichtstabelle am Schluß). Ähnlich steht es mit den anderen durch die Strahlentherapie beeinflußbaren Krankheiten der weiblichen Genitalorgane.

Trotz der großen Erfolge, die mit der Röntgentherapie in der Gynäkologie erzielt wurden, ist aber die Frage der Röntgenbehandlung, besonders bei der Myombestrahlung, noch nicht völlig geklärt und spruchreif. Schon deswegen nicht, weil wir über die Dauererfolge bei den gebesserten und geheilten Fällen noch kein endgültiges Urteil haben. Es muß nach Entlassung eines Patienten aus der Röntgenbehandlung eine Mindestbeobachtungsdauer von drei Jahren gefordert werden, bevor wir von einem Dauererfolg reden können. Ferner sind wir über die schädlichen Neben- und Spätwirkungen der Röntgenstrahlen auf den menschlichen Organismus nicht völlig aufgeklärt, wir können auch nicht viel darüber wissen, da ja erst wenige Jahre verflossen sind, seit mit der Intensivbestrahlung nach dem Vorbild der Freiburger Klinik begonnen wurde. Inwieweit außer der kranken Zelle auch die gesunde Zelle durch die radioaktive Substanz geschädigt wird, muß auch erst die Zukunft lehren; eine Erfahrung von 1, 2 Jahren kann da nicht genügen.

Es mehren sich in den letzten Monaten die Stimmen, die vor einer allzu starken Dosierung warnen. Die unliebsamen Beobachtungen Spéders, Iselins, d'Halluins, Wetterers und anderer Autoren, die als Spätwirkungen der Röntgenstrahlen aufgefaßt werden müssen, sind absolut nicht so harmlos, wie sie von den Anhängern der Freiburger Methode hingestellt werden. Im Gegenteil: sie mahnen zu größerer Vorsicht. Auch Bordier, Clunet und Desplats haben über Infiltrationen und Spätulzerationen der Haut nach Röntgenbestrahlung berichtet. Gauß[1]) führt allerdings diese Erscheinungen auf mangelhafte Filtration der weichen Strahlen zurück und mag wohl bis zu einem gewissen Grade recht haben. Doch beweisen uns die

[1]) Gauß und Lembcke: Röntgentiefentherapie, ihre theoretischen Grundlagen usw. Berlin und Wien 1912.

Digitized by Google

genannten Fälle zur Genüge, daß auch noch nach Monaten und Jahren Röntgenschädigungen auftreten können, die vielleicht jetzt noch gar nicht bekannt oder genügend gewürdigt sind. Darum müssen wir vorläufig noch von der Annahme ausgehen, daß jede Dosis an Strahlenenergie, die der Organismus zu viel erhält, diesem auch schädlich werden kann. Infolgedessen konnten wir uns in unserer Poliklinik auch nicht entschließen, von unserer bisherigen erprobten Methode abzugehen und zu einer anderen Methode überzugehen, die zwar über noch bessere Resultate berichtet, der wir aber vorläufig noch skepitsch gegenüberstehen.

Wir arbeiten in der K. Universitäts-Poliklinik für Frauenleiden in München mit dem Rosenthalschen Universalinduktor der Firma Polyphos in München, mit dem wir außerordentlich zufrieden sind. Der Apparat ist also kein Spezialapparat, sondern wird von verschiedenen poliklinischen Abteilungen sowohl zu therapeutischen als auch zu Durchleuchtungs- und Photographiezwecken benutzt. Hierbei möchte ich betonen, daß es absolut nicht ein bestimmter Apparat ist, mit dem allein man hervorragende Tiefenwirkung erzielen kann. Im großen und ganzen wird es ziemlich gleichgültig sein, von welcher Firma der Apparat geliefert ist, wenn er nur konstante Verhältnisse gibt, das Röhrenmaterial schont und den nötigen sekundären Strom liefert. Und diese Bedingungen erfüllt der Rosenthalsche Universalinduktor vollkommen. Er unterscheidet sich von anderen Induktoren dadurch, daß sowohl seine Primär- als Sekundärwicklung unterteilt und verschieden schaltbar ist. Je nach dem Verwendungszweck sind bestimmte Schaltungskombinationen von Primär und Sekundär zu wählen, die sich auf Grund eingehender Versuche als die günstigsten ergeben haben, und die jederzeit in einfachster Weise vorzunehmen sind. Auch die Anordnung der Primärwicklung ist eine andere als bei den übrigen Induktoren. Die einzelnen parallel oder hintereinander zu schaltenden Abteilungen sind nämlich nicht über-, sondern entsprechend den Sekundärwicklungen nebeneinander angeordnet.

Als Unterbrecher benutzten wir in den ersten Monaten einen Quecksilber-Rotationsunterbrecher (Rotax) und dann, als wir eine höhere Belastung der Röhren (ca. 2,5—3,5 M.-A.) wählten, den elektrolytischen Unterbrecher nach Polyphos-Simon. In der letzten Zeit arbeiteten wir wiederholt mit einem Doppelunterbrecher (Rythmeur), der durch Schließung und Unterbrechung des regelmäßig unterbrochenen Primärstromes (in der Minute etwa 120 mal) der überhitzten Röhre Zeit zur Abkühlung gibt, so daß die Röhre längere Zeit konstant bleiben soll. Doch haben wir auch mit Rythmeur bei einer durchschnittlichen Belastung von 5 bis 7 M.-A. eine Röhre nie länger als 10 Minuten in Anspruch genommen, weil wiederholt bei längerem Laufen der Röhren die Konstanz litt. Auch sind wir der Ansicht, daß durch kürzere Bestrahlungsdauer die Röhren viel mehr geschont werden. Das oftmalige Wechseln, das übrigens nie mehr als 1—2 Minuten erfordert, erhöht die Lebensdauer der Röhren viel mehr als lange dauernde Benutzung. Von 15 Röhren, die wir bisher in Gebrauch hatten, sind nur drei unbrauchbar geworden, alle anderen sind noch heute in Benutzung; einzelne von ihnen haben bei einer Durchschnittsbelastung von 2,5—3,0 M.-A. 3—4000 Lichtminuten gearbeitet.

Als Röhrenmaterial verwendeten wir vorzugsweise die Müllerschen Wasserkühlröhren, aber auch mit den Gundelachröhren und der neuen Polyphos-Tiefentherapieröhre haben wir gute Erfahrungen gemacht.

Was die Härte der Röhren betrifft, so darf ich als bekannt voraussetzen, daß für die Tiefentherapie nur harte Strahlen in Betracht kommen. Je weicher die Strahlen sind, desto größer ist die Gefahr einer Hautschädigung. Als untere Grenze der Röhrenhärte bei Tiefenbestrahlungen setzten wir bei fettarmem Abdomen eine parallele Funkenstrecke (p. F.) von 14 cm, bei stärkerer Adipositas eine solche von 16 cm fest (= etwa 9—10 Wehnelt). Weichere Röhren wenden wir nur dann an, wenn wir oberflächlich gelegene Partien beeinflussen wollen, z. B. bei Pruritus vulvae. Bei der Karzinombestrahlung benutzten wir vaginal teils weichere, teils härtere Röhren, um sowohl oberflächliche Partien, als auch die tieferen Herde zu treffen. Doch ist die Karzinomtherapie mit Röntgenstrahlen ein Gebiet für sich.

Digitized by Google

Zur Absorption der weichen Strahlen verwendeten wir lange Zeit nur einfaches bzw. doppelt gefaltetes Lederfilter. Erst vor etwa fünf Monaten gingen wir zu dem von Gauß wieder eingeführten Aluminiumfilter über; den Grund hierzu bildete ein Erythem I°, das bei einer Patientin nach vier Serien (36 Einzelbestrahlungen mit zusammen 112 x) aufgetreten war, aber nach wenigen Tagen wieder verschwand. Meist benutzten wir ein Aluminiumfilter in einer Dicke von 2 mm; Gauß verlangt bekanntlich eine Dicke von 3 mm. Aber auch mit Aluminiumfilter sah ich in einem Fall bereits nach zwei Serien à neun Einzelbestrahlungen (auf eine Hautstelle wurden pro Serie 7—8 x appliziert) ein genau dem aufgesetzten Bleifolienausschnitt entsprechendes Erythem I°, das allerdings auch belanglos war. Außer den genannten beiden Erythemen kam uns nie eine ernstlichere Hautschädigung zu Gesicht. Einen ganz eigenartigen Fall von Selbstverätzung, die eine hysterische Patientin für eine Röntgenverbrennung ausgab, habe ich bereits früher beschrieben[1]).

Zur Messung der verabreichten Strahlenmenge benutzten wir ausschließlich die Sabouraud-Noiré-Holzknechtschen Bariumplatinzyanürtabletten, die sich unter dem Einfluß der Röntgenstrahlen bräunen.

Der Hautfokusabstand betrug anfangs nach Albers-Schönberg 38 cm, später 35 cm. Nach Einführung des Aluminiumfilters haben wir die Distanz auf 25 cm verringert.

Dies war in kurzen Zügen die angewandte Technik. Die Entwicklung unserer Methoden möchte ich später an der Hand des Materials selbst darlegen. Doch haben wir uns hier nur mit den Myom- und Fibrosisfällen zu beschäftigen. Einen Bericht über die in unserer Poliklinik bestrahlten 26 Karzinomfälle hat G. Klein[2]) in seinem Vortrag: „Röntgenbehandlung bei Karzinom des Uterus, der Mamma und der Ovarien," den er am 13. März 1913 in der Sitzung der Münchner gynäkologischen Gesellschaft hielt, gegeben.

Die Berechtigung der Röntgentherapie bei der Fibrosis uteri (Fibromyositis, klimakterische Blutungen, hämorrhagische Metropathie usw.) wird ja heute wohl von allen Gynäkologen uneingeschränkt anerkannt. Anders dagegen steht es mit der Anerkennung der Radiotherapie bei den Myomen. Die Zahl derer, die nur der Chirurgie in der Myomfrage das Wort reden, wird aber angesichts der von allen Seiten mitgeteilten glänzenden Erfolge mit der Bestrahlung immer kleiner. Doch ist man sich über die Stellungnahme bei der Frage der Indikation der einzelnen Myomfälle, ob Operation, ob Radiotherapie, durchaus noch nicht im klaren. Die Freiburger Schule schränkt die Kontraindikationen gegen die Myombestrahlung auf äußerste ein. Krönig[3]) hat sie, wie folgt, festgelegt.

Es soll die Operation in Anwendung kommen:

1. bei gestielten, aus der Zervix zum Teil ausgestoßenen Myomen,
2. bei Verdacht auf gangränöse Myome,
3. bei Myomen, die mit einem Schleimhautkarzinom kombiniert sind,
4. bei Myomen, bei denen man wegen schnellen Wachstums, starker metrorrhagischer Blutungen und erfolgloser Röntgenbehandlung eine sarkomatöse Degeneration befürchten muß,
5. bei Myomen, welche zu akuter Inkarzeration der Blase geführt haben.

Andere Autoren nehmen aber noch aus manchen anderen Gründen von der Radiotherapie der Myome Abstand (Menge, Fränkel, Klein, Albers-Schönberg, Runge, Fränkel, Reifferscheid, Flatau, Schauta u. a.). G. Klein[4]) hat im vorigen Jahr in der gynäkologischen Gesellschaft zu München auf Grund einer Myomstatistik von über 500 operierten

---

[1]) G. Hirsch: Eine hysterische „Röntgenverbrennung". Monatsschrift f. Geb. u. Gynäk., Bd. 36, H. 3, 1912.

[2]) Gustav Klein, Röntgenbehandlung bei Karzinom des Uterus, der Mamma und der Ovarien. Münch. med. Wochenschrift 1913, Nr. 17.

[3]) Döderlein-Krönig, 3. Aufl., 1912.

[4]) G. Klein: Myom und Röntgenstrahlen. — Bayer. gynäk. Ges., München, Juli 1912. — Ref. in Mon. f. G. u. G. 1912.

Digitized by Google

Fällen (publiziert von W. Hertel[1]) nachgewiesen, daß 7,7 Prozent seiner Fälle maligne degeneriert oder mit malignen Genitaltumoren kombiniert waren. Ferner konnte er eine Reihe von jauchenden und submukösen Tumoren demonstrieren, bei denen die angewandte Röntgentherapie ohne Erfolg war. Auf Grund dieser Tatsachen stellte dann Klein vier Gruppen auf, die als Kontraindikationen bei der Frage der Myombestrahlung in Betracht kommen.

1. Von der Röntgentherapie sind alle jene Myome auszuschließen, bei welchen eine maligne Degeneration der Myome oder eine Kombination von Myomen mit malignen Tumoren besteht oder auch nur vermutet wird.

Deshalb gilt als Grundsatz, daß bei allen Fällen, die wegen Blutungen oder Myomen röntgenisiert werden sollen, vorher eine Probekürettage vorgenommen werden soll. Wir haben diese Forderung seit $1^1/_2$ Jahren in der Poliklinik prinzipiell eingehalten. Aber auch die Kürettage schützt nicht vor Irrtümern bei maligner Degeneration der Myome selbst usw.

2. Müssen operiert werden alle Fälle von submukösen, polypösen und jauchenden Myomen.

Ich möchte hier einschalten, daß wir im vorigen Jahre allerdings lange nicht die hohen Dosen an Strahlenmenge zu geben wagten wie heute. Die Freiburger Schule behauptet bekanntlich, daß gerade die submukösen Myome und die ausgebluteten Frauen der Röntgenbestrahlung und nicht der Operation zugeführt werden müßten. Ich gebe ohne weiteres zu, daß mit hohen Dosen auch eine Reihe von submukösen Myomen beeinflußt werden können. Hier möchte ich aus der später aufgeführten Tabelle III (Neue, eigene Methode) einen Fall (Nr. 28) vorwegnehmen, bei dem man aus der Geburt von kleinen Myomen während der Röntgenbehandlung nachweisen konnte, daß es sich um submuköse Myome gehandelt hat. Die Patientin blutete damals ununterbrochen 23 Tage lang sehr stark und wurde auch während der Blutung bestrahlt. Eines Tages kam sie und zeigte zwei kleine Knollen, darunter eine in mehr als Haselnußgröße, die, wie sie erzählte, unter ungeheuren krampfartigen Schmerzen durch die Scheide abgegangen seien; darauf sei eine besonders heftige Blutung erfolgt. Es waren kleine Myomknoten, die nach Durchbruch der Uterusmucosa geboren wurden, sicherlich auf die kontraktionserregende Wirkung der Strahlen hin. Nach einer ziemlich energischen Bestrahlungsserie, die die Patientin darauf erhielt, trat nur noch einmal eine ganz schwache, 2 Tage dauernde Blutung ein. Seit Januar 1913 besteht völlige Amenorrhoe.

3. Sollen operiert werden **junge** Frauen, die an Myomen leiden. Bei jungen Frauen spielt natürlich die Cessatio mensium eine ganz besonders wichtige Rolle. Durch die Röntgenstrahlen werden die Ovarien, die noch wichtige Funktionen für das Allgemeinbefinden haben, zerstört und die Myome, wenigstens in vielen Fällen und noch für längere Zeit, bis sie von selbst zu schrumpfen beginnen, konserviert.

Von vielen Seiten werden die Ausfallserscheinungen, die nach der durch die Röntgenbestrahlung erzielten Amenorrhoe auftreten, als nicht erheblich betrachtet und hingestellt. Andere Autoren dagegen betonen wieder diese unangenehmen Nebenwirkungen. v. Herff hat bekanntlich das Wort der „Röntgenkastration" geprägt. Diese Bezeichnung trifft nur für einzelne Fälle zu. Doch konnten auch wir bei mehreren amenorrhoisch gewordenen Patientinnen Ausfallserscheinungen beobachten, die denen von ovariotomierten Frauen fast gleichkommen. Wir haben, bevor wir unsere Tabellen zusammenstellten, an alle früher bestrahlten Frauen Fragebogen abgeschickt, in denen wir uns unter anderem auch nach ihrem Allgemeinbefinden erkundigten. Fast von allen Frauen trafen Antworten ein. In etwa der Hälfte der amenorrhoischen Fälle bekamen wir bittere Klagen, einmal sogar schwere Vorwürfe, über quälende Hitzewallungen, Herzbeklemmungen, Angstzustände, Schweißausbrüche, nervöse Zu-

[1]) W. Hertel: Zur malignen Degeneration der Uterusmyome. Monatsschr. f. Geb. und Gynäk., Bd. 36, H. 3, 1912.

Digitized by Google

stände usw., die vor der Röntgenbehandlung nicht vorhanden waren, so daß wir uns wiederholt die Frage vorlegten: Welcher Zustand ist jetzt eigentlich der schlechtere, der vor oder der nach der Amenorrhoe? Natürlich waren diese Beschwerden um so heftiger, je weiter die Frauen von der natürlichen Klimax entfernt waren. Aber auch Patientinnen, die hart an der Klimax standen, klagten über vorher nicht bestandene Beschwerden. Auch den akuten „Röntgenkater", wie ihn Gauß und Lembcke beschreiben, konnte ich wiederholt beobachten. Ich sah ihn aber nicht erst nach einer Dosis von 400 x, sondern meist schon nach der ersten oder während der zweiten Serie, nach einer applizierten Dosis von höchstens 20—30 x. Die Patientinnen klagten hierbei über ganz plötzlich aufgetretenes, außerordentlich heftiges Übelsein, Druck in der Magengegend, Brechreiz, Kollern im Leib, Diarrhoe, häufigen Urindrang, Kopfschmerzen usw. Diese Zustände gingen aber meist nach einigen Stunden wieder vorüber. Ich kann mir diese „katerähnlichen" Beschwerden nicht anders erklären als durch eine akute Vergiftung infolge Toxinwirkung zerfallener Körperzellen verursacht.

Der Kater trat fast stets nur im Beginn einer Röntgenkur auf, etwa nach der ersten oder während der zweiten Serie. Da dieselben Patienten, die anfangs bei geringerer Dosis diese Reaktion zeigten, später aber trotz der Summation der Strahlenwirkung nur mehr selten über Nebenerscheinungen klagten, ist sicherlich eine Gewöhnung an die Röntgenstrahlen anzunehmen.

Als vierte Kontraindikation gegen die Myombestrahlung stellte Klein den Satz auf: Manche Myome müssen operiert werden, weil sie keine Myome sind.

Wohl jeder Gynäkologe hat schon Myome diagnostiziert, wo in Wirklichkeit keine waren, oder wo Myome mit irgend einem anderen Tumor, der nicht diagnostiziert werden konnte, kombiniert waren. Also auch bei allen diagnostisch nicht ganz einwandfreien Myomen soll die Operation vorgenommen werden.

Ich möchte hier noch eine ev. fünfte Kontraindikation hinzufügen: In manchen Fällen von Myomen (auch von Fibrosis uteri), die allerdings streng auszuwählen sind, muß die Operation aus sozialen Gründen erfolgen. Die Rücksicht auf Verdienst, auf Familie erfordert unter Umständen eine möglichst rasche Beseitigung der berufshindernden Störungen. Zweifellos können operierte Patienten viel früher ihrem Erwerb wieder nachgehen als nach der sich oft monatelang hinausziehenden Röntgentherapie. Wir haben in unserem Material, wie aus den Tabellen zu ersehen ist, verhältnismäßig viele Frauen, die sich nach einigen Sitzungen der Behandlung entzogen, weil sie eben keine Zeit dazu hatten; die in Gewerbebetrieben beschäftigten Frauen oder Patientinnen dienenden Standes erhielten oft die für die Behandlung nötige freie Zeit nicht genehmigt. Man kann hier einwenden, daß nach der Freiburger Methode in vielen Fällen schon nach einer einzigen Sitzung die Amenorrhoe erzielt wird. Doch können die Anhänger der Freiburger Methode so wenig als wir den Frauen das sichere Versprechen geben, daß sie nach ein, zwei Sitzungen keine Blutung mehr haben. Auch wir haben nach unserer neuen Methode in mehreren Fällen schon nach einer einzigen Serie die Amenorrhoe erreicht und nur deshalb noch eine oder zwei Serien dazu gegeben, um möglichst sicher einen Dauererfolg zu erzielen.

Wiederholt kam es auch vor — ich kann mich an drei Fälle erinnern —, daß die Patientinnen, als nach ein bis zwei Serien noch kein Erfolg eingetreten war, fortblieben und sich in einer anderen Klinik operieren ließen. Eine Dame schrieb mir hernach einen sehr groben Brief, worin sie uns mitteilte, daß wir ihr nicht geholfen hätten, während sie durch die Operation sofort geheilt worden sei. Wir haben vor wenigen Monaten ebenfalls wegen profuser Metrorrhagien zwei Frauen operiert — es sind dies die Fälle 25 und 28 auf der Fibrosistabelle. Die Frauen wünschten, als zwei bzw. drei Röntgenserien ohne wesentlichen Erfolg waren, selbst dringend die Operation. Ferner, glauben wir, ist es nicht Aufgabe der Röntgenbehandlung, in 100 Prozent der Fälle die Funktionen der Ovarien zu zerstören, sondern man wird sich in gewissen Fällen mit einer Beseitigung der Beschwerden, bzw. Oligomenorrhoe begnügen.

Digitized by Google

Von diesen Gesichtspunkten aus haben wir unser Material ausgewählt, also durchaus nicht wahllos alle Frauen, bei denen wir die Diagnose: Fibrosis uteri oder Uterus myomatosus stellten, zur Röntgentherapie bestimmt. Ich lasse nun unser Material selbst folgen und möchte an der Hand derselben die eingeschlagenen Methoden erläutern.

A. Myome.

Während der zwei Jahre, die wir uns mit der Röntgentherapie befassen, haben wir drei unter sich ziemlich verschiedene Methoden angewandt. Es wird wohl jeder Arzt, der sich vor die Aufgabe gestellt sieht, Röntgentherapie auszuüben, im Anfang möglichst vorsichtig zu Werke gehen. So sind auch wir von anfangs ziemlich niedrigen Dosen erst nach und nach zu immer höheren Dosen an Strahlenmenge übergegangen. Etwa elf Monate lang haben wir im allgemeinen nur nach der von Albers-Schönberg festgelegten Methode gearbeitet. Albers-Schönberg gebührt uneingeschränkt das Verdienst, daß er als erster die Tiefentherapie zu einem System ausgebaut hat, auf dessen Grundlagen wohl fast alle anderen Methoden fußen. Er stellte den Grundsatz auf, daß die auf eine Hautstelle applizierte Strahlenmenge 6—$7^1/_2$ x nicht überschreiten soll, damit bei Versagen des Meßverfahrens die Haut keinen Schädigungen ausgesetzt sei. Man war übereingekommen, als Erythemdosis 10 x-Einheiten anzunehmen, über die man im allgemeinen nicht hinausgehen soll. Auch wir sind heute noch bemüht, trotz des geänderten Filtrationsverfahrens, diese Dosis an einer Hautstelle pro Serie nicht zu überschreiten.

Nach dieser ersten Methode wurden an unserer Poliklinik 16 Myompatientinnen bestrahlt. Im April 1912 führten wir dann eine Methode ein, die zwischen der von Albers-Schönberg angegebenen und unserer neuen Methode liegt.

Im Juli 1912, also vor etwa zehn Monaten, gingen wir dann zu unserer neuen Methode über, die wir mit wenig Änderungen im Prinzip bis heute beibehalten haben, da sie in ihren Erfolgen völlig unseren Anforderungen entspricht. Nach der zweiten Methode wurden 6, nach der neuen Methode bis jetzt 24 Patientinnen behandelt. Allerdings wurden viele Frauen je nach der Dauer der Behandlung bis zum Eintritt des Erfolges nicht nur nach der begonnenen, sondern auch nach der zeitlich folgenden Methode bestrahlt. Unsere neue Methode ist, wie ich gleich bemerken möchte, ziemlich abweichend von der ursprünglichen ersten Methode (nach Albers-Schönberg), unterscheidet sich aber von der Freiburger Methode hauptsächlich in der verabreichten Strahlenmenge und in der Frage der Felderbestrahlung.

I. Albers-Schönbergsche Methode: 16 Fälle (Mai 1911 bis April 1912).

Der Fokushautabstand betrug 38 cm. Als Filter diente fast stets einfaches Lederfilter. Nur vorübergehend wandten wir die Jacksch'sche Silberplatte an, die sich aber als sehr unhandlich erwies. Die Belastung der Röhren betrug anfangs, als wir nur mit dem Quecksilberrotationsunterbrecher arbeiten konnten, 0,5—1,5 M.-A., später nach Einschaltung des elektrolytischen Polyphos-Simon-Unterbrechers im Durchschnitt 2,5—3,5 M.-A. bei einer parallelen Funkenstrecke von 15—20 cm (= Röhrenhärte von etwa 9—11 Wehnelt). Diese Belastung der Röhren haben wir bis heute beibehalten, sofern wir nicht den Doppelunterbrecher (Rythmeur) einschalten. Dadurch erreichen wir natürlich in viel kürzerer Zeit eine höhere Dosis. Durch die anfänglich sehr geringe Belastung erklärt sich die hohe Lichtminutenzahl der ersten Fälle (auf der Myom- und Fibrosistabelle) im Vergleich zur erzielten geringen Strahlendosis.

Wir wählten (im Gegensatz zu Albers-Schönbergs Angaben) gleich von Anfang an die Zweifelderbestrahlung. Eine Serie bestand meist aus vier Einzelbestrahlungen, an vier

Digitized by Google

Nr.	Röntgen-Buch Nr.	Alter	Tumorgröße	Typus der Blutungen	Beginn der Bestrahlungen	Letzte Bestrahlung	Serien	Einzelbestrahlungen	Lichtminuten	Anzahl X	Erfolg der Behandlung: Tumorgröße	Erfolg der Behandlung: Blutungen	Bemerkungen
1	1	35	mannsfaustgroß	lange dauernde, starke, unregelmäßige Blutungen	13. 5. 11	27. 5. 11	1	5	62	8			effugit, ließ sich von anderer Seite operieren.
2	6	49	orangengroß	profuse Metrorrhagien, starke Herzbeschwerden	22. 6. 11	3. 10. 11	3	12	140	18	kaum mehr vergrößert	Amenorrhoe seit Sept.	sehr starke Ausfallserscheinungen: Ängstlichkeit, Hitzewallgn., Herzklopf., Schweißausbrüche usw.
3	9	45	Tumor fast bis Nabelhöhe	4—5 Tage, stark, regelmäßig, mit Krämpfen	4. 7. 11	7. 2. 13	8	39	220	73	nur mehr mannsfaustgroß	7 Mt. Amenorrhoe, dann wieder Blutg., seit Jan. 13 wieder Amenorrhoe	zwischen den einzelnen Serien monatelanges Pausieren.
4	11	42	etwa kindskopfgroß	profuse, lange dauernde Blutungen	6. 7. 11	12. 12. 11	4	16	100	24			als 4 Monate später wieder heftige Blutgn. auftraten, Operat.: submuk. Myom.
5	13	42	mannsfaustgroß	8tägige, regelmäß., starke Menses mit starken Kreuzschmerzen	20. 7. 11	16. 3. 12	4	18	116	27	zitronengroß	Menses jetzt noch 3 Tage, ziemlich stark, doch regelmäßig	
6	15	28	fast kindskopfgroß	8tägige, sehr starke Menses mit heftigen dysmenorrhoischen Beschwerden	26. 7. 11	13. 12. 12	9	53	251	105	nur mehr frauenfaustgroß		gelegentlich einer notwendigen Adnexoperation supravaginale Amputat. d. Uterus: Adeno-Myom.
7	16	32	mannsfaustgroß	verstärkte Blutungen 4—5 Tage mit Krämpfen	3. 8. 11	29. 8. 11	2	7	54	7			effugit.
8	29	38	über kindskopfgroß	6—8—10tägige, unregelmäß. Blutungen, stark, ohne Beschwerden	7. 11. 11	29. 1. 13	10	57	208	117	hühnereigroß	Amenorrhoe seit 6 Mt.	
9	30	44	knolliger Tumor bis zum Nabel reichend	meist regelmäßig, 6—7 Tage, von wechselnder Stärke	10. 11. 11	10. 12. 12	10	62	250	138	Fundus zitronengroß, daneben noch ein ca. gänseeigroß. subserös. Knoten	7 Monate Amenorrhoe, dann wieder regelmäßige Menses, aber viel schwächer	wird weiter bestrahlt.
10	32	39	mehr als gänseeigroß	unregelmäßige, 6—8tägige Blutungen, meist mit Krämpfen	14. 11. 11	18. 1. 12	3	12	55	17	Fundus nur noch wenig vergrößert	Menses regelmäß. alle 4 Wochen, 6—7 Tage, noch stark, aber ohne Beschwerden	Pat. wollte, da sie keine Beschwerden mehr hatte, nicht weiter bestrahlt werden.
11	33	38	fast kindskopfgroß	regelmäßige, aber sehr starke, bis 8tägige Blutungen	30. 11. 11	12. 9. 12	7	36	129	78	gut mannsfaustgroß	Amenorrhoe seit Juni 1911	
12	37	40	über kindskopfgroß	regelmäßige, 8tägige, heftige Blutungen mit Kreuzschmerzen	12. 12. 11	22. 2. 13	7	34	152	76	etwas kleiner	vorübergeh. Amenorrhoe 4 Mt., jetzt Oligomenorrhoe, 3 T. regelm.	wird weiter bestrahlt.
13	50	43	doppelfaustgroß	alle 24 Tage, regelmäßige, 8tägige Blutungen mit starken Krämpfen, später unregelmäßig	9. 2. 12	24. 2. 12	2	7	28	14			Operat. wegen verstärkter Blutungen (supravaginal. Amputation d. Uterus).
14	54	42	mehr als kindskopfgroß	4—5 Tage regelmäßig, davon 2 Tage sehr stark, mit starkem Druck auf die Blase	26. 2. 12	10. 6. 12	4	25	80	52			da nach der 4. Serie verstärkte Blutung auftrat, supravag. Amputat. des Uterus: submukös. Myom
15	57	45	zitronengroß	profuse Metrorrhagien, zuletzt 4 Wochen ununterbrochen	7. 3. 12	29. 4. 12	3	12	42	27		Amenorrhoe seit Mitte April 1912	
16	61	39	gut mannsfaustgroß	starke, unregelmäßige Blutungen mit heftigen Krämpfen	22. 3. 12	3. 5. 12	3	12	39	24			effugit, ließ sich von anderer Seite operieren.

Digitized by Google

Tagen hintereinander gegeben. Es wurde abwechselnd die rechte, dann die linke Unterleibsseite den Strahlen ausgesetzt, wobei immer die nicht bestrahlten Körperstellen mit Bleischutzstoff abgedeckt wurden. Die Dauer der Einzelbestrahlungen erstreckte sich anfangs bei der geringen Belastung auf 8—16 Minuten, später bei der höheren Belastung auf 3—5 Minuten. Es wurde stets darauf geachtet, daß in einer Einzelbestrahlung ungefähr eine Strahlenmenge von 1 H (etwa 2 x nach der Kienböckschen Skala) erreicht wurde. Die Gesamtdosis betrug also in einer Serie (= vier Bestrahlungen) noch nicht mehr als 8—10 x, die sich auf beide Unterleibsseiten gleichmäßig verteilten. Die Einstellung der Röhren wurde durch Drehungen der mechanischen Vorrichtung im Röhrenstativ immer so gewählt, daß beide Ovarien getroffen werden konnten. Die Patientinnen wurden durch Unterlegen von entsprechenden Kissen und Polsterungen so gelagert, daß das kleine Becken für die Einstellung des Röhrentubus gut zugänglich war. Zur Kompression diente ein Luffaschwamm in der Dicke, daß eben Schwamm und Tubus bis zum Fokus der Röhre den geforderten Abstand von 38 cm ergab.

Anfangs hielten wir uns streng daran, daß wir nur in der Zeit nach einer Periode oder Blutung bestrahlten; erst in den letzten Monaten nehmen wir auf die Menses keine Rücksicht mehr und bestrahlen unter Umständen auch während einer Blutung. Damals warteten wir immer den Erfolg der nächsten Menses ab, bevor wir mit der zweiten Serie begannen. Wir gaben also im Monat durchschnittlich nur eine Serie (Albers-Schönberg verlangt drei Wochen Pause zwischen zwei Serien). Auf diese Weise zog sich natürlich die Behandlung oft viele Monate hinaus, ohne daß ein besonderer Erfolg erzielt wurde. Bei manchen Patientinnen trat der gewünschte Erfolg auch erst ein, als die Bestrahlungen nach den späteren Methoden fortgesetzt wurden.

Nebenstehend befindet sich die Tabelle der nach dieser ersten Methode behandelten Myomfälle.

Von den 16 Patientinnen, die wir wegen Myomen nach dieser Methode behandelten, blieben drei (Fall 1, 7, 16) nach kurzer Zeit ohne Grund wieder aus; wahrscheinlich hat sie die lange Dauer abgeschreckt; zwei davon ließen sich, wie ich später erfuhr, von anderer Seite operieren. Bei vier weiteren Patientinnen (Fälle 4, 6, 13, 14) verschlimmerte sich der Zustand derart, daß sich Prof. Klein veranlaßt sah, die Operation vorzunehmen. Der Operationsbefund ergab in den Fällen 4 und 14 beidemal ein über faustgroßes submuköses Myom. Durch den negativen Röntgenerfolg dieser beiden Fälle sah sich Klein bestimmt, die submukösen Myome unter die Kontraindikationen gegen die Radiotherapie zu rechnen (siehe oben).

Viel Interesse bietet Fall 6. 28jährige Patientin, I-para, vor zwei Jahren appendektomiert, wurde wegen sehr starker, achttägiger, doch regelmäßiger Blutungen und heftigsten dysmenorrhoischen Beschwerden wiederholt kürettiert (Endometritis polyposa cystica). Im Juli 1911 ergab die Untersuchung ein fast kindskopfgroßes, kugeliges Myom und im rechten Parametrium einen ca. hühnereigroßen, vom Uterus nicht abzugrenzenden Tumor, der für einen subserösen Myomknoten gehalten wurde. Patientin erhielt vom 27. VII. 1911 bis 13. XII. 1912 in längeren Intervallen (sie war von auswärts und konnte nicht öfter zur Bestrahlung kommen) in neun Serien mit 53 Einzelbestrahlungen zusammen 105 x. Nach sechs Serien waren die Blutungen bedeutend schwächer geworden, auch die Schmerzen hatten nachgelassen. Der Uterus hatte sich bis auf ungefähr ein Drittel des ursprünglichen Volumens verkleinert. Statt des Tumors im rechten Parametrium war nur mehr eine leichte Resistenz zu tasten. Da wir die Patientin wegen ihrer Jugend nicht bis zur Sterilisation bestrahlen wollten, brachen wir die Behandlung, erfreut über den bisherigen Erfolg, ab. Nach fünf Monaten kam Patientin wieder und klagte über erneute starke Blutungen und außerordentlich heftige, krampfartige Rücken- und Kreuzschmerzen. Bei der Untersuchung fand sich der Uterus wieder bedeutend vergrößert vor. In der Folge wurden wieder drei Röntgenserien gegeben. Im Dezember 1912 war der Uterus wieder bedeutend kleiner geworden, doch nahmen die Schmerzen eher zu als ab. Da wir die Beschwerden nicht mehr auf den Uterus myomatosus zurückführten, sondern

Digitized by Google

eine Adnexerkrankung und Adhäsionen infolge der früheren Blinddarmoperation vermuteten, wurde die Laparotomie vorgenommen. Der Verdacht bestätigte sich: im rechten Parametrium bestanden ausgedehnte Adhäsionen zwischen dem Netz und der stark verdickten Tube. Die Adhäsionen wurden gelöst, die Tube reseziert und der Uterus supravaginal amputiert. Nach Aufschneiden des Uterus kam ein die ganze Muskulatur durchsetzendes Adeno-Myom zum Vorschein. Dieses Ergebnis war um so interessanter, als von verschiedenen Seiten die Adeno-Myome zu den Kontraindikationen gegen die Myombestrahlung gerechnet werden.

Bei zwei (Fälle 5 und 10) Frauen verschwanden die vorher bestandenen Beschwerden und die Menses gingen auf die Norm zurück; die Patientinnen wollten deshalb nicht weiter röntgenisiert werden. Sieben Frauen wurden amenorrhoisch, allerdings einige davon erst nach Weiterbestrahlung mit den neueren Methoden. Doch blieben von diesen sieben amenorrhoischen Patientinnen nur vier (Fälle 2, 8, 11, 15) dauernd (d. h. bis heute) ohne Blutung; die drei anderen Frauen bekamen nach einer vorübergehenden Amenorrhoe von vier bis sieben Monaten wieder Blutungen und wurden nach der neuen Methode weiter bestrahlt, mit dem Erfolg, daß Fall 3 wieder amenorrhoisch ist und Fall 12 seit einigen Monaten Oligomenorrhoe zeigt. Fall 9 wird heute noch bestrahlt; hier bestehen zwar noch regelmäßige Menses, aber der früher mannskopfgroße, bis zum Nabel reichende Tumor hat sich derartig verkleinert, daß neben dem ca. zitronengroßen Fundus uteri nur mehr ein etwa gänseeigroßer, subseröser Knoten liegt. Bei den nachuntersuchten amenorrhoischen Fällen konnte überall ein mehr oder weniger auffallendes Zurückgehen der Tumorgröße festgestellt werden, in den Fällen 2 und 8, wo die Amenorrhoe seit 18 bzw. 15 Monaten besteht, ist der Uterus kaum mehr vergrößert.

Alles in allem, die Resultate unserer ersten Methode decken sich ungefähr mit den Erfolgen, wie sie auch von anderen Autoren, die nach der Albers-Schönbergschen Methode arbeiten, berichtet werden.

II. Übergangsmethode: 6 Fälle (April bis Juli 1912).

Der Hautfokusabstand wurde auf einige Zentimeter verringert. Als Filter wurde jetzt meist doppelt gefaltetes Leder verwendet. Statt der Zweifelderbestrahlung führten wir die Dreifelderbestrahlung ein. Zu diesem Zwecke wurde die untere Hälfte des Abdomens der Quere nach zwischen den beiden ossa ilium in drei gleiche Teile geteilt. Es wurde im Durchschnitt ein Feld von der Größe 8:10 bzw. 10:12 cm (je nach Größe und Umfang des Abdomens) den Strahlen ausgesetzt. Doch gaben wir in einer Serie noch nicht mehr als fünf bis sieben Einzelbestrahlungen zu je 1—1,5 H (= 2—3 x), also etwa 15—20 x pro Serie; ein Einzelfeld erhielt demnach eine Dosis von ungefähr 5—6 x. Das Intervall wurde von vier Wochen auf drei Wochen reduziert. Im übrigen galten die bereits beschriebenen technischen Maßnahmen.

Nach dieser Methode wurden folgende sechs Fälle (Tabelle, Seite 383) bestrahlt.

Entsprechend der höheren Dosis waren auch die Erfolge bedeutend bessere. Von den sechs Patientinnen wurde bei vier (Fälle 19, 20, 21, 22) die Amenorrhoe erzielt, die bis heute anhielt. Bei der fünften Frau (Fall 17) sind, wie sie uns schrieb, die Menses „regelmäßig und richtig". Die Patientin hat deswegen eine weitere Bestrahlung abgelehnt. Das Schicksal der sechsten Patientin (Fall 18) ist mir nicht bekannt, da sie nach der zweiten Serie nichts mehr von sich hören ließ. Die Tumorgröße ist bei drei Frauen, bei denen eine Nachuntersuchung in der letzten Zeit stattfand, deutlich zurückgegangen, davon in zwei Fällen (Nr. 20 und 22) fast bis zur Norm. Die Durchschnittsdauer der Behandlung betrug bei den amenorrhoischen Fällen etwa $2^1/_2$ Monate, die verabreichte Strahlenmenge schwankte zwischen 33 x und 116 x.

Digitized by Google

III. Neue, eigene Methode:

24 Fälle.

Seit Juli 1912.

Die Dreifelderbestrahlung wurde beibehalten, die Zahl der Einzelbestrahlungen auf neun erhöht, und zwar werden möglichst an drei aufeinanderfolgenden Tagen je drei Bestrahlungen rechts, Mitte, links gegeben. Auf jedes einzelne Feld wird an diesen drei Tagen nicht ganz eine Erythemdosis, etwa 8—9 x appliziert, also im ganzen in einer Serie ca. 24 bis 27 x. Ferner wurde das Intervall auf 14—16 Tage ermäßigt, so daß wir womöglich zwischen zwei aufeinanderfolgende Menses immer zwei Serien bekamen. Nach Einführung des Aluminiumfilters (Dezember 1912) wurde die Hautfokusdistanz auf 25 cm reduziert. (3-Felder-Nahbestrahlung!) Unsere jetzige Methode ist also von der früheren Albers-Schönbergschen Methode, obwohl auf diese aufgebaut, ziemlich verschieden und weicht von der Freiburger Methode, wie bereits erwähnt, vor allem in der Frage der Felderbestrahlung ab.

Mit dieser Methode wurden bis heute folgende 24 Fälle (Seite 384 und 385) bestrahlt.

Nr.	Röntgen-Buch Nr.	Alter	Tumorgröße	Typus der Blutungen	Beginn der Bestrahlungen	Letzte Bestrahlung	Serien	Einzelbestrahlung	Lichtminuten	Anzahl X	Erfolg der Behandlung: Tumorgröße	Erfolg der Behandlung: Blutungen	Bemerkungen
17	62	40	mannsfaustgroß	unregelmäßige meist ca. 8tägige Blutungen mit Schmerzen im Leib	2.4.12	25.7.12	5	33	106	69		die Periode ist „regelmäßig und richtig“; bis heute ohne Beschwerd.	will, weil beschwerdefrei, nicht weiter bestrahlt werden.
18	63	48	gut kindskopfgroß	10—12tägige Metrorrhagien mit außerordentlich heftigen Leib- und Kreuzschmerzen	4.4.12	31.7.12	2	11	36	31			nach der 2. Serie ausgeblieben.
19	64	49	unter d. Blase entwickelt, ca. orangengr.	meist regelmäßig alle 3 Wochen, zuletzt 9 Tage Blutung	12.4.12	17.6.12	2	10	33	24	Tumor etwas kleiner geworden	Amenorrhoe; nach 6 Mt. 14 Tage leichte Blutg., seitd. wied. Amenorrhoe	
20	65	43	faustgroß	seit einem Jahre fast ununterbrochen leichte Blutung, immer nur wenige Tage aussetzend	15.4.12	17.6.12	3	18	54	42	Uterus von normaler Größe	Amenorrhoe seit 10 Mt.	
21	71	44	etwa kindskopfgroßer höckeriger Tumor	ziemlich regelmäßig, 4—6tägige Blutungen, wenig Beschwerden	15.5.12	17.6.12	2	14	46	33		Amenorrhoe seit 10 Mt.	
22	75	45	mannsfaustgroß	unregelmäßige starke Blutungen seit einigen Jahren	17.6.12	30.9.12	4	34	116	79	Uterus nur mehr wenig größer als normal	Amenorrhoe seit 9 Mt.	

Digitized by Google

Nr.	Röntgen-Buch Nr.	Alter	Tumorgröße	Typus der Blutungen	Beginn der Bestrahlungen	Letzte Bestrahlung	Serien	Einzelbestrahlung	Lichtminuten	Anzahl X	Erfolg der Behandlung: Tumorgröße	Erfolg der Behandlung: Blutungen	Bemerkungen
23	81	36	etwa kindskopfgroß	sehr starke, stark schwächende Blutungen mit Druck auf die Blase, muß zu Bett liegen	9.7.12	27.1.13	7	48	178	108		Amenorrhoe seit $3^1/_2$ Mt.	
24	82	42	fast kindskopfgroß	6tägige, regelmäßige Blutungen, davon 2 Tage sehr stark, sonst keine Beschwerden	15.7.12	13.1.13	5	42	159	110		Amenorrhoe seit 3 Monaten	
25	87	33	subserös.kleinere Myome	5—7tägige Metrorrhagien, dabei starke Müdigkeit	31.7.12	23.9.12	3	21	67	52		norm. Menses ohne besondere Beschwerden	nach England abgereist.
26	91	40	mehr als frauenfaustgroß	profuse, heftige Metrorrhagien mit starkem Blutverlust, muß zu Bett liegen	10.8.12	19.10.12	4	38	122	96		Amenorrhoe seit Dezember	sehr starke Ausfallserscheinungen.
27	97	40	fast kindskopfgr., Einklemmungserscheinung.	3tägige, sehr starke, doch regelmäßige Perioden	12.9.12	27.11.12	5	39	118	105	etwas kleiner geworden	Amenorrhoe seit Dezember	
28	98	41	submuköse Myome, gut mannsfaustgroßer Tum.	profuse, außerordentlich heftige, bis 24tägige Blutungen	24.9.12	23.1.13	5	45	168	129	bis jetzt noch keine deutliche Schrumpfung d. Myoms	Amenorrhoe seit Januar	Abgang von kleinen submukösen Myomen unter sehr heftigen Krämpfen.
29	100	40	kleinere subseröse Myome	8tägige, sehr starke, regelmäßige Blutungen	3.10.12	4.12.12	3	30	100	90		Oligomenorrhoe, Menses zurz. n. 3 Tg., wässer.	
30	101	53	Fundus 2 Querfinger unt. d. Nabel	unregelmäßige Blutungen, in der letzten Zeit wiederholt 14 Tage bis 3 Wochen dauernd	3.10.12	10.1.13	4	36	125	126	um die Hälfte kleiner geworden	Amenorrhoe seit Dezember	
31	103	50	gut kindskopfgroß	8—10tägige, regelmäßige Blutungen	14.10.12	12.12.12	4	33	110	92		Amenorrhoe seit Dezember	
32	106	47	Fundus 2 Querfinger unt. d. Nabel	5—6 Tage dauernde starke Metrorrhagien mit Druckbeschwerd.	26.10.12	17.12.12	4	36	122	112	wesentlich kleiner geworden	Amenorrhoe seit 25. Dezember 1912	Erythem I.° nach 5 Tagen verschwunden.
33	114	46	frauenfaustgroß	seit 4 Monaten 10tägige starke Blutungen	3.12.12	3.2.13	3	27	120	78		Amenorrhoe seit 2. Januar 1913	
34	115	43	etwa doppelt vergrößert	profuse Metrorrhagien, zuletzt ununterbrochen 5 Wochen lang	7.12.12	10.1.13	2	18	69	56		Amenorrhoe seit 4 Mt.	

Digitized by Google

Nr.	Röntgen-Buch Nr.	Alter	Tumorgröße	Typus der Blutungen	Beginn der Bestrahlungen	Letzte Bestrahlung	Serien	Einzelbestrahlung	Lichtminuten	Anzahl X	Erfolg der Behandlung: Tumorgröße	Erfolg der Behandlung: Blutungen	Bemerkungen
35	116	45	mannsfaustgroß	sehr starke, unregelmäßige, schwächende Blutungen	8.12.12	24.2.13	3	30	148	78	—	Amenorrhoe seit $3^1/_2$ Mt.	—
36	118	39	früher supravaginale Amputation des Uterus wegen Myomen, jetzt wieder knolliger Tumor	profuse, teils stärkere, teils schwächere Metrorrhagien	10.12.12	31.3.13	5	45	234	118	—	Amenorrhoe seit 10 Wochen	—
37	125	43	gänseeigroß	ziemlich heftige Blutungen, zuletzt 3 Wochen ununterbrochen	2.1.13	21.1.13	2	18	78	42	—	Amenorrhoe seit Januar 1913	
38	130	40	frauenfaustgroß	keine Blutung, da beide Ovarien entfernt	10.1.13	17.2.13	2	10	53	28	—	ovariotomiert!	wurde röntgenisiert, um die Wirkung d. Strahlen auf die Geschwulst selbst verfolgen zu können.
39	131	51	faustgroß	starke, unregelmäßige Blutungen	11.1.13	25.2.13	3	27	122	54	—	Amenorrhoe seit Jan. 13	
40	134	48	über mannsfaustgroß	seit 10 Jahren unregelmäßige Blutungen, 2—3 Tage stark, 4 Tage schwächer	27.1.13	16.4.13	5	45	236	114	—	Amenorrhoe seit 8 Wochen	
41	136	46	2gr. subseröse Myome, Knoten v. Gänsei u. Zitronengr.	unregelmäßige, meist starke Blutungen ohne Beschwerden	28.1.13	20.3.13	3	27	126	60	—	Amenorrhoe seit Febr. 13	
42	140	43	faustgroß	meist unregelmäßige, starke Menses, 6—8 Tage	10.2.13								noch in Behandlung.
43	142	49	subseröse Myome	seit 1 Jahr unregelmäßige Blutungen, seit 3 Wochen bis zur Kürettage ununterbroch. geblutet	13.2.13								
44	147	48	über faustgroß	3 Wochen ununterbrochen geblutet, starke Anämie	20.2.13								
45	149	48	mannsfaustgroß	wiederholt 14—20tägige profuse Metrorrhagien, zuletzt 5 Wochen lang	6.3.13								
46	150	50	mannsfaustgroß	Metro- und Menorrhagien	8.3.13								

Digitized by Google

Von diesen 24 Patientinnen stehen 5 Frauen erst seit kürzerer Zeit in Behandlung. Eine Patientin (Fall 38) ist auszuscheiden: sie ist ovariotomiert und wird nur bestrahlt, um den myomatösen Uterus, der Druckerscheinungen machte, schneller zum Schrumpfen zu bringen. Diese Absicht wurde auch erreicht. Der vorher ca. frauenfaustgroße Uterus wurde bereits nach einer Dosis von 28 x in 10 Einzelbestrahlungen ein Monat später kaum mehr vergrößert vorgefunden.

Von den aus der Behandlung entlassenen 18 Frauen sind 16 amenorrhoisch und 2 oligomenorrhoisch. (Fälle 25 u. 29.) Diese beiden Frauen haben keinerlei Beschwerden mehr; sie wurden absichtlich wegen ihres verhältnismäßig jugendlichen Alters und der nicht allzu großen Myome nicht bis zur Amenorrhoe bestrahlt.

Wir haben also nach unserer neuen Methode bis jetzt keinen einzigen Mißerfolg der Myombestrahlung zu verzeichnen. Allerdings ist die Amenorrhoe bei den meisten Patientinnen erst vor wenigen Monaten eingetreten. Es bleibt abzuwarten, ob die Erfolge auch dauernd anhalten.

Die Durchschnittsdosis an Strahlenmenge bei den amenorrhoischen Frauen schwankte zwischen 42 x und 129 x. Die Bestrahlungsdauer selbst bis zur Amenorrhoe währte im Durchschnitt $1^1/_2$—2 Monate.

B. Fibrosis uteri: 35 Fälle.

Seit Mai 1911.

Bezüglich der Technik verweise ich auf das früher Gesagte. Es ist wohl hier nicht nötig, nach verschiedenen Methoden zu trennen, weil ja bekanntermaßen die klimakterischen Blutungen durch die Röntgenstrahlen viel leichter zu beeinflussen sind als die Myomblutungen; es braucht hier also kein bestimmtes System verfolgt zu werden. In vielen Fällen bedarf es nur eines Anstoßes, einer einzigen Serie, um die Blutungen dauernd zum Stillstand zu bringen. Selbstverständlich benötigten die ersten Fälle entsprechend der bedeutend geringeren Dosen verhältnismäßig längere Zeit bis zum Erfolg.

Ich lasse die Tabelle der 35 hierher gehörigen Fälle auf Seite 387 und 388 folgen.

Von diesen 35 Fällen wurden die Fälle 11, 25 und 28 operiert (vaginale Totalexstirpation des Uterus), teils aus sozialen Rücksichten, als nach 2—3 Serien noch kein wesentlicher Erfolg eintrat, teils auf eigenen Wunsch der Frauen. In allen 3 Fällen handelte es sich auffallenderweise um eine Endometritis polyposa cystica. Es scheint also, daß die Blutungen infolge polypöser Veränderung der Uterusschleimhaut viel langsamer zu beeinflussen sind, als die Blutungen bei normaler oder atrophischer Mukosa.

Von den übrigen 32 Patientinnen haben sich 4 der Behandlung entzogen, von 2, deren Blutungen nachgelassen hatten, ist mir das Dauerresultat nicht bekannt. Bei 4 Frauen (Fälle 3, 7, 13, 33) begnügten wir uns mit einer Oligomenorrhoe. Bei den übrigen 22 Patientinnen ist die Amenorrhoe eingetreten, die bei allen bis heute anhielt.

Besonderes Interesse bietet hier Fall 29. 48jährige pensionierte Lehrerin, 0-para; vor 6 Jahren wegen Myomen supravaginale Amputation des Uterus. Vom Operateur wurde damals absichtlich ein Stück Corpus-Mucosa belassen, um die Menses zu erhalten. Diese Absicht wurde auch erreicht: es traten darauf in regelmäßigen Intervallen 2tägige, aber sehr schwache Menses ein. Doch traten in der Folge vor, während und nach den Blutungen sehr heftige Beschwerden auf, dabei Leib- und Kreuzschmerzen, krampfartige Zustände, Toben im Leib, Kopfschmerzen und stets sehr viel Schleimabgang aus dem Rektum. Die Beschwerden steigerten sich derart, daß sich die Patientin pensionieren lassen mußte, da sie monatlich zu der kritischen Zeit 8—10 Tage bettlägerig war. Auch eine Kürettage des Cervixstumpfes hatte keinen Erfolg. Die Patientin wurde mir hierauf von dem behandelnden Spezialisten zur Röntgentherapie überwiesen, da er die Beschwerden auf einen Reizzustand der Ovarien zurückführte. Vom

Digitized by Google

Nr.	Röntgen-Buch Nr.	Alter	Typus der Blutungen	Beginn der Bestrahlungen	Letzte Bestrahlung	Serien	Einzelbestrahlungen	Lichtminuten	Anzahl X	Erfolg	Bemerkungen
1	8	43	unregelmäßige, oft 14 Tage bis 3 Wochen dauernde Blutungen, stark	27. 6. 11	2. 7. 12	6	25	143	51	Amenorrhoe bis heute	
2	12	51	6—7 tägige, sehr starke Perioden, unregelmäßig, mit viel Magenbeschwerden	8. 7. 11	2. 12. 11	2	8	49	8	Amenorrhoe bis heute	
3	19	44	8—10 tägige, sehr starke Blutungen, vorher Krämpfe (Verdacht auf Myom)	3. 10. 11	11. 1. 12	4	17	97	22	bedeutende Schwächung der Blutungen	Patientin blieb dann aus.
4	22	49	3—4 tägige, heftige Blutungen. Starke Anämie	21. 10. 11	28. 11. 11	2	7	41	8	Amenorrhoe bis heute	
5	23	49	regelmäßige, 6—8 tägige, sehr starke Menses mit viel Krämpfen und Kreuzschmerzen	24. 10. 11	16. 4. 12	3	14	64	21	Amenorrhoe bis heute	
6	25	46	starke, meist unregelmäßige Blutungen	26. 10. 11	—	—	1	8	12		effugit.
7	36	48	sehr heftige, unregelmäßige Blutungen	4. 12. 11	23. 2. 12	3	12	53	17	Blutungen schwächer, mehr regelmäßig	ist dann ausgeblieben.
8	41	50	7—8 tägige, stark schwächende, unregelmäßige Blutungen	9. 1. 12	—	1	4	17	6		mußte abreisen.
9	42	47	8—10 tägige, unregelmäßige Blutungen, sehr stark. Sehr viel Müdigkeit.	10. 1. 12	24. 4. 12	4	19	70	34	Amenorrhoe bis heute	
10	43	35	kurz vorher 14tägige, sehr starke Blutung, auch sonst immer sehr starke Menses	10. 1. 12	1. 3. 12	2	8	35	14		effugit.
11	44	39	profuse Metrorrhagien. 2× Kürettage, Hbgl. 30%	16. 1. 12	26. 3. 12	3	11	36	18		vaginale Totalexstirpation des Uterus April 1912.
12	49	47	8—10 tägige, regelmäßige, sehr starke Blutungen mit viel Beschwerden	27. 1. 12	28. 3. 12	3	12	43	21	Amenorrhoe bis heute	
13	51	42	Myomverdacht. Vor 8 Jahren supravag. Amput. des Uterus. Menses trotzdem alle 4 Wochen stark, sehr schwächend, zuletzt 9 Tage lang	16. 2. 12	22. 3. 12	2	9	33	14	regelmäßige 3—4täg. Menses. Müdigkeit verschwunden	
14	59	49	unregelmäßige, starke, lange dauernde Blutungen ohne Schmerzen	21. 3. 12	25. 6. 12	3	12	38	25	Amenorrhoe bis heute	
15	73	35	unregelmäßige, bis 14tägige, sehr starke Blutungen, oft nur wenige Tage Pause	27. 5. 12	22. 4. 13	5	30	156	86	nach den ersten beiden Serien Nachlassen d. Blutung, deshalb blieb Patientin aus. Bald aber wieder heft. Blutgn., deshalb vor kurzem wieder bestrahlt. Seit 2 Mt. wieder Amenorrhoe	
16	77	47	unregelmäßige Blutungen, meist alle 14—20 Tage, Dauer 6—8 Tage	21. 7. 12	—	1	7	23	18	Amenorrhoe seit 7 Monaten	
17	83	44	alle 3 Wochen 5—7tägige, sehr heftige Blutungen	17. 7. 12	—	1	9	29	21		effugit.
18	84	50	seit einigen Jahren unregelmäßige, ziemlich starke Blutungen	23. 8. 12	—	1	9	27	18	Amenorrhoe	

Digitized by Google

Nr.	Röntgen-Buch Nr.	Alter	Typus der Blutungen	Beginn der Bestrahlungen	Letzte Bestrahlung	Serien	Einzelbestrahlungen	Lichtminuten	Anzahl X	Erfolg	Bemerkungen
19	89	51	seit einiger Zeit fast ununterbrochen Blutungen, wenn auch nicht stark	2. 8. 12	13. 9. 12	4	32	99	64	Amenorrhoe	
20	92	56	seit 6 Jahren fortwährend unregelmäßige Blutungen. Sehr starke Anämie	13. 8. 12	—	1	6	18	11	Amenorrhoe bis heute	
21	94	37	vermehrte und verlängerte Blutungen	22. 8. 12	—	1	9	27	21		nicht wiedergekommen.
22	95	44	in der letzten Zeit lange dauernde, unregelmäßige, wenn auch nicht starke Blutungen	1. 9. 12	14. 9. 12	2	18	54	46	Amenorrhoe bis heute	ist sehr ungehalten, daß die Regel ganz ausgeblieben ist.
23	96	45	muß stets wegen starker Blutungen zu Bett liegen	10. 9. 12	—	1	9	27	21		nicht mehr gekommen.
24	99	51	sehr heftige, unregelmäßige 8—10 tägige Blutungen, stets sehr müde dabei (Myomverdacht)	30. 9. 12	13. 12. 12	5	45	146	114	Amenorrhoe seit 6 Monaten	
25	104	47	äußerst starke profuse Metrorrhagien (polyp. cyst. Schleimhaut)	14. 10. 12	13. 12. 12	3	21	66	50		auf Wunsch operiert, als nach der 3. Serie noch kein Erfolg war.
26	105	39	sehr starke unregelmäßige, oft 8—10 tägige Blutungen	14. 10. 12	29. 1. 13	4	34	116	90	Amenorrhoe seit 3 Monaten	
27	108	47	sehr starke, 10—14 tägige, unregelmäßige Blutungen	15. 11. 12	10. 1. 13	3	22	78	61	Amenorrhoe seit 3 Monaten	
28	111	44	2 × Kürettage wegen profuser Metrorrhagien (Endometritis polyposa cystica)	25. 11. 12	30. 12. 12	2	12	39	29		auf eigenen Wunsch kurz nach der 2. Serie operiert (vag. Totalexstirp. des Uterus).
29	120	48	vor 6 Jahren supravag. Amputation des myomatös. Uterus. Jetzt seit einigen Jahren pensioniert (Lehrerin) wegen äußerst heftiger Schmerzen vor, während und nach den 2tägigen, doch schwachen Perioden. Viel Schleimabgang aus dem Rektum	16. 12. 12	25. 1. 13	3	27	102	68	Amenorrhoe seit 3 Monaten. Beschwerden fast völlig beseitigt	
30	121	46	3 × Kürettage wegen außerordentlich heftiger, unregelmäßiger Blutungen	16. 12. 12	—	1	9	36	24	Amenorrhoe seit Dezember 12	
31	124	49	starke Blutungen, zuletzt 14 Tage lang	19. 12. 12	18. 1. 13	2	18	77	46	Amenorrhoe seit 4 Monaten	
32	133	49	6—8tägige Blutungen meist alle 3 Wochen, sehr stark	22. 1. 13	8. 3. 13	2	16	91	38	Amenorrhoe seit Jan. 13	
33	135	34	4 × Kürettage wegen profuser Metrorrhagien, meist 2× monatl. Blutungen, 10—12—14 Tage lg.	28. 1. 13	19. 2. 13	2	18	91	44	normale Menses	Pat. will, da ihre Regeln wieder völlig normal sind, nicht mehr bestrahlt werden.
34	138	37	7—9 tägige, sehr starke Blutungen. Sehr müde dabei, muß zu Bett liegen	1. 2. 13	17. 3. 13	3	27	125	55	Amenorrhoe seit Febr. 13	
35	145	49	alle 14 Tage 8—10 tägige starke Blutungen	18. 2. 13	16. 4. 13	3	27	149	67	Amenorrhoe seit 7 Wochen	

Digitized by Google

16. 12. 12 bis 25. 1. 13 wurde in 3 Serien mit 27 Einzelbestrahlungen eine Strahlendosis von 68 x gegeben. Seit Ende Januar ist nun Patientin amenorrhoisch und fast völlig beschwerdefrei; auch der Schleimabgang aus dem Rektum ist verschwunden.

Die Dosis an Strahlenmenge, die nötig war, um bei den Fibrosisfällen die Amenorrhoe zu erzielen, schwankte zwischen 8 x (Fälle 2 u. 4 je zwei Serien) und 114 x (Fall 24). Man sieht also daraus, daß in der Mehrzahl der Fälle eine verhältnismäßig geringe Dosis nötig war, um die klimakterischen Blutungen zum Stillstand zu bringen.

Aus diesen Zahlen und Erfolgen geht wohl deutlich hervor, daß wir heutzutage imstande sind, bei jeder Frau, gleichviel welchen Alters, durch die Röntgenstrahlen die Ovarien zu zerstören, d. h. die Amenorrhoe herbeizuführen.

Ich habe die Durchschnittsdosis, die wir zur Erzielung der Amenorrhoe bei 25 Myomfällen und 22 Fibrosisfällen benötigten, zusammengerechnet und gefunden, daß eine Myompatientin im Durchschnitt bei einer Dosis von 80 x und eine Fibrosispatientin im Durchschnitt bei einer Dosis von 44 x amenorrhoisch wurde.

So sehr wir die hervorragenden Verdienste der Freiburger Klinik anerkennen, so müssen wir doch einwenden, daß die vielen Hunderte und Tausende von x, die durch die Vielfelderbestrahlung dem Organismus zugemutet werden, zum mindesten oft unnötig sind. Angesichts der guten Erfolge, die wir besonders nach unserer dritten Methode (3-Felder-Nahbestrahlung) erzielt haben, drängt sich uns die Frage auf: Warum sollen wir eine Dosis von 1000 und noch mehr x in den Körper schicken, wenn wir dieselben Erfolge mit einer wesentlich geringeren Dosis erreichen?

Zum Schlusse möchte ich noch in einer Übersichtstabelle die Erfolge aller in der K. Poliklinik für Frauenleiden in München seit Mai 1911 bestrahlten Fälle anfügen.

Übersicht der 150 in der K. Poliklinik für Frauenleiden zu München mit Röntgenstrahlen behandelten Fälle

(Mai 1911 bis März 1913)

	effugerunt	Amenorrhoe	Oligomenorrhoe	operiert	noch in Behandlung	unbekannt
I. Karzinome 26 (bez. 34) nämlich: 21 Uteruskarzinome und 5 Ovarialkarzinome (ferner 1 Vulva- und 1 Mammakarzinom und 6 bis 1907 röntgenis. inoperable Uteruskarzinome).						
II. Myome 46	4	25	6	4	6	1
III. Fibrosis uteri 35	4	22	4	3	—	2 (v. auswärts)
IV. Menorrhagien 6	2	—	2	—	—	2
		geheilt	gebessert	Mißerfolg		
V. Dysmenorrhoe 10	2	2	2	4		
VI. Dysmenorrhoe		3	5	8		
+ Menorrhagien 16		—	13	3 (2 Hy.!)		
VII. Pruritus vulvae 5		3	1	1 (Go.!)		
VIII. Pyosalpinx + parametr. Exsudat 3			2		1	
IX. Tbc. (1 Mamma, 2 Peritoneum) 3		1	1		1	

Digitized by Google

Zur Frage der gynäkologischen Röntgenbestrahlung.

Von

Dr. N. **Dohan**, Wien.

Meine Erfahrung auf dem Gebiete der gynäkologischen Röntgenbestrahlung stützt sich auf 23 Fälle.

Den ersten Fall, eine Metrorrhagie mit starken Blutungen und äußerst heftigen Schmerzen bei einer 35jährigen Virgo, habe ich bereits im Jahre 1908 vorgenommen. In 12 Sitzungen, die ich innerhalb 3 Monaten in vier Serien absolvierte, konnte ich eine Oligomenorrhoe und vollständigen Rückgang der Schmerzen erzielen. Patientin fühlt sich auch heute dauernd wohl. Bei jeder Serie wurden beide Ovarien und der Uterus mit je 10 x durch Lederfilter bestrahlt.

Im Laufe der Jahre habe ich mir, gleich anderen Röntgentherapeuten eine Methode zurechtgelegt, die aus den Angaben in der Literatur und eigenen Verbesserungen bzw. Abänderungen kombiniert ist.

Meine Methode ist keine einheitliche, vielmehr eine möglichst individualisierende. Ich lasse mich bei der Wahl derselben von folgenden Momenten leiten:

1. dem Alter der Frau,
2. der Körperbeschaffenheit, bzw. dem Panniculus adiposus der Bauchdecken,
3. der Schwere, bzw. Dringlichkeit des Falles.

Entsprechend diesen Umständen entscheide ich mich entweder für das langsamere und vorsichtigere Verfahren, nach den Prinzipien, wie sie Albers-Schönberg festgelegt hat, oder für ein energischeres Verfahren ohne aber eine Massendosierung anzuwenden.

Was das Alter der Frau betrifft, so ist es ja selbstverständlich und naheliegend, daß wir noch gut funktionsfähigen Ovarien jüngerer Individuen behufs Sterilisierung größere Dosen verabreichen müssen, als den Ovarien älterer, der physiologischen Klimax nahestehenden Personen. In letzterem Falle ist daher das energische therapeutische Verfahren überflüssig, da man ja auch ohne dasselbe ans Ziel gelangt. Es ist aber ebenso selbstverständlich, daß wir uns dort, wo die Schwere und Dringlichkeit des Falles ein rasches Handeln erfordert, auch bei älteren Frauen für das energischere Verfahren entscheiden werden.

Daß die Dicke, bzw. der Panniculus adiposus der Bauchdecken bei der zu verabfolgenden Röntgenlichtdosis eine nicht unwichtige Rolle spielt, ist ja bekannt. Es ist daher begreiflich, daß wir bei den das Röntgenlicht in großer Menge absorbierenden stark fettschichtigen Bauchdecken energischer vorgehen werden, wenn wir unter sonstigen gleichen Umständen innerhalb einer bestimmten Zeit die gleiche Wirkung erzielen wollen, als bei dünnen, fettarmen Bauchdecken. Die letzteren bieten auch sonst für eine wirksame Tiefenbestrahlung günstige Vorbedingungen. Es gelingt nämlich in den meisten dieser Fälle, die dünnschichtige Muskulatur der Bauchdecken leicht aus ihrer natürlichen Lage zu verschieben, und es ist uns somit die Möglichkeit geboten, ein im Abdomen befindliches Gebilde zuerst durch die in normaler Lage befindliche Hautdecke zu bestrahlen, später aber in einer zweiten Sitzung die Haut darüber einfach zu verschieben, an Stelle dieser eine noch nicht bestrahlte Hautpartie vorzuschieben und nun dasselbe Gebilde mit seiner neuen, temporär darüber fixierten Hautdecke zu belichten. Dieser Vorgang kann nun je nach der Lage des zu bestrahlenden Gebildes, je nach seiner auf die Haut zu projizierenden Oberflächenausdehnung

Digitized by Google

und damit in Verbindung je nach der Flächenausdehnung der benachbarten Hautpartien des öfteren wiederholt werden. Ich habe in dieser Weise, bei meinen ersten gynäkologischen Röntgenbestrahlungen, jedes Ovarium sowohl durch seine in natürlicher Lage befindliche Hautdecke, als auch durch die zu seinen Seiten von rechts und links, von oben und unten gelegenen entsprechend großen Hautpartien bestrahlt. Ich konnte somit jedem Ovarium in einer Bestrahlungsserie eine Oberflächendosis von ungefähr 50x verabfolgen, bei Benützung eines Lederfilters sogar 70—80 x. Mit Rücksicht auf den divergierenden Verlauf des Strahlenkegels kann das zu bestrahlende Gebiet einer jeden einzelnen Hautpartie ein wenig eingeengt werden und die freigebliebene Randzone von dem Röntgenlicht verschont bleiben, um bei etwaiger Verschiebung der Schutzblenden eine doppelte Bestrahlung und somit Schädigung einzelner Hautstreifen zu vermeiden. Selbstverständlich muß unser Augenmerk darauf gerichtet sein, diese aus ihrer normalen Lage an eine benachbarte Stelle verschobene Hautpartie in dieser ihrer neuen abnormalen Stellung zu fixieren, ferner die Grenzen der einzelnen separat zu belichtenden Hautregionen genau zu markieren. Die Fixierung wird mit einem entsprechend breiten und langen Heftpflasterstreifen vorgenommen und das Ende des letzteren mit einem Sandsack belastet. Ferner läßt sich die Fixierung noch dadurch verstärken, daß man die verschobene Hautfalte mit Hilfe des Filters und einer Kompressionsblende komprimiert, wodurch zugleich die Desensibilisierung der zu bestrahlenden Hautpartie erwirkt wird. Die Abgrenzung der letzteren geschieht durch Markierung mit Fettstift auf die Bauchhaut, oder indem man den ganzen in Bestrahlungsfelder eingeteilten Operationsplan auf ein weiches schmiegsames Fettpapier, oder einen anderen dünnen, schmiegsamen Stoff aufzeichnet, die Zeichnung vor jeder Bestrahlung mit Hilfe einiger Heftpflasterstreifen und bei weiterer Zuhilfenahme einiger fixierter Punkte (Nabel, Schwertfortsatz und Symphyse) am Abdomen befestigt und bei genauer Abdeckung der Umgebung jedes Feld einzeln belichtet.

In Fällen, wo eine Verschiebung der Bauchhaut nicht gut durchführbar ist, wird die Einteilung in eine entsprechende Anzahl von Bestrahlungsfeldern (2—3 Eintrittspforten für jedes Ovarium) an der in normaler Lage befindlichen Bauchhaut vorgenommen.

Als Strahlenfilter verwende ich entweder ein 1 cm dickes Sohlenleder oder eine 2 mm dicke Aluminiumplatte und verabfolge in jeder Sitzung eine Dosis von ungefähr 6 x unter dem Filter gemessen, die ich in Fällen, wo ein energischeres Eingreifen nottut, bis auf 10 x erhöhe. In letzterem Falle wird nur das Aluminiumfilter angewendet und zwei Regionen in jeder Sitzung bestrahlt, während ich sonst pro Sitzung nur eine vornehme. Die Sitzungen werden jeden zweiten Tag wiederholt, bis der ganze Turnus absolviert ist. Eine zweite Bestrahlungsserie wird gewöhnlich erst nach abgelaufener Menstruation in Angriff genommen.

Die folgende Tabelle zeigt die kurzgefaßten Krankengeschichten, die Bestrahlungsprotokolle und die Heilresultate in leicht übersichtlicher Form.

Die Krankengeschichten wurden mir in liebenswürdiger Weise von den Gynäkologen, die die Fälle zur Behandlung überwiesen hatten, zur Verfügung gestellt. (Herr Dozent Dr. Foges zehn Fälle, den Rest sechs andere Kollegen.)

Digitized by Google

Tabelle.

Nr.	Name der Patientin	Alter	Gynäkologischer Befund	Behandlungsdauer: Gesamtzahl der Minuten	Behandlungsdauer: Zeitdauer in Monaten	Gesamtdosis in M (Kienböck)	Erfolg der Behandlung	Dauer des Erfolges	Bemerkungen
1	M. D.	38	Sehr starke Metrorrhagie	144	3	118	Aufhören der Schmerzen	$4^1/_2$ J.	
2	R. H	42	Myom, Metrorrhagie	240	2	205	Oligomenorrhoe	—	Patientin ließ sich, nachdem sie sich von den schweren Blutungen erholt hatte, das Myom operativ entfernen
3	B. M.	44	Metritis, Perimetritis, Salpingitis, Metrorrhagie	312	$2^1/_2$	250	Amenorrhoe	2 J.	Nach 1 Jahr neuerliche geringe Blutung, nach weiteren 6 Bestrahlungen (72 x) Aufhören derselben
4	M. H.	49	Myom, Metrorrhagie	240	2	170	Amenorrhoe, Myom kleiner	2 J.	Mäßige Ausfallserscheinungen
5	E. G.	48	Metrorrhagie	240	5	185	Amenorrhoe	$1^1/_2$ J.	
6	R. J.	50	Mannsfaustgroßes Myom, Metrorrhagie	50	$^1/_2$	42	Amenorrhoe, Myom kleiner	$1^1/_2$ J.	
7	R. K.	45	Metritis, Perimetritis, Metrorrhagie	240	3	160	Oligomenorrhoe	$1^1/_2$ J.	
8	E. N.	44	Chron. Metritis, schwere Metrorrhagie	168	$1^1/_2$	130	Amenorrhoe	$1^1/_2$ J.	Ausfallserscheinungen
9	Ch. K.	44	Doppelfaustgroßes Myom	312	3	248	Amenorrhoe	$1^1/_4$ J.	Nach 6 Monaten traten neuerliche geringe Blutungen auf, nach weiteren 6 Bestrahlungen (68 x) hörten sie wieder auf.
10	Fr. W.	49	Myom bis an den Nabel reichend	360	2	270	Amenorrhoe, Myom kleiner	$1^1/_4$ J.	
11	M. P.	41	Kleines Myom, Metritis, chron. Metrorrhagie	48	$^1/_2$	40	Amenorrhoe	$1^1/_2$ J.	
12	O. L.	42	Faustgroßes Myom, Menorrhagie	600	1	400	Oligomenorrhoe, Myom kleiner	1 J.	Durch 8 Monate Amenorrhoe, dann geringe Blutung. Fortsetzung der Behandlung
13	G. H.	42	Über faustgroßes Myom, Metrorrhagie	420	15	358	Oligomenorrhoe	$^1/_4$ J.	Durch 5 Monate Amenorrhoe, dann geringe Blutung. Fortsetzung der Behandlung
14	M. H.	46	Zitronengroßes Myom	360	4	265	Amenorrhoe	$^3/_4$ J.	
15	L. N.	52	Kindskopfgroßes Myom, Metrorrhagie	240	2	170	Amenorrhoe	$1^1/_2$ J.	
16	L. M.	49	Zitronengroßes Myom	240	2	178	Oligomenorrhoe	1 J.	
17	B. G.	54	Faustgroßes Myom	240	2	182	Amenorrhoe	1 J.	
18	S. H.	45	Kindskopfgroßes Myom	240	3	194	Kein Erfolg	—	Hochgradiges Panniculus adiposus der Bauchdecken
19	E. Sch.	48	Myom, Metrorrhagie	360	3	290	Amenorrhoe	$1^1/_2$ J.	
20	J. M.	50	Myom, Metrorrhagie	132	$1^1/_2$	144	Oligomenorrhoe	$^1/_2$ J.	
21	F. E.	42	Menorrhagische Beschwerden ohne Blutungen	348	3	236	Kurze Pause in den Beschwerden, Fortsetzung der Behandlung	—	
22	M. M.	43	Faustgroßes, höckeriges Myom	492	15	425	4 Monate Amenorrhoe, dann neuerliches Auftreten der Blutungen	—	
23	G. B.	43	Faustgroßes Myom	108	$^1/_3$	135	Amenorrhoe, Myom kleiner	$^1/_3$ J.	

Digitized by Google

Über die Röntgentherapie der Myome[1]).

Von

Dr. **Berdez** in Lausanne.

Übersetzt von Dr. Ernst Peters, Hamburg-Eppendorf.

Als die Veranstalter dieser Zusammenkunft mich baten, heute über die Röntgentherapie der Myome zu sprechen, lag es sicherlich nicht in ihrer Absicht, daß ich diese Frage in ihrer Gesamtheit oder auch in allen ihren Einzelheiten erörtere.

Die Mitteilungen über die gynäkologische Röntgentherapie, die in den letzten Jahren erschienen sind, bilden bereits einen umfangreichen Band. Mehrere dieser Arbeiten haben einen erheblichen Unfang. So ist z. B. die Arbeit von Gauß und Lembke ein Buch von mehr als 300 Seiten, das nur der Behandlung der Uterusmyome, der Metrorrhagie und der Dysmenorrhoe mit Röntgenstrahlen gewidmet ist.

Ihnen als Röntgenologen einen Auszug aus diesen Arbeiten, die sie schon gelesen haben, zu geben, hieße ihre Zeit vergeuden, andererseits wäre es zu einförmig und würde die 20 Minuten, die mir hier satzungsgemäß zur Verfügung stehen, weit überschreiten, wenn ich die Krankengeschichten der zahlreichen Patienten erzählen wollte, die sich wegen einer gynäkologischen Affektion einer Behandlung bei uns, d. h. unter der Aufsicht von Dr. Exchaquet oder unter meiner, unterzogen haben. Ich glaube mich daher einschränken und, gestützt auf unsere persönlichen Erfahrungen, in der Frage der gynäkologischen Röntgentherapie nur einige Punkte herausgreifen zu können, die augenblicklich ein außerordentliches Interesse beanspruchen.

Über die Wirksamkeit dieser Behandlungsart sich auszulassen, ist heutzutage beinahe überflüssig. Alle Radiotherapeuten haben sie anerkannt. Die Chirurgen und auch die Gynäkologen sind im allgemeinen davon überzeugt. Man fragt sich höchstens noch, welche Fälle sind für die Röntgentherapie geeignet und welche nicht.

Die Indikationen werden zweifellos in dem Maße häufiger gestellt werden, wie die vervollkommnete Technik eine größere Erfolgswahrscheinlichkeit gibt und die Gefahren der Nebenerscheinungen vermindert.

Maligne Degenerationen müssen vor Beginn der Behandlung erkannt werden, damit sie zunächst, wenn es noch nicht zu spät ist, mit den radikalsten und schnellsten Mitteln, d. h. mit chirurgischen Maßnahmen behandelt werden können. Die submukösen Myome fallen wegen der Gefahr der schweren Blutungen auch der Chirurgie zu. Bei Frauen unter vierzig Jahren, die sich gegen die Einwirkungen der Röntgentherapie resistenter verhalten, sollen die Metrorrhagien zunächst chirurgisch behandelt werden, aber man wird die intensive Röntgentherapie, die auch bei jungen Frauen Heilerfolge erzielen kann, häufig zu Hilfe ziehen, um den Erfolg des chirurgischen Eingriffes zu unterstützen und zu vervollkommnen. Aus all diesem ergibt sich die Notwendigkeit der Zusammenarbeit von Gynäkologen und Radiologen.

Unsere Erfahrung basiert, wie ich es schon sagte, auf der Beobachtung einer erheblichen Anzahl von Fällen: 82 Fälle von Fibromyomen, zum größten Teil mit Metrorrhagien, und 20 Fälle von Metrorrhagien ohne Tumoren. Dies Material erhielten wir hauptsächlich von Dr. Roux, Prof. der Chirurgie in Lausanne, von Dr. Rottier Prof. der Geburtshilfe, von Dr. Murret, Prof. der Gynäkologie, von Dr. Villiet, Privatdozent der Chirurgie und außerdem von mehreren anderen Ärzten aus Lausanne sowie den Kantonen Waadt, Freiburg und Wallis.

Die Erfolge waren sehr befriedigend, oft wurden sie von den Kollegen, die uns ihre

[1]) Vortrag gehalten am 9. März 1913 in der Schweizerischen Röntgengesellschaft.

Digitized by Google

Patienten anvertraut hatten, als vorzüglich bezeichnet. Wo es sich um Myome oder um einfache Hämorrhagien handelte, waren es fast immer die Blutungen, die die Hauptindikation bildeten, und im Verlauf der letzten zwei Jahre wenigstens hatten wir als Indikation stets zu reichliche Blutungen.

In einer kleinen Anzahl von Fällen wurde die Behandlung wegen Schmerzen oder mechanischen Störungen, die durch ein großes Myom hervorgerufen wurden, eingeleitet: Blasenstörungen, Behinderung der Funktion des Zwerchfelles oder der Eingeweide. Wir haben nur wenige Mißerfolge gesehen. Eine einigermaßen wertvolle Statistik aufzustellen würde uns zu weit führen; man müßte auf die Einzelheiten jedes Falles eingehen und genaue Anamnesen mit vielen Daten erheben, denn die behandelten Personen waren schon durch unsere Mitarbeiter sorgfältig ausgewählt worden, und in dem Maße, wie wir Fortschritte machten, wurden die Mißerfolge seltener. Außerdem konnten mehrere auswärtige Kranke nicht lange genug nach ihrer augenscheinlichen Heilung beobachtet werden.

Niemals haben wir ernsthafte Komplikationen erlebt, mitunter Erytheme, gewöhnlich Haarausfall und Braunfärbung der Haut, im ersten oder in den ersten zwei Monaten verstärkte Menorrhagien, Nervosität, aufsteigende Hitzen und eine gewisse Neigung zu Schlaflosigkeit, aber diese letzteren Unannehmlichkeiten wurden gern gesehen, weil sie ein Anzeichen für den beginnenden Erfolg der Behandlung waren.

Nur dreimal haben wir eine Wiederkehr der Blutungen gesehen, die jedoch auch unter einer neuen Bestrahlungsserie verschwanden.

Die guten Erfolge, die wir erzielt haben, und das Fehlen von unangenehmen Nebenerscheinungen haben uns ziemlich konservativ in der Art unseres Vorgehens gemacht. Das soll nicht heißen, daß wir nun gar nichts geändert hätten, sondern wir haben Neuerungen nur Schritt für Schritt angenommen und erst dann, nachdem der Beweis erbracht war, daß sie einen Fortschritt bedeuteten und keine Gefahren mit sich brachten.

Wie die Mehrzahl derer, die Tiefentherapie betreiben, verwenden wir harte und widerstandsfähige Röhren. Wir benutzen hauptsächlich Müllersche Rapidröhren mit Wasserkühlung und Therapieröhren der Radiologiegesellschaft Berlin. Diese letzteren sind weniger befriedigend, da der Brennpunkt der Antikathode sehr stumpf ist, was sie zur Röntgenographie ungeeignet machen; aber man ist infolgedessen in der Lage, sie sehr lange Zeit mit mehr wie zwei Milliampère zu belasten. Außerdem wollen wir die Müllerschen Penetransröhren oder andere erproben, bei denen man die Antikathode mehr der Oberfläche nähern kann.

Die Härte schwankt zwischen sieben und acht Benoist (9—11 Wehnelt). Die genaue Feststellung der Härte wird nur von Zeit zu Zeit vorgenommen. In der Zwischenzeit richten wir uns nach dem Milliampèremeter.

Dauernd die Schwankungen zu überwachen, wie es Albers-Schönberg tut, indem er sich zu fortwährender Beobachtung zwingt, bringt mancherlei Unannehmlichkeiten mit sich. Man hat erkannt, daß die Angaben des in Paris in Gebrauch befindlichen Spintermeter je nach den Verhältnissen der Umgebung erheblich schwanken. Das Qualimeter von Bauer macht zuverlässigere Angaben, aber auch dies Instrument zeigt nur die Spannung im sekundären Stromkreis an.

Wir legen ein Aluminiumfilter unter, das nacheinander $^1/_2$, 1 und 1,5 mm dick war. Augenblicklich gehen wir zu 3 mm dicken Filter über.

Es scheint in der Tat bewiesen zu sein, daß Aluminium das beste Filter für Tiefentherapie ist, das man kennt. Perthes hat es schon 1903 behauptet, später haben es Guilleminot, Bordier und Belot bestätigt. Die genauen Untersuchungen von Gauß und Lembke setzen als optimale Dicke 3—4 mm fest. Nach ihnen kann man mit einem Filter dieser Dicke das Gewebe bis zu 8 cm Tiefe durchdringen, und zwar annähernd mit der Dosis, die auf die Oberfläche des Körpers auffällt und man nähert sich so der besten von Christen angegebenen Art des Vorgehens.

Digitized by Google

Regaud und Nogier kommen in einer kürzlich erschienenen Arbeit zu denselben Schlüssen und halten auch für die Fälle, die uns beschäftigen, 3—4 mm dicke Aluminiumfilter für die besten.

Die Aluminiumfilter haben noch einen anderen Vorteil, der jetzt von allen denen anerkannt wird, die sie benutzen, das ist die Schonung der Haut. In ihrer bedeutsamen Arbeit haben Regaud und Nogier gezeigt, daß man, bei Filtrierung der Strahlen durch eine 3 mm dicke Schicht, durch die gesunde Haut Strahlenintensitäten hindurch schicken kann, die ohne Filter in keinem Falle zulässig wären. Die Dosis III des Chromoradiometers von Bordier, die 12 H. entspricht und die unfiltriert eine sehr schwere Verbrennung hervorrufen würde, läßt eine solche nicht mehr entstehen, da die Messung unter dem Filter vorgenommen wurde. Man beobachtet höchstens die Entstehung eines leichten Erythems.

Man kann ohne Gefahr die filtrierte Strahlendosis noch steigern. Wenn man über die Farbe III von Bordier hinausgeht und bis zu IV und V kommt, so kann man eine gutartige Läsion beobachten, die auf eigenartige Weise entsteht: Nach einer Latenzzeit von im Mittel drei Wochen, entsteht eine einfache Erosion der Epidermis, ohne daß es jemals zu einer Nekrose oder Ulzeration der Haut käme. Die Überhäutung geht rasch von statten und unterscheidet sich in nichts von einer mechanisch verursachten Erosion, läßt auch keine abnorme Verfärbung der Haut zurück.

Die Oberflächlichkeit dieser Läsion, die Regaud und Nogier „Radioepidermitis“ nennen, muß zusammenhängen mit der Intaktheit der Papillarschicht der Haut, die von den durch ein dickes Aluminiumfilter hindurch gegangenen Strahlen unberührt gelassen wird. Daher geben wir ohne Bedenken mehr als 10 x in einer Serie. Unter Serie verstehen wir fünf oder sechs Sitzungen, die sich alle zwei Tage aufeinander folgen und von einer Pause von ungefähr drei Wochen gefolgt sind. Aus diesen Tatsachen ergibt sich, daß die chromochemische Reaktion des Bariumplatinzyanürs, die in Frankreich unter dem Namen des „Villardschen Effekts“ bekannt sind, oder der Farbenwechsel des Bromsilbers in dem Kienböckschen Quantimeter in keiner Weise mit den Hautreaktionen korrespondieren, wenn es sich um filtrierte Strahlen handelt. Die an und für sich schon ungenaue Dosimetrie wird dadurch zu einem ganz unsicheren Anhaltspunkt.

Wenn man indes bedenkt, wie sehr sie sich vervollkommnet hat und wie ihre Angaben besser verwertet werden, so muß man sie doch benutzen, wenn es auch nur wäre, um gegebenenfalls beweisen zu können, daß alle Kontrollmittel angewandt worden sind.

Ein hauptsächliches Moment ergibt sich für die Praxis aus den gemachten Versuchen: das ist die Unempfindlichkeit relativ hoher Dosen für die Haut, vorausgesetzt, daß sie durch ein ausreichend dickes Aluminiumfilter qualitiv verändert worden sind. Diese Tatsache erlaubt uns, die Antikathode der Haut ad maximum zu nähern.

Um ein Bündel möglichst paralleler Strahlen zu erzielen, dessen Intensität zwischen der Oberfläche und der Tiefe des Körpers möglichst wenig differiert, hat Dessauer einen großen Abstand zwischen der Röhre und der Haut vorgeschlagen. — Zu demselben Zweck entfernt Albers-Schönberg die Antikathode 38 cm von der Haut.

Diese Art des Vorgehens bringt einen großen Energieverlust mit sich, den die Verwendung eines Metallfilters natürlich noch vergrößern würde. Denn unter einer 3 mm dicken Aluminiumschicht beträgt die Energiemenge nur 50 Prozent von der oberhalb derselben.

Wenn die Röhre näher an der Hautoberfläche ist, so ist die Divergenz der Strahlen in der Tiefe stärker und wir lassen daher durch die Haut eine intensivere Strahlung hindurchgehen wie durch die tieferen Schichten. Aber was tut das, wenn diese Strahlen so beschaffen sind, daß die Haut sie ohne die geringste Schädigung verträgt?

Bei einem Abstand von 20 cm zwischen Antikathode und Hautoberfläche erzielt man eine viermal größere Intensität als bei der von Albers-Schönberg bevorzugten Entfernung und trotz der Absorption von 50 Prozent durch das Aluminium bleibt die Einfallsenergie auf die Einheit der Hautoberfläche durch die Annäherung der Röhre noch doppelt so groß.

Digitized by Google

Die relative Unschädlichkeit der filtrierten Strahlen ist so in die Augen springend, daß deren Beobachtung uns schon lange vor der Veröffentlichung genauer Angaben über diese Frage dazu geführt hat, den Abstand mehr und mehr zu verringern.

Zahlreich sind die vorgeschlagenen Mittel, um die Haut weniger radiosensibel zu machen. Die Kompression, die auch wir verwenden, erschien uns am praktischsten. Wir benutzen diese vermittelst einer Luffapelotte in Form einer Halbkugel von 14 cm Durchmesser und 7,5 cm Dicke in ihrer Mitte. Diese Pelotte, deren Umhüllung aus Leder ist, wird in der ersten Hälfte der Sitzung auf die rechte, in der zweiten auf die linke Unterbauchgegend aufgelegt. Sie wird gehalten und komprimiert durch einen Gurt, dessen Enden auf beiden Seiten des Untersuchungstisches herabhängen und mit einem je 4 kg schweren Sandsack belastet sind. Der dadurch erreichte Druck auf die Pelotte beträgt ungefähr 7 kg. Die Bauchdecken über der Ovarialgegend werden auf diese Weise, je nach ihrer Spannung, um 3—5 cm eingedrückt. Wenn man die Pelotte auflegt, versucht man — und man kann es für gewöhnlich fühlen —, daß es gelingt, die Eingeweide oder das Myom beiseite zu schieben. Durch die so erreichte Kompression bezweckt man, die Dicke der zu durchdringenden Gewebe zu vermindern und die Haut anämisch zu machen, indem man sie zugleich gegen die Sekundärstrahlen des Aluminiums schützt.

Direkt über der Pelotte, in einem Abstand von 2—3 cm, befindet sich die 9 cm breite Öffnung unseres Schutzkastens, der der eines einfachen Lambert-Stativs ist. Diese Öffnung wird bedeckt durch die Aluminiumschicht, die sich also 2 cm unter der Röhre befindet.

Bei einer solchen Annäherung der Röhre ist die Verwendung eines Metalltubus nicht möglich, er wäre übrigens auch weniger zweckmäßig. Der Strahlenkegel, dessen Spitze in der Antikathode liegt, hat bei seinem Durchtritt durch das Filter 9, und 10 cm, tiefer 17 cm Durchmesser. Wenn die Öffnung genau über dem Zentrum der Pelotte eingestellt ist, so wird diese durch das gesamte Strahlenbündel durchdrungen.

Das Kreuzfeuerverfahren wird von vielen Röntgenologen häufig angewandt. Wir pflegen nur zwei Eintrittspforten zu verwenden: die beiden Unterbauchgegenden. Durch die Größe der Öffnung unseres Kastens, die Annäherung der Antikathode und eine Neigung von ungefähr 40^0 von oben nach unten und von außen nach innen, die wir dem ganzen Apparat geben, erzielen wir zwei Kreuzfeuer, und zwar in kurzer Entfernung, auf jedes Ovarium.

Unsere Gründe für dieses Vorgehen liegen vornehmlich in den zufriedenstellenden Erfolgen, die wir damit erzielt haben. Wir glauben im übrigen mit Köhler, daß der Durchtritt der Strahlen durch die Beckenknochen sie notwendigerweise erheblich abschwächen muß und wir sind der Ansicht von Loose, daß bei den zahlreichen engen Einfallspforten den Strahlenbündeln oft ein Ziel fehlt, zumal bei der Unsicherheit, in der man sich meist über die genaue Lage der Ovarien befindet.

Um das Ovarium radiosensibler zu machen, hat man die Hyperämie vorgeschlagen, die durch den Durchgang von Hochfrequenzströmen mit geringer Spannung, d. h. durch Diathermie hervorgerufen wird oder die durch heiße Spülungen oder Injektionen entstehen. Abgesehen davon, daß diese Mittel schwierig anwendbar oder sehr unangenehm für die Patienten sind, ist ihre Wirkung auch unsicher und schwer zu dosieren.

Wir waren darauf bedacht, die physiologische Hyperämie zu verwenden, d. h. anstatt die Behandlung während des Unwohlseins zu unterbrechen, haben wir im Gegenteil unsere Patienten bewogen, sich ihr jedesmal, wenn es möglich war, während der Menses zu unterziehen.

Wir setzen diese Idee erst seit kurzem in die Praxis über, aber wir haben doch schon den Eindruck gewonnen, daß sie verdient, näher studiert zu werden. Unseres Wissens ist ein Vorgehen unter Benutzung der menstruellen Hyperämie noch nicht veröffentlicht.

Albers-Schönberg behandelt seine Patienten nur in der Zwischenzeit, wahrscheinlich weil man traditionell die Mehrzahl der Verordnungen während der Menses unterbricht. Loose in Bremen läßt die Bestrahlungen zehn Tage vorher geben, um die Reaktion mit der Menstruation zusammenfallen zu lassen. Es erscheint jedoch rationeller, die Behandlung mit den Menses zu-

Digitized by Google

sammenfallen zu lassen. In der Tat ist, wie Schwarz schon 1909 bewiesen hat, die Wirkung der X-Strahlen auf ein Gewebe um so ausgeprägter, eine je lebhaftere Zirkulation dies Gewebe im Augenblick der Bestrahlung hat.

Heutzutage wird die gynäkologische Röntgentherapie noch auf verschiedene Arten betrieben, aber alle diese Methoden kann man in zwei extreme Schulen einreihen. Die eine, die des Schöpfers der Röntgensterilisation, Albers-Schönberg, ist vielleicht langsam, aber sie hat ihre Beweise erbracht. Sie hat sich als harmlos erwiesen und führt in 75 Prozent der Fälle zum Ziel. Die andere Schule ist die der gynäkologischen Klinik in Freiburg im Breisgau, die enorme, durch dicke Aluminiumfilter filtrierte Dosen gibt. Diese Dosen sind ungefähr 30mal stärker wie die sonst gebräuchlichen.

Die Erfolge sind ausgezeichnet: Krönig, Gauß und Lembke haben klinische Heilungen bei der Gesamtheit ihrer Fälle, wo es sich um Myome oder um Metrorrhagien handelt. Bei ihrer Art des Vorgehens sehen sie nur Vorteile und keine Nachteile.

Indes haben sich auch gewichtige Stimmen gegen diese intensive Freiburger Methode erhoben, unter anderen Albers-Schönberg, Kienböck und andere Autoren.

Die Hauptgefahren, die man bei den hohen Dosen fürchtet, sind spät auftretende ischämische Infiltrationen der Haut, die von sehr hartnäckigen Ulzerationen gefolgt sind, wie sie von Desplats, später von Halluin, von Speder und von Iselin beschrieben worden sind. Allerdings scheinen die Erfahrungen aus Freiburg und die von Regaud und Nogier zu beweisen, daß derartige Zufälle durch ungenügende Filtrierung hervorgerufen werden können.

Außerdem, haben Regaud, Nogier und Lacassagne nicht durch ihre Experimente an Hunden gezeigt, daß hohe, stark filtrierte Dosen beträchtliche Wirkungen auf den Verdauungstraktus hervorrufen können?

Und sodann fragt man sich, wie und warum die Intensivbestrahlung mit Dosen von 1400 x die mittlere Dauer der Behandlung nur um ein oder zwei Monate abkürzt.

Gauß und Lembke geben selbst dafür eine Erklärung: Das Ovarium, sagen sie, enthält nahezu reife Graafsche Follikel, die gegen X-Strahlen sehr resistent sind und deren Platzen die nächste Menstruation verursacht. Da diese Follikel intakt bleiben, so kann die nächste Menstruation nicht unterdrückt werden. Die weniger weit entwickelten Follikel dagegen, die radiosensibler sind, werden endgültig vernichtet. Dadurch erklärt sich das Eintreten der Menopause nach zwei bis drei Monaten.

Aber wenn diese Erklärung richtig ist, so würde daraus folgen, daß bei den 70 Prozent der Fälle, bei denen die geringeren Dosen ausreichend gewesen wären, man in Freiburg eine energischere Behandlung, die gar nicht nötig gewesen wäre, eingeschlagen hätte. Zusammengefaßt kann man diesen hohen Dosen vorwerfen, daß sie kostspielig sind, daß sie ermüdende Sitzungen erfordern und daß ihre weiteren Folgen noch nicht endgültig abgeschätzt werden können.

Für die Fälle, die sich gegen das mildere Vorgehen refraktär erweisen, kann die Intensivmethode sodann angeraten werden. Erst kürzlich habe ich selbst der Freiburger Klinik ein Myom überwiesen, das unserer Behandlung getrotzt hatte.

Wir werden uns also die von Krönig benutzten Apparate anschaffen, um unter gewissen Umständen seine Methode anwenden zu können. Aber bis auf weiteres werden wir fortfahren, die gemäßigten Dosen immer dann zu geben, wenn sie uns ausreichend zu sein scheinen, d. h. in der Mehrzahl der Fälle.

Digitized by Google

Aus der II. inneren Abteilung (Prof. Dr. Zinn) und dem Röntgeninstitute (Dr. Max Cohn) des Städt. Krankenhauses Moabit in Berlin.

Magenkolonfistel mit klinischem und radiologischem Befunde.

Von

Dr. **Rudolf Neumann**, Volontärarzt der II. inneren Abteilung.

Tafel XV und XVIa.

Viel seltener als vom pathologischen Anatomen wird die Diagnose „Fistula gastrocolica" intra vitam gestellt. Unter 70 in der Literatur erwähnten Fällen fand Zweig(1) nur 11, die während des Lebens erkannt worden waren. Im ganzen sind bis jetzt ungefähr 105 Fälle beschrieben worden. Da aber nach Diettrich(2) 3,75% und nach Brinton(3) 2,7% aller Magenkarzinome zu dieser Komplikation führen sollen, so muß zugegeben werden, daß die Magenkolonfistel häufig unbemerkt bleibt. Dazu kommt, daß außer dem Magenkrebs, der allerdings die häufigste Ursache dafür ist, — nach Hilgenreiner(4) in 55% aller Fälle — noch andere Erkrankungen die Magenkolonfistel im Gefolge haben können. Bec(5), der das Krankheitsbild eingehend geschildert hat, gibt folgende ätiologische Einteilung:

1. Fälle, bei denen das Grundleiden im Magen selbst liegt.
   a) Karzinom (35 Fälle).
   b) Ulkus (12 Fälle).
   c) Tuberkulose (1 Fall).
2. Fälle, bei denen das Grundleiden außerhalb des Magens gefunden wurde:
   a) Karzinom des Kolons (8 Fälle)
   b) Abszeß der Bauchhöhle (5 Fälle).
   c) kongenitale Fistel (1 Fall).

Die Diagnose der Magenkolonfistel bietet keine Schwierigkeiten, wenn charakteristische Symptome vorhanden sind. Die Hauptsymptome der Magenfistel, wie sie von Murchison(6), Koch(7), Hilgenreiner(4), Bouveret(8), Vorhoeve(9) und anderen ausführlich beschrieben sind, sind folgende:

1. Kotbrechen (ev. nur fäkales Aufstoßen), besonders Erbrechen geformter, breiiger Kotmassen, wie sie der Beschaffenheit des Fäzes im Kolon entsprechen, ohne Ileuserscheinungen.
2. Lienterie.
3. Identität des Erbrochenen mit dem diarrhoischen Stuhl.
4. Plötzliches Aufhören des mitunter lange vorher schon bestehenden Erbrechens und Einsetzen von Diarrhöen.
5. Nachweis von per rectum eingeführter gefärbter Flüssigkeit im Magen oder Möglichkeit der Luftaufblähung des Magens vom Rektum aus.
6. Erscheinen von per os eingeführter gefärbter Flüssigkeit in den Fäzes gleich oder bald nach der Aufnahme.

Leider bestehen diese Symptome meist nur sehr lückenhaft, ja von Aron(10) ist ein Fall beschrieben, der gänzlich symptomlos verlief.

Noch bei weitem am häufigsten ist das Kotbrechen. Doch auch dieses kann bei vollständiger Stenosierung des Pylorus, bei enorm großer und sehr kleiner Fistel und endlich bei Ventilbildung, wie Leube(11) gezeigt hat, fehlen. Auch ist Kotbrechen ohne Ileus noch auf anderer Grundlage möglich, wie Fälle von Treves(12) und Rosenstein(13) beweisen, bei denen es sich um koprophage Hystericae mit diesem Symptom handelte. Viel seltener ist die Lienterie, der Abgang unverdauter Speisen mit den Fäzes. Bec(5) fand sie nur 6mal

Digitized by Google

unter 62 Fällen. Zu ihrem Vorhandensein ist eine hochgradige Stenosierung des Pylorus und eine große Fistelöffnung nötig. Noch inkonstanter, da sie sehr vom Sitze der Fistel abhängig sind, sind die übrigen Symptome, die auch wie die Diarrhöen und das üble Aufstoßen, z. T. sehr vieldeutig sind.

In neuerer Zeit hat nun die Röntgenuntersuchung für die Diagnose der Magenkolonfistel sehr wertvolle Dienste geleistet. So sind von Port und Reizenstein(14), Falta und Jonas(15), von Vorhoeve(9) und Haudek(16) Fälle beschrieben, wo die Röntgenuntersuchung die klinische Diagnose einwandfrei bestätigte. Ja, Haudek konnte die Magenkolonfistel schon zu einer Zeit diagnostizieren, wo die klinischen Symptome noch völlig fehlten.

In dem von uns beobachteten, hier beschriebenen Falle bestätigte die radiologische Untersuchung in vollkommenster Weise die schon klinisch gestellte Diagnose.

R. F., 49jähriger Mann wird am 30. XI. 1912 ins Krankenhaus aufgenommen. Die Frau des Patienten soll an Unterleibskrebs leiden; erbliche Krankheiten sind in der Familie nicht vorhanden. Früher will F. niemals ernstlich krank gewesen sein. Im Frühjahr 1912 verspürte er zum ersten Male Schmerzen in der Magengegend und unterhalb des linken Rippenbogens. Diese Beschwerden dauerten ungefähr 4 Wochen, dann besserten sie sich so weit, daß er wieder arbeiten konnte. Erbrechen war damals nicht aufgetreten. Im August begannen die Schmerzen von neuem. „Es lag ihm wie ein Stein" im Magen. Seitdem verlor er die Schmerzen nicht mehr und nahm sehr an Gewicht ab. Auch stellte sich hie und da Erbrechen ein. Am 14. November erbrach er dann zum ersten Male eine schwärzliche, sehr übelriechende Masse. In dieser Nacht hatte er heftigen Durchfall, während vorher der Stuhl regelmäßig und eher verstopft war. Seitdem erbricht er fast täglich dieselben übelriechenden Massen, während der Stuhl diarrhoisch ist. Auch kann er feste Speisen, besonders Fleisch überhaupt nicht mehr essen, nur noch etwas Flüssigkeit behält er bei sich.

Status praesens.

Mittelgroßer Mann in sehr schlechtem Ernährungszustande. Die Muskulatur ist sehr dürftig, das Fettpolster fast völlig geschwunden. Die Haut läßt sich in großen Falten abheben, das Knochengerüst ist deutlich sichtbar. Die Hautfarbe ist sehr blaß, gelb-bräunlich verfärbt, ebenso sind die sichtbaren Schleimhäute auffallend blaß.

Das Sensorium ist frei, die Temperatur etwas subnormal.

Die Wangen sind eingefallen, die Augenhöhlen tief. Die Pupillen reagieren prompt auf Licht und Akkomodation. Die Gesichtsinnervation ist intakt. Mund und Rachen sind ohne Besonderheiten.

Am Brustkorb treten die Rippen weit hervor, der Angulus Ludovici ist stark ausgeprägt.

Das Herz ist nicht vergrößert, die Herztöne sind leise, etwas klappend. Der Puls ist regelmäßig, klein, nicht beschleunigt. Das Arterienrohr ist geschlängelt und leicht verhärtet. Die Lungengrenzen sind gut verschieblich. Der Lungenschall ist voll, das Atmungsgeräusch vesikulär. Das Niveau des Abdomens liegt unter dem des Thorax. Das Abdomen ist weich und gut palpabel. In der linken Regio epigastrica tastet man einen etwa faustgroßen, höckrigen, druckschmerzhaften Tumor, der etwas verschieblich ist und sich auch von hinten her umfassen läßt. In seiner Nähe, nach dem Nabel zu, liegen dicht unter der Haut 2—3 erbs-kirschgroße, harte Geschwülste (Metastasen?). In dieser Gegend bestehen auch laute, gurrende und plätschernde Geräusche. Leber und Milz sind nicht palpabel.

Der Urin ist frei von Eiweiß und Zucker.

Das Nervensystem ist ohne Besonderheiten.

Der Stuhl ist dickbreiig, geformt. Die Reaktion ist schwach sauer, Blut ist nicht nachweisbar.

Bald nach der Aufnahme erbrach Patient große Mengen einer braunen, dickbreiigen, schwach sauer reagierenden fäkal riechenden Flüssigkeit, die mit dem Stuhl des Patienten völlig identisch ist. Die bald danach vorgenommene Magenspülung fördert wieder dieselben kotigen Massen zutage.

Diagnose: Magentumor, der nach dem Drüsenbefund und der starken Abmagerung mit großer Sicherheit als Karzinom anzusehen ist. Als Komplikation: Durchbruch des Tumors in das Kolon und Bildung einer Magenkolonfistel.

Prognose: Bei der Karzinomnatur des Tumors absolut in faust.

Therapie: Morphium, Thermophor, Magenspülungen, Nährklistiere.

Krankheitsverlauf.

3. XII. Auch gestern und heute wieder Erbrechen von derselben Beschaffenheit. Nach vorangegangener Magen- und Darmspülung wird heute ein Probefrühstück nach Boas-Ewald gegeben. Die nach $^3/_4$ Stunden vorgenommene Ausheberung hatte folgendes Ergebnis:

Digitized by Google

Menge: 75 ccm.
Beschaffenheit: Dicker, dunkelbrauner, stark fäkulent riechender Brei.
Reaktion: schwach sauer (Blaues Lackmuspapier wird gerötet; Kongo nicht gebläut).
Gesamtazidität: 28. Freie Salzsäure: —. Milchsäure: —. Blut: —.
Mikroskopisch: Neben Detritus zahlreiche Rundzellen von zweifelhafter Herkunft.

6. XII. Patient erhält nach vorangegangener Darmspülung einen durch Methylenblau gefärbten Einlauf. Die nach 5 Stunden vorgenommene Magenausheberung ergibt keinen deutlich blau gefärbten Inhalt.

Zur Erhärtung der Diagnose „Magenkolonfistel" im Anschluß an Magenkarzinom wird die Röntgenuntersuchung vorgenommen. Diese ergibt folgendes Resultat (Dr. Max Cohn):

Wismutspeise per os. Es gelingt, dem Patienten nur ganz wenig zu geben wegen des sich sofort einstellenden Brechreizes.

1. Aufnahme sofort nach der Nahrungsaufnahme:

Es erscheint in der Mitte des Magens ein anormaler Schatten, der in einer anderen Ebene als die Pars pylorica zu liegen scheint. Außerdem besteht außerhalb des Magens, unter ihm und links gelegen, ein Wismutschatten, der an einer Stelle haustrale Segmentation aufweist. Daraus läßt sich der Schluß einer abnormen, direkten Verbindung zwischen Magen und Kolon ziehen. Der Schatten liegt zwischen der Mitte des Magens und der Flexura lienalis.

2. Aufnahme nach 10 Minuten: Der Magen ist fast entleert. Der Wismutschatten hat sich über das Querkolon ausgebreitet. Man sieht jetzt deutlich, daß der zuerst erwähnte Schatten Wismutinseln entspricht, die sich auf einem ins Magenlumen hineinreichenden Tumor gebildet haben.

3. Aufnahme nach 20 Minuten im Liegen: Die Wismutniederschläge auf dem Tumor überschreiten die Magengrenze. Daraus läßt sich schließen, daß die Fistel durch den Tumor hindurch sich in den Darm erstreckt.

4. Aufnahme nach 5 Stunden: Auch im Dünndarm sieht man jetzt Wismutschatten, woraus hervorgeht, daß auch auf dem normalen Wege durch den Pylorus Speise in den Darm gelangt. Die direkt ins Kolon übergegangene Speise, welche nicht die Magen- und Dünndarmverdauung durchgemacht hat, hat sich in Sprenkeln über den ganzen Dickdarm verbreitet, verhält sich mithin ganz anders wie der normale Dickdarminhalt. — Die Flexura lienalis ist maximal in die Höhe gezogen.

5. Um noch genauer die Verhältnisse darzustellen, wurde ein Kontrastwismuteinlauf gegeben (am nächsten Tag). Bei diesem gelingt keine Füllung des Magens. (Dies entspricht dem negativen Resultat des Methylenblaueinlaufs.) Einige wenige Beschläge im Magen entsprechen wahrscheinlich Wismutresten von der ersten Mahlzeit her. Im Kolon sieht man an der schon früher beschriebenen Stelle einen Schattenausfall von unregelmäßiger Konfiguration, der dem Tumor entspricht.

6. Zugleich, während der Kontrasteinlauf sich im Darm befindet, Wismutgabe per os. Man erkennt die Verbindung zwischen Magen und Kolon, ohne genauere Differenzierung.

7. Aufnahme $4\,^1/_2$ Stunden nach dem Kontrasteinlauf, der ohne Beschwerden solange gehalten wird. Man erkennt deutlich die Verbindung zwischen Magen und Kolon.

Röntgendiagnose: Tumor in der Mitte des Magens übergreifend auf das Kolon. Direkte, fistulöse Verbindung zwischen Magen und Kolon. Also völlige Bestätigung der klinischen Diagnose.

8. XII. Trotz häufiger Magenspülungen und täglicher Nährklistiere nimmt die Kachexie des Patienten immer mehr zu. Der Puls ist sehr klein.

9. XII. Heute nachmittag lebhafte Schmerzen im ganzen Abdomen. Der bis dahin weiche Leib ist gespannt, die aufgeblähten Darmschlingen treten deutlich hervor. Es besteht Verstopfung, häufige Singultus. Der Puls wird immer kleiner.

10. XII. Patient verfällt immer mehr. Puls kaum fühlbar. Am Nachmittag Exitus.

Digitized by Google

Sektionsbefund (aus dem pathologischen Institute des Krankenhauses [Prof. Dr. Benda]):

Stark abgemagerte Leiche. Hautfarbe blaß-gelblich. Das Herz ist klein und schlaff, von blaßgrauer Farbe. Die Klappen ohne Besonderheiten. Beide Lungen sind ödematös und hyperämisch.

In der Bauchhöhle finden sich zahlreiche Verwachsungen. In der Umgebung der Bursa omentalis ziehen sich dichte Stränge und Knotenreihen durch das Fettgewebe und die Serosa der oberen Dünndarmschlingen. Das ganze Bauchfell befindet sich im Zustande frischer Entzündung mit etwas serös-eitrigem Exsudat. Die Darmschlingen sind zum Teil gebläht. Es bestehen feste Verwachsungen zwischen Magen, Milz und Colon transversum. Die Milz speziell ist mit dem Diaphragma in ganzer Oberfläche verwachsen, sie ist ziemlich klein und von derber Konsistenz. Die Milzkapsel, knorpelartig verdickt, bedeckt den ganzen oberen Pol in gleichmäßiger, zuckergußartiger Schicht. Der untere Pol zeigt körnige, fibröse Verdickung. Auf der Schnittfläche finden sich mehrere keilförmig von der Oberfläche zur Tiefe verlaufende, scharf abgegrenzte, anämisch-nekrotische Herde. Im übrigen ist die Milz induriert, dunkel-blaurot. — Vor der großen Magenkurvatur liegt eine Anzahl geschwulstig vergrößerter Lymphdrüsen, resp. peritonealer Geschwulstknoten. Bei Eröffnung des Magens erblickt man einen von der großen Kurvatur über die ganze Hinterwand sich erstreckenden, großen Defekt der gesamten Magenwand von unregelmäßig viereckiger Form mit einer Seitenlänge von ca. 7 cm. Der Rand des Defekts ist an einigen Stellen von der nur unwesentlich verdickten Schleimhaut gebildet, die scharf ausgeschnitten erscheint. Im größeren Teile des Umfangs ist der Schleimhautrand leicht gewulstet, an anderen Stellen enthält er linsen-erbsengroße Geschwulstknoten, die auch in der benachbarten Oberfläche die Schleimhaut durchsetzen. An diesen Stellen liegen einzelne Geschwulstknoten auch von dem Rande abgetrennt in der Schleimhautfläche. Unterhalb der Schleimhaut besteht der Geschwürsrand aus einer die Muskulatur infiltrierenden Geschwulstmasse, die sich gleichmäßig über den Geschwürsgrund ausbreitet. Der Geschwürsgrund wird von einer 4 cm unter dem Niveau der Magenoberfläche gelegenen, höckerigen Geschwulstmasse gebildet, die somit auch eine im wesentlichen innerhalb der Bursa omentalis gelegene, breit mit dem Magenlumen kommunizierende Geschwulsthöhle abgrenzt. Im untersten Teil stößt die Höhle in das mit ihr verwachsene Colon transversum an. Nach Eröffnung des letzteren läßt sich eine mehrfache Kommunikation zwischen Kolonlumen und Geschwulsthöhle erkennen. Das größere Loch hat einen Durchmesser von 3 cm, daneben liegt ein kleineres von 1 cm Durchmesser. Beide Löcher sind von der z. T. mit Geschwulstmasse infiltrierten Kolonmuskulatur umgrenzt, über der die verdünnte und scharf abgesetzte Schleimhaut an das Loch anstößt. Nur einzelne Geschwulstknoten dringen von unten her in die Schleimhaut ein und wölben dieselbe vor. An einer Stelle steht die Geschwulsthöhle neben dieser Kolonverwachsung durch das lig. gastro-colicum hindurch mit der Bauchhöhle in Verbindung. Der Tumor selbst geht in den Pankreasschwanz über, den er völlig durchsetzt, ebenso wie die dort verlaufenden Milzgefäße. Die mikroskopische Untersuchung des Tumors ergibt, daß es sich um ein Adenokarzinom handelt, dessen unregelmäßige, drüsenartige Hohlräume von einem unregelmäßigen Zylinderepithel ausgekleidet sind. Das Stroma ist im allgemeinen ziemlich reichlich entwickelt. Im Geschwürsgrunde finden sich neben stark skirrhotischem Krebsgewebe hochgradig veränderte Vasa lienalia, von denen die Vene eine stellenweise vollständige geschwulstige Obliteration des Lumens, die Arterie eine schwere Endarteriitis zeigt. Die Pankreassubstanz weist neben der Durchsetzung mit Krebsgewebe starke Bindegewebswucherung und Degeneration des Drüsenparenchyms auf (Cirrhose). Es wäre möglich, daß das Karzinom vom Pankreas ausginge, doch ist diese Frage bei der hochgradigen Destruktion beider Organe nicht sicher mehr zu entscheiden. Die Art der Einwucherung in die Magenschleimhaut entspricht jedoch mehr der Form der primären Magengeschwulst als der sekundären.

Zusammenfassung:

Bei einem 49jährigen Mann, der seit $^1/_2$ Jahr über Magenschmerzen klagt und in der letzten Zeit stark abgemagert ist, besteht seit 14 Tagen übelriechendes Erbrechen. Die Untersuchung ergibt einen palpablen Tumor in der Magengegend und typisches Kotbrechen ohne Ileuserscheinungen. Die klinische Diagnose Carcinoma ventriculi mit Durchbruch nach dem Kolon und Bildung einer Magenkolonfistel wird röntgenologisch einwandfrei bestätigt. Bei der Sektion findet sich ein stark ulzeriertes Adenokarzinom des Magens mit großer Perforation in das mit dem Magen verwachsene Colon transversum.

Literatur.

1. Zweig: Ein Fall von Fistula gastro-colica, Wiener mediz. Rundschau 1900, Nr. 16.
2. Diettrich: Vierteljahrschrift für die praktische Heilkunde, 1848, Nr. 1, S. 26.

Digitized by Google

3. Brinton: in v. Ziemssens Handbuch der spez. Pathol. und Therap., Bd. 7.
4. Hilgenreiner: Deutsche Chirurgie, Bd. 46c, 1905.
5. Bec: De la fistule gastrocolique. Thèse de Lyon, 1897, S. 12 und 13.
6. Murchison: Schmidt's Jahrbücher 1858, S. 70. Ausführliches Referat von Martini.
7. Koch: Archiv für Verdauungskrankheiten, 1903, Bd. IX.
8. Bouveret: Sur les signes de la fistule gastro-colique. Lyon méd., 1 Mars 1896, Nr. 9.
9. Vorhoeve: Die klinische und radiologische Diagnose der Fistula gastro-colica. Deutsches Archiv für klin. Mediz., Bd. 106. 1912.
10. Aron: Deutsche mediz. Wochenschrift, 1892, S. 455.
11. Leube: in seinem Lehrbuch S. 313, VI. Aufl., Bd. 1.
12. Treves: Mitteilungen in der mediz Soc. in London, 26. Febr. 1897.
13. Rosenstein: Berliner klin. Wochenschrift, 1882, Nr. 34.
14. Port und Reizenstein: Mitteilungen aus den Grenzgeb. der Med. und Chir. Bd. 17, 1907.
15. Falta und Jonas: Sitz. der Gesellschaft der Ärzte in Wien. Wiener klin. Wochenschrift 1907, S. 1451.
16. Haudek: Über den radiolog. Nachweis der Magenkolonfistel. Wiener mediz. Wochenschr., 1912, Nr. 47.

Aus der I. Medizin.-(Direktorial-)Abteilung (Prof. Deneke) des Allgemeinen Krankenhauses St. Georg zu Hamburg.

Über einen interessanten Röntgenbefund bei Trommelschlägelfingern.

Von

Dr. **Artur Lippmann**, wissenschaftlicher Assistent.

(Tafel XVI, Fig. b und c.)

Trommelschlägelfinger sieht man häufig in der Klinik, fast ebenso häufig findet man, wenn darauf geachtet wird, den entsprechenden Befund an den Zehen. Sie sind ein besonderes Symptom bei allen länger dauernden Herzkrankheiten, die mit Stauungen vor allem im kleinen Kreislauf einhergehen, und zweitens bei chronischen Lungenkrankheiten, wie Bronchiektasen und Schrumpfungsprozessen. Die kolbig aufgetriebenen, verdickten Endphalangen mit den breiten, oft geriefelten Nägeln bieten ein so typisches Aussehen, daß ein näheres Eingehen überflüssig ist.

Eine andere Frage ist aber die, worauf ihr Entstehen beruht und wie ihr anatomisches Bild ist. Ursprünglich nahm man an, daß es sich um eine Wucherung des Bindegewebes neben einer erheblichen Blutfülle der Gefäße handelt. Diese Vorstellung wurde schon von Norman Moore widerlegt. Er konnte an einem Präparat von einem Kinde mit Trommelschlägelfingern zeigen, daß das Bindegewebe (die Pulpa) durchaus nicht vermehrt war, und daß nach Durchschneiden des Endgliedes ein normales Volum desselben durch einfachen Druck wiederhergestellt werden konnte, ein Beweis, daß nur die Hyperämie die kolbige Anschwellung hervorgerufen hatte.

Von anderer Seite wurde dann eine Veränderung des Knochens als ausschlaggebend für die Form der Phalanx angesehen. Vor allem durch Bambergers sorgfältige anatomische Untersuchungen, die noch aus der Ära vor Röntgen stammen, wurde diese Annahme gestützt. Er konnte an einer großen Anzahl sowohl von Bronchiektatikern, als auch von Herzkranken Befunde erheben, die für diese Annahme sprachen. Vor allem verfügte er über einen genauen anatomischen Befund bei einem siebenjährigen Jungen mit kongenitaler Pulmonalstenose, der im wesentlichen aus folgendem bestand:

Finger stark trommelschlägelförmig aufgetrieben, das Ende der dritten Phalanx erheblich verbreitert, bildet einen starken Knopf mit blumenkohlartig unebener Oberfläche.

An den Zehen war der Befund ähnlich. Interessant ist nun noch bei ihm, daß vor allem bei den Fällen von Trommelschlägelfingern auf Grund von Bronchiektasen nicht nur die Knochenveränderungen an den Endphalangen gefunden wurden, sondern es fanden sich

Digitized by Google

auch starke periostitische Wucherungen an den Vorderarmen und Tibien. Er kommt wegen der Ursache dieser periostitischen Wucherungen zu keinem Resultat und will sogar die Befunde bei kongenitalen Herzfehlern von denen bei putriden Bronchiektasen trennen. Bei den ersten soll die vermehrte Blutfülle fördernd auf das Wachstum gewirkt haben, bei den andern soll ein aus dem zersetzten Bronchialsekret sich bildendes chemisches Agens (wie z. B. Phosphor) die merkwürdige Knochenwucherung hervorgerufen haben. Auf jeden Fall finden wir bei ihm als typischen Knochenbefund bei Trommelschlägelfingern eine pilzhutförmige Hypertrophie der Knochen der Endphalangen.

Gleich nach Einführung der Röntgenstrahlen hat man nun wieder versucht, sich über den Knochenbefund der Trommelschlägelfinger zu orientieren und erwartete nach obigem natürlich eine Hypertrophie. Dies fand sich aber nicht. So demonstrierte Litten 1897 zwei Fälle von ausgeprägtem Trommelschlägeltypus bei kongenitalen Vitien, bei denen er zu seiner Überraschung normale Phalangenknochen fand. Senator stimmte ihm nach seinen Erfahrungen und Pariser Veröffentlichungen zu. In der neueren Literatur findet man nichts mehr erwähnt, nur gibt Romberg in seinem Lehrbuch der Herzkrankheiten, wohl auf Bambergers Arbeiten fußend, für die Trommelschlägelfinger wieder eine Hypertrophie des Knochens an.

Wir haben nun bei einer Reihe von „erworbenen" Trommelschlägelfingern keinen von der Norm abweichenden Befund erheben können. Dafür aber bot uns die Röntgenuntersuchung eines Falles von kongenitalem Vitium und damit sehr lange bestehenden Trommelschälgelfingern einen so abweichenden Befund, daß wir ihn in Kürze mitteilen wollen.

Es handelt sich um den 18jährigen Arbeiter N., der aus gesunder Familie stammend von Geburt an blau war und seit frühster Jugend an einem Herzfehler litt. Wir beobachten ihn seit zwei Jahren in längeren Pausen. Es besteht eine selten starke dunkel blaurote Färbung der Haut und Schleimhäute. Der Augenhintergrund zeigt dicke, dunkelrote Venen. Finger und Zehen, die übrigens durchaus nicht durch Schuhzeug deformiert sind, haben selten ausgeprägte Formen von Trommelschlägeln angenommen. Die Zehen besonders sind froschpfotenartig breit deformiert. Die Nägel sind breit und nicht gekrümmt. Das Nervensystem bietet nichts Besonderes,

Der Blutbefund ist: 12½ Millionen rote Blutkörperchen, 130% Hämoglobin (statt 80 der Norm Sahlis). Aus dem systolischen Geräusch über der Pulmonalis, dem nicht sehr akzentuierten II. Pulmonalton und vor allem dem im Röntgenbilde nicht wesentlich heraustretenden II. (Pulmonal-)Bogen, wird die Diagnose auf kongenitale Pulmonalstenose gestellt.

Der Röntgenbefund ist folgender:

Hände: Man sieht in den mehr oder weniger kolbig geschwollenen Weichteilen die Endphalangen, die kein normales Aussehen haben. Statt des gewöhnlichen, pilzhutförmigen Kopfes tragen sie eine unregelmäßige, warzige Erhabenheit, die an einzelnen wie aufgelagert aussieht. An anderen macht es mehr den Eindruck, als ob man Auflösungsprozesse vor sich hätte. An den Digit. I und V laufen die Phalangen, nachdem scheinbar der „Pilzhut" resorbiert ist, spitz zu.

Füße: Es fällt zuerst auf, daß die Weichteile erheblich mehr geschwollen sind. Sie sitzen wie Kugeln fest um die Endphalangen, ihr unterer Rand schneidet ungefähr die Mitte der Phalanx II. Bei Digit. I sehen wir ungefähr den Prozeß wie an den Fingern: fehlenden Pilzhut, statt dessen zerklüftete und aufgelockerte Knochensubstanz. An den übrigen Zehen ist der Prozeß nun viel weiter gegangen. Man sieht die Phalangen aufgelöst in dünne, vorn faserig aufgelockerte Keile, die letzten Phalangen muten schon fast wie Nadeln an, bei der fünften Zehe fehlt die Endphalanx ganz.

Zusammengefaßt sehen wir also an den Händen weniger stark, an den Füßen weiter fortgeschritten eine Auflockerung und dann eine Resorption der Endphalangen. Der Prozeß ist dort am stärksten, wo die kugelige Auftreibung der Weichteile am intensivsten ist.

Fragen wir uns nun nach der Ursache des Prozesses! Beim Vergleiche mit den Abbildungen von Bambergers anatomischen Präparaten kann man feststellen, daß sicher keine

Digitized by Google

Analogie zwischen seinen und unseren Befunden vorhanden ist. Bei ihm sehen wir deutliche hypertrophische Auflagerungen, bei uns das Gegenteil: zur Atrophie führende Resorption. Eine Ursache des Unterschiedes ist wohl die, daß er die Veränderungen bei Bronchiektasen mit in die Betrachtung zieht und für die bei ihnen vorkommenden Formen der Trommelschlägelfinger mag seine Hypothese der durch chemische Stoffe bedingten Hypertrophie am Platze sein, sehr viel Wahrscheinlichkeit hat sie aber, da sie künstlich die Gruppen der Trommelschlägelfinger trennen muß, auch nicht für sich.

Ähnliche Bilder wie unsere finden wir nur in Köhlers Atlas der Knochenerkrankungen. Er zeigt hier einen Fall von Syringomyelie bei einer 39jährigen Frau, die auch Trommelschlägelfinger hatte. Über die Ursache fehlen bei ihm Angaben, ein Herzbefund wird nicht erwähnt. Jedenfalls sind nach der Weichteilzeichnung auf dem Röntgenbilde die Trommelschlägelfinger nicht sehr stark entwickelt gewesen; die Endphalangen ähneln aber denen unseres Falles recht sehr. Hier sieht man, wie bei uns die faserige Aufteilung des „Pilzes", bei dem Daumen ist auch schon die keilförmige Zuspitzung aufgetreten. Aber es handelt sich nicht um reine Trommelschlägelfinger, und nach dem hohen Grade der Atrophie der einen Hand gehend, müssten wir diesen Befund sogar allein auf die Syringomyelie beziehen, um so mehr, als wir auch bei ähnlichen Krankheitsbildern dieselben Befunde haben (z. B. Krause bei Raynaudscher Krankheit).

Schließlich sehen unsere Befunde nicht wie kongenitale Mißbildungen aus. Wir müssen nunmehr, auch nach Obigem als Ursache eine besonders starke Atrophie annehmen, und da nervöse Befunde nicht zu erheben waren und auch keine Verletzung vorhanden war, bleibt als Erklärung für unseren Fall nur eine Atrophie durch Druck übrig. Wenn man sich hierauf hin noch einmal die Platten ansieht, muß man die Wahrscheinlichkeit dieser Annahme zugeben, denn je fester nach der Platte die Weichteile um die Knochen zu liegen scheinen, und je mehr in ihnen demnach der Druck gesteigert ist, um so fortgeschrittener ist der Prozeß. Daß wir einen beträchtlich gesteigerten Druck in den mit Kapillaren und Venen und mit erheblich dickerem Blut, wie gewöhnlich strotzend gefüllten Weichteilen annehmen dürfen, unterliegt wohl keinem Zweifel.

Wir kommen demnach zu dem Schlusse, daß bei langbestehenden hochgradigen Trommelschlägelfingern die Endphalangen durch den fortdauernden starken Druck der Weichteile atrophieren können und möchten zu häufigerer Untersuchung und Nachprüfung dieser Befunde anregen.

Literatur.

Vierordt, Die angeborenen Herzkrankheiten, 1901, S. 36.
Bamberger, Zeitschr. f. klin. Medizin, Bd. 18, S. 193.
Litten, Demonstration. Berl. klin. Wochenschr. 1897, S. 235.
Köhler, Knochenerkrankungen im Röntgenbilde 1901, S. 78.
Krause. Fortschr. a. d. Gebiete d. Röntgenstr., Bd. X, S. 246.
Romberg, Herzkrankheiten 1909, S. 97.

Tafelerklärung.

b) Hände. Kolbig geschwollene Weichteile, warzig aufgelockerte Endphalangen.
c) Füße. Weichteile kugelig geschwollen um die atrophischen, spitz zulaufenden Endphalangen.

Digitized by Google

Ein Fall von Leukämie mit tumorartigen, zu Spontanfrakturen führenden Markwucherungen.

Von

Dr. **Pförringer** in Regensburg.

(Tafel XVI, Fig. d.)

Spontanfrakturen auf der Basis von leukämischen Infiltraten scheinen recht selten vorzukommen; ich konnte wenigstens in der mir zugänglichen Literatur keinen derartigen Fall finden. Es mag darum eine kurze Betrachtung des nachstehenden von mir beobachteten Falles nicht ungerechtfertigt sein, zumal derselbe auch in pathologisch-anatomischer Hinsicht bemerkenswert ist.

Im April 1910 wurde mir durch einen Kollegen eine in Mitte der 50. Jahre stehende Frau wegen eines Milztumors zur Untersuchung und nachherigen Behandlung geschickt. Aus der Anamnese entnehme ich folgendes:

Die Patientin, die früher stets gesund war, führte ihr Leiden auf einen Sturz auf die linke Seite zurück, den sie im September 1909 bei Überspringen eines Grabens erlitten hatte. Es traten sofort heftige Schmerzen auf und von der Zeit an fühlte sich die Patientin nicht mehr recht wohl. Allmählich gesellten sich dazu Seitenstechen, Appetitlosigkeit und Gewichtsverlust, zunehmende Mattigkeit, nervöse Unruhe, Kopfschmerz, wechselweise Hitze und Frost, profuses Schwitzen bei Nacht, namentlich am Kopf. Bei der erstmaligen Untersuchung am 7. April 1910 war die Patientin sehr aufgeregt und ängstlich und befand sich in reduziertem Kräfte- und Ernährungszustand. Die sichtbaren Schleimhäute waren blaß, die Temperatur betrug 38,5°, der Puls über 100. In der linken Seite des Leibes war ein großer Tumor zu tasten, der vom linken Rippenbogen bis über die Mittellinie und nach abwärts handbreit unter den Nabel reichte. Die Konsistenz war hart und es bestand kein Zweifel, daß man die stark vergrößerte Milz vor sich hatte.

Die Untersuchung des Blutes ergab einen Hämoglobingehalt von 40%. Rote Blutkörperchen wurden 3760000, weiße 1960000 gezählt. Das Verhältnis der roten zu den weißen Blutkörperchen betrug also ungefähr 2 zu 1. Unter den weißen überwogen weitaus die Lymphozyten. Die Betrachtung der gefärbten Präparate ergab Poikilozyten; kernhaltige Blutkörperchen, überwiegend Lymphozyten neben mehrkernigen Leukozyten und Megalozyten. Vergrößerte Lymphdrüsen waren nirgends zu finden.

Nach dem klinischen Befund lag hier zweifellos eine lienale Leukämie vor.

Eine entsprechend eingeleitete Therapie, nämlich Röntgenbestrahlung, hatte zunächst einen eklatanten Erfolg. Die subjektiven Beschwerden verloren sich völlig, das Körpergewicht vermehrte sich um 6 Pfund, die Temperatur wurde normal und das Schwitzen hörte auf, der Milztumor ging zurück bis 2 Finger breit unter dem Rippenbogen. Auch das Blutbild besserte sich ganz erheblich, so daß Mitte Juni, als die Patientin bei völligem Wohlbefinden einen längeren Landaufenthalt nahm, nur mehr 35000 weiße Blutkörperchen gezählt wurden.

In der Folge wurde die Milz von Zeit zu Zeit bestrahlt. Dadurch konnten mehrere Rezidive stets prompt beseitigt werden. Anfangs Juli 1911 fühlte sich die Patientin so wohl, daß sie sich der Behandlung entzog. Ich sah sie dann erst wieder Mitte Oktober 1911, als sie unter einem weiteren Rezidiv zu leiden hatte. Neben den Allgemeinerscheinungen bestand wieder ein großer Milztumor. Als neue Symptome waren nunmehr rheumatoide Beschwerden in beiden Beinen hinzugekommen und Druckschmerzen an den Rippen, den Darmbeinen und den langen Röhrenknochen. Auch diese Schmerzen konnten durch Röntgenbestrahlung zunächst beseitigt werden, traten aber nach kurzer Zeit wieder auf. In der zweiten Hälfte des November 1911 mußte die Behandlung ausgesetzt werden, da die Patientin wegen Gefühl von Schwere und Schwäche in den Beinen nicht mehr ausgehen konnte. Am 30. November 1911 wurde ich plötzlich gerufen. Die Patientin war im Zimmer gestolpert, hingefallen und hatte den linken Oberschenkel im oberen Drittel gebrochen. Nach dem ganzen Krankheitsverlauf nahm ich an, daß es sich um Spontanfraktur infolge von leukämischem Tumor handle und stellte die Prognose hinsichtlich der Konsolidation schlecht. Der Knochen zeigte denn auch nach 6 wöchentlicher Extensionsbehandlung und auch später bis zum Exitus keine Neigung zur Festigung.

Ebenso plötzlich, aber ganz spontan, erfolgte am 23. Dezember 1911 auch eine Fraktur des rechten Femur im Kollum. Die Patientin hatte nur mehrere Tage zuvor Schmerzen im rechten Oberschenkel ge-

Digitized by Google

habt, die nur durch gewaltige Morphindosen gedämpft werden konnten. Die Patientin hatte das Bein nicht belastet, sondern war die ganze Zeit über in Extension gelegen.

Es gelang mir in der nächsten Zeit mit vieler Mühe, die Patientin einmal zur Röntgenuntersuchung zu bekommen. Dabei wurden die Frakturen an beiden Beinen nachgewiesen. Am linken Bein zeigten sich, obwohl seit dem Bruch 3 Monate verstrichen waren, die beiden Knochenenden noch völlig voneinander getrennt und gegeneinander stark verschoben. (Tafel XVI, Fig. d.)

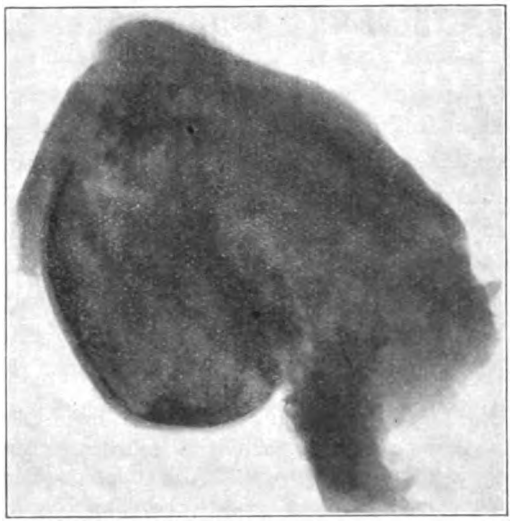

Im April 1912 fand sich noch eine leichte Auftreibung des linken Humeruskopfes an dem mittlerweile versteiften Schultergelenk. Die Stelle war gegen Druck äußerst empfindlich. Unter langsamem Verfall der Kräfte trat schließlich am 2. Juli 1912 der Exitus ein.

Bei der Sektion zeigte sich an den Bruchstellen der Oberschenkelknochen die Markhöhle erfüllt von einem graurötlichen Tumor, der auch nach außen die Knochenenden umwuchert hatte. Der linke Humeruskopf war aufgetrieben und morsch, so daß bei der Sektion während der Herausnahme des Knochens eine Fraktura colli erzeugt wurde. Der Humeruskopf ließ sich leicht und fast ohne Knochenknirschen mit dem Messer durchschneiden. Der größere Teil des Humeruskopfes war in eine graurötliche Tumormasse verwandelt, nur eine ganz dünne Knochenschale bestand noch. Die Röntgenaufnahme des herausgenommenen Humeruskopfes zeigte den hochgradigen Knochenschwund sehr deutlich (Textfig.)

Die Sektion der übrigen Organe ergab einen enormen Milztumor von derber Konsistenz, grauroter Farbe. Die Leber war vergrößert, graugelb. Auch die Nieren waren vergrößert und zeigten graurötliche Schnittfläche. An einer Dünndarmschlinge fand sich ein kleiner subseröser Tumor. Das Herz war graugelb, schlaff; die Lungen boten keinen besonderen Befund.

Der Humeruskopf, die Markwucherungen der Oberschenkel und der kleine Darmtumor wurden zur mikroskopischen Untersuchung in Formol gelegt.

Herr Professor Oberndorfer-München hatte die Liebenswürdigkeit, diese Untersuchung vorzunehmen und mir sein Gutachten zur Verfügung zu stellen, wofür ich ihm auch an dieser Stelle bestens danke. Mit seiner Erlaubnis teile ich sein Gutachten hier mit: „

Mikroskopische Beschreibung.

a) Tumor des Humerus.

Die Knochensubstanz ist nahezu vollständig durch Geschwulstmassen substituiert. Nur spärliche der Kalksalze beraubte Knochenbälkchen sind noch vorhanden. Dagegen bedingen derbe spärliche Bindegewebszüge eine grobe Felderung des mikroskopischen Präparates. Die Geschwulst selbst setzt sich zusammen aus dichtgedrängten, großen runden Zellen mit großem Kern und kleinem Protoplasmaleib, die in einem feinsten bindegewebigem Gerüstwerk liegen. Zwischen diesen Geschwulstzellenmassen finden sich zahlreiche feinste Kapillaren, die größtenteils mit Blut gefüllt sind. Das Blut dieser Kapillaren enthält zahlreiche gelapptkernige Leukozyten, denen aber auch vereinzelte, große mononukleäre Zellen beigemengt sind. Mit der Oxydasereaktion geben nur die gelapptkernigen Zellen der Kapillaren intensive Blaufärbung. Es sind also die Geschwulstzellen nicht Abkömmlinge der Knochenmarkszellen.

b) Darmtumor.

In Darm ist hauptsächlich die Submukosa Sitz der Geschwulst. Diese zeigt nahezu dasselbe Bild wie die Geschwulstmassen des Humeruskopfes. Auch hier beherrschen die kleinen Rundzellen das Bild, auch hier ist ein feines Gerüstwerk vorhanden, in dem hauptsächlich die Kapillaren verlaufen, die dieselbe Füllung wie die Kapillaren des Humerus aufweisen. Die Oxydasereaktion gibt auch hier nur in den Zellen der Kapillaren Blaufärbung.

c) Milz.

Die normale Zeichnung des Organs ist vollkommen verloren gegangen. Die Follikel heben sich vom Pulpargewebe nicht mehr ab, die Trabekel sind weit auseinander getrennt. Die Pulparäume sind nahezu ganz mit den obenbeschriebenen Geschwulstzellen ausgefüllt, nur wenige Lymphozyten sind dazwischen gelagert. Auch hier gibt die überwiegende Masse der Zellen keine Oxydasereaktion.

d) Tumor des Femur.

Digitized by Google

Ergibt dasselbe Bild wie der Tumor des Humerus.

Nach diesem Befund handelt es sich zweifellos um ein Lymphosarkom, dessen Ausgangspunkt unklar ist. Vielleicht war der Primärtumor in dem einen Femur, möglicherweise ist der Tumor auch primär multipel aufgetreten, was bei solchen Lymphosarkomen nicht so selten vorkommt. Die Veränderungen in Milz und Darm sind sicher sekundäre, metastatische.

Soweit wäre der Fall einfach gelagert, wenn nicht die Krankengeschichte Leukämie gezeigt hätte.

In den mir übersandten Präparaten findet sich kein Anhaltspunkt dafür, daß ante mortem noch Leukämie bestanden hätte. Das Blut der Gefäße und der Kapillaren enthält wohl vermehrte Leukozyten, die Zellen sind aber zum größten Teil vollkommen normal, nur ganz vereinzelt sind ihnen pathologische Zellen beigemengt.

Nun kommen Fälle vor, in denen der leukämische Blutbefund sich bessert oder verschwindet, besonders unter dem Einfluß antileukämischer Behandlung. Andererseits sind Fälle bekannt, in denen unter dem Einfluß einer neuen Erkrankung das Blutbild fast völlig normal wird, so z. B. bei Tuberkulose.

Leukämisches Blutbild bei Sarkomen ist bisher in einzelnen Fällen beobachtet worden. Sogenannte Sarkomleukämien, so von Strauß, Ogawa. Die Leukämien waren alle Lymphozytenleukämien, was in Ihrem Falle wahrscheinlich auch der Fall war. Es bestehen eben zweifellos kontinuierliche Übergänge von den hyperplastischen Markwucherungen mit Übertritt der gewucherten Elemente ins Blut (Leukämie), zu malignen destruierend in die Umgebung übergreifenden Prozessen. Beobachtet man doch in geringem Grade infiltrierendes Wachstum in jedem Fall von Leukämie, wenn auch wirklich tumoröses Wachstum zu den größten Seltenheiten gehört. Doch habe ich in der ganzen Literatur keinen Fall gefunden, bei dem, wie in dem Ihren, Spontanfrakturen durch Geschwulstmassen bei Leukämie entstanden waren.

Ein Zusammenhang zwischen Leukämie und Sarkomen kommt also vor. Allerdings muß bei Konstatierung derartiger Fälle eine einfache reaktive Lympho- oder Leukozytose ausgeschlossen sein, was in Ihrem Falle sicher ist, denn eine Leukozytose mit einer derartigen Vermehrung der weißen Zellen wie in Ihrem Fall, kommt nicht vor.“

Die Beurteilung und Klassifizierung des Falles ist also eine schwierige; denn kurz gesagt, bietet er klinisch das Bild einer Leukämie, pathologisch-anatomisch aber dasjenige eines Lymphosarkoms. Betreffs dieses Widerspruches möchte ich den Erklärungen des Herrn Oberdorfer noch den Hinweis auf eine Arbeit von Fabian[1]): „Über die diffus infiltrierende Form der Leukämie und des Lymphosarkoms“ zufügen. Fabian hat einen derartigen Fall beobachtet und alles, was er in der Literatur fand, zusammengetragen und kritisch beleuchtet. Es ergibt sich aus seiner Arbeit, daß verschiedene Forscher oft nicht in der Lage waren, histologisch die Differentialdiagnose zwischen Lymphosarkom oder leukämischer Infiltration oder Rundzellensarkom zu stellen.

Da man die Leukämie, Aleukämie und das Lymphosarkom schon als „Lymphozytome“ zusammengefaßt hat (Ribbert), ließe sich diese Lymphozytomatose der Organe je nach Lage des Falles zu einer dieser drei für sie ätiologisch in Frage kommenden Affektionen in Beziehung setzen.“

Fabian faßt seine Ausführungen folgendermaßen zusammen: „Die diffuse lymphozytäre Infiltration ganzer Organe kann sich als ‚etwas eigentümliche Erscheinungsform‘ einer Leukämie oder Aleukämie entwickeln; sie kommt aber auch als Begleiterscheinung von Lymphosarkom vor. In solchen Fällen werden zuweilen seltsame, auf den ersten Blick schwer zu

[1]) Fabian, Über die diffus infiltrierende Form der Leukämie und der Lymphosarkome. Zieglers Beiträge zur pathologischen Anatomie, Bd. 53.

Digitized by Google

interpretierende Obduktionsbefunde erhoben, die einzelne Merkmale sowohl der Aleukämie, wie des Lymphosarkoms aufweisen. Zytologisch handelt es sich um kleinzellige Wucherungen.

Ob man diese einheitlich als besondere Formen der Aleukämie oder des Lymphosarkoms (etwa einfach als „Lymphozytomatosen") deuten darf oder ob man in ihnen ungewöhnliche Kombinationen beider einander nahe verwandter Prozesse, der lymphatischen Aleukämie und der Lymphosarkomatose sehen muß, läßt sich bis jetzt nicht sicher entscheiden.

Makroskopisch können geradezu echte Sarkome vorgetäuscht werden.

Besondere Kennzeichen der Erkrankung, die man vielleicht am zutreffendsten als „Lymphozytomatose" bezeichnet, sind:

1. die gewöhnlich symmetrische Beteiligung paariger Organe,
2. die Wahrung der groben Form der Organe,
3. die mikroskopisch festzustellende, lange Zeit hindurch dauernde, fast völlige Intaktheit des Parenchyns,
4. die darauf zurückzuführende, klinisch meist fehlende oder nur sehr geringe Funktionsstörung trotz weit vorgeschrittenen Leidens."

Dieser von Fabian gegebenen Charakteristik des Krankheitsbildes schließt sich mein Fall fast völlig an. Wir haben die symmetrische Beteiligung paariger Organe, hier der Femora, und die multiplen Knochenschmerzen machen es wahrscheinlich, daß weite Teile des Skeletts von derartigen Infiltrationen ergriffen waren und es ist anzunehmen, daß bei weiter ausgedehnter histologischer Untersuchung auch noch an anderen Knochenpartien solche Veränderungen wären aufgefunden worden. Wie der Befund am Humeruskopf zeigt, kann die Erkrankung eine sehr hochgradige sein, ohne daß eine Änderung der äußeren Form vorliegt. Ebenso sehen wir an den Oberschenkeln, daß die Funktionsstörung bis zuletzt, fast bis zum Bruch, eine nur geringe war.

In pathologisch-anatomischer Hinsicht ist der Fall eine Bestätigung der in der Fabianschen Arbeit wiederholt zum Ausdruck gebrachten Anschauung, daß eine exakte Trennung von Leukämie und Lymphosarkom nicht immer möglich ist. Es gehören beide Erkrankungen offenbar in ein und dieselbe Tumorklasse und es bestehen zwischen beiden vielfach Übergänge. Wenn auch die Leukämie sich in der Hauptsache mehr auf das flüssige Gewebe des Blutes beschränkt, so können doch auch hier echte Tumorbildungen zu stande kommen. Ich finde meinen Fall in den Ausführungen Fabians so genau wieder, daß ich nicht anstehe, ihn als „Lymphozytomatose" mit Spontanfrakturen zu bezeichnen.

Über bemerkenswerte Ossifikationsbefunde an den Händen bei fötaler Chondrodystrophie.

Von

Privatdozent Dr. **P. Reyher**-Berlin.

(Hierzu Tafel XVI, Fig. 1 u. 2.)

Seitdem die Röntgenuntersuchung zum Studium der Pathologie des Knochensystems bei der fötalen Chondrodystrophie in einer größeren Anzahl publizierter Einzelbeobachtungen herangezogen wurde, sind wir über die hauptsächlichsten Merkmale der Knochenveränderungen bei dieser Anomalie, so wie sie sich im Röntgenbilde darbieten, einigermassen unterrichtet.

Entsprechend der Eigenart des pathologisch-anatomischen Knochenprozesses bei der fötalen Chondrodystrophie, die ja, wie die histologische Betrachtung zeigt, in einer durch mangelhafte Bildung von Knorpelzellensäulenreihen bedingten und gelegentlich durch das Eindringen eines Periostreifens zwischen Epi- und Diaphyse noch unterstützten Hemmung

Digitized by Google

des Längenwachstums bei ungestörtem Dickenwachstum zum Ausdruck kommt, finden wir an den langen Röhrenknochen folgende mehr oder weniger ausgesprochenen röntgenologischen Eigentümlichkeiten. Als ein vor allen andern charakteristischer Befund ergibt sich die auffallende Verkürzung der Diaphysen, wodurch sie zugleich um so dicker erscheinen, als ja das periostale Wachstum völlig ungestört verläuft. Infolge des letzteren Umstandes hat der Diaphysenschatten auch einen ziemlich tiefen Schattenton, ja der Knochen erscheint sogar etwas mehr sklerotisch als es gewöhnlich der Fall ist, was dadurch erklärlich wird, daß das normale Dickenwachstum infolge der Verkürzung des Diaphysenschaftes sich gewissermaßen auf einem engeren Raum abzuspielen hat. Diese Sklerose der langen Röhrenknochen macht es begreiflich, daß wir im Gegensatz zu der mit Osteoporose der Knochen einhergehenden Osteogenesis imperfecta (auch Osteopsathyrose genannt) für gewöhnlich keine Frakturen oder Infraktionen bei der Chondrodystrophia foetalis antreffen. Finden wir bei ihr Verkrümmungen der langen Röhrenknochen, so sind sie, wie wir aus dem schiefen Verlauf der Epiphysenlinie in solchen Fällen wohl zu schließen berechtigt sind, vielmehr auf ungleichmäßiges Längenwachstum von seiten der beiden Hälften der endochondralen Wachstumszone zurückzuführen, welches, wie die Betrachtung mikroskopischer Schnitte lehrt, einerseits sowohl durch ungleich starke Reihenbildung der Knorpelzellensäulen in den beiden Hälften der Epiphysenlinie, andererseits aber auch zum Teil oder ganz durch einseitiges Eindringen der sogenannten Periostlamelle erklärt werden kann. Wie schon hieraus hervorgeht, gibt sich die Störung des endochondralen Knochenwachstums an der Epiphysenlinie selbst durch unregelmäßigen Verlauf der normalerweise feinen, regelmäßig bogenförmigen Epiphysenlinie und außerdem oft durch pilzartige Verbreiterung der Diaphysenenden zu erkennen. Ich kann Siegert[1]) nicht beistimmen, wenn er behauptet, daß „die Periostlamelle sich oft als heller, von der Peripherie weit ins Zentrum vordringender Spalt zeigt". Ebenso nämlich wie normales, nicht ossifiziertes Periost anerkanntermaßen als solches röntgenologisch nicht darstellbar ist, kann auch der zwischen Epiphyse und Diaphyse sich einschiebende Periostreifen naturgemäß im Röntgenbilde nicht erkennbar werden. Auf meinen Röntgenogrammen, die ich von acht Kindern mit fötaler Chondrodystrophie gewonnen habe, konnte ich mich denn auch niemals von dem Sichtbarwerden des Periostreifens überzeugen.

Außer der Verkürzung, einer gewissen Sklerose, gelegentlichen Verbiegungen des Diaphysenschaftes und der mehr oder weniger unregelmäßigen Gestaltung der Epiphysenlinie, Erscheinungen, die in höherem oder geringerem Grade allen langen Röhrenknochen eigentümlich sind, sehen wir nun im besonderen an den Händen von chondrodystrophischen Kindern bei röntgenologischer Betrachtung gewöhnlich noch folgende Einzelheiten. Zunächst fällt es auf, daß die Verkürzung der Phalangen, die normalerweise fast dreimal so lang als breit sind, eine so hochgradige sein kann, daß sie mitunter beinahe eine quadratische Gestalt annehmen. Dabei zeigen die Grund- und Mittelphalangen häufig an ihren distalen Enden eine eigenartige, für die Chondrodystrophie allein charakteristische Form ihres Bälkchengefüges, während die drei Mittelfinger, wohl vornehmlich infolge des sehr schiefen Verlaufes der proximalen Epiphysenlinie der Grundphalange des Zeigefingers, jene gleichfalls die Chondrodystrophie kennzeichnende Dreizackstellung erkennen lassen können. Was nächst der Verkürzung der Diaphysen überhaupt dem chondrodystrophischen Knochenbau, wie mir scheint, sein Gepräge verleiht, nämlich die Unregelmäßigkeit der Verknöcherung, das kommt, wie ich schon wiederholt, besonders aber in meinem jüngst erschienenen Buche[2]) hervorgehoben habe, im Speziellen auch bei der Ossifikation der knorpelig präformierten Skeletteile an der Hand zum Ausdruck. Sowohl im Bereich der Mittelhand, als auch an

[1]) F. Siegert: Der chondrodystrophische Zwergwuchs. Ergebnisse der inneren Medizin und Kinderheilkunde. 8. Bd., 1912.

[2]) Reyher, Das Röntgenverfahren in der Kinderheilkunde. 4. Band der Bibliothek der physikalisch-medizinischen Techniken, herausgegeben von Heinz Bauer. Berlin 1912, Verlag von Herm. Meußer.

Digitized by Google

den Epiphysen der Vorderarmknochen, der Metakarpalia und der Phalangen erscheinen die Knochenkerne in durchaus unregelmäßiger Weise, und zwar gilt dies nicht nur von ihrem zeitlichen Auftreten, sondern auch von ihrer ganzen Gestaltung. Es ist also, fassen wir zunächst den zeitlichen Ablauf des Ossifikationsprozesses ins Auge, für die Chondrodystrophie weder eine unbedingte Verzögerung noch eine unbedingte Beschleunigung der Verknöcherung die Regel, sondern es kommt beides nebeneinander vor, und zwar meistens nicht einmal in übermäßig hohem Maße. Neben einer Verlangsamung der Ossifikation an dem einen Punkte, finden wir eine vorzeitige Entwickelung derselben an einem benachbarten Punkte. Auch die Form der Knochenkerne unterliegt einem durchaus wechselnden Verhalten. Zwar kommen ganz unregelmäßig gestaltete und begrenzte Knochenkerne vor, aber man kann, wenn man eine größere Anzahl von Röntgenbildern von Chondrodystrophikern gesehen hat, nicht behaupten, daß dies die Regel ist, wie Siegert[1]) dies tut, indem er sagt, daß „typisch für die Karpalia ihr stets ganz unregelmäßige, zackige Form ist". Ein Blick auf die beiden beigefügten Röntgenogramme (Fig. 1 und Fig. 2, Tafel XVI) zeigt ohne weiteres, daß schön regelmäßig begrenzte, in ihrer Gestalt von der Norm nicht abweichende Knochenkerne in der Handwurzel wohl beobachtet werden können.

Fig. 1.

Fig. 2.

Abgesehen von den oben beschriebenen, röntgenologisch nachweisbaren Abweichungen am Handskelett bei noch im Wachstum begriffenen chondrodystrophischen Individuen, die in allen seither bekannt gegebenen Röntgenbildern von jugendlichen Chondrodystrophikern anzutreffen waren, fanden sich bei zwei von mir beobachteten 6jährigen Kindern mit Chondrodystrophie an den Röntgenogrammen der Hände eigenartige Verknöcherungsvorgänge, von

[1]) Loco cit.

Digitized by Google

denen namentlich die beim zweiten Falle nachweisbaren mir der Veröffentlichung wert erschienen.

Im folgenden seien zunächst kurz die Krankengeschichten mitgeteilt:

1. Fall. Else O., 6 Jahre alt. Chondrodystrophia foetalis.

Pat. ist das zweite Kind seiner Eltern, die bezüglich hereditärer Verhältnisse keine für die vorliegende Anatomie bedeutungsvollen Angaben machen können, im besonderen auch nicht verwandt miteinander sind. Das erste Kind, welches bei der Geburt kräftig und wohlgestaltet war und ein Geburtsgewicht von $6^1/_2$ Pfund hatte, ist im Alter von 5 Monaten an Darmkatarrh gestorben.

Dieses Kind soll bei der Geburt nur $4^1/_2$—5 Pfund gewogen haben und im Alter von 5 Monaten erst ein Gewicht von $5^1/_2$ Pfund erreicht haben. Obwohl nach Angabe der Mutter das Kind höchstens 8 Tage zu früh geboren worden sein soll, hätten die Ärzte angenommen, daß es sich um eine Frühgeburt gehandelt hätte. Auch sonst sollen Aborte oder Frühgeburten nicht vorgekommen sein. Pat. war bei der Geburt sehr klein; die Körperlänge ist aber nicht gemessen worden. Daß das Kind aber schon damals zu kurze Glieder gehabt habe, ist den Eltern nicht aufgefallen. Im Alter von 5 Monaten ist das Kind zur Untersuchung in eine Berliner Kinderpoliklinik gebracht worden, wo es für rachitisch erklärt wurde. Es soll sonst bis jetzt keine besonderen Krankheiten durchgemacht haben.

Bei der von mir zuerst im Alter von 6 Jahren vorgenommenen Untersuchung bot das Mädchen einen ausgesprochenen chondrodystrophischen Habitus dar (vgl. die Textfiguren 1 und 2).

Der unproportionierte Zwergwuchs — die Körperlänge betrug bei dem 6jährigen Kinde 90 cm gegenüber 110 cm der Norm, — wobei namentlich die Kürze der Oberarme und der Oberschenkel in die Augen springt, ferner die starke Lordose der Lendenwirbelsäule (vgl. Fig. 2), die Dreizackstellung der Hände, die Faltenbildung an der Haut der Oberschenkel, der verhältnismäßig große Kopf (Umfang 53,5 cm) mit der eingesunkenen Nasenwurzel, alles das sind Erscheinungen, die das Bestehen einer fötalen Chondrodystrophie auf den ersten Blick erkennen lassen. Auch die vom Schädel, sowie von den oberen und unteren Extremitäten hergestellten Röntgenogramme, von denen aber hier nur das Röntgenbild der Hände berücksichtigt werden sollen, ergeben die für die chondrodystrophische Knochenwachstumsstörung charakteristischen Befunde.

Röntgenogramm der Hände (Fig. 1, Tafel XVI): Außer den oben schon bei Besprechung der Röntgenbefunde an den Händen aller Chondrodystrophiker erwähnten Merkmalen ist hier besonders hervorzuheben, daß beiderseits der Metakarpus des Zeigefingers neben dem immer vorhandenen distalen Epiphysenkern noch einen proximalen besitzt, der durch eine schmale Brücke mit der Diaphyse verbunden ist. Der Metakarpus des Daumens zeigt distalwärts an beiden Händen eine Einkerbung. Die Ossifikation der Handwurzel ist beiderseits etwas verzögert: es finden sich dort drei bzw. vier Knochenkerne, während gewöhnlich um diese Lebenszeit schon sechs entwickelt sind. Sie sind aber von regelmäßiger, durchaus normaler Gestalt.

2. Fall. Käthe N., 6 Jahre alt. Chondrodystrophia foetalis.

Da dieses Kind als 4 Monate alter Säugling bereits in einer früheren Arbeit[1]) von mir ausführlich beschrieben worden ist, so möchte ich mich bei diesem Falle nur darauf beschränken, zu erwähnen, daß das Mädchen erst mit $2^1/_2$ Jahren laufen gelernt hat, daß es bisher außer an gelegentlichen leichten Erkältungen und einer Mittelohrentzündung nicht krank gewesen ist, und daß es jetzt eine Körperlänge von 92,5 cm, einen Kopfumfang von 48 cm und ein Körpergewicht von $28^1/_2$ Pfund hat. Daß es die Erscheinungen der fötalen Chondrodystrophie darbietet, ist auf den Textfiguren 3 und 4 ersichtlich.

Röntgenbild der Hände (Fig. 2 auf Tafel XVI). Zunächst ist zu bemerken, daß die Metakarpalknochen und Phalangen eine ganz ungleiche, teilweise kaum verkürzte Länge aufweisen. Mehr als dies gewöhnlich der Fall ist, zeigen die Metakarpi II—V eine nach der ulnaren Seite hin abnehmende Längenausdehnung. Dementsprechend sehen wir die Grundphalangen des 2. bis 5. Fingers von der Kleinfingerseite her treppenförmig aufwärtssteigend angeordnet. Der Metakarpus des Daumens hat beiderseits am proximalen Ende

[1]) Reyher, Zur Kenntnis der Chondrodystrophia foetalis. Charité-Annalen, 31. Jahrg., Berlin 1907.

Digitized by Google

statt der normalerweise hier geraden Epiphysenlinie eine abgerundete, fast halbkreisförmig verlaufende Linie. Die Endphalange der beiden Daumen ist außergewöhnlich stark entwickelt und besitzt einen ungemein massigen Epiphysenkern. Ein ganz ungewöhnliches Aussehen bietet die beiderseitige Grundphalange des Daumens dar. Sie besteht aus mehreren (anscheinend aus drei) Stücken von ganz ungleicher Größe und merkwürdiger Gestalt. Man hat den Eindruck, als entspräche der kleinste Schatten dem Epiphysenkern, und als sei die ganze Phalange durch abnorme Druckverhältnisse in eine abnorme Lage gedrängt worden und dadurch vielleicht zu den abnormen Ossifikationszuständen veranlaßt worden. Eine bisher von mir noch nicht beschrieben gefundene Konfiguration und Ossifikation zeigt ferner beiderseits die Grundphalange des 4. Fingers. Sie besitzt nicht nur, wie es normal ist, am

Fig. 3.

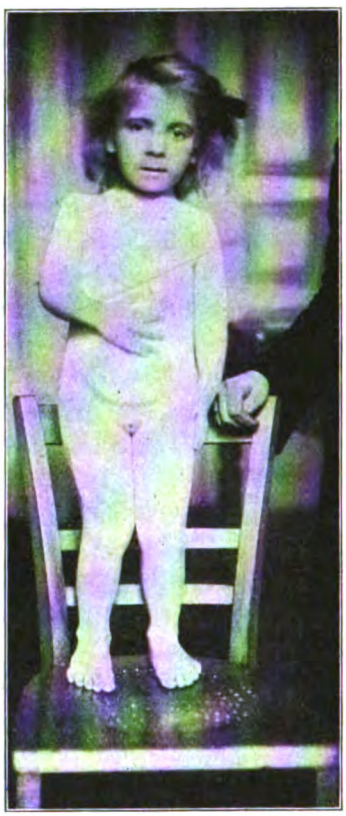

Fig. 4.

proximalen Ende eine gerade Epiphysenlinie nebst einem proximalen Epiphysenkern, sondern sie zeigt genau die gleichen Verhältnisse auch an ihrem distalen Ende. Dadurch weicht ihre Form und Verknöcherung ganz erheblich von denen der anderen Grundphalangen ab.

Das Auftreten der Knochenkerne in der Handwurzel ist als ein ungleichmäßiges (links fünf, rechts vier Kerne) und als ein etwas verzögertes anzusehen. Mehr aber noch als dies überrascht die Lage der Knochenkerne, die eine bestimmte Bezeichnung der zugehörigen Handwurzelknochen kaum gestattet, und vor allem eine noch nie gesehene Gestalt des beiderseitigen größten Knochenkerns und an der linken Hand auch noch des schmalen daneben befindlichen Kernes. Die genannten Knochenkerne haben eine ungewöhnlich große Breitenausdehnung. Das gleiche gilt auch vom Epiphysenkern des Radius, der einen langen schmalen Knochenstreifen darstellt. Man kann sich des Eindruckes kaum erwehren, als ob diese eigenartigen Verhältnisse durch einen in der Richtung Unterarm—Hand wirkenden Druck auf die vielleicht mehr als sonst nachgiebigen knorpelig präformierten Teile bedingt

Digitized by Google

seien. Die geringe Entfernung zwischen distalen Enden der Vorderarmknochen und proximalen Enden der Metakarpalknochen würde in gleichem Sinne sprechen.

An den beiden auf Tafel XVI abgebildeten Röntgenogrammen 1 und 2 von den Händen zweier sechsjähriger chondrodystrophischer Mädchen können wir also folgende bemerkenswerten röntgenologischen Befunde erheben. Bei dem ersten Falle ist nur besonders hervorzuheben, daß bei dem beiderseitigen Metakarpus des Zeigerfingers neben dem immer vorhandenen distalen noch ein proximaler Epiphysenkern sich vorfindet, ein Befund, der, wie Alban Köhler[1]) betont, allerdings kein ganz ungewöhnlicher ist, da nach ihm vereinzelte proximale Epiphysenkerne zuweilen angetroffen werden, am häufigsten am II., nächst diesem am V., kaum einmal am III. oder IV. Metakarpus. Von A. Köhler ist in der genannten Arbeit ein Fall von infantilem Myxödem beschrieben worden, bei dem sich sogar an sämtlichen Metakarpalknochen proximale Epiphysenkerne nachweisen ließen.

Handelte es sich demnach hier um keinen ganz seltenen, wenn auch keineswegs einen häufigen Befund, so verdient der zweite Fall meines Erachtens ein um so höheres Interesse. Abgesehen davon, daß ein so eigenartiger Ossifikationsbefund weder an den Händen bei fötaler Chondrodystrophie noch auch sonst meines Wissens bisher veröffentlicht worden ist, so würde er außerdem vielleicht auch noch eine Deutung zulassen, die sicherlich, wenn sie unbedingt zutreffend wäre, nicht ohne Interesse sein könnte. Bekanntlich unterscheidet man nach Kaufmann pathologisch-anatomisch drei Formen der Chondrodystrophia foetalis; die hyperplastische, die hypoplastische und die chondromalazische.

Vielleicht würde sich der Röntgenbefund des zweiten Falles am ungezwungensten erklären lassen, wenn wir annehmen würden, daß es sich dabei um eine Chondrodystrophia foetalis malacica handelt. Die Annahme eines erweichten, also Druckverhältnissen gegenüber sich nachgiebiger verhaltenden Knorpels würde sich ganz gut in Einklang mit den eigenartigen Form- und Ossifikationsverhältnissen bringen lassen. Selbstverständlich soll durch die vorliegende Mitteilung nur eine Vermutung ausgesprochen werden, die mir aber der Prüfung bei späterer Untersuchung weiterer Fälle von fötaler Chondrodystrophie wohl wert erscheint. Eine sichere Klärung der Frage würde aber wohl nur durch eine Kontrolle der röntgenologischen Untersuchung durch die pathologisch-anatomische zu erzielen sein.

Aus der Kinderklinik d. städt. Krankenhauses Frankfurt a. M. (Direktor: Dr. v. Mettenheimer).

Beitrag zur Röntgendiagnostik der kindlichen Bronchialdrüsentuberkulose.[2])

Von

Dr. H. Neuhaus.

Hierzu Tafel XVII und XVIII.

Wenn wir uns erinnern, daß seit Widerhofer viele Forscher bemüht waren, sichere klinische Kriterien zur Erkennung der kindlichen Bronchialdrüsentuberkulose zu finden, und daß uns alle perkutorischen und auskultatorischen Hilfsmittel nach dem Urteil maßgebender Autoren in sehr vielen Fällen völlig im Stich lassen, werden wir uns eines besonderen Hinweises auf die Wichtigkeit der Röntgenuntersuchung bei der Diagnose der kindlichen Lungendrüsentuberkulose begeben können.

An der Hand einiger typischer Beispiele, die dem Material unserer Klinik entstammen, ist der Versuch gemacht, zugleich mit einem Hinweis auf die Bedeutung der Paratrachealdrüsen einen kurzen Überblick über den derzeitigen Stand der Frage zu geben.

---

[1]) A. Köhler, Vollzählige proximale Metakarpalepiphysen (Fall von infantilem Myxödem). Münchener mediz. Wochenschr. 1912. Nr. 41.

[2]) Nach einem in der Vereinigung südwestdeutscher Kinderärzte gehaltenen Demonstrationsvortrag. 15. XII. 12.

Digitized by Google

In der Darlegung der anatomischen Verhältnisse, mit der jede Besprechung dieses Gebiets beginnen muß, können wir uns, da in diesem Punkt durch die Untersuchungen von de la Camp[1]), Sukiennikow[2]) u. a. volle Klarheit herrscht, kurz fassen. Man hat also im Sinne des Lymphstromes die pulmonalen, die bronchopulmonalen, bronchialen, tracheobronchialen und trachealen (paratrachealen) Drüsen unterschieden. Weitere intrathorakale, hierher gehörige Lymphknoten sind die mediastinales anteriores und posteriores und schließlich die interkostales.

Die normalen Lymphknoten haben bei Kindern nach den Angaben Köhlers[3]) Linsen- bis Bohnengröße; nach unseren Beobachtungen gehen die kleinsten (also etwa die subpleuralen Lymphknötchen) weit unter Linsengröße herunter, während die größten, die Bifurkations- und und Trachealdrüsen je nach dem Alter in ihren Maßen oft beträchtlich differieren. So lange uns absolute Größenwerte fehlen, werden wir also in der obigen Angabe eine im großen ganzen zutreffende Vorstellung besitzen.

Ihrer geringen Dichtigkeit entsprechend treten die Lungendrüsen bei der Röntgenuntersuchung für gewöhnlich nicht in die Erscheinung.

Die Veränderungen, die sich hier abspielen müssen, daß die unsichtbaren Drüsen sichtbar werden, sind die markige Schwellung, die Verkäsung und schließlich die Verkalkung oder Verkreidung. Vom letzten Stadium bekamen wir bei unseren Kindern selten Beispiele zu sehen. Es werden aber von allen Beobachtern die wegen ihrer Schattentiefe wie Projektile aussehenden, verkalkten Drüsen entsprechenden Flecken hervorgehoben.

Bleiben also die markig geschwollenen und verkästen Drüsen. Diese sind nun in der Tat zu erkennen, um so deutlicher, je hilusferner sie liegen, d. h. je mehr sie sich aus den den Strahlen geringen Widerstand bietenden Lungenfeldern herausheben und je weniger sie von Bronchien- und Gefäßschatten überlagert werden. Schwierigkeiten bereiten indes die sogenannten „Hilusdrüsen“ und die im oberen Teil des Mittelschattens (am Gefäßschattenhals) liegenden (Para) Trachealdrüsen.

Köhler[4]), ein guter Kenner der einschlägigen Verhältnisse, hält die einfach (markig) geschwollenen Drüsen, wenn sie sich nicht im Hilusgewirr verlieren, für darstellbar. In der Tat haben wir im Röntgenbild eines an Grippe erkrankten Säuglings Bronchialdrüsenschatten gesehen, für die sich bei der einige Tage später vorgenommenen Sektion eine einfache entzündliche Schwellung ohne die Spur einer Tuberkulose ergab. Das ist jedenfalls zur Diagnose des Frühstadiums tuberkulöser Infektion von erheblicher Bedeutung. Die Erkennung der hilusnahen — und um die handelt es sich am häufigsten — Drüsen hat zur Voraussetzung die völlige Klarheit des Hilus, des dem Mittelschatten benachbarten Lungengebiets. Es gehört schon eine gewisse Erfahrung dazu, aus dem Gewirr der Hiluszeichnung den wenig dichten Schatten von Drüsen abzugrenzen. Es kommt noch hinzu, daß eine entzündliche (pneumonische) Verdichtung des Lungenparenchyms an dieser Stelle eine Differenzierung ganz unmöglich macht, selbst wenn es sich nicht nur um einfach geschwollene, sondern um verkäste Drüsen handelt.

Damit sind wir zum schwierigen Kapitel der Differentialdiagnose gelangt; wie weit wir von einer eindeutigen Klärung der Verhältnisse des Kinderhilus entfernt sind, zeigen die zahlreichen Veröffentlichungen der letzten Zeit.

Zur raschen Orientierung wollen wir die differentialdiagnostischen Erwägungen nach morphologischen und pathologisch-anatomischen Gesichtspunkten trennen.

Was uns bei der Aufsuchung der hilusnahen Drüsenschatten hindernd in den Weg tritt, ist besonders der linke Ventrikel. Wir sehen häufig bei der Durchleuchtung in dem ent-

[1]) Physikal.-med. Monatshefte 1904. Heft 7.
[2]) J.-D. Berlin 1903.
[3]) Zur Röntgendiagnostik der kindlichen Lungendrüsentuberkulose. Hamburg 1906.
[4]) l. c.

Digitized by Google

sprechenden Durchmesser dem linken Mittelschatten nahe Flecken, die durch die Röntgenphotographie nicht zur Darstellung kommen. Aufnahmen in einem der schrägen Durchmesser projizieren sie womöglich auf die Wirbelsäule, und damit sind sie meist wiederum nicht zu erkennen, Schwierigkeiten, die aus dem Bild 11 erhellen. Glücklicherweise betreffen die Veränderungen meist den rechten Hilus, — wie auch Sluka[1]) hervorhebt — wo uns von massiveren Schatten nichts stört. Nun ist aber auch hier die Entscheidung, ob wir es bei einem Schatten mit einer Drüse zu tun haben, oft äußerst schwierig. Da kann nur der wiederholte Vergleich mit den auch pathologisch-anatomisch als veränderte Drüsen festgestellten Schatten zum Ziel führen. Häufig beobachten wir einen dem Begleitschatten des rechten Vorhofs parallel ziehenden bandartigen Streifen, der bei flüchtiger Betrachtung als Drüsenschatten imponiert, sich bei genauerem Hinsehen aber als die Summe einer Reihe nebeneinanderstehender Gefäße und Bronchien darstellt (sogenannter dichter Hilus oder dichte Hiluszeichnung) (Fig. 8). Diese störenden Schatten kommen natürlich nur bei Verwendung der weichen Röhren zur Erscheinung, deren wir uns bei der Photographie der Lungendrüsen bedienen. Zu falschen Deutungen gibt recht oft auch der rechte Rand des Gefäßschattens (oberen Mittelschattens) Veranlassung. Ob es sich bei dem nach außen konvexen Bogen um die Vena cava oder um die Aorta oder um Gebilde handelt, die mit den Gefäßen nichts zu tun haben, ist aus dem Bild allein nicht zu ersehen[2]). Hier wird, wie in vielen Fällen die Durchleuchtung (Nachweis der Pulsation, respiratorischer Größenschwankung) die Entscheidung liefern (Bild 9 u. 10).

Nun sahen wir in vereinzelten Fällen dem Thymusschatten nicht unähnliche, dem Herzen direkt aufsitzende, nach beiden Seiten den Gefäßschatten überragende Tumoren von der Dichtigkeit des Thymus bei Kindern, bei denen sich die Thymushypertrophie schon nach dem Alter ausschließen ließ. Bei dem in Bild 3 dargestellten Fall riefen die stark vergrößerten vorderen Mediastinaldrüsen die Schatten hervor. Bei jüngeren Kindern wird die Differentialdiagnose gegen Thymus erhebliche Schwierigkeiten bereiten.

Am oberen Teil des Gefäßschattens (Gefäßschattenhals) in der Höhe des 1. und 2. Interkostalraums haben wir ferner nicht pulsierende Tumoren beobachtet, die sich aus dem Wirbelsäulenschatten heraushoben und der Trachea parallel bis zur 1. Rippe hinauf verliefen. Meistens saßen sie rechts, waren von mittlerer Dichte, hatten undeutliche, aber doch weitaus schärfere Begrenzung als die Bronchialdrüsenschatten, reichten manchmal mit lateralkonvexer Gestaltung bis in die mittleren Partien des rechten Lungenfelds. Diese Tumoren gehörten den Trachealymphknoten an, wie sich aus einigen autoptisch kontrollierten Fällen ergab[3]).

Daß der beginnende Aortenbogen am rechten Rand des oberen Gefäßschattenteils ähnliches Aussehen zeigt und gelegentlich zu Verwechslung führen kann (besonders bei einseitigem Bildstudium), soll nur nebenbei erwähnt werden (s. a. Bild 10).

de la Camp hat noch auf die Knorpelwucherungen des rachitischen Thorax (Rosenkranz) hingewiesen, die zu Täuschungen und Irrtümern Veranlassung geben sollen. Dem könnten wir hinzufügen, daß die Schatten der Rippenköpfchen in diesem Sinn mit dem Rosenkranz auf eine Stufe zu stellen sind. In mehr als einem Falle glaubten wir die Schatten der Glandulae intercostales zu sehen, wo wir nur die Rippenköpfchen beobachteten.

Die Darstellung der Differentialdiagnose bezüglich der Morphologie muß heute, da auf unserem Gebiet noch so viele Probleme der Lösung harren, notwendigerweise lückenhaft sein, kann aber an der Röntgenologie der Bifurkationsdrüsen (Lympho glandulae tracheales inferiores) sowie des hinteren Mediastinum überhaupt nicht stillschweigend vorübergehen.

Wie bekannt, spielen die Bifurkationsdrüsen in der Pathologie der Bronchialdrüsentuber-

---

[1]) Wiener mediz. Wochenschr. 1911.

[2]) s. a. Benjamin und Gött. Arch. f. klin. Medizin 107, 5 und 6.

[3]) Ähnliche Beobachtungen wurden inzwischen auch von Keiner-Straßburg gemacht. Ein Hinweis auf diese Drüsenschatten ist auch in einer Diskussionsbemerkung Weinbergers zum Vortrag Köhlers auf dem 1. Röntgenkongreß enthalten.

Digitized by Google

kulose keine geringe Rolle. In keinem von unseren röntgenoskopierten und -photographierten, später obduzierten Fällen waren sie die einzig befallenen Lymphknoten. Dagegen fanden wir bei einem älteren Kind, dessen Anamnese und Krankheitsverlauf auf Bronchialdrüsenerkrankung hinwies, ohne daß uns die Röntgenuntersuchung zunächst einen Anhaltspunkt verschaffte, bei wiederholten rein seitlichen Durchleuchtungen und Aufnahmen mitteldichte Schatten in dem für gewöhnlich freien Zwischenraum Wirbelsäule — Herz-Trachea in Höhe des V. Brustwirbels. Wir geben diese Beobachtung wieder, ohne daran irgendwelche weitergehenden Schlüsse zu knüpfen, wie man überhaupt auf diesem noch sehr strittigen Gebiet die größte Zurückhaltung bewahren wird, bis sichere Erfahrungen gesammelt sind.

Den morpholgischen seien die pathologisch anatomischen Erwägungen angereiht. Es ist klar, daß man den Schatten, die wir als Bronchialdrüsen bezeichnen und, wie eingangs dargelegt, veränderten Lymphknoten entsprechen, ihren pathologisch-histologischen Charakter im Röntgenbild nicht ansehen kann. Wenn es sich nicht um verkalkte, also dichteste Drüsen handelt, — anthrakotische kommen für das Kindesalter kaum in Betracht — wird man in seinen Schlüssen sehr vorsichtig sein. Jede akute Infektion — Pneumonie, Grippe, Keuchhusten — bringt in der Drüse Veränderungen hervor, die sich röntgenologisch genau so verhalten, wie das erste Stadium des tuberkulösen Infekts. Dafür wurde ja auch ein Beispiel angeführt. Ob aber die Verkäsung im Röntgenbild nicht besondere Eigentümlichkeiten darbietet, ist eine Frage, die Köhler (l. c.) schon erörtert hat. Der größere Gehalt an schattengebenden Salzen ließe a priori an eine bessere Darstellbarkeit denken. Die Verhältnisse liegen nun meistens so, daß inmitten markig geschwollener Lymphknoten verkäste Bezirke angetroffen werden; Drüsenflecke, die uns wegen ihrer gleichmäßigen, geringen Schattentiefe den Eindruck einfacher Schwellung gemacht hatten, erwiesen sich bei der Obduktion als zum größten Teil verkäst und umgekehrt. Fehlen also unzweideutige Unterscheidungsmerkmale zwischen verkästen und markig geschwollenen Lymphdrüsen, so erhebt sich nun die Frage nach der Diagnose tuberkulöser Lymphdrüsenerkrankung im Röntgenbild. Die Antwort wird lauten müssen: werden in fortlaufender Röntgenuntersuchung (-durchleuchtung und Photographie) unter Ausschluß akuter Infektionen und spezifischer Drüsenerkrankungen und trotz Fehlens auffallender klinischer Erscheinungen immer wieder an derselben Stelle Drüsenschatten festgestellt, so wird man, besonders unterstützt durch Anamnese, Kenntnis des Krankheitsverlaufs, Ausfall des Pirquet usw. meist in der Annahme tuberkulöser Lungendrüsenerkrankung nicht fehlgehen.

Zur Technik der nun folgenden Bilder:
Instrumentarium: R. G. und Sch., Idealapparat.
Expositionszeit: $^1/_{10}$—2′. Weiche Röhren (2—3 Wehnelt).
Sinegranverstärkungsschirm.
Ventrodorsalaufnahmen, ausgenommen Nr. 11.

Bild 1.

H. R., 10 Jahre alt. Meningitis tuberculosa.

Klin. Atypisch unter dem Bild des Hirntumors verlaufende tuberkulöse Meningitis. Erst kurz vor dem Tod Tuberkelbazillen im Lumbalpunktat. Pirquet positiv.

Röntgenbild (50 cm Entfernung. Sinegranverstärkungsschirm): deutliche Hiluszeichnung. Der rechte Rand des Gefäßschattenhalses in Höhe des 2. und 3. Interkostalraums wird von einem nach außen konvex unscharf begrenzten Schattenflecken gebildet, den wir für die vergrößerte Paratrachealdrüse hielten.

Die Sektion erwies fast völlig verkäste rechtsseitige paratracheale Lymphdrüsen; eine mehr der Vorderfläche der Trachea anliegende, autoptisch festgestellte kirschgroße Drüse läßt das Röntgenbild nicht erkennen.

Im unmittelbaren Zusammenhang und in direkter Fortsetzung der vergrößerten Trachealdrüse sehen wir einen Haufen runder, linsengroßer Schattenflecken, die sich bei der Sektion als verkäste Bronchiallymphknoten und Tuberkel herausstellten.

Digitized by Google

Bild 2.

H. D., 18 Monate.

Klin.: Meningitis tuberculosa. Über den Lungen diffuses bronchitisches Rasseln. Keine Dämpfung. Kein Bronchialdrüsenzeichen. Pirquet positiv.

Röntgenbild: dichter Schatten im r. Lungenfeld entsprechend dem unteren Teil des Oberlappens und dem Mittellappen:

Dem Herzgefäßschatten aufsitzend und weit in das r. Lungenfeld (bis zur Mitte) hineinragend ein nach außen konvex ziemlich scharf begrenzter Schatten: Paratrachealdrüse.

Linksseitige Hilusdrüse.

Sektionsprotokoll ... die Drüsen der Trachea, besonders auf der r. Seite sind stark geschwollen und verkäst ...

Großer Käseherd im r. Ober- und Mittellappen.

Über die Hilusdrüse enthält das Protokoll leider keine näheren Angaben.

Bild 3.

M. K., 5 Jahre.

Klin.: Multiple tuberkulöse Lymphome (Pseudohodgkin). Über den Lungen l. und r. parasternale Dämpfung bzw. Schallabschwächung. Exitus an Meningitis tuberculosa. Pirquet positiv.

Röntgenbild: dem Ventrikel bzw. Vorhofschatten aufsitzender halbkugelig geformter, scharf begrenzter Schatten, der sich nach oben im Gefäßschatten verliert. Drüsen außerdem am r. Hilus. Rechtes Lungenfeld diffus gefleckt.

Sektion bestätigt die besonders linksseitig stark geschwollenen und verkästen mediastinalen und paratrachealen Lymphdrüsen. Weist ferner im r. Hilus Bronchial- bzw. Bronchopulmonaldrüsen in Verkäsung nach.

Bild 4.

M. K., $2^1/_2$ Jahre alt.

Klin.: Meningitis tuberculosa. Über der r. Supraspinata geringe Schallabschwächung. Keine Wirbelsäulendämpfung. Kein Bronchialdrüsenzeichen. Atmungsgeräusch an manchen Stellen rauh, sonst o. B. Pirquet positiv.

Röntgen: Kleinfleckige Marmorierung beider Lungenfelder (Miliartuberkulose?).

Am r. Rand des Gefäßschattenhalses gleichmäßig mitteltiefer, unscharf begrenzter Schatten im Bereich des 1. und 2. Interkostalraums: Paratrachealdrüse.

Sektion: stark geschwollene und größtenteils verkäste rechtsseitige Paratrachealdrüse. Miliartuberkulose.

Bild 5.

A. Ph., 5 Jahre.

Klin.: Meningitis tuberculosa. Über den Lungen kein besonderer Befund. Pirquet positiv.

Röntgenbild: Rechtsseitiger Hilus enthält etwa haselnußgroßen, unscharfen, mit pseudopodienähnlichen Fortsätzen versehenen Schattenflecken. Am oberen Rand Lumen eines Bronchus (Pfeil!). Diffuse flockige Schatten, besonders im r. Lungenfeld. A: Artefakt auf der Platte.

Sektion: submiliare Aussaat. Hauptsächlich rechtsseitige verkäste Bronchialdrüsen.

Bild 6.

E. K., 3 Jahre. Lungen-Bronchialdrüsentuberkulose.

Klin.: Moribund in die Klinik gebracht. Anamnestisch seit einigen Wochen apathisch, Husten, starke Abnahme. Seit 2 Tagen Schluckbeschwerden, Heiserkeit.

Lungen: nirgends deutliche Dämpfung; zu beiden Seiten der Wirbelsäule in Höhe des 3.—6. Proc. spin. leise Schallabschwächung, Aufhellung des Schalls über der Wirbelsäule vom 6. Dornfortsatz ab. Diffuses mittelgroßblasiges Rasseln. Pirquet positiv.

Röntgen: Durchleuchtung ergibt mit der Atmung wenig verschiebliche Schattenflecke von mittlerer Dichtigkeit im r. Lungenfeld. Am r. Hilus stärker bewegte Schatten.

Bild: Derber Schatten im r. Lungenfeld; in dessen Umgebung längliche Schattenzüge, die sich nach kurzem Verlauf zu rundlichen Schattengebilden formieren; im r. Hilus am Vorhof länglicher Schattenstreifen.

Sektion: beiderseitige konfluierende Bronchopneumonie; für Tuberkulose zunächst kein Anhaltspunkt. An der Hand des Röntgenbilds wird an der Grenze des r. Mittel- und Oberlappens eine nahezu verkalkte, kleinkirschgroße Bronchopulmonaldrüse gefunden.

Die nahe dem r. Vorhofsschatten liegenden Fleckenstreifen entsprachen jedenfalls bronchopneumonischen Herden, nicht, wie angenommen war, Bronchialdrüsen.

Digitized by Google

Bild 7.

K. E. 12 Jahre. Seit einiger Zeit Husten, Nachtschweiß.

Klin.: Über der r. Spitze Schallverkürzung. Über beiden Spitzen verlängertes, rauhes Exspirium. Keine besonderen Schalldifferenzen. Grenzen gut beweglich. Pirquet positiv.

Röntgenbild: Aus der deutlichen Hiluszeichnung lassen sich, besonders rechts, vereinzelte dichtere Flecke differenzieren (vergrößerte Bronchialdrüsen). Peribronchiale Anordnung sehr deutlich.

Im oberen Teil des r. Lungenfelds kommen zwei unscharf begrenzte, linsen- bis erbsengroße Schattenflecken zur Darstellung, die man wegen ihrer größeren Schattentiefe wohl als z. T. verkalkte Drüsen ansehen kann.

Bild 8.

Elise St., 12 Jahre.

Zu wiederholten Malen wegen Husten, Appetitlosigkeit usw. in der Klinik gewesen. Pirquet positiv.

Lungen: r. paraskapular leise Schallabschwächung, sonst o. B. In größeren zeitlichen Intervallen aufgenommene Bilder entsprechen dem Bild 8. Der r. Hilus, der im ganzen sehr dicht wie ein bandartiger Streifen parallel dem Begleitschatten des r. Vorhofs im r. Lungenfeld nach abwärts zieht, enthält die Darstellung eines Bronchiallumens.

Linkes Lungenfeld: einen außerordentlich deutlichen, rundlichen, strahligen Schattenfleck in Höhe des IV. und V. Interkostalraums. Der Flecken enthält an seiner Peripherie dichtere Bezirke (Bronchialdrüse II. Ordnung mit dichter Kapsel?).

Bild 9.

Anna D., 5 Jahre.

Kommt wegen Hustens, Seitenstechens, Schmerzen auf der Brust in die Klinik.

Klin.: geringe Schallverkürzung über dem l. Oberlappen, desgl. links paravertebral. Diffuses Giemen. Pueriles Atmungsgeräusch. Pirquet positiv.

Röntgen (ventrodorsal): nach außen konvexer, etwa kugeliger, dem Wirbelsäulenansatz der 3. und 4. Rippe entsprechender Schatten. (Durchleuchtung: nicht pulsierender Schatten im rechtsseitigen Gefäßschattengebiet).

Links: wie mit feinsten Ausläufern versehener dichter Schattenfleck direkt neben dem Wirbelsäulenschatten (verkäste z. T. verkalkte Paratrachealdrüsen).

Bild 10.

E. P., 6 Jahre. Für Bronchialdrüsentuberkulose typ. Anamnese.

Kein für Drüsenschwellung sprechender klinischer Befund. Pirquet positiv.

Röntgenbild: „Deutlicher" r. Hilus im oberen Gefäßschattenbezirk ein scharf begrenzter, nach außen konvexer Schatten (Aorta oder Paratrachealdrüse?).

Durchleuchtung ergibt keine völlige Aufhellung des „dichten" r. Hilus bei tiefster Inspiration, also dichter Hilus **und** Bronchialdrüse. Dasselbe links.

Rechter oberer Gefäßschattenrand pulsiert (also Aorta ascendens bzw. Bogen) im Gegensatz zu 9.

Bild 11a und b.

M. W., 5 Jahre. Bronchialdrüsen-Lungentuberkulose. Typ. Anamnese. Pirquet positiv.

Kein besonderer Lungenbefund (r. h. o. leicht verschärftes Atmen). Kein Bronchialdrüsenzeichen.

Röntgen: Aus dem Mittelschatten heben sich einige fast kreisrunde Flecken heraus, die der Beweglichkeit bei der Durchleuchtung nach zu urteilen auf vergrößerte Drüsen schließen lassen. Aufnahme im 2. schrägen Durchmesser (Blende!) proiziert sie auf die Wirbelsäule, von der sie sich trotz ihrer relativ geringen Schattentiefe differenzieren lassen.

Nachtrag. Auf die inzwischen erschienenen Arbeiten von Keiner und St. Engel konnten wir nicht mehr eingehen.

Digitized by Google

Werden die verschiedenen Härtegrade der Röntgenstrahlen, aus denen sich das durch den einzelnen Stromimpuls erzeugte Strahlengemisch zusammensetzt, gleichzeitig oder nacheinander von der Röntgenröhre ausgesandt?

Von

Dr. **Franz M. Groedel,**

Arzt in Bad Nauheim, Vorstand der Röntgenabteilung des Hospitals zum heiligen Geist in Frankfurt a. M.

(Hierzu Tafel XIX.)

In Nr. 13 der Münchener medizinischen Wochenschrift hat F. Dessauer[1]) die Frage eingehend erörtert, ob die einzelnen Teilstöße, aus denen bekanntlich die jedesmalige, einem Stromimpuls entsprechende, Strahlenemission besteht, gleiche Strahlungsgemische enthalten, oder ob jeder Teilstoß eine andere Strahlengruppe bringt.

Die zur Lösung der Frage angewandte Versuchstechnik ist wie folgt geschildert. Eine treppenförmig ansteigende Aluminiumskala wurde in den Schlitz eines Bleibleches eingesetzt. Hinter dem Bleiblech wurde ein photographischer Schichtträger während des Aufleuchtens der Röntgenröhre schnell vorbeigeführt.

Auf Grund der auf diese Weise erhaltenen Platten folgert Dessauer: „daß der harte Strahlenanteil der Emission der Hauptsache nach im Anfang entsteht und daß gegen Ende immer weichere Strahlen entsandt werden", mit anderen Worten: „das Strahlengemisch entsteht in der Hauptsache nacheinander". Daß die Röhre im Beginne des Aufblitzens härtere Strahlung aussendet, gegen das Ende dagegen weichere, schließt Dessauer daraus, daß auf seinen Bildern zu Beginn der Entladung die dickeren und dünneren Treppenstufen des Aluminiumkeiles durchdrungen waren (= harte Strahlung nach Dessauers Ansicht), am Ende des Röhrenaufleuchtens nur die dünneren Stufen (= weiche Strahlung). Die physikalische Erklärung der angeblich festgestellten Regel gibt Dessauer dahin, daß jeder Stromstoß im Anfang die höchste Spannung besitzt, weil zu dieser Zeit der Widerstand am größten ist, daß dann aber, weil für den Strom die Bahn gebildet ist, die Spannung sinkt.

Auf Grund dieser Theorie hat Dessauer weiterhin einen Apparat gebaut und in der angeführten Arbeit beschrieben, bei welchem „von einem hochgespannten elektrischen Entladungsstoß, der durch die Röntgenröhre hindurchgeht und ihr bei seinem Durchgang nacheinander die verschiedenen Strahlungsgruppen entlockt, nur der allererste Teil in die Röhre gelangt".

Ob dieser Apparat in der Tat für Tiefentherapiezwecke mehr leistet als andere Wechselstrom-Gleichrichtapparate — besonders wenn solche mit der von mir angegebenen Vorrichtung zur Vernichtung des einen Stromimpulses oder mit dem Rhytmeur ausgestattet sind — entzieht sich natürlich meiner Kritik. Das eine aber läßt sich sagen, daß die Theorie Dessauers, auf der sein Apparat aufgebaut ist, jedem Röntgenologen höchst zweifelhaft erscheinen muß, und daß seine Beweisführung direkt verfehlt ist, wenigstens dann, wenn er uns nicht die wichtigsten Details seiner Versuche vorenthalten hat.

Zunächst läßt sich leicht nachweisen, daß beim Wechselstrom-Gleichrichtapparat der durch die Röhre hindurchgehende Stromstoß wellenförmig und ziemlich gleichmäßig an- und abschwillt. Nach der Theorie Dessauers müßten also dann die härtesten Strahlen etwa in der Mitte der Stromstoßzeit, nicht an deren Anfang, liegen.

Weiterhin erscheint das von Dessauer benutzte Verfahren zur Ermittelung der Strahlungshärte (so wie er es schildert) doch außerordentlich mangelhaft. Er beurteilt die Strahlenhärte

[1]) Versuche über die harten Röntgenstrahlen (mit Berücksichtigung der Tiefenbestrahlung).

Digitized by Google

nach der Zahl der durchdrungenen i. e. der photographisch abgebildeten Aluminiumtreppenstufen. Jeder Röntgenologe sieht sofort, daß hier ein quantimetrisches Verfahren zur Qualimetrie mißbraucht wird.

Nehmen wir an, die einzelnen Strahlungsstöße einer einzelnen Emission seien zeitlich gleich lang, so kann das Sichtbarwerden einer großen Stufenzahl ebensogut für eine zunehmende Röntgenmenge (= Intensität) wie für zunehmende Strahlenhärte sprechen. Und nehmen wir an, die Röntgenintensität der einzelnen Teilstöße sei stets konstant, so kann die besagte Erscheinung ebensogut für verschiedene Zeitdauer der einzelnen Stöße sprechen, wie für verschiedene Qualität (= Härte).

Hierfür läßt sich leicht der graphische Beweis erbringen. Ich bewege unter einer Aluminiumtreppe eine photographische, im übrigen vor Röntgenstrahlen geschützte Platte vorbei und erzeuge mit einer möglichst konstanten Röntgenröhre mehrere Treppenbilder. Gehe ich so vor, daß ich die Röntgenröhre jedesmal bei gleicher Belastung (2 M.-A.) verschieden lang einschalte (2, $1^3/_4$, $1^1/_2$, 1, $^3/_4$, $^1/_2$ Minuten), oder wird die Röhre immer gleich lang ($^1/_2$ Minute), aber verschieden stark belastet (4, $3^1/_2$, 3, $2^1/_2$, 2, $1^1/_2$ M.-A.), stets erhalte ich das gleiche Resultat: Mit abnehmender Expositionszeit oder Belastung mindert sich die Zahl der auf der photographischen Platte dargestellten Treppenstufen. Diese, jedem Röntgenologen einleuchtende und bekannte Erscheinung stellt ja das Wesen der quantimetrischen Feststellung der Tiefendosis in der Röntgentherapie dar. Die Wiedergabe derartiger Versuchsplatten erübrigt sich.

Ganz anders gehen wir vor, wenn es gilt, die Röhrenhärte festzustellen. Zu diesem Zwecke vergleichen wir die Intensität des Schattenbildes eines Silberbleches von etwa 0,1 mm Dicke mit derjenigen des Schattenbildes eines Aluminiumkeiles. Je nach der Dicke des Aluminiumteiles, der gleiche Schattenintensität aufweist wie das Silberblech, wird dann die Röhrenhärte taxiert.

Wiederholen wir die oben besprochenen Versuche in der Weise, daß wir neben der Aluminiumtreppe stets auch einen Silberblechstreifen von 0,1 mm Dicke zugleich röntgenographisch abbilden, so finden wir, daß bei verschiedener Expositionsdauer und verschiedener Belastung in der Hauptsache die Röhrenhärte stets gleich bleibt. Einzuschränken ist dies nur insoweit, als bei zunehmender Belastung sehr harte Röhren einen etwas härteren Effekt, sehr weiche Röhren einen etwas weicheren Effekt ergeben. Überhaupt sind unsere qualimetrischen und quantimetrischen Methoden leider noch nicht sicher und fein genug, um den praktischen, viel weniger um den wissenschaftlichen Ansprüchen zu genügen. Ich verzichte auch auf die Wiedergabe derartiger Aufnahmen.

Wollen wir nun die Versuche Dessauers nachprüfen, so müssen wir unten und oben an der Aluminiumtreppe noch ein Stück Silberblech von 0,1 mm Dicke anbringen und nun bei schnell bewegter Platte einen Stromstoß auf die photographische Schicht einwirken lassen. Wir erhalten dann entsprechend der Zahl der Teilstöße, die der einzelne Stromimpuls hervorruft, eine Anzahl von Treppenbildern und unter- und oberhalb der Treppenbilder jedesmal ein Schattenbild des Silberbleches.

Wenn auch immer noch schwer ausführbar, so läßt sich nun durch Vergleich der Schattenintensität der Silberblechbilder mit derjenigen der zugehörigen Aluminiumkeilbilder doch annähernd exakt eruieren, daß die praktisch wirksamen Teilstöße eines einzelnen Stromimpulses in der Hauptsache gleich harte Strahlen enthalten.

Von den zahlreichen Aufnahmen, die ich im wissenschaftlichen Laboratorium der Reiniger, Gebbert & Schall, A.-G. in Erlangen und mit deren Unterstützung angefertigt habe, bringe ich nur einige wenige markante Beispiele.

Abbildung 1 zeigt zwei Entladungsstöße eines 50-cm-Induktors, bei Benutzung eines Gasunterbrechers, der auf etwa 3000 Unterbrechungen pro Sekunde eingestellt ist. Die Belastung betrug 15 M.-A. bei einer mittleren Härte der (Gundelach-)Röhre von 7,5 Wehnelt. Wir sehen, daß jeder Stromstoß etwa 16 Teilstöße in der Röhre hervorruft. Die stärkste Schwärzung der

Digitized by Google

photographischen Platte erfolgt bei dem zweiten Teilstoß, etwas geringer scheint die Kraft des ersten Stoßes zu sein, während vom dritten bis zum letzten Teilstoß sowohl die Schwärzung der Platte, wie auch die Zahl der dargestellten Aluminiumstufen allmählich abnimmt. Das ober- und unterhalb des Aluminiumkeiles befindliche Silberblech wird vom zweiten Teilstoß am stärksten durchdrungen, etwas weniger vom ersten Stoß und dann wieder vom dritten bis letzten Teilstoß in abnehmendem Grade. Also die gleiche Erscheinung wie beim Aluminiumkeil. Somit läßt sich schon ohne feinere Ausmessung sagen, daß die verschieden starke Wirkung der einzelnen Teilstöße auf die photographische Platte nicht der Ausdruck verschiedenartigen Härtegrades, sondern die Folge größerer oder geringerer Intensität ist. Ob gleichzeitig auch minimale Härtedifferenzen der einzelnen Stöße vorliegen, läßt sich mittels der geschilderten Methode nicht feststellen.

Abbildung 2 ist unter ähnlichen Bedingungen, jedoch bei Benutzung eines Wehneltunterbrechers hergestellt. Der gesamte Stromstoß ist hier sehr kurz und setzt sich aus verhältnismäßig wenigen Einzelstößen zusammen. Wir sehen, sowohl das Bild des Aluminiumkeiles, wie auch das des Silberblechs etwa in der Mitte des Stromstoßes am stärksten.

Am schönsten lassen sich die Verhältnisse mit Einschlagapparaten studieren. Abbildung 3 ist mit dem „Ultra-Ideal" hergestellt, einem Apparat vom Typ der Wechselstromgleichrichter, mit Einrichtung für Einschlagaufnahmen[1]). Wir sehen auch hier die Einzelentladung von der Gesamtdauer von $^1/_{50}$ Sekunde in etwa 15—20 Einzelstöße zerlegt. Der durchschnittliche Härtegrad der Röhre (Bauer Delta) betrug weniger als 7 Wehnelt. Das Bild des Aluminiumkeiles sowohl, wie das des Silberblechs erscheint, wenn auch beim einzelnen Stoß wechselnd, doch in der Hauptsache zu Beginn der Entladung am intensivsten, gegen Ende hin stark abnehmend; also ähnlich wie beim Gasunterbrecher. Auch hier ist ein Wechsel des Härtegrades bei den Einzelstößen nicht nachweisbar.

Wie sehr der Härtegrad der Röhre für den Ausfall des Versuches maßgebend ist, zeigt Abbildung 4. Hier wurde eine Bauer-Deltaröhre von über 7 Wehnelt benutzt und die Einzelentladung mit dem Unipulsapparat (Induktor mit mechanischem Einschlagunterbrecher) bewirkt. Bei dieser selten gut gelungenen Aufnahme sehen wir wieder etwa 20 Einzelstöße. Die intensivste Schwärzung der Platte wird beim dritten und etwa 13. bis 16. Teilstoß erzielt, die übrigen Stöße haben wechselnden Effekt. Stets ist der Grad der Schwärzung unterhalb des Silberblechs entsprechend dem des Keilbildes.

Zum Schlusse bringe ich das Ergebnis der gleichen Versuche beim Wechselstrom-Gleichrichtapparat. Abbildung 5 zeigt zwei Entladungsstöße, die mit dem Idealapparat erzeugt, durch eine Gundelachröhre von 7 Wehnelt bei 30 M.-A. Belastung hindurchgeschickt wurden. Auf der Originalplatte lassen sich etwa 12 Einzelstöße auszählen. Die ersten drei und die beiden letzten Stöße ergeben besonders geringe Schwärzung, im übrigen nimmt die Schwärzung des Keilbildes und die dargestellte Stufenzahl etwa bis zum sechsten Stoß zu und in gleicher Weise gegen das Ende der Einzelentladung hin ab. Das Bild der Silberstreifen verhält sich wieder entsprechend dem der Aluminiumtreppe.

Je nach Wahl des Härtegrades der Röhre sehen wir auch die stärkste Schwärzung am Ende der Einzelentladung. Jedenfalls läßt sich auch beim Gleichrichtersystem ein verschiedener Härtegrad der Einzelstöße nicht nachweisen, und sicher liegen die energiereichsten Stöße gerade bei diesem System in der Mitte oder gegen Ende des einzelnen Stromimpulses, keinesfalls an seinem Anfang.

Es wäre wissenschaftlich natürlich hochinteressant, die Frage weiter zu verfolgen und mit exakteren Methoden zu überprüfen. Vielleicht finden wir dann sogar das Gegenteil der Dessauerschen Behauptung, daß nämlich gerade in jenen Teilstößen die relativ größere Menge

---

[1]) Näheres siehe Münchener med. Wochenschrift 1913, Nr. 9.

Digitized by Google

von weichen Strahlen enthalten ist, die das längste Treppenbild zeichnen. Hier Aufklärung zu bringen, ist natürlich Sache der Physiker.

Vorläufig wollen wir also von dieser Frage ganz absehen. Es genügt festzustellen, daß Dessauers Beweisführung irrig ist. Was er, ohne es zu wollen, bewiesen hat, ist nur die altbekannte Tatsache, daß die Teilstöße der einzelnen Entladung verschiedene Intensität besitzen.

Ob nun die ersten, die mittleren oder die letzten Teilstöße die größere Intensität besitzen, das hängt von dem System des Röntgenapparates und der Art des Unterbrechers ab. Bei der „Einschlagunterbrechung" besitzt wohl der erste Teilstoß häufig die größte, alle folgenden unverhältnismäßig geringere Energie. Beim System der Wechselstrom-Gleichrichter (Dessauer hat, wie gesagt, dieses für seinen Apparat benutzt) finden wir dagegen, wie theoretisch zu erwarten ist, die energiereichsten Teilstöße etwa in der Mitte der Einzelentladung, ja bei manchen Röhren sogar jenseits der Mitte, mehr dem Ende zu.

Also selbst, wenn wir aus der Zahl der abgebildeten Treppenstufen auf die Strahlenqualität schließen dürften, wäre Dessauers Theorie, soweit er sie in die Praxis umgesetzt hat, irrig. Denn meine ausgedehnten Untersuchungen zeigen, daß beim Wechselstrom-Gleichrichtapparat die mittleren, häufig sogar die jenseits der Mitte einer Entladung auftretenden Teilstöße die größere Stufenzahl durchdringen. Es vernichtet somit der Apparat Dessauers einerseits jene Teilstöße gar nicht, die uns besonders weiche Strahlung liefern sollen und ergibt andererseits keine größere Energie — möglicherweise sogar geringere — als andere Wechselstrom-Gleichrichtapparate pro Zeiteinheit.

Ich weiß, daß mit meinen Ausführungen die Frage nicht erledigt ist. Es schien mir aber doch notwendig, einer meiner Ansicht nach falschen Theorie entgegenzutreten, die, von einem Fachmann ausgesprochen, dem Mediziner[1]) neue wichtige Bahnen zu eröffnen scheint.

Als Hauptergebnis meiner Versuche resümiere ich: Ob die verschiedenen Härtegrade der Röntgenstrahlen, aus denen sich das durch den einzelnen Stromimpuls erzeugte Strahlengemisch zusammensetzt, gleichzeitig oder nacheinander von der Röntgenröhre ausgesandt werden, läßt sich mittels der von Dessauer geschilderten Methode überhaupt nicht feststellen. Das von mir angewandte Verfahren scheint eher dafür zu sprechen, daß jeder Teilstoß im Prinzip das gleiche Strahlengemisch enthält. Erst die weitere Forschung wird hier aber entscheiden können. Auf jeden Fall ist die Behauptung Dessauers, daß der harte Strahlenanteil der Emission einer Röntgenröhre der Hauptsache nach im Anfange der einzelnen Strahlenimpulse entsteht, durchaus unbewiesen. Ganz besonders unwahrscheinlich ist es, daß dieser Satz für Wechselstrom-Gleichrichtapparate Gültigkeit hat. Denn hier finden wir die energischsten Teilstöße etwa in der Mitte der Strahlenemission. Hiernach erscheint es endlich auch sehr zweifelhaft, ob es für die Praxis ratsam ist, nur den „allerersten" Teil der einzelnen Entladungsstöße eines Wechselstrom-Gleichrichtapparates in die Röhre zu senden.

---

[1]) Anmerkung bei der Korrektur: Diese Befürchtung war berechtigt. In der Zwischenzeit hat bereits Schnée in Bd. 17, Heft 5 der Ztschr. f. physik. und diätet. Therapie in einer „Zur Technik der Tiefenbestrahlung" betitelten Arbeit die Dessauerschen Ausführungen rekapituliert.

Digitized by Google

Digitized by Google

Digitized by Google

Gabriel van Schouwen †.

Am 13. April starb im Krankenhaus zu Groningen Dr. Gabriel van Schouwen, Röntgenolog in Heerenveen. Mit ihm ist einer jener Männer von uns gegangen, deren die Welt bedarf. Große Arbeitskraft, Hingebung, scharfer Verstand und ein goldenes Herz, alle diese Eigenschaften konnte er die seinen nennen, und die vielen Tränen, die an seinem Grabe geweint wurden, bewiesen, wie sehr dieser edle Arzt allen fehlt, die ihn gekannt haben. Ich selber verliere in ihm einen aufrichtigen treuen Freund und Berater.

Dr. G. van Schouwen ward am 14. Oktober 1863 in Goudswaard geboren. Er studierte in Leiden und bestand 1892 das Ärztexamen. Er ließ sich in Heerenveen nieder, promovierte 1896 in Freiburg mit einer Dissertation „Behandlung von Angiomen", verheiratete sich kurz darauf und blieb bis zu seinem Tode in Heerenveen.

Er fand, trotz seiner ausgedehnten Praxis, noch Zeit, sich auf sozialem Gebiet nützlich zu machen. Viele Vereine betrauern in ihm ein eifriges Vorstandsmitglied, oder einen Stifter.

Auf die Dauer konnte sein gewohnter Wirkungskreis seinen arbeitsamen und strebenden Geist nicht befriedigen. Die Entdeckungen von Röntgen und Finsen gewannen mehr und mehr an Bedeutung für die ärztliche Praxis. Hier lag ein Feld wissenschaftlicher Arbeit brach, dessen Zukunft nicht zu übersehen war. Kann es Wunder nehmen, daß sein vorausschauender Geist hier eine Betätigung fand. Vor ungefähr sieben Jahren schaffte er sich eine Röntgeninstallation als Hilfsmittel bei der Diagnostik und wissenschaftlichen Untersuchung an. Schon damals auf breiter Grundlage, aber doch noch sehr einfach im Vergleich mit der jetzigen Einrichtung. Nach und nach, je nachdem unsere Kenntnisse sich erweiterten und die Wissenschaft neue Erfindungen machte, dehnte die Einrichtung sich aus. Immer wieder wurden die neuesten Erfindungen angeschafft. Immer wieder ward ergänzt, wo sich ein Mangel fühlbar machte. Weder Kosten noch Opfer wurden gescheut. Nach einem Jahre kam die erste Finsenlampe — eine einzige —, sowie die erste Röntgenlampe, die nicht zu übersehende Folgen und Erweiterungen nachzog. Es galt auch hier erst einen Anfang zu machen. Im Zusammenhang mit der Röntgentherapie wurde das Bedürfnis fühlbar. Die Lampe wurde also bestellt. Ich war dabei, als diese ankam. Es gibt Eindrücke, die niemals verwischt werden. Ich weiß nicht mehr genau, was gesprochen wurde, aber stets wird mir bewußt bleiben, welchen tiefen Eindruck dieser Mann in jenem Augenblick auf mich machte. Er setzte mir die Gründe seiner Arbeit auseinander und knüpfte daran einige Bemerkungen über seine Pläne. Er sprach mit mir voller Schlichtheit, aber auch voller Liebe und Hingebung für seine Kranken und seine Wissenschaft. Seine Begeisterung für den neuen Apparat und das viele Gute, das er damit zu erreichen hoffte, war treffend. Ich gewann die Überzeugung, daß er noch viel Großes und Gutes zustande bringen würde. Nicht lange nach der ersten Lampe kam ein Agregat von vier Lampen, später ein zweites von vier. Eine Ausdehnung der Räumlichkeiten schloß sich daran. Das vorige Jahr brachte eine neue Maschine mit Zubehör zur Elektrizitätserzeugung.

Seine Einrichtung wurde eine der besten des Landes.

Er kam durch diesen Teil der ärztlichen Praxis mit einer eigentümlichen Art von Kranken in Berührung, den Lupusleidenden. Er lernte die Nöte dieser Patienten kennen, und die Schwierigkeiten, die sich aus ihrem Verkehr in der Gesellschaft ergeben. Sein tätiger Geist ließ auch hier einen Weg finden, der seine Liebe für die Kranken erwies. Die Stiftung von „Violetta", eines Heims für arme Lupusleidende, war einer der schönsten Taten seines Lebens. Strenge Beschränkung auf das Nötige im Verein mit Hygiene, Häuslichkeit und Zweckmäßigkeit werden hier gefunden. Kein Wunder, daß er selbst stolz darauf war.

Vor einigen Monaten wurde er zum Direktor einer Röntgeneinrichtung im Diakonissenhause zu Leeuwarden, ganz neu durch ihm eingerichtet, ernannt.

Jetzt standen die beiden Röntgeneinrichtungen und die Finseneinrichtung mit der dazugehörigen „Violetta", unter seiner Leitung. Die allgemeine Praxis hatte er niedergelegt. Mit allen seinen Kräften wollte er sich seiner geliebten Wissenschaft widmen.

Es sollte leider anders kommen. In der vollen Kraft seines Lebens ist er seinem Wirkungskreis entrissen, mit sich ins Grab nehmend seine Ideale und Pläne für die Zukunft. Sein arbeitsamer und elastischer Geist stand niemals still, aber er arbeitete unermüdlich weiter auf dem eingeschlagenen Wege. Viel wäre noch von ihm zu erwarten gewesen. Es hat nicht sollen sein.

Ein früher, allzu früher Tod hat der Wissenschaft einen vorzüglichen Diener, uns einen guten Freund genommen.

H. A. Veltman.

Digitized by Google

Correspondenzen[1]).

Zu H. Bordiers Referat: Biochemische Strahlenwirkung mit besonderer Berücksichtigung der Röntgenstrahlen.

Von Dr. Gottwald Schwarz.

In dem sehr interessanten Aufsatze findet sich (Fortschritte XX, 2, S. 208) eine sachlich unrichtige Stelle, die korrigiert werden muß. Bordier sagt: „aber sie (die Röntgenstrahlen) haben gar keine Wirkung auf die Lösungen von Quecksilbersalzen, die durch die ultravioletten Strahlen unzweideutig beeinflußt werden.

Bordier scheint die von mir gefundene Wirkung der Röntgenstrahlen auf Sublimat-Amonoxalatlösung (Edersche Flüssigkeit), ebenso wie das darauf basierende Meßverfahren nicht zu kennen.

Diese Reaktion ist neben der Jodoformspaltung die einzige anorganisch-chemische der Röntgenstrahlen und nebenbei eine sehr empfindliche Reaktion.

Bordier muß diesen Teil seines Referates und die dort gezogenen Konklusionen umändern.

Der Allgemeine Deutsche Versicherungsverein A.-G. Stuttgart, hat in seinen Unfallversicherungsbedingungen für Ärzte folgenden Passus aufgenommen:

Gelten Schädigungen durch Röntgenstrahlen als Unfall?

Der Verein betrachtet Schädigungen, welche die Ärzte durch Arbeiten mit Röntgenstrahlen erleiden, als Unfall; die betreffenden Ärzte haben die gleiche Prämie wie die Chirurgen zu zahlen. Es ist sehr zu begrüßen, daß die Gesellschaft sich auf den Standpunkt des IX. Kongresses der Deutschen Röntgengesellschaft 1913, woselbst dieses Thema verhandelt wurde, gestellt hat.

Anfrage:

Die Röntgentherapie liegt in meiner Hand. Zu meiner Hilfe habe ich eine gut ausgebildete Röntgenassistentin, die nach meinen Angaben, aber zum Teil ohne meine persönliche jederzeitige Anwesenheit die Bestrahlung durchführt. Versichert bin ich bei einer bekannten deutschen Gesellschaft, und zwar habe ich für die Röntgentherapie eine besondere Versicherungssumme von 50 Mark zahlen müssen. Wie verhalten sich gegebenenfalls die Versicherungsgesellschaften, wenn im Verlauf der Bestrahlung Schädigungen, Verbrennungen usw. entstehen? Werde ich für Schädigung durch meine Gehilfin haftbar gemacht? Treten die Gesellschaften mit der Versicherung dann für mich ein oder gilt es als Fahrlässigkeit, daß ich nicht selbst dauernd anwesend bin? Welcher Weg ist der geeignetste, um den Röntgenassistenten und eventuell den Direktor der Klinik, auf dessen Anordnung die Bestrahlung durch die Röntgenassistentin geschieht, vor Regreßansprüchen zu schützen? Die Klinik als solche kann nicht versichert werden, da anscheinend der Staat keine Mittel dazu bewilligt.

Da die Frage der Haftpflichtversicherung für die Röntgenologen von weittragender Bedeutung ist, so ersucht die Redaktion diejenigen Herren, welche über Erfahrungen auf diesem Gebiete verfügen, um Einsendung einschlägiger Mitteilungen.

Bücherbesprechungen.

Albers-Schönberg, Die Röntgentechnik. Handbuch für Ärzte und Studierende. Vierte Auflage, bearbeitet von Prof. Dr. Walter, Prof. Dr. Albers-Schönberg, Zahnarzt Hauptmeyer, Oberstabsarzt a. D. Dr. Drüner, Dr. F. M. Groedel. Format 28×18 cm. Umfang VIII, 733 Seiten. Mit 342 Abbildungen im Text, 17 Tafeln und einem Situationsplan. Preis 23 Mark broschiert, 25 Mark in Leinwand gebunden. Hamburg, Lucas Gräfe & Sillem. 1913.

---

[1]) Seitens der Redaktion der Fortschritte auf dem Gebiete der Röntgenstrahlen ist eine **Auskunftsstelle** für alle auf die Anwendung der Röntgenstrahlen sich beziehenden Angelegenheiten eingerichtet worden. Fragen medizinischer, physikalischer oder technischer Art werden beantwortet und, soweit dieselben von allgemeinem Interesse sind, unter dieser Rubrik publiziert. Alle Anfragen sind direkt an die Redaktion Prof. Dr. Albers-Schönberg, Klopstockstr. 10, Hamburg, zu richten.

Digitized by Google

Th. Christen: Messung und Dosierung der Röntgenstrahlen. Fortschritte auf dem Gebiete der Röntgenstrahlen, Ergänzungsband 28. Verlag von Lucas Gräfe & Sillem, Hamburg. Preis 12 Mark.

Das Buch stellt weniger ein Lehrbuch als vielmehr eine kritische Studie über die verschiedenen, bisher zur Messung und Dosierung der Röntgenstrahlen vorgeschlagenen Verfahren dar. Es begnügt sich nämlich nicht mit einer einfachen Beschreibung dieser verschiedenen Verfahren, sondern untersucht stets ihre mathematischen Grundlagen und hält auch gegebenenfalls mit kritischen Bemerkungen und Verbesserungsvorschlägen nicht zurück. Unter diesen Umständen eignet sich das Buch natürlich nicht für Anfänger; wohl aber wird der fortgeschrittene Röntgenologe reiche Anregung und vielfache Belehrung darin finden, wenn er auch nicht in allen Punkten dem Verfasser beizustimmen vermag. Immerhin dürften sich aber diese Meinungsverschiedenheiten zumeist nur auf nebensächliche Dinge beziehen; denn, soweit es sich um die mathematischen Grundlagen des in Frage kommenden Gebietes handelt, scheinen die Darlegungen des Verfassers kaum anfechtbar zu sein, und schon deswegen muß das Buch als ein unentbehrlicher Leitfaden für jeden therapeutisch arbeitenden Röntgenologen bezeichnet werden.

Walter (Hamburg).

Internationale Fachliteratur.

a) Vereine und Kongresse.

XV. Versammlung der Deutschen Gesellschaft für Gynäkologie 14.—17. Mai 1913 in Halle a. S.

Originalbericht
von
Dr. **L. Prochownick**, Hamburg.

Wir hatten gebauet
Ein stattliches Haus.

Nur wer die ganze Entwicklung der neuzeitlichen Gynäkologie seit den siebziger Jahren des vergangenen Jahrhunderts mitdurchlebt hat und — wenn auch ganz bescheidentlich — an dem operativ technischen Auf- und Ausbau selbst beteiligt gewesen ist, kann die Tragweite des Umschwunges verstehen und würdigen, der sich jetzt vollzieht, und deutlich aus den Verhandlungen des heurigen Gynäkologenkongresses herauskristallisiert.

Nachdem kaum ein Menschenalter bis zu einer fast beispiellosen Vollendung operativen Könnens gegenüber den größten und kompliziertesten Gewächsen, gegenüber den schwersten Folgen entzündlicher Vorgänge und vor allem gegenüber dem Erzfeinde der Generationsorgane, dem Karzinom und Sarkom vergangen ist, kommt dieser Bau durch die Wirkung einfacher Komponenten des Lichtes, durch Strahlungsvorgänge in und aus Naturkörpern, ins Wanken. Völlig veränderte Perspektiven eröffnen sich dem Heilung erstrebenden Arzte. Wenn auch nicht eine Abwendung von den Höhen der Technik, so doch eine Verminderung ihrer Ausübung und ein Rückwandern in die Ursprungsgebiete der allgemeinen, besser gesagt der inneren Medizin sind die Folge.

Werden wir auch erst nach zwei Jahren, wenn in Berlin die Strahlentherapie das Hauptthema des Kongresses bildet, mehr Klarheit gewinnen, welche Strahlenarten der frauenärztlichen Heilkunst die zuverlässigsten Dienste leisten, so konnte man doch unschwer einige Richtlinien schon jetzt erkennen.

Die X-Strahlenbehandlung der Myome wurde ganz durchgängig schon als fait accompli betrachtet! Die Großredner — sit venia verbo — behandelten sie fast nur à propos. Von allen Seiten wurden die Erfolge durch kleinere und größere Zahlenreihen bestätigt und fast einmütig ein allmählicher Übergang von der ursprünglichen (Hamburger) Technik zu der Freiburger betont. Technisch trat besonders der Vorschlag von H. Meyer, Kiel, in den Vordergrund, der das Problem bei dem notwendigen Kreuzfeuer doch Röntgenenergie zu sparen, dadurch zu lösen versucht hat, daß er bei unveränderter Blende die Röhre langsam über das ganze Bestrahlungsfeld schwingen läßt. Bei nur zwei Einstellungen wird so

Digitized by Google

eine homogene, in der Tiefe völlig genügende, Wirkung geschaffen mit nur einem Fünftel des Freiburger Energiebedarfes.

Gauß weist neben dem physikalischen auch noch auf den chemischen Einfluß der X-Strahlen hin, weil auch durch Arm- und Beinbestrahlung (ohne diejenige des Leibes) Stillstand von Blutungen, die nicht auf Myomen beruhten, erzielt worden ist. In ähnlicher Weise ist dies auch durch Cholineinspritzungen gelungen, und da Cholin in beträchtlicher Menge in der Schilddrüse vorkommt, so liegt darin ein Hinweis, auch mit Schilddrüsenpräparaten Blutungen zu bekämpfen. Gauß bespricht ferner die Behandlungen von Myomen und Metropathien durch Kombination von X-Strahlen mit Mesothorium, bei der das Metall nach seiner Ansicht am besten nicht von der Bauchwand, sondern von der Scheide her zur Wirkung gebracht wird; ihm anschließend berichtet Kinski (gleichfalls Freiburg) über das letzte Hundert von Bestrahlungen. Von denselben betrafen 72 Mesothorium in Verbindung mit X-Strahlen, bei Frauen von 20—52 Jahren, mit Hämoglobingehalt bis zu 18 Prozent herunter und mit submukösen Geschwülsten, die bereits durch einen geöffneten Muttermund hindurch getastet werden konnten. Bei 30 Patientinnen ist nur Mesothorium zur Verwendung gelangt (14 Myome, 16 Metropathien). Bei allen Frauen der gleiche, zum Teil bereits gesicherte, zum Teil im Werden begriffene Erfolg. (Dem sogenannten „Röntgenkater" wird ein „Mesothorkater" zur Seite gestellt, mit denselben Erscheinungen, nur daß bei letzterem auch mehrfach ansteigende Temperatur mit spontanem Abfall beobachtet wurde.)

Voigts, Dresden, will an Stelle der X-Strahlen nur Mesothorium setzen (Intrauterin oder Zervikal oder Vaginal, ev. auch Uterin und Vaginal zusammen), hat aber mit Erfolg bisher nur bei Metropathien und Adnextumoren gearbeitet.

Das Hauptinteresse bildete aber die Krebsbehandlung!

Auf dem tastenden Wege der Erfahrung an Menschen und dem gleichzeitig kühner betretenen des Experimentes, hat nach dem Bericht Krönigs die Freiburger Schule zunächst die Verwendbarkeit der harten, stark gefilterten X-Strahlen in noch vier- bis fünfmal höherer Dosis als bei der Myombehandlung, als spezifisch auf die Krebszelle wirkend, ohne Schädigung der Neben- und Nachbargewebe, erwiesen.

Man konnte aber mit diesen hohen Dosen nicht, wie erwünscht, nahe genug an die erkrankten Organe herankommen, weil bei vaginaler Anwendung stets die tangentiale Wirkung fehlt. An deren Stelle wurde das Mesothorium in stark filternden Kapseln, Blei, Silber, Gold, Platin (je schwerer das Metall, um so weniger dick braucht das Filter zu sein), in die Körperhöhle eingeführt. Nun mußte auch für dieses wiederum erst erforscht werden, welche Strahlen biologisch-spezifisch auf die Krebszellen wirken. Es ergab sich experimentell, daß nur die sonst wenig beachteten γ-Strahlen, und von diesen auch nur die harten die wirklich spezifischen sind. Daraus folgt die Notwendigkeit stärkster Filtration, um nicht nur die schädlichen α- und β-Strahlen, sondern auch die nutzlosen weichen γ-Strahlen auszuschalten. Da diese Strahlen nur 1 Prozent der gesamten Mesothoriumbestrahlung bilden, so kann man daraus schließen, daß nur mit viel Material und langem Zeitaufwand eine spezifische Tiefenwirkung erzielbar ist.

Diesen erst nach und nach gewonnenen Ergebnissen der Forschung entspricht im allgemeinen der Aufschwung der Heilresultate beim Krebs. Ohne Filterung oder bei schwacher waren die Resultate ungenügend, sogar schlecht (zwar oberflächliche Verschorfung, aber Verschlimmerung in der Tiefe). Erst bei besserer, immer stärkerer Filterung konnte — zunächst lediglich mit X-Strahlen — bei 21 Frauen Heilung und Rückfallsfreiheit von 1—5 Jahren erzielt werden. Mit dem Einsetzen der Mesothoriumbehandlung intravaginal, kombiniert mit X-Strahlen äußerlich, wurde bei 56 Frauen eine schnellere und anscheinend viel tiefer gehendere Heilung erzielt.

Gauß bestätigt und erweitert den Krönigschen Bericht für die bösartigen Neubildungen und spricht sich auch für die gemeinschaftliche Anwendung von X-Strahlen und Mesothorium aus.

Digitized by Google

Bumm, Berlin, der als erster Redner die Verhandlung eingeleitet hatte, wies darauf hin, daß für die Gynäkologie im Gegensatz zur Behandlung der Hautkrebse erst mit der Tiefenverwendung härtester Strahlen die Möglichkeit, etwas zu schaffen, gegeben war. Bisher auch, vorwiegend wenigstens, kombiniert mit X-Strahlen und Mesothorium arbeitend, hat er zunächst die Operabilität der Krebse durch Sklerosierung (nach Beispiel der Franzosen) aufgebessert; dann aber immer weiter gehend, ist es ihm ohne Operation gelungen, mehrere Portiokarzinome, besonders aber solche der Scheide und der Harnröhre zur völligen klinischen Ausheilung zu bringen. Bei einigen nachher herausgeschnittenen Krebsen sind allerdings ganz in der Tiefe noch Ansiedlungen von Karzinomzellen nachgewiesen worden. Dieser Befund, sowie einige unangenehme Erfahrungen durch ungenügende Technik, besonders der Filterung, im Beginn der Behandlung, mahnen zur Vorsicht. Bumm erläutert seine Beobachtungen durch schematische Zeichnungen und (epidiaskopische) Vorführung mikroskopischer Präparate.

Döderlein, München, schließt sich Krönig und Bumm in Auffassung und Bewertung der kombinierten Röntgen-Mesothorium-Therapie an, und erhärtet seine Erfolge durch zahlreiche mikroskopische Lumière Diapositive, die das allmähliche Umwandeln des Krebsgewebes zu einem gänzlich harmlosen Granulations- und Narbengewebe Schritt um Schritt vor Augen führen. Auch er hält die harten X- und γ-Strahlen für das Spezifikum und ist überzeugt, daß bei genügend langer Behandlung auch die letzten Krebszellen in der Tiefe nicht widerstehen können. Irgendwelche Schädigungen der gesunden Nachbargewebe sind bisher, wie gleichfalls an mikroskopischen Bildern nachgewiesen wird, nicht eingetreten. Die Behandlung beeinflußt nur das Krankhafte! Die bisher beobachteten Schädigungen sind nur Lehrgeld für noch nicht vollendete Technizismen und können nicht als dauernde bezeichnet werden. Jeder sollte daran mitarbeiten, durch weitere Verbesserung der Technik diese Nebengefahren vermeiden zu helfen.

Diese Ergebnisse der Kliniken von Berlin, Freiburg und München werden durch einige weitere Mitteilungen ergänzt. Krömer, Greifswald, hat mit kombinierter Behandlung (X-Strahlen + Mesothorium) vorläufig nur bei nicht operablen und rückfälligen Krebsen befriedigende Resultate gezeitigt; einmal freilich bei noch ungenügender Technik eine nekrotische Ausstoßung erlebt. Er empfiehlt zur Unterstützung Trinkkuren mit Mesothorium-X (wie die Chirurgen).

Klotz, Tübingen, hatte mit reiner Tiefenbestrahlung bei Krebs gute Ergebnisse, fand aber bei der Sektion noch Krebsreste in der Tiefe, er schlägt vor, diese durch chemische Wirkung sogenannter tumoraffiner Stoffe unschädlich zu machen durch intravenöse Einspritzung von Schwermetallen (z. B. Silber). In ähnlicher Weise hat Seeligmann, Hamburg, ein schweres Rezidiv eines Ovarialsarkoms mit Metastase in der Wirbelsäule durch Kombination von X-Strahlen und Arsazetin intravenös geheilt. Heimann, Breslau, hat zwei imperable Krebse mit Mesothorium + Röntgen, Adler, Wien, acht solcher Fälle mit Mesothorium allein hergestellt. Wanner, Düsseldorf hat einen besonders schweren Fall von Krebs durch kombinierte Behandlung zur völligen Ausheilung gebracht und bemerkt dabei, daß die Art der Behandlung nicht, wie erwartet, auf die Bakterienflora des Geschlechtsapparates vernichtend, sondern eher sie vermehrend eingewirkt hat. G. Klein, München, schlägt unter voller Anerkennung des bisher Erreichten vor, zunächst doch noch die einfachen und beginnenden Fälle zu operieren und die X-Strahlen und Mesothorium-Behandlung für die aussichtslosen oder rückfälligen Erkrankungsformen zu reservieren.

Ohne auf kurze Bemerkungen und Berichte aller einzelnen Diskussionsredner noch einzugehen, ergibt sich, daß für die nächste Zeit die Tiefenbestrahlung und die Mesothorium-Behandlung, entweder jede für sich allein oder kombiniert, auf das genaueste von allen Seiten weitergeprüft werden müssen. Sicherlich bereitet sich durch sie ein Umschwung in der Behandlung von Geschwülsten gutartiger und was noch viel wichtiger ist, bösartiger Natur vor, von dem sich auch hoffen läßt, daß er noch viel mehr Kranke zur Gesundung führt, als es uns mit den noch so technisch vollendeten Operationen möglich gewesen ist.

Digitized by Google

Wenn zurzeit die wirtschaftliche Seite dieser Heilbestrebung noch die schwierigste ist, so hat sich auf dem Kongreß auch dafür bereits der Anfang einer Besserung bemerkbar gemacht, indem die beteiligten Gesellschaften durch ihren Vertreter erklären ließen, daß sie auch den kleineren Betrieben durch leihweise Überlassung des Materials entgegenzukommen bereit seien. (Es hat sich ja immer gezeigt, daß für die einmal gestellte Aufgabe, allen Betroffenen helfen zu können, der Weg gefunden worden ist.)

Eine ausgesprochene Kritik wurde nicht geübt!

Angesichts des teils rückhaltlosen Anschlusses von München, teils offenen, wenn auch vorsichtigeren von Berlin, an die Freiburger Bestrebungen, die bösartigen Neubildungen des Tractus genitalis ohne Operation zu heilen, konnte sie von Niemandem, der nicht selbst mitgearbeitet hatte, unternommen werden.

Die natürliche Reservatio mentalis, Dauerheilungen von fünf Jahren mindestens abzuwarten, brauchte kaum ausgesprochen zu werden. Zunächst die folgenden zwei Jahre weiter zu schaffen, war eine gegebene, stillschweigende Parole.

Die Dosierung, beim Karzinom für Röntgenstrahlen kombiniert mit Mesothor zwischen 1927 und 8500 x und zwischen 3500 und 13720 Milligrammstunden, hingegen bei Myom und Metropathien für alleinige Mesothoranwendung zwischen 1320 und 6580 Milligrammstunden, zeigt so weitgehende Schwankungen, daß gleichfalls nur ein abwartendes Urteil möglich ist.

Wissenschaftlicher Abend im Allgem. Krankenhause St. Georg am 18. April 1913.

Tüngel: Ein Fall von **lymphatischer Leukämie.** Im Blutbild bei 212000 weißen Blutzellen, 92,3% Lymphozyten und neben anderen Jugendformen nur 2,3 polynukleäre Leukozyten. Tumoren am Hals, auf der Zunge in der Achselhöhle, im Abdomen und der Leistenbeuge. Kopfwärts werden die Tumoren stärker und größer. — Mit der Abderhaldenschen Versuchsanordnung baut das Serum des Patienten Sarkome ab. (Versuch von Bornstein.) Therapeutisch soll neben Röntgenbestrahlung und Arsen auch ein Versuch mit Benzol gemacht werden.

Ritter demonstriert acht Kinder mit **Mikrosporie** des behaarten Kopfes, bespricht die Differentialdiagnose anderen Dermatomykosen gegenüber und kommt an der Hand von drei epilierten Köpfen auf die Geschichte und die Technik der Radioepilation zu sprechen.

In der Diskussion geht Lewandowsky auf die zwei Arten der Mikrosporie enger ein und bespricht Tier- und Menschenpathogenität unter Demonstration von Kulturen. Er lobt auch die Röntgenmethode zum Epilieren, schließt dann aber zur eigentlichen Desinfektion tägliche Waschungen mit 10% Jodtinktur an.

Iversen zeigt einen Mann, der sich vor drei Wochen in die rechte **Schläfe geschossen hat.** Drei Tage nach dem Schusse fand sich außer der reaktionslosen Einschußöffnung: Parese der linken Extremitäten, Ptosis rechts, Protursio und Unbeweglichkeit des rechten Bulbus und reaktionslose Pupille. Links: Abduzensparese, mittelweite, träge reagierende Pupille. Ferner fand sich beiderseits Stauungspapille, links Hemianopsie und Fehlen des linken Bauchdeckenreflexes. Differentialdiagnostisch kam in Frage: Durchschießung der Nervenstämme des rechten Auges oder Druckwirkung eines an der rechten Hirnbasis gelegenen Hämatoms oder Abszesses. Nach der Röntgenaufnahme liegt das Geschoß im rechten Schläfenlappen. Da weder Fieber noch vermehrter Leukozytengehalt in der unter dem Druck von 420 mm stehenden, leicht blutig gefärbten Lumbalflüssigkeit bestand, wurde der Abszess ausgeschlossen und ein intrakranielles Hämatom angenommen, daneben aber auch angenommen, daß der rechte Tractus opticus direkt durchschossen ist. Daraufhin wurde mit gutem Erfolge eine Schwitzkur eingeleitet. Jetzt sind die Lähmungserscheinungen der linken Extremitäten und des linken Auges geschwunden und fast auch schon die Stauungspapillen, die übrigen Lähmungen und die Hemianopsie bestehen fort

Diskussion: Lüttge geht kurz auf die lokaldiagnostischen Verhältnisse des Falles ein. Erwähnung verdiene die erhebliche Herabsetzung der Sehnenreflexe auch an der linken, leicht paretischen Körperseite, die Veranlassung gegeben habe, eine starke Erhöhung des intraduralen Druckes anzunehmen. Durch die Lumbalpunktion wurde dann ein Druck von 420 mm nachgewiesen. Burk glaubt, die Bewegungsbeschränkung des linken Bulbus nach links anstatt durch eine Abduzensparese durch eine Blicklähmung erklären zu können, welche auf dem rechten Auge infolge der totalen Ophthalmoplegie nicht nachzuweisen ist. Demnach wäre auch die Schädigung in einer Störung in der rechten Hirnhälfte zu suchen. Hamburger Ärzte-Correspondenz 1913, Nr. 17.

Digitized by Google

b) Journalliteratur.

Münch. med. Wochenschrift 1912. Nr. 42, S. 2287.

James: **Besonders große Tiefenleistungen eines Röntgenapparates für Tiefenbestrahlungen.** Hinweis auf den Spezialtiefenbestrahlungs-Röntgenapparat von R. G. & Sch., der mit einem Rhythmenunterbrecher arbeitet. Es ist möglich, bereits in 8 Minuten 24 Sekunden bei einer Belastung von 4 M.-A. 14 x unter einem 3 mm-Aluminiumfilter auf der Haut zu erreichen. Entfernung Fokus—Haut 15 cm, 10—12 Wehnelthärte. Das bedeutet eine Leistung, wie sie von keinem der bisher bekannten Apparate geleistet wird.

S. 2284. Rübsamen: **Beitrag zur Kasuistik des kongenitalen Ulnadefektes.**

Nr. 43, S. 2334. Kretschmer: **Röntgenologischer Nachweis diätetischer Beeinflussung der Darmperistaltik.** Es wurde ein und derselben Person im Zwischenraum von einigen Tagen je eine Bi-Mahlzeit gegeben, das einemal kurze Zeit nachher eine reizlose blanke Diät, das zweitemal eine schlackenreiche grobe Kost. Hier ließ sich nun der Einfluß der verschiedenen Diät auf die Darmperistaltik röntgenologisch nachweisen. Nach 6 Stunden war bei grober Diät das eingenommene Kontrastmittel ebenso weit wie bei reizloser Diät nach 20 Stunden. Nach 30 Stunden war der Unterschied wohl noch vorhanden, aber nicht mehr so eklatant. Dem Einflusse der verschiedenen Nahrung unterliegen demgemäß in erster Reihe auch der Dünndarm und die oberen Kolonpartien.

Nr. 49, S. 2672. Dessauer und Küpferle: **Bewegungsaufnahmen des Herzens mit Röntgenstrahlen.** Verfasser konstruierten eine Plattenwechselmaschine, mit der es möglich ist, in 1,2 Sekunden sechs Aufnahmen zu machen mit Abständen von ca. 0,2 Sekunden, wobei die Bewegung der Platten selbst jedesmal im richtigen Augenblick das Aufleuchten der Röhre und die Folge der nächsten Platte auslost. Eine jede Platte sorgt selbsttätig für das Nachfolgen der weiteren und das Schließen des Stromkreises. Trotz seiner Kompliziertheit arbeitet der Apparat gut, wie aus einer großen Reihe von Aufnahmeserien des Herzens und des buccopharyngealen Schluckvorganges sich erweisen ließ. Um zu konstatieren, in welche Phase der Herztätigkeit die einzelnen Bilder fielen, wurde gleichzeitig eine Karotiskurve auf einem Kymographion aufgenommen. Auf dem letzteren rotierte gleichzeitig mit dem Russtreifen ein Filmband hinter einem mit Schlitz versehenen Bleidiaphragma. Jedes Aufleuchten der Röhre markierte sich als Bild des Schlitzes auf dem Film, so daß man danach genau die Pulsphase der einzelnen Aufnahmen erkennen konnte. Die Ergebnisse dieser neuen Methodik sind noch nicht ganz klar, erbieten aber gute Perspektiven.

Nr. 50, S. 2714. Stierlin und Schapiro: **Die Wirkung von Morphium, Opium und Pantopon auf die Bewegungen des Verdauungstraktus beim Menschen.** Da die Meinungen über die Wirkung dieser Alkaloide speziell auf den Darm noch nicht ganz geklärt sind, untersuchten Verfasser dieselbe unter ganz neuen Versuchsbedingungen, und zwar an mehreren Patienten mit Darmfisteln. Es waren dies zwei Männer und eine Frau mit hoher Dünndarmfistel, ferner je ein 4jähriger Junge und ein 40jähriger Mann mit Cöcalfistel. Außerdem stand ein Fistelhund zur Verfügung. Man konnte so die einzelnen Abschnitte des Magendarmkanales gesondert und unabhängig von den höher gelegenen Abschnitten, namentlich von dem Magen, auf ihre Motilität prüfen. Der Brei mit dem Kontrastmittel wurde also teilweise durch die Fistel direkt in den Dünn- bzw. Dickdarm gebracht und dann die Röntgenuntersuchung angeschlossen. Die Resultate waren folgende: Das Morphium wirkt auf den Magen verschiedener Menschen verschieden. Bei jugendlichen verzögert es die Entleerung mehr als bei älteren Individuen. Im Dünndarm wurde in mehr als der Hälfte der Fälle eine Verzögerung der Fortbewegung des Chymus um einige Stunden gesehen, wobei oft nur die untersten Schlingen gefüllt blieben. Auf den menschlichen Dickdarm hatte Morphium auch in großen Dosen keine sichtliche Wirkung. Prinzipiell ähnlich wirkten Pantopon und Opium. Bei chronischer Enteritis mit starker Hypermotilität bewirkte Opium eine leichte Verzögerung der Dünndarmpassage, während das Kolon bis zum Beginn der Flexura sigmoidea ungefähr gleich rasch durcheilt wurde. Die stopfende Wirkung der Opiate scheint in einer Verzögerung des zentralen Defäkationsreflexes und den dadurch bedingten verlängerten Aufenthalt des Kotes im S. romanum seine Erklärung zu finden.

Möller (Hamburg).

Physikalische Zeitschrift. Bd. 14, S. 220. 1913.

L. Mandelstam und H. Rohmann: **Reflexion der Röntgenstrahlen.** Die Verfasser haben beobachtet, daß die von Bragg entdeckte Reflexion der Röntgenstrahlen an Glimmer dann besonders stark auftritt, wenn die Kristallplatte an der betreffenden Stelle aufgesplittert ist. Sie vermuten deshalb, daß auch die von Laue, Friedrich und Knipping aufgefundenen interferenzartigen Erscheinungen (s. diese Fortschr. Bd. 20, S. 57), wenigstens zum Teil durch Reflexion dieser Strahlen an Spaltflächen der betreffenden Kristalle zu erklären sind, die deswegen optisch noch nicht sichtbar zu sein brauchen. Die Lage der sekundären Flecke der Bilder jener Beobachter wäre dann ohne Beziehung zu den Molekülabständen und zu der Wellenlänge der einfallenden Strahlen, und ihre Intensität nur bedingt durch die

Digitized by Google

Zahl und Art der Spaltflächen. Immerhin erscheint nach dieser Theorie die hohe Symmetrie jener Bilder kaum zu verstehen, da doch diese Spaltflächen nicht eigentlich zum normalen Kristallgefüge gehören.

Verhandl. d. Deutsch. Physik. Ges. Bd. 15, S. 162—166. 1913.

E. Hupka und W. Steinhaus: **Erzeugung von Interferenzfransen durch Röntgenstrahlen. Beitrag zur Kenntnis der Natur der Röntgenstrahlen.** In der ersten Abhandlung teilen die Verfasser mit, daß auch sie — ebenso wie Barkla und Martyn (s. Fortschr. Bd. 20, S. 74) bei nahezu streifendem Auffall von Röntgenstrahlen auf Steinsalz- oder Glimmerplatten in dem dabei auftretenden, regelmäßig reflektierten Strahlenbündel ein sehr feines Streifensystem gefunden haben, dessen Streifen senkrecht zur Reflexionsebene verlaufen. Sie sehen auch diese Streifen als eine Interferenzerscheinung an und berechnen in der zweiten Abhandlung auf Grund sehr einfacher Betrachtungen aus dem Abstand der Streifen in Verbindung mit dem Molekularabstand des in Frage kommenden Kristalles für die Wellenlänge der Röntgenstrahlen die Größe $1{,}8 \cdot 10^{-10}$ cm, d. h. einen fast 10mal so kleinen Wert wie ihn Laue aus den Versuchen von Friedrich und Knipping vermittelt hat (s. Fortschr. Bd. 20, S. 56). Allerdings ist zu berücksichtigen, daß es sich bei den letztgenannten Versuchen nach Laue um eine Interferenz sekundärer, bei den hier in Rede stehenden dagegen nach der Theorie der Verf. um eine solche der reflektierten primären Röntgenstrahlen handelt. Bemerkenswert ist noch, daß die Aufnahmen der Verf. nicht bloß einen, sondern sogar zwei reflektierte Flecke aufweisen, die beide in der Einfallsebene liegen und manchmal beide das oben erwähnte Streifensystem zeigen.

Nature. Bd. 91, S. 111. 1913.

H. B. Keene: **Die Reflexion der Röntgenstrahlen.** Während Bragg bei der streifenden Reflexion der Röntgenstrahlen an Glimmer nur einen, Hupka und Steinhaus dagegen zwei reflektierte Strahlenbündel fanden (s. voriges Referat), hat Verf. sogar deren fünf beobachtet. Von ihnen war aber dasjenige, welches regelmäßig reflektiert wurde, das stärkste. Bei den anderen Bündeln handelt es sich also wahrscheinlich um ähnliche sekundäre Flecke, wie sie an den von den Kristallen durchgelassenen Strahlen zuerst von Laue, Friedrich und Knipping entdeckt wurden (s. S. 58 dieses Bandes). Tatsächlich hat auch Verf. bei seiner schräg getroffenen Glimmerplatte zugleich mit jenen reflektierten Flecken noch eine viel größere Zahl von durchgelassenen erhalten. Neben diesen sekundären Flecken trat übrigens stets auch noch eine allgemeine Schwärzung der photographischen Platte auf, die natürlich von diffuser Sekundärstrahlung herrührt.

S. 135. 1913. E. A. Owen und G. G. Blake: **Röntgenstrahlenspektra.** Die Verf. lassen ein spaltförmiges Röntgenstrahlenbündel unter fast streifendem Auffall auf die Spaltfläche eines Selenkristalles fallen. Das reflektierte Bündel besteht dann aus mehreren sehr scharfen Linien, die ungleichen Abstand voneinander haben. Es handelt sich also hier offenbar nicht um die regelmäßigen Streifensysteme, wie sie z. B. von Hupka und Steinhaus gefunden wurden (s. oben), sondern um die mehrfachen Flecke, wie sie zumal von Keene beobachtet sind (s. voriges Referat). Dem entsprechen auch die weiteren Beobachtungen der Verf., wonach sich mit der Härte der Röhre nicht der Abstand ihrer Linien, sondern nur ihre verhältnismäßige Stärke änderte Selenkristalle verschiedener Dicke geben dagegen stets die gleichen Linien.

T. Terada: **Röntgenstrahlen und Kristalle.** Verf. konnte die von Laue, Friedrich und Knipping an Kristallen auf photographischem Wege nachgewiesenen Interferenzerscheinungen der Röntgenstrahlen sogar direkt mit dem Leuchtschirm beobachten. Er benutzte dazu ein Röntgenstrahlenbündel von 0,5—1 cm Durchmesser, das von einer Müllerschen Wasserkühlröhre stammte, die mit einer 60plattigen Töglerschen Influenzmaschine betrieben wurde. Er beobachtete die Erscheinung an Borax, Alaun, Glimmer, Flußspat, Steinsalz, Rohrzucker usw. Die Dicke der Kristalle betrug zwischen 0,4 und 1 cm. Auch die reflektierten Strahlen hat Verf. auf diese Weise beobachtet; er ist aber im Zweifel, ob man hier von einer Reflexion sprechen kann, da sich nicht bloß ein reflektierter Fleck zeigte, sondern mehrere.

Comptes rendus. Bd. 156, S. 1011. 1913.

M. de Broglie: **Über die vielfachen Bilder, welche die Röntgenstrahlen nach ihrem Durchgang durch Kristalle darbieten.** Verf. beobachtete darüber folgendes: 1. bei Kristallen, die dem gleichen System angehören, ist die Lage der sekundären Flecke die gleiche, nicht aber die Stärke derselben; 2. ein Steinsalzkristall ergab bei der Temperatur des flüssigen Stickstoffs dieselben sekundären Flecke wie bei gewöhnlicher; 3. auch ein starkes magnetisches Feld, dessen Kraftlinien senkrecht zur Richtung der Röntgenstrahlen verliefen, veränderte das Interferenzbild nicht; 4. ebensowenig wurde das Bild eines Magnetitkristalles durch Anwendung eines magnetischen Feldes verändert. Durch die beiden letzten Beobachtungen ist erwiesen, daß die Strahlen, welche die sekundären Flecke erzeugen, magnetisch nicht ablenkbar, d. h. also nicht etwa sekundäre Kathodenstrahlen, sondern sekundäre Röntgenstrahlen sind, wie übrigens auch schon Friedrich und Knipping durch Absorptionsversuche gezeigt haben.

Digitized by Google

Physikalische Zeitschrift. Bd. 14, S. 317. 1913.

W. Friedrich: **Eine neue Interferenzerscheinung bei Röntgenstrahlen.** Verfasser findet, daß die Röntgenstrahlen auch in nicht kristallinen Körpern, wie Klebewachs, Paraffin, Paraffinöl, Bernstein usw., Erscheinungen hervorrufen, die anscheinend nicht anders als durch eine Beugung der Strahlen zu deuten sind. Bei der Durchstrahlung dieser Stoffe mit einem dünnen Röntgenstrahlenbündel war nämlich auf der in einigen Zentimetern Abstand dahinter aufgestellten photographischen Platte der vom direkten Strahlenkegel herrührende schwarze Fleck von mehreren sehr schwachen Kreisringen umgeben, und außerdem war auch jener Fleck selbst stets mehr oder weniger verbreitert, so daß seine Intensität nach außen hin allmählich abnahm. Verfasser vergleicht diese Erscheinungen mit den Höfen um Sonne und Mond, die ja durch Beugung des Lichtes an den Wassertröpfchen dünner Wolken entstehen, Tröpfchen, deren Durchmesser etwa das zehn- bis hundertfache der in Frage kommenden Wellenlänge ist. Ein ähnliches Verhältnis bestehe auch bei diesen Versuchen zwischen den beugenden Teilchen, den Molekülen der betreffenden Stoffe nämlich, deren Größe etwa 10^{-8} cm ist, und der Wellenlänge der Röntgenstrahlen, die man auf etwa 10^{-9} cm schätzt. Im Gegensatz zu den Versuchen mit Kristallen ergab sich hier eigentümlicherweise eine Abhängigkeit des Beugungsbildes von der Art der Antikathode der Röntgenröhre. Ferner wurde das Beugungsbild auch durch mechanische Einflüsse verändert, da z. B. bei einem Stück Wachs, das einen einseitigen Druck erfahren hatte, die Ringe nur in zwei gegenüberliegenden Quadranten sichtbar waren. Die Auslöschung erfolgte dann senkrecht zur Druckrichtung. Auffallend ist auch der ganz enorme Aufwand von Röntgenenergie, der zur Erzeugung dieser Bilder notwendig ist, da z. B. in einem Falle eine Elektrizitätsmenge von 2000 Milliampèreminuten durch die Röhre geschickt wurde und trotzdem die sekundären Ringe nur recht schwach waren.

Nature. Bd. 91, S. 161. 1913.

M. de Broglie: **Reflexion der Röntgenstrahlen und Röntgenstrahlenstreifen.** Nach Ansicht des Verfassers sind die von Laue, Friedrich und Knipping beim Durchgang der Röntgenstrahlen durch Kristalle beobachteten interferenzartigen Erscheinungen auf dieselbe Ursache zurückzuführen, wie die von Bragg u. a. bei der Reflexion der Strahlen beobachteten Flecke, denn beide Arten von Flecken zeigen eine ähnliche Verteilung und dasselbe allgemeine Aussehen. Insbesondere hat Verfasser auch in den bei den Versuchen mit durchgelassenen Strahlen auftretenden sekundären Flecken ähnliche Streifen beobachtet, wie sie von Barkla und Martyn und zugleich auch von Hupka und Steinhaus bei der Reflexion der Strahlen gefunden wurden. Bei oktaedrischem Magnetit z. B. traten mehr als 100 solcher sekundärer Flecke auf, die sämtlich parallele Streifen zeigten, und bei einem Flußspatkristall bestanden die durchgelassenen Flecke, deren Zahl ebenfalls sehr groß war, stets aus nur zwei Streifen, die sämtlich vom mittleren Fleck aus in radialer Richtung verliefen.

Heft 2270, Bd. 91, S. 213. 1913. T. Terada: **Röntgenstrahlen und Kristalle.** Im Verfolg seiner direkten Leuchtschirmbeobachtungen der beim Durchgang der Röntgenstrahlen durch Kristalle auftretenden Erscheinungen hat Verfasser gefunden, daß dadurch die von Bragg gemachte Annahme, wonach in dem Raumgitter des Kristalles diejenigen Ebenen, welche besonders reich an Molekülen sind, für streifend auffallende Strahlung als spiegelnde Ebenen wirken und so die sekundären Flecke erzeugen (s. Fortschr., Bd. 20, S. 73), bestätigt wird. Sogar die Helligkeit der einzelnen Flecke scheint mit der Zahl der in den betreffenden Ebenen liegenden Moleküle zu wachsen. Man würde also danach dieses ganze Erscheinungsgebiet wohl am treffendsten als eine „innere streifende Reflexion" unserer Strahlen zu bezeichnen haben. Auf Grund dieser Anschauung will Verfasser imstande sein, auch die Lage der sämtlichen Flecke in den Bildern von Laue, Friedrich und Knipping (s. diesen Band, S. 57) zu bestimmen, so daß demnach die daraus von Laue selbst hergeleiteten Wellenlängen hinfällig werden würden.

Physikalische Zeitschrift. Bd. 14, S. 381. 1913.

St. Landau und H. Piwnikiewicz: **Die Röntgenlumineszenz des Quecksilberdampfes.** Wird ein kleines Glaskölbchen, das etwas Quecksilber enthält, luftleer gepumpt und dann Röntgenstrahlen ausgesetzt bis auf 300—500° erhitzt, so sendet es ein bläulich grünes Licht aus. Die Stärke dieses Lichtes steigt mit der Temperatur, jedoch ist dieser Anstieg lediglich eine Folge der dadurch bewirkten Vergrößerung der Dampfdichte, denn bei ungesättigtem Dampf findet jener Anstieg nicht statt. Fremde Gase setzen diese Lumineszenz des Quecksilberdampfes herab. Das Spektrum derselben scheint kontinuierlich zu sein, doch wurde bei den betreffenden Beobachtungen nur eine verhältnismäßig kleine Dispersion benutzt, so daß die Versuche in dieser Hinsicht noch nicht entscheidend sind. Die Verfasser glauben, daß das Leuchten nicht direkt durch die Röntgenstrahlen, sondern erst durch die von ihnen in dem Quecksilberdampf erzeugten sekundären Kathodenstrahlen hervorgerufen werde.

Comptes rendus. Bd. 156, S. 686. 1913.

P. Goby: **Eine neue Anwendung der Röntgenstrahlen: die Mikroradiographie.** Verfasser zeigt, daß man die Röntgenstrahlen auch mit Erfolg zur Durchleuchtung mikroskopischer Objekte benutzen

Digitized by Google

kann, und daß dieses Verfahren bei undurchsichtigen Gegenständen einen gewissen Ersatz für das der Dünnschnitte bietet, dabei aber weniger umständlich ist als dieses und auch keine Zerstörung des Objektes erfordert. Es werden einige derartige Aufnahmen von Diatomeen, Foraminiferen, sowie auch der Vorderfuß einer Eidechse in 12—17facher Vergrößerung des Originals wiedergegeben, die allerlei interessante Einzelheiten erkennen lassen. Verfasser hat ferner für diesen Zweck, zumal um das Einschlagpapier der photographischen Platte zu vermeiden, einen besonderen Aufnahmeapparat konstruiert, der aber dem Referenten nicht unumgänglich nötig erscheint. Dagegen dürfte hierbei vor allem eine sehr weiche Röhre mit Fenster aus Lindemannglas zweckmäßig sein, ein Punkt, den Verfasser nicht erwähnt.

Walter (Hamburg).

Archives d'Électricité médicale. Nr. 352.

C. M. Roques: **Radiotherapie der Neoplasmen.** Selten versagt die Radiotherapie vollständig bei der Behandlung der Neoplasmen. Derartige Fälle sind durch schnelle Generalisation charakterisiert oder die Geschwulstbildung hat in zu lebenswichtigen Organen Platz gegriffen. Maligne Tumoren werden gewöhnlich durch die Radiotherapie der Besserung zugeführt: Verschwinden von Schmerzen, Verkleinerung der Geschwulst, zeitweilige Vernarbung der Geschwulstflächen, Besserung des Allgemeinbefindens und Verlängerung des Lebens. Die Indikationen und Kontaindikationen sind nach der Art der Tumoren (Röntgenstrahlenempfindlichkeit) und nach der Entwicklung der Tumoren zu stellen. Bei an sich opperablen Tumoren ist strikte zwischen gutartigen und bösartigen Tumoren zu differenzieren. Bei gutartigen Tumoren, die durch ihre Lokalisation Gefahr bringen (Trachea, Karotiden, Blase), mag man die Radiotherapie versuchen; häufig aber wird man sofort chirurgisch eingreifen müssen. Bei den übrigen gutartigen Tumoren verdient die Radiotherapie als unschädliche Methode den Vorzug. Bei langsam wachsenden operablen, malignen Tumoren soll man mit dem Chirurgen zusammen arbeiten, ihm den Weg ebnen oder sich denselben ebnen lassen. Bei rasch wachsenden malignen operablen Tumoren ist die Operation Methode der Wahl, die Vervollständigung des chirurgischen Eingriffs ist Sache des Therapeuten. Die Radiotherapie eignet sich als Präventivmethode. Domäne dieser sind natürlich die inoperablen Tumoren. Die Technik der Radiotherapie hängt von der Empfindlichkeit, dem Sitz des Tumors und der Reaktion des Patienten ab. Die Dosierung variiert entsprechend dem Sitz, der Größe, der Art des Tumors. Verbrennungen sind Kunstfehler. Für den Effekt der Röntgenstrahlen gilt das Gesetz von Bergonié: Die Einwirkung ist um so intensiver, je größer die Reproduktionsfähigkeit der bestrahlten Zellen ist, und je weniger definitiv nach Morphologie und Funktion die bestrahlten Zellen fixiert sind.

Nr. 353. J. Bergonié: **Über Diathermie.** Die Methode der Diathermie oder Thermopenetration basiert auf der Arbeit d'Arsonvals. Diathermieapparate von Siemens & Halske (Nagelschmidt) oder von Gaiffe sind die am meisten in Frankreich verwandten Instrumentarien. Für die Diathermie des ganzen Körpers verwendet B. Elektroden von 1200—1500 qcm Fläche. Die Diathermie ist berufen Hypothermie zu bekämpfen (bei Marasmus, Inanition, bei gewissen chronischen Erkrankungen mit Untertemperaturen, insbesondere Karzinomen der inneren Organe, nach Verbrennungen, Intoxikationen, im Greisenalter usw.). Die lokale Applikation der Diathermie entspricht der Methodik von Bier. Die Diathermie hat nach kurzer Zeit Blutdruckerhöhungen zur Folge (15—19 cm Hg. bei 1500—1800 M.-A.). Die Diathermie bedingt eine Veränderung des respiratorischen Stoffwechsels (geringere Sauerstoffaufnahme und Kohlensäureabgabe). Bei heruntergekommenen Neurasthenikern, bei physiologischen Marasmus ist die Diathermiebehandlung eine ausgezeichnete Therapie, da sie Wärme zuführt und das energetische Defizit ohne Beanspruchung des Verdauungsapparats deckt.

Donarre: **Spontane Gastroenterostomie.** Kasuistische Mitteilung: Die Radiographie zeigte, daß die Wismutingesten aus der Tiefe des Magensacks unter lebhaften Kontraktionen der Portio präpylorica in den Dünndarm übertraten. Offenbar bestand ein unüberwindbarer Spasmus oder eine Narbenveränderung am Pylorus. Daß keine Magenkolonfistel bestand, konnte durch eine Etappenbeobachtung (wiederholt Durchleuchtungen und Aufnahmen nach Wismutmahlzeiten) festgestellt werden.

Mario Poncio: **Zur Diagnostik der Nierensteine (Pseudosteine).** Zur Ausschaltung radiographischer Irrtümer bedarf es stets wiederholter Aufnahmen nach sorgfältiger Darmreinigung. Trotzdem kommen häufig diagnostische Irrtümer vor (Phlebolithen der Vena renalis, Verkalkungen in den Schleimbeuteln der Lumbalmuskeln, Myositis ossificans, Exostosen der Schuppe des Os ilei, Verkalkungen der der knorpeligen Teile der letzten Rippen, Verkalkungen der Außenteile der Querfortsätze der Wirbel, intestinale Verkalkungen). Gegen Irrtümer kann man sich am ehesten schützen, wenn die Radiographie gleichzeitig den Nierenschatten zeigt (Lokalisationsmöglichkeiten). Übrigens können Verkalkungen im Querkolon, das über die Niere läuft, noch zu Täuschungen Veranlassung geben. Abgesehen von den Enterolithen können Fremdkörper (Fruchtkerne, Wismuth, Salol usw.) Täuschungen bedingen, vor denen am besten wiederholte Untersuchung nach Darmreinigung schützt. Endlich kommen Abnormitäten, mit denen man selten rechnet, in Frage: Verkalkungen in der Gallenblase, Karzinom des Pankreaskopfes mit Verkalkung (Cole), Verkalkungen der Appendices epiploici, prävertebraler oder mesenterialer Lymphdrüsen, endlich penetrierter Fremdkörper (chirurgische Eingriffe). Übrigens bedingen unter Umständen

Digitized by Google

pathologische Läsionen der Niere selbst Fehlerquellen (Narben, Inkrustation von Vasa deferentia, lokale Verdichtungen: Fränkel). Häufig erweisen sich Aufnahmen in Bauchlage zur Differentialdiagnose nötig (Gallensteine). Bei der kasuistischen Beobachtung von P. bestanden klinische Zeichen von Nephrolithiasis: Schmerzattacken in der rechten Lendengegend mit Hämaturie. Die Zystoskopie ergab, daß Blut aus dem rechten Ureter kam. Die wiederholte Radiographie zeigte eine etwas tief stehende Niere mit Inkrustation am unteren Pol und einem ovoiden nußgroßen Schatten im Nierenbecken. Die Operation ergab, daß es sich um ein Endotheliom handelte und daß daneben im Nierenbecken eine große Vene mit Nekrose und Verkalkung vorhanden war. (Die Zugehörigkeit dieser veränderten Vene, welche den Steinschatten bedingt hatte, ist unklar.)

Carlos Santos Fils: **Die Behandlung der Gonorrhoe mit Diathermie.** Bei der Diathermiebehandlung der Gonorrhoe muß die einzuführende Elektrode ein Präzisionsthermometer tragen. Als zweckmäßig erwies sich ein Quecksilberthermometer, das auf galvanoplastischem Wege mit Kupfer umgeben war. Für die Behandlung der Urethritis posterior muß die „Thermoelektrode" die entsprechende Prostatakrümmung haben. Die Thermoelektrode trägt den einen Pol, der andere Pol ist an einem durchbrochenen Zylinder, der unter Schutz von feuchter Watte über den Penis geschoben wird, angebracht. Nach entsprechenden Tierversuchen sind Temperaturen von 43—45 Grad zweckmäßig. Die Sitzungen dauerten $^1/_2$—$^5/_4$ Stunden. Es kamen im allgemeinen zwei Sitzungen in Frage. Von fünf behandelten Fällen sind zwei geheilt. Die Versuche sollen fortgesetzt werden.

Bull. et mém. de la soc. de Radiologie de Paris. Dez. 1912.

R. Mercier und F. Menuet: **Atypisches Epitheliom.** Kasuistische Mitteilung: Es fanden sich mehrere Epitheliome der Schläfengegend. Die anatomische Untersuchung sprach für besondere Malignität. Radiotherapie (7 Sitzungen von 4—5 H.) führte Heilung herbei.

H. Fison, H. Guilleminot und Belot: **Neuerungen im Instrumentarium.** Fison demonstriert einen transportablen, zusammenfaltbaren Schaukasten. G. und B. zeigen Spezialröhren für Intensivbestrahlung. (Müllerröhre mit Bauerregulierung und besonders abgekrümmter Hilfsanode), Pilonröhre, die der Radilogieröhre recht ähnlich ist.

Moutot und Jaubert de Beaujeu: **Ein seltener Fall von Knochensyphilis.** Kasuistische Mitteilung: In der Regio frontalis fand sich eine handtellergroße Ulzeration mit freiliegendem Knochen. Die Radiographie zeigte das Vorhandensein eines großen Sequesters. Es fanden sich zudem Kalkschwund an den Gelenkköpfen, Deformierung der Knochen mit ostitischen und periostitischen Veränderungen. Entfernung des Sequesters und Salvarsanbehandlung führte Heilung herbei.

Jaubert de Beaujeu: **Großer Prostatastein.** Kasuistische Mitteilung: Es bestand Dysurie und Hämaturie. In dem linken Prostatalappen fühlte man einen harten Knoten, der radiographisch als Stein sich abbildete.

1913 Jan. Gellé und Henri Béclère: **Sanduhrmagen.** Kasuistische Mitteilung: Sanduhrmagen, der fortlaufend auch nach der Operation radiographiert werden konnte. Das Radiogramm nach der Operation (Quernaht nach Längsinzision und Gastroenterostomia posterior) zeigte, daß die Gastroenterostomie gut funktionierte, daß die Stenose gebessert wurde und die Magendehnung verschwand.

Béclère: **Eine neue Aluminiumkassette.** Die Béclèresche Kassette besteht im wesentlichen aus zwei Aluminiumwänden von 1 mm Dicke, in deren eine der Verstärkungsschirm eingefügt ist Indem die Strahlen die eine Wand und den Schirm durchdringen, ist vermieden, daß die Strahlung durch die immerhin dicke Glaswand hindurchtreten muß. (Vermeiden der Umkehr.)

Esmein, Rolland und Desternes: **Carcinoma coli.** Kasuistische Mitteilung: Die Radiographie ergab, daß ein Tumor der linken Fossa iliaca dem unteren Kolon angehörte (Stenose von 3—4 Finger Breite). Die Autopsie wies nach, daß es sich um ein Carcinoma coli an der radiographisch angenommenen Stelle handelte.

Lebon und P. Aubourg: **Kontraktionen des Kolon.** Reflektorische Kontraktionen des Kolon treten auf, wenn man Potio Rivieri, Quassia, Koffein verabfolgt. Nach derartigen Medikamenten treten Kontraktionsveränderungen im Colon ascendens, transversum und descendens auf, und zwar fast unmittelbar nach Verabreichung derartiger Mittel. Der Magen stellt demnach ein Zentrum für die Anregung von Kolonbewegung dar. Es rufen übrigens elektrische und mechanische Erregungen der Regio praepylorica und des Fundus ähnliche Bewegungen in Kolon hervor. Endlich hat Perkussion der Lumbalwirbel Kolonperistaltik zur Folge (?). Diese Veränderungen wollen die Autoren beobachtet haben, nachdem durch vorhergegebene Wismutmahlzeit das Kolon radioskopisch darstellbar wurde.

Auclair, Weissenbach und Aubourg: **Radiographie der Spondylitis typhosa.** In zwei Fällen von Spondylitis typhosa fehlten im akuten Stadium anscheinend alle Läsionen. Während der Rekonvaleszenz ließen sich Organisationsprozesse nachweisen (Aufhellungen und Unschärfe in den Zwischenbandscheiben, Verwaschensein der Wirbelkörper, bzw. perivertebrale Organisation). In der Diskussion (Albert-Weil) wird betont, daß die Veränderungen bei Spondylitis radiographisch sich nachweisen lassen, daß die Radiographie aber keinen Aufschluß über die Ätiologie der Affektion gebe.

Digitized by Google

Bouchacourt: **Endoradiologie.** Besonderer Röhrentyp für die Endoradiotherapie, der seiner Form nach geeignet ist, in den Mund, die Vagina, das Rektum eingeführt zu werden. Die Schwierigkeiten bestehen in der Stromzufuhr. (Erdverbindung des positiven Pols, geringer Widerstand der Röhre, geeignete Luftkühlung usw.)

A. Schwab und Albert-Weil: **Radiographie des Fötus während der Schwangerschaft.** Die Radiographie des Fötus erfordert ein kräftiges Instrumentarium, derart daß, man Aufnahmen in $^1/_{20}$ Sekunde machen kann (30 Ampère Primärstrom). Meist erfordern die Aufnahmen $^9/_{10}$—$1^1/_2$ Sekunde Expositionszeit. Die erforderlichen Strahlungen müssen mittelhart sein (6—7 Benoist). Die reproduzierten Bilder aus den letzten Schwangerschaftsmonaten sind ausgezeichnet und geben ein genaues Bild der Lage des Fötus.

Februar 1913, J. Belot: **Kommutator nach Gaiffe.** Die Apparatur von Gaiffe (Dynamomaschine mit Transformator und gleichsinniger Abnahme des transformierten Stroms) gleicht vollständig den Maschinen, wie sie von den deutschen Firmen geliefert werden.

Lomon **Lithiasis hepatica.** Bei einem Kranken mit in die Nierengegend verlegten Schmerzanfällen ergab die Radiographie das Vorhandensein von Steinschatten, die in den Leberschatten hineinfielen. Die Steinschatten waren wenig deutlich. Bei der Operation fanden sich entsprechend der im Röntgenbild fixierten Region zwei Steine im Duktus cysticus. (In dem Bericht fehlt eine entsprechende Abbildung. Nach der Beschreibung L.s scheinen die Steinschatten nicht die von anderen Autoren als charakteristisch angesprochenen Siegelringformen gezeigt zu haben. Referent.)

L. Bouchacourt und H. Chéron: **Die Behandlung der Uterusfibrome.** B. und Ch. empfehlen bei der Behandlung der Uterusfibrome die gleichzeitige Anwendung der Röntgenstrahlen und der Radiumsalze; entsprechend einem Vorschlag in der gynäkologischen Gesellschaft vom 8. Juli 1912 und mit dem Zitat eines amerikanischen Arztes: Das Radium ist eine Taschenausgabe der Röntgenröhre.

Lomon: **Radiographie einer Schwangerschaft (5. bis 6. Monat).** Demonstration, bei der L. hervorhebt, daß zu lange und mit einer zu harten Röhre exponiert worden sei (Zwei-Sekunden-Aufnahme).

J. Belot: **Die neue Röntgenröhre von Pilon.** Die von Pilon gefertigten Röntgenröhren besitzen eine Wolframantikathode, bei der das Wolfram mit einem Kupferzylinder in Verbindung steht. Die Röhren gleichen vollständig den Typen wie sie von Bauer, Radiologie usw. geliefert werden.

Lobligeois: **Neue Röntgenröhren.** Die von L. demonstrierte Röhre (Paz und Silva) ist eine Wasserkühlröhre, bei der eine gewisse Zirkulation des Wassers aus dem engeren Antikathodenzylinder in den breiteren Wasserbehälter gewährleistet ist (System Müller).

Lomon: **Nierensteine und Nierentumoren.** Demonstration der Radiographien von Steinen der Harnwege, von Nierengeschwülsten, Nierensenkung usw. Die Radiographie vermag gelegentlich das Vorhandensein nicht palpabler Nierengeschwülste anzuzeigen. Mitunter freilich werden verkalkte Drüsen fälschlich als Uretersteine angesprochen.

Journ. de Radiologie. 1912.

Dubois-Trepagne: **Diastase des os pubis. Kasuistische Mitteilung mit entsprechenden Radiographien.** Wenn man lediglich auf das Radiogramm Wert gelegt hätte, hätte es den Anschein haben können, als ob der chirurgische Eingriff zwecklos gewesen wäre. Die fibrös-knorpelige Zwischenschicht zwischen den durch Naht und Bandage fixierten Knochen wurde durchstrahlt.

L. Lejeune: **Ein neues radioskopisches Verhalten beim Magenkarzinom.** Bei einem Fall von Karzinom der kleinen Kurvatur folgte der einem gekrümmten Horn gleichende Magen ganz regelmäßig den Inspirations- und Exspirationsbewegungen. Die Atembewegungen wurden ihm in ganzer Höhe mitgeteilt, als ob es sich um ein volles Organ handelte. Das Fehlen der Peristaltik und die Abhängigkeit von der Atmung, die abnorme Rigidität der Wandungen voraussetzen, können für die Tumordiagnose mit verwandt werden. Sie sprechen aber für eine größere Ausdehnung der Neubildung bzw. für besonderen Zusammenhang mit den Nachbarorganen. Derartige Fälle sind gewöhnlich für die Operation ungeeignet.

Hustin: **Affektionen des Kolon.** Kasuistische Mitteilungen: eines Falles von zirkulärem Karzinom des Colon transversum, sowie eines auf Grund der Radiographien fälschlich angenommenen Tumors der rechten Kolonflexur.

Dez. 1912. Laquerrière: **Die Radiotherapie des Fibroms.** Die Röntgenstrahlen wirken manchmal sicherlich direkt auf das Fibrom ein, ehe Einwirkungen auf die Ovarien sich feststellen lassen. Die durch die Röntgenstrahlen bedingte Menopause zeitigt geringere Störungen als die natürliche oder die chirurgisch erzielte Menopause. Die Wirksamkeit der Röntgenstrahlen bei den Fibromblutungen und den Blutungen der Menopause ist recht konstant. Die Technik ist so zu handhaben, daß Hautschädigungen mit Sicherheit vermieden werden. (Antikathode 20—40 cm von der Haut, penetrante Strahlungen, exakte Dosierung, wechselnde Eintrittspforten, so daß an drei sich folgenden Tagen 11 H. appliziert werden können [Intervalle zwischen den Bestrahlungsserien von 20—28 Tagen]. Indikationen und Kontraindikationen sind individuell abzuwägen. (Sitz der Fibrome, Allgemeinzustand, Beschaffenheit der Adnexe usw.)

Digitized by Google

Gaston Danné: **Messungen der Radiumemanation.** Die Kurieeinheit ist die einem Gramm Radium entsprechende Emanationsmenge. Die Emanationsmenge, die von 1 g Radium in der Sekunde abgegeben wird, heißt g-Sekunde. Die Macheeinheit entspricht der Emanationsmenge, die einen Strom von $^1/_{1000}$ elektrostatischer Einheit erzeugt.

Halluin: **Röntgenkopien.** H. publiziert eine einfache Methode, rasch Positive zu gewinnen: Das nasse Negativ wird nach oberflächlicher Abspülung in 90prozentige Pottasche 4—5 Min. getaucht, dann rasch mit altem Zeug trocken gerieben (Härtung der Gelatine durch die Pottasche). Man kann dann unmittelbar nach Entwicklung und Fixage kopieren und dem Patienten sogleich ein Positiv mitgeben.

Journ. de Physiotherapie. Jan. 1913.

L. Ribadeau-Dumas, Albert-Weil und Maingot: **Radiologische Untersuchungen bei der Säuglingstuberkulose.** Die Röntgenuntersuchung bei Brustaffektionen der Neugeborenen ist recht häufig der klinischen Untersuchung wesentlich überlegen. Durchleuchtung und besonders Radiographie lassen mitunter bei wenigen Wochen alten Kindern schwere Veränderungen (autoptische Kontrolle) erkennen. Die Tuberkulose der Mediastinaldrüsen ist nur durch die Röntgenuntersuchung feststellbar. Die Radiographie gibt wertvolle Aufschlüsse bei der Pneumonia caseosa, bei der Pleuritis interlobaris, sowie bei einer sich langsam ausbreitenden Tuberkulose. In diesen Fällen besonders kann man häufig die Fortschritte des Prozesses auf der Platte verfolgen.

Triboulet, Albert-Weil und Tarat: **Röntgenbehandlung eines Falles von Purpura.** Kasuistische Mitteilung: Schwere Anämie ohne bestimmt feststellbare Ursache mit Nasenbluten, Ekchymosen usw. Während jede andere Therapie versagte, führte die Röntgentherapie zur Heilung. Die Autoren nehmen eine günstige Stimulation der hämatopoetischen Organe durch die Röntgenstrahlen an.

Arch. of the Roentgen Ray. März 1913.

Thurstan Holland: **Gallensteine.** In der Literatur sind nur wenig einwandsfreie Beobachtungen der radiographischen Wiedergabe von Gallensteinen niedergelegt. Im allgemeinen herrscht die Ansicht vor, daß der Gallensteinnachweis im Röntgenbild oder gar bei der Durchleuchtung unmöglich ist. Diese Anschauungen sind nur beschränkt richtig. Sobald Gallensteine genügend Karbonate und Phosphate enthalten, geben sie markante Schattenbilder auf der Photographie. Die Schatten der Gallensteine fallen, entsprechend der Lagerung der Gallenblase, gewöhnlich in den Nierenschatten hinein. Eine Verwechselung aber von Gallensteinschatten mit Nierensteinschatten oder Schatten verkalkter Drüsen kommt gemeinhin nicht in Frage. Deshalb, weil die Gallensteinschatten von regelmäßiger Gestalt und von starker Dichtigkeit der Außenteile, geringer der Innenteile sind. Gallensteinbilder zeigen auf der Radiographie ein Siegelringaussehen. Außerdem lassen sich entsprechend der Verschieblichkeit der Steine in der Blase, bei verschiedenem Druck und verschiedener Lagerung, die Steine, auf verschiedenen Platten, an verschiedenen Stellen nachweisen. H. beweist die Richtigkeit seiner Ausführungen an einer Kasuistik von drei Fällen mit entsprechenden Abbildungen.

Gocht: **Röntgenkymographie.** Die Röntgenkinematographie ist eine Methode, deren noch ungenügende Ausbildung die Verwertung beeinträchtigt. G. stellt Röntgenkymogramme von den einzelnen Herzabschnitten her, indem er die Herzabschnitte durch einen Bleiplattenschlitz (Herz und Lunge) beobachtet und auf einer hinter dem Schlitz herabfallenden photographischen Platte die verschiedenen Herzphasen darstellt.

Delherm und Eugène Py: **Die Radiotherapie der Ischias.** Die Methode der Ischiasbehandlung mittels Radiotherapie hat D. an der Krankenabteilung von Babinsky zuerst kennen gelernt. Die Kasuistik der Autoren betrifft 11 Fälle (7 x fehlt der Achillesreflex, bzw. war abgeschwächt), 9 x wurde durch die Radiotherapie ein voller Erfolg erzielt, insbesondere der Schmerz verschwand bereits nach den ersten Sitzungen. Die Radiotherapie hatte in Fällen Erfolg, in denen bislang jede andere Behandlung, auch Anwendung des galvanischen Stromes, völlig versagt hatte. Es kamen kleine Dosen (bei jeder Sitzung $^1/_3$ Sabourauddosis) zur Anwendung. Im allgemeinen wurde Serienbehandlung (2 Serien zu 3 Sitzungen mit 3 Wochen Pause) angewandt. Die Strahlung wurde durch Aluminium von 5 mm filtriert. Die Strahlenhärte betrug 6—7 Benoist (Funkenschlagweite 10—12 cm, Fokusdistanz 20—30 cm).

150. Martin Haudek: **Der diagnostische Wert der Magenantiperistaltik.** Antiperistaltik ist stets ein Zeichen, daß eine organische Veränderung der Magen- oder Duodenalwand vorliegt. Man findet am häufigsten Antiperistaltik bei der Pylorusstenose. Die Annahme, daß bei derartigen Stenosen stets Antiperistaltik angetroffen wird, ist nicht zutreffend. Man kann antiperistaltische Wellen nur bei einer gewissen Wellentiefe wahrnehmen. Reize, welche die Peristaltik vertiefen, sind auch geeignet, die Antiperistaltik deutlicher hervortreten zu lassen. Mitunter besteht klinisch nur Tumorverdacht. Die Röntgenuntersuchung zeigt einzig allein Antiperistaltik, die, wie es die autoptische Kontrolle zeigt, durch eine Neubildung veranlaßt ist.

J. Jellinek: **Unfälle durch elektrische Ströme.** Unfälle durch Einwirkung elektrischer Ströme sind in ihrer Intensität abhängig von den äußeren und inneren individuellen Verhältnissen. Im all-

Digitized by Google

gemeinen wird angenommen, daß elektrische konstante Ströme bei 500 Volt Spannung und Wechselströme bei 30 Volt Spannung gefährlich werden. Das ist nicht richtig. J. hat schon bei 65 Volt Spannung Unglücksfälle gesehen. Auch die Angaben über die Intensitätsminima, die gefährlich werden können, sind unrichtig. J. hat Unfälle gesehen, obwohl die Stromstärke geringer war als $^1/_{10}$ Ampère. Umgekehrt werden mitunter Ströme von mehr als 1 Ampère Stärke vertragen. Zu den variierenden persönlichen Verhältnissen gehört der wechselnde Hautwiderstand (Trockenheit, Hautdicke usw.), der Standort des Individiums (Feuchtigkeit, mangelnde Isolierung usw.), die physische und mentale individuelle Disposition (Chockwirkung). Todesfälle infolge von Kurzschluß durch den Körper sind gemeinhin durch Atemlähmung bedingt. Die Hilfeleistung hat, abgesehen von der Entfernung der Leitungsdrähte und der Isolierung der Verunglückten, für freie Atmung Sorge zu tragen.

Med. Comm. of the Massachusetts. Med. Soc. 1912.

Percy Brown: **Die Röntgenstrahlen in der Diagnostik von Magen-Darm-Erkrankungen.** Die Radiographie ist für die feinere Diagnostik von Magen-Darm-Erkrankungen unentbehrlich geworden. Form, Lage, und Motilitätsveränderungen werden in einfacher Weise an den wismutgefüllten Eingeweiden dem Auge wahrnehmbar gemacht. Die Röntgendiagnostik gestattet die Frage der Operationsmöglichkeit zu präzisieren. (Nicht regelmäßig! Vergleiche Volkmanns klinische Beiträge: Diagnose des Magenkarzinoms. 652—653. Referent.) Brown betont mit Recht, daß bei Magenaffektionen z. B. die chemische Untersuchung und andere klinische Untersuchungsmethoden neben der Röntgenuntersuchung unentbehrlich sind. Es ist verkehrt, die Röntgenmethodik bei der Magen-Darm-Diagnostik anders als eine von vielen notwendig anzuwendenden klinischen Methoden anzusehen.

American. Journ. of Dermatology.

Lewis Gregory Cole: **Radiographie der Nieren.** C. empfiehlt die Anwendung der Sauerstoffinsufflation in den Ureter, als gelegentlichen Ersatz der Einführung von Kollargol oder Argyrol. Er glaubt nicht an die Möglichkeit der Gasembolie bei diesem Verfahren, sondern meint, daß in manchen Fällen die Kollargolfüllung, in anderen wieder die Sauerstoffüllung vorzuziehen sei. Bei Nieren-Beckenerweiterung hält er das Verfahren der Sauerstoffüllung dem der Kollargolfüllung für durchaus überlegen.

Journ. of the American Med. Ass. 1912.

John B. Murphy: **Chirurgie der Knochen, Gelenke und Sehnen.** Übersichtsabhandlung, bei der aus dem Studium der Reproduktionen (167 Abbildungen) in ausgezeichneter Weise erhellt, welchen hervorragenden Anteil in der Diagnostik und in der Beurteilung therapeutischer Effekte die Radiographie spielt. Auf die Bedeutung der Radiographie in der Beurteilung der Weichteilzwischenlagerung, in der Ausdehnung osteomyelitischer Prozesse, bei Frakturen (Nagelung), in der Erkennung und Ausdehnung von Knochentumoren, sowie in der Beurteilung von Gelenkgröße, Gelenkveränderung und Gelenkstellung ist besonders genau eingegangen.

Lewis Gregory Cole: **Serienradiographie in der Magen-Darm-Diagnostik.** Die Serienradiographie kommt insbesondere bei der Feststellung des Magenkarzinoms, des Sanduhrmagens, bei Adhäsionen durch Magen- oder Duodenalgeschwür oder Cholozystitis, bei Magendilatation und strophischer Kontraktion in Frage. Die motorischen Phänomene der komplizierten Magenperistaltik, die Art des Wellenverlaufs lassen sich mitunter nur an der Hand von Serienaufnahmen klarstellen. Die differentielle Diagnostik bei Passagestörung ist öfters nur eine Wahrscheinlichkeitsdiagnostik. Cole vergleicht die Feststellungen der Radiologen mit denen der Chirurgen bei einfacher Probelaparotomie ohne mikroskopische Untersuchung. (Kühner Vergleich! Referent.)

Sept. 1912. Alfred Stengel und H. K. Pancoast: **Die Behandlung der Leukämie und Pseudoleukämie durch Röntgenstrahlen.** Die Angabe der amerikanischen Autoren weichen ganz erheblich von unseren Erfahrungen ab. Ganz abgesehen davon, daß über den Verlauf von Erkrankungen berichtet wird, deren Diagnose mir mindestens zweifelhaft erscheint. Die Autoren berichten von spontanen Remissionen der Leukämie und der Hodgkinschen Krankheit ähnlich wie sie bei perniziöser Anämie vorhanden sein sollen (z. B. Heilung einer Myelämie in einem Gebirgskurort durch Klimawechsel). Auch die Empfehlung der Knochenbestrahlung als 1. Methode bei Myelämie widerspricht völlig unseren Erfahrungen. Die von den amerikanischen Autoren bei der Behandlung der Myelämie angewandte Methodik ist folgende: Bestrahlung der Knochen, des ganzen Körpers; die Bestrahlung der Milz soll erst später erfolgen. (Gefahr der Toxämie und der zu raschen Leukozytenabnahme.) Die Bestrahlungen sollen bis zum Eintreten normaler Bedingungen fortgesetzt werden (Verschwinden der Myelozyten), gleichzeitig soll Arsenbehandlung erfolgen. — Mit der Betonung des Hautschutzes, sowie den Angaben, daß die akute Leukämie und manche chronische Fälle schlecht beeinflußt werden, sowie, daß die lymphatische Leukämie therapeutisch etwas bessere Enderfolge gibt als die Myelämie, bin ich einverstanden. Die Unterscheidung der Pseudoleukämie in drei Kategorien (regionäres Lymphom, generalisierte Erkrankung und toxische nicht therapeutisch beeinflußbare Fälle) ist ganz schematisch. Der Name Pseudoleukämie bedeutet eine Vielheit und eine Trennung nach dem Einfluß der Röntgenstrahlen, die man bei den ver-

Digitized by Google

schiedenartigsten Fällen versucht, ist ein Unding. — Ich stehe absolut auf dem Standpunkt der Intensiv- und Etappenbehandlung der Myelämie ausschließlich durch Milzbestrahlung.

November 1912. G. E. Pfahler: **Adhäsionen der Baucheingeweide.** Lokale, auf Adhäsionen beruhende Peritonitis findet sich recht häufig und kann zur dauernden oder vorübergehenden Darmabschnürung führen. Dauerhafte Abschnürungen sind häufig durch Karzinom bedingt. Schleifenbildungen des Darms, wie sie nur durch die Röntgenuntersuchung festgestellt werden können, bedingen recht häufig vorübergehende Beschwerden (periodische Kopfschmerzen, insbesondere durch Schleifenbildung der Flexura sigmoidea). Die Untersuchung der Baucheingeweide ohne die Anwendung der Röntgenstrahlen ist unvollständig.

American Quarterly of Roentgenology. Dezember 1912.

Lewes Gregory Cole: **Die künstliche Erweiterung des Duodenums in der radiographischen Untersuchung.** C. empfiehlt ein Pylorus-Dilatatorium nach Einhorn schlucken zu lassen. Nach Aufblähung des Gummiballons sperrt dieser das Duodenum ab und es gelingt durch nachfolgende Wismutingesten, das Duodenum anzufüllen. Es können auf diese Weise, abgesehen von duodenalen Veränderungen, besonders Adhäsionen ausgezeichnet dargestellt werden.

Lewes Gregory Cole: **Bromsilberpapier an Stelle von Platten.** C. empfiehlt die Anwendung von Bromsilberpapier statt Röntgenplatten und betont die gute Verwendbarkeit des Papiers, auch wenn man Verstärkungsschirme für die Aufnahmen gebrauchen muß. Carl Klieneberger (Zittau).

Rußki Wratsch. 1912, Nr. 38.

M. Nemenow-St. Petersburg: **Zur Frage der Behandlung des Morbus Basedowii mit Röntgenstrahlen.** Nach ganz kurzer Übersicht der Literatur, spricht sich Verfasser gegen diejenigen Autoren aus, welche behaupten, daß die Röntgenbehandlung Verwachsungen hervorruft, die die Operation erschweren könnten. Soweit N. Strumenoperation nach Röntgenbehandlung zu beobachten Gelegenheit hatte, waren keine Verwachsungen, welche die Operation erschweren könnten, festzustellen. Auch nach der Behandlung von tuberkulösen Drüsen schwinden sogar die Verwachsungen und kopakte Drüsenpakete zerfallen bald in einzelne Drüsen. Weiter berichtet N. über fünf Basedowfälle, welche er mit Röntgenstrahlen behandelt hat. In allen diesen Fällen war bedeutende Besserung festzustellen: Es schwanden die Durchfälle, die Schweiße, Kopfschmerzen, es schwanden oder verminderten sich sämtliche nervöse Symptome und das Herzklopfen. Das Gewicht des Körpers nahm rasch zu, die Kranken wurden kräftiger und fühlten sich gut. Was die Strumen anbelangt, so verkleinerten sie sich nicht bedeutend. Der Exophthalmus ging nur sehr allmählich zurück.

Technik: Röhre von 9—12 Wh. Hautfokusdistanz 25—30 cm Lederfilter. Bestrahlt wird von vorne und von beiden Seiten an je nacheinander folgenden drei Tagen. Auf jede Fläche wird 7—8 mal (oberhalb des Filters) verabreicht. Dann Pause von 2—3 Wochen. Kurze Krankengeschichten sind beigegeben. Besonders bemerkenswert ist ein Fall (2) wo der Kranke außer der sehr schweren Form von Basedow noch ein Aortenklappenfehler mit enormer Herzhypertrophie und Dilatation hatte. Nach vier Bestrahlungsserien wurde sein Zustand subjektiv und objektiv soweit gebessert, daß er wieder seinem Beruf nachgehen konnte (Kontorbeamter). Wie die Röntgenaufnahmen und die Perkussion zeigen, hat sich das Herz bedeutend verkleinert. Nach zwei Jahren blieb sein Zustand sehr gut. Der bedeutende Exophthalmus ging fast völlig zurück. Zum Schluß beschäftigt sich Verfasser mit der Frage, auf welche Weise die Röntgenstrahlen bei den Morbus Basedowii wirken. Er schließt sich zwar der herrschenden Meinung, daß die Röntgenstrahlen die Hypersekretion der Schilddrüse vermindern, an, aber er spricht auch nebenbei die Vermutung aus, daß die Röntgenstrahlen vielleicht auch auf die in der Schilddrüse angespeicherten giftigen Stoffe, direkt (chemisch) einwirken und dieselben neutralisieren könnten. Seine Vermutung stützt N. auf die Tatsache, daß zuweilen nach den ersten Bestrahlungen manchmal in den ersten Tagen die Symptome der Krankheit sich bessern. Anderseits — darauf, daß die Röntgenstrahlen, wie bekannt, Jodverbindungen leicht zersetzen können. Die Jodverbindungen aber spielen, wie es scheint, eine bedeutende Rolle unter den giftigen Stoffen, welche in der Schilddrüse aufgespeichert sind. Um diese Vermutungen zu erläutern, sind experimentelle Untersuchung in Aussicht genommen. Ein ausführliches Literaturverzeichnis schließt die Arbeit.

N. Pereschiwkin: **Diagnostik der Krankheiten des Nierenbeckens und des Harnleiters.** St.-Petersburg, 1912 (Dissertationsschrift). In diesem monographieartig verfaßten Werke legt der Verfasser sehr viel Wert auf die Röntgendiagnostik der Krankheiten des Nierenbeckens und des Harnleiters. Besonders aber preist er die Pyelographie. Die darauf sich beziehenden Schlüsse präzisiert er folgendermaßen:

1. Die Pyelographie ist zurzeit die beste Methode für die Bestimmung der Größe des Nierenbeckens, seiner Form und der Form der Kelche.

2. Um deutliche Pyelogramme herzustellen, genügt eine 5% Kollargollösung.

3. Vor dem Einspritzen des Kollargols muß man den ganzen Harn aus dem Nierenbecken ausfließen lassen, da der letztere, falls das nicht geschieht, sich mit dem Kollargollösung vermischt, dieselbe verdünnt, was die Ursache der mißlungenen Aufnahmen werden kann.

Digitized by Google

4. Der Harn, welcher im Nierenbecken zurückbleibt, kann in bezug auf die Menge der eingespritzten Kollargollösung irreführen, da weniger eingespritzt werden kann, als wenn das Becken leer wäre.

5. Die Einspritzung des Kollargols in das Nierenbecken muß langsam und vorsichtig, bis der Kranke leichte Schmerzen in der Nierengegend verspürt, fortgesetzt werden

6. Bei dem Einspritzen der Kollargollösung benutzt man am besten eine 20 g Rekordspritze.

7. Nach dem Röntgenographieren soll die Kollargollösung aspiriert werden.

8. Falls Pyelitis besteht, kann die Kollargollösung aus therapeutischen Rücksichten im Nierenbecken zurückgelassen werden.

9. Bei Verdacht auf Harnleitersteine soll immer ein Röntgenogramm nach Einführen eines lichtdichten Ureterenkatheters ausgeführt werden.

10. Das Pyelogramm soll nach Möglichkeit auf einer Platte für beide Nierenbecken ausgeführt werden.

11. Bei Nierenbeckensteinen, zum Zweck der genauen Feststellung der Lage des Steines, kann man auch zwei Aufnahmen herstellen. Eine nach Füllung des Beckens mit Kollargollösung.

12. Bei unbestimmten Schmerzen in der Nierengegend kann die Pyelographie in Fällen von Erweiterung des Nierenbeckens die Herkunft der Schmerzen erklären und die Größe der Erweiterung feststellen.

13. Bei Wanderniere zeigt die Pyelographie den Grad der Nierensenkung.

14. Nach der Nephropexie, wie auch nach der Pyeloplikation muß man immer die Pyelographie vornehmen, welche den Grad des Gelingens der Operation im Sinne des Wegbleibens der Knickung des Harnleiters oder der Erweiterung des Beckens zeigen wird.

15. Harnsäuresteine, welche keinen aus andern Salzen bestehenden Kern haben, geben häufig keinen Schatten auf der Röntgenplatte.

16. Die klinischen Symptome, ein Steinschatten auf dem Röntgenogramm genügen noch nicht für die genaue Diagnose: Es muß noch eine Aufnahme nach Einführen eines lichtdichten Katheters gemacht werden.

Russkii Wratsch. 1913, Nr. 3.

O. von Den: **Über die krankhaften Zustände des Magens und Darmes vom röntgenologischen Standpunkte aus.** In allen Abschnitten des Magendarmkanals können spastische Zustände beobachtet werden. Häufig sind sie Begleiterscheinungen von anderen Erkrankungen des Magens und des Darmes (Ulkus). Sie können auch auf reflektorischem Wege vorkommen (spastische Zustande bei Nierenkolik). Wenn auch spastische Zustände im Magendarmkanal keine Krankheit für sich darstellen und ihre Anwesenheit noch keine Diagnose darstellt; doch ist das Feststellen solcher Zustände sehr wichtig und die Röntgenstrahlen leisten dabei sehr viel.

Stepanow: **Stereoröntgenoskopie** (vorläufige Mitteilung). St. glaubt eine Methode gefunden zu haben, welche stereoskopische Bilder auf dem Leuchtschirm hervorzurufen die Möglichkeit gibt. Seine Idee besteht darin, daß man hochgespannten Wechselstrom in zwei Phasen zerlegen kann, so daß man zwei gesonderte pulsierende Gleichströme bekommen kann. Jeder dieser Ströme setzt abwechselnd eine der zwei parallelgestellten Röntgenröhren in Betrieb. Falls es gelingen wird, eine solche Vorrichtung, welche abwechselnd eins der Augen des Beobachters zu verdecken ermöglicht, und wenn diese Vorrichtung synchron mit dem Aufleuchten der Röhren wirken wird, sind die Bedingungen für die Stereoröntgenoskopie erfüllt. M. Nemenow (St. Petersburg).

Druck von Hesse & Becker in Leipzig.

Digitized by Google

Aus der Medizinischen Klinik der Universität Greifswald. Direktor: Prof. Dr. Steyrer.

Über multiple kartilaginäre Exostosen.

Von

Dr. G. Avé Lallemant, Assistent der Klinik.

Hierzu Tafel XX.

Die Exostosis cartilaginea multiplex ist eine Erkrankung, bei der am Skelettsystem mehr oder weniger zahlreich Knochenauswüchse auftreten, und zwar an denjenigen Knochen, die aus einer knorpeligen Anlage hervorgegangen sind, nicht an den Bindegewebsknochen. Die Erkrankung befällt ausschließlich Individuen in der Zeit des Knochenwachstums, das im intrauterinen Leben beginnt und in den 20er Jahren sein Ende erreicht; sie bevorzugt das männliche Geschlecht und zeigt eine auffallende Neigung zur Vererbung.

Ein Lieblingssitz sind die langen Röhrenknochen. Die glatten Knochen der Scapula, des Beckens sowie die Rippen, die Wirbelknochen und die kleinen Knochen der Hand und des Fußes werden von den Tumoren seltener betroffen. Die Auswüchse liegen in der Regel in nächster Nähe der Epiphysenlinie, der Verknöcherungszone; eine Exostose in größerer Entfernung von diesem Bezirk ist damit zu erklären, daß sie in frühester Zeit angelegt wurde, daß in der Verknöcherungszone Knochensubstanz weiter sich ansetzte, diese zunahm und mit ihr auch die Entfernung zwischen Exostose und Epiphysenlinie. — Die Tumoren zeigen die verschiedensten Gestalten: kamm- und dornartig, spitz ausgezogen; dann kugelig und knollig; auch gestielt; dann wieder spangenartig, zwei benachbarte Knochen wie eine Brücke verbindend; manchmal auch nestähnlich im Knochen selbst liegend, sich mehr oder weniger weit über die Oberfläche der Kortikalis hervorwölbend; eine große Reichhaltigkeit der Formen! Ihre Maße wechseln von Hirsekorn- bis Kindskopfsgröße. Die Zahl der Bildungen kann eine recht große sein. Nicht weniger als 1000 sind in einem Falle an dem Skelett eines 19jährigen Mädchens gezählt.

Die Geschwulst zeigt, wenn sie völlig ausgebildet ist, alle Bestandteile eines regelrechten Knochens: Kompakta, Spongiosa und Markhöhle, dazu einen Knorpelüberzug; manchmal auch Bildung von Synovialhöhle.

Daß ein derartiger Tumor, der wie ein Parasit am Knochen sitzt, auf dessen Wachstum erheblichen Einfluß sich aneignen kann, zeigen die Wachstumsstörungen, die wir in den meisten Fällen beobachten können und die sich in Veränderungen des Längen- und Dickenwachstums und in schweren Gelenksverbildungen äußern. Dazu kommen eine Reihe von Komplikationen, die der Tumor selbst mit sich bringt, durch seine Größe und Lage, durch Bewegungsbehinderung, sowie durch seine exponierte Stellung, in der er Traumen ausgesetzt ist, Usuren und Dekubitus der ihn bedeckenden Haut und anschließend entzündliche Prozesse nach sich zieht; nicht zu vergessen die verhängnisvollen Störungen, die Beckenexostosen bei der Geburt mit sich bringen können.

In besonders seltenen Fällen kamen durch Druck auf Nerven neurotische Prozesse zur Auslösung; auch ist eine Kompressionsmyelitis durch eine Wirbelkörperexostose vorgekommen. Jedenfalls ist die Exostosenkrankheit eine solche, die wegen ihrer Komplikationen oft genug zu operativem Einschreiten nötigt.

Die Genese dieser Krankheit darf bis zu einem gewissen Grade als geklärt angesehen

Digitized by Google

werden. In ihrem Auftreten in der Wachstumsperiode des Skeletts, in der Lokalisation an der Knochenwachstumszone und in dem alleinigen Vorkommen an den knorpelig präformierten Knochen, werden uns wichtige Fingerzeige für Erklärungsversuche geben.

Wir nehmen an, daß die Exostosen ihren Ursprung von dem Intermediärknorpel aus nehmen. Nach Pels-Leusden geraten an der Peripherie der Verknöcherungszone Knorpelteile in eine falsche Wachstumsrichtung. Sie machen Verwandlungen durch, die denen der normalen Verknöcherung entsprechen, so daß die fertige Exostose dieselben Verhältnisse zeigt, wie der normale Knochen: Knorpelüberzug, Kompakta, Spongiosa und Markhöhle.

In der hiesigen Klinik konnte ich vor kurzem einen sehr typisch ausgebildeten Fall von Exostosis cartilaginea multiplex beobachten. Es handelte sich um einen jungen Menschen, der wegen einer Pneumonie eingeliefert wurde und der mit vielen Exostosen besetzt war. Bei näherem Nachforschen fand ich nun, daß dieser Mann Mitglied einer regelrechten Exostosenfamilie war und daß zurzeit nicht weniger als sechs lebende Mitglieder mit multiplen Knochenauswüchsen behaftet sind. Es war mir möglich, von diesen in der Folgezeit vier näher, insbesondere röntgenologisch zu untersuchen. — Die Fälle waren mehr oder weniger typisch ausgebildet, ergänzten sich jedenfalls zusammen derart, daß sie ein recht vollständiges Bild von dieser eigenartigen Knochenerkrankung boten.

1. Fall. (1—3 sind Brüder.)

Reinhold K., 15 Jahre alt; Arbeiter in W., ist früher immer gesund gewesen. Im 2. Lebensjahr trat hinten an der rechten Schulter eine Knochengeschwulst auf, die im 8. Lebensjahr ihr größtes Wachstum erreicht hatte und etwa apfelgroß geworden war. Im 12. Lebensjahr fiel er schwer auf diese Schulter und hat sich an der stark hervorstehenden Knochengeschwulst gestoßen. Nach einiger Zeit trat hier eine Eiterung auf, in deren Verlauf der Tumor zusammenfiel. Der Prozeß heilte aus und die Exostose war bis auf einige kleine Reste geschwunden. Zur gleichen Zeit trat eine neue Geschwulst auf am rechten Unterschenkel; im 14. Lebensjahr am linken Ober- und Unterschenkel; an der rechten Schulter vorn; am rechten und linken Oberarm. Auch machte sich eine Wachstumstörung in anderer Hinsicht bemerkbar, indem das linke Bein länger als das rechte wurde und eine genu valgum-Stellung einnahm.

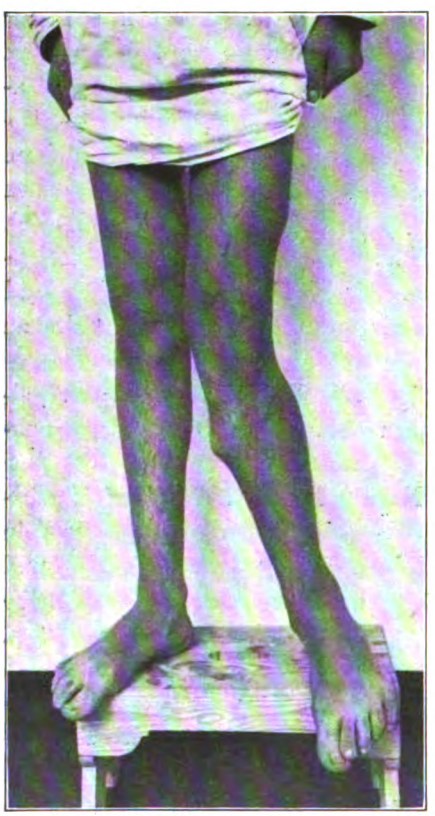

Reinhold K. ist ein schlanker, gut ernährter Jüngling. Exostosen konnte ich durch Palpation feststellen am Oberarm, dicht am Schultergelenk; kleine Rudimente an der Skapula (hier Narben von der Eiterung herrührend). Ferner am rechten Ober- und Unterschenkel, am linken Oberarm, in der Nähe des Schultergelenkes und am linken Ober- und Unterschenkel. Exostosen am Stamm und am Schädel konnte ich nicht feststellen. Stärkere Behinderung in der Funktion der Extremitäten erwuchsen dem K. aus diesen Tumoren bis jetzt nicht.

Zur Erläuterung bringe ich eine Photographie der unteren Extremitäten; ferner Röntgenbilder vom rechten Oberarm und rechten Oberschenkel sowie vom linken Unterschenkel. Die Bilder 1 und 2 sind der Typus von kugeligen gestielten Exostosen. Nr. 2

Digitized by Google

zeigt eine schwächere Knochenstruktur als Nr. 1. Typisch sind die Schäden, die der Mutterknochen erlitten hat. Verdünnung der Kortikalis, Nesterbildung darin, sowie Schädigung des allgemeinen Dickenwachstums, bei dem Oberschenkel besonders auffallend. Nr. 3 zeigt einen anderen Typ, den der nur mit einem Dorn hervorspringenden Exostose, die der Hauptsache nach nestartig in der Kortikalis und Spongiosa ihren Sitz hat, und eine diffuse Auftreibung der Tibia hervorgerufen hat. Hinzuweisen ist auch hier auf die hochgradige Verdünnung der Kortikalis. Ferner zeigt das Bild andere kleinere Exostosen, die durch Palpation nicht zu erkennen waren.

2. Fall.

Albert K., Seefahrer, 22 Jahre alt. Bei ihm traten die Knochengeschwülste im 5. und 6. Lebensjahr auf; und zwar zuerst am rechten Schulterblatt. Der Tumor wurde hier fast faustgroß und begann, nachdem er 2—3 Jahre bestanden hatte, wieder zu schwinden. Im 9. Lebensjahr erschien vorn an der Schulter ein Tumor, der walnußgroß wurde, zu gleicher Zeit traten kleinere Geschwülste am rechten und linken Oberschenkel auf, von denen nur einer am rechten Oberschenkel größere Dimensionen annahm. Im 13. Lebensjahr ging die Geschwulst am Schultergelenk zurück, ebenso die an den Oberschenkeln (angeblich ohne Reizerscheinungen). Dafür traten neue an der Ellenbeuge, der Hand und am Unterschenkel auf, die jedoch nie besondere Größe erreichten. Der jetzige Zustand besteht ziemlich unverändert seit dem 17. Lebensjahr. Doch will K. bemerkt haben, daß seit der letzten Zeit der große Tumor am rechten Oberschenkel kleiner wird.

Am linken Arm hat er nie das Auftreten von Geschwülsten wahrgenommen.

Trotz seines Leidens war er beim Militär. Nach sechs Wochen wurde er entlassen, da sich jetzt erst herausstellte, daß sein rechter Arm 4,5 cm kürzer war als der linke. Er selbst hatte das früher nie bemerkt; auch bei der Einstellung beim Militär war dieser Fehler nicht sofort entdeckt.!!!

Albert K. ist ein mittelgroßer, gesund aussehender Mann mit gut ausgebildeter, kräftiger Muskulatur.

Sehr auffällig ist die Längendifferenz der beiden Arme. Der rechte ist 4,5 cm kürzer als der linke. Exostosen fand ich am rechten Schultergelenk, oberhalb und unterhalb des rechten Ellenbogens, am distalen Ende vom Unterarm, am rechten Oberschenkel, im unteren Dritteil, oberhalb und unterhalb des Kniegelenks, am distalen Ende des Unterschenkels, am linken Unterschenkel im distalen Teil; der linke Arm und Oberschenkel sind frei von Tumoren. Am Stamm waren Exostosen ebenfalls nicht festzustellen.

Auch bei diesem Fall ließ sich eine schwere Wachstumstörung feststellen: die bedeutende Verkürzung und Verkümmerung des rechten Armes. Die Röntgenbilder 4—7 stammen von diesem Fall. Nr. 4. Oberarm. Ellenbogengelenk. Am Oberarm ist die schwache Entwicklung der Diaphyse wieder bemerkenswert; ferner am Gelenk die Luxation des Radiusköpfchen, eine Erscheinung, die schon des öfteren bei Exostosenfällen beobachtet wurde. Nr. 5. Unterarm und Handwurzel. Eine dornartige Exostose; dazu ausgesprochene Störungen in der Entwicklung der Knochen. Nr. 6. Oberschenkel, rechter. Eine große kammartige Exostose. Nr. 7. Kniegelenk. Mehrere kleinere Exostosen.

3. Fall.

August K., Arbeiter, 26 Jahre alt. In seinem 15. Lebensjahre bemerkte er zuerst die Knochengeschwülste; und zwar traten sie in beiden Knien auf, dann oberhalb des Fußes; an den Schultern und am Unterarm; ferner auch an einer Rippe. Die Geschwülste an den Knien haben ihm zeitweise Schmerzen gemacht, auch beim Gehen behindert.

Eine wesentliche Rückbildung der Tumoren hat er nicht bemerkt. Er war drei Wochen Soldat, kam dann aber frei wegen seines Knies.

Digitized by Google

Gesund aussehender großer Mann, mit kräftiger Muskulatur.

Die Exostosenbildung ist bei ihm weniger ausgeprägt; insbesondere nehmen die Tumoren keine erhebliche Größe an.

Exostosen an: beiden Oberarmen am proximalen Teil, linker Unterarm distaler Teil, an den Phalangen beider Hände, nur gering ausgebildet; am rechten Oberschenkel distaler Teil, an beiden Kniegelenken, am rechten Unterschenkel distaler Teil, an der 7. linken Rippe.

Dies ist der einzige Fall, wo ich an einer Rippe eine Exostose nachweisen konnte. Auf dem Röntgenbild konnte ich leider diese nicht deutlich darstellen. Röntgenbild Nr. 8, linker Unterarm, mit schönen dornartigen spitzen Exostosen.

4. Fall.

Anna K., 3 Jahre alt (Tochter von 3). Seit kurzer Zeit haben die Eltern eine Geschwulst bemerkt am linken Unterarm, oberhalb des Handgelenkes.

Gesund aussehendes, gut entwickeltes Kind. Exostosen: am linken Unterarm, dicht über dem Handgelenk. Ferner kleinere Exostosen an beiden Oberarmen in der Nähe des Schultergelenkes.

Röntgenbild Nr. 9, linker Unterarm. Exostosen an Radius und Ulna.

Die übrigen Mitglieder der Familie, die ebenfalls an Exostosen leiden, die ich leider nicht untersuchen konnte, sind:

5. Fall.

August K., 58 Jahre, Schmied, Vater von 1—3. Hat angeblich früher viele Tumoren gehabt, die dann in den 30er Jahren sich zurückgebildet haben. Jetzt besteht nur noch an einer Schulter eine kleine Exostose.

6. Fall.

Ludwig K., 52 Jahre, Schlächter, Bruder von 5. Dieselbe Anamnese. Hat jetzt noch am rechten Bein einige kleine Tumoren.

Schließlich muß ich noch erwähnen, daß ein Hellmuth K., Sohn von 3, zwei Jahre alt gestorben, an zahlreichen Tumoren gelitten haben soll.

Eine Stammtafel dieser Familie ist demnach folgende:

August K. (5) 58 Jahre (hat 10 Kinder, von denen die nachstehenden 3 mit Exostosen behaftet sind. 5 Töchter, die alle gesund sind).		Ludwig K. (6) 52 Jahre
August (3) 24 Jahre	Albert (2) 22 Jahre	Reinhold (1) 15 Jahre
Anna (4) 3 Jahre	Hellmuth 2 Jahre gest.	

Zusammenfassung:

Wir haben es also mit einer Familie zu tun, in der erblich multiple Exostosen vorkommen, die hauptsächlich die männlichen Mitglieder befallen, die in der Periode des Knochenwachstums auftreten und in der Mehrzahl der Fälle später eine Rückbildung erfahren, über deren Charakter sich leider Sicheres nicht feststellen ließ, insbesondere nicht darüber, ob eine spontane Rückbildung vorgekommen ist. In einem Fall (Nr. 1) ist mit Sicherheit ein Trauma mit anschließender Vereiterung und Nekrose die Ursache.

Digitized by Google

Literatur.

Pels-Leusden, Klinische, pathologisch-anatomische und radiologische Studien über Exostosis cartilaginea multiplex. D. Ztschr. f. Chir., Bd. 86.
Winkler, Über kartilaginäre Exostosen. D. Ztschr. Röntgenkunde u. Radiumforschung 1911, Bd. XIII, Bd. 7.
Virchow, Über multiple Exostosen. Berliner klin. W. 1891.
Köhler, F. a. d. G. der Röntgenstrahlen. Bd. VIII.
Lippert, Wachstumstörungen der Knochen bei multiplen Exostosen. D. Arch. f. klin. Med., Bd. 76.
Bessel-Hagen, Langenbecks Arch., Bd. 41.

Aus dem St. Johannishospital in Dortmund.

Über familiäres Auftreten von Polydaktylie und Syndaktylie.

Von

Prof. Dr. **K. Vogel,** Oberarzt der chirurgischen Abteilung.

Hierzu Tafel XXI.

Mitte vorigen Jahres wurde auf meine Abteilung der Patient Johann F. aufgenommen, 25 Jahre alt, der mit sechs Zehen am rechten Fuße behaftet war. Der überschüssige Zeh saß außen am Kleinzeh und wurde auf Wunsch des Patienten entfernt.

Der Patient zeigte außer dieser Anomalie des Fußes an beiden Händen Syndaktylie des dritten und vierten Fingers. Die Anamnese ergab, daß beide Anomalien, die der Hände und die des Fußes, in der Familie des Mannes exquisit erblich sind.

Ich halte es daher für angebracht, eine kurze Beschreibung der Familie F. zu geben.

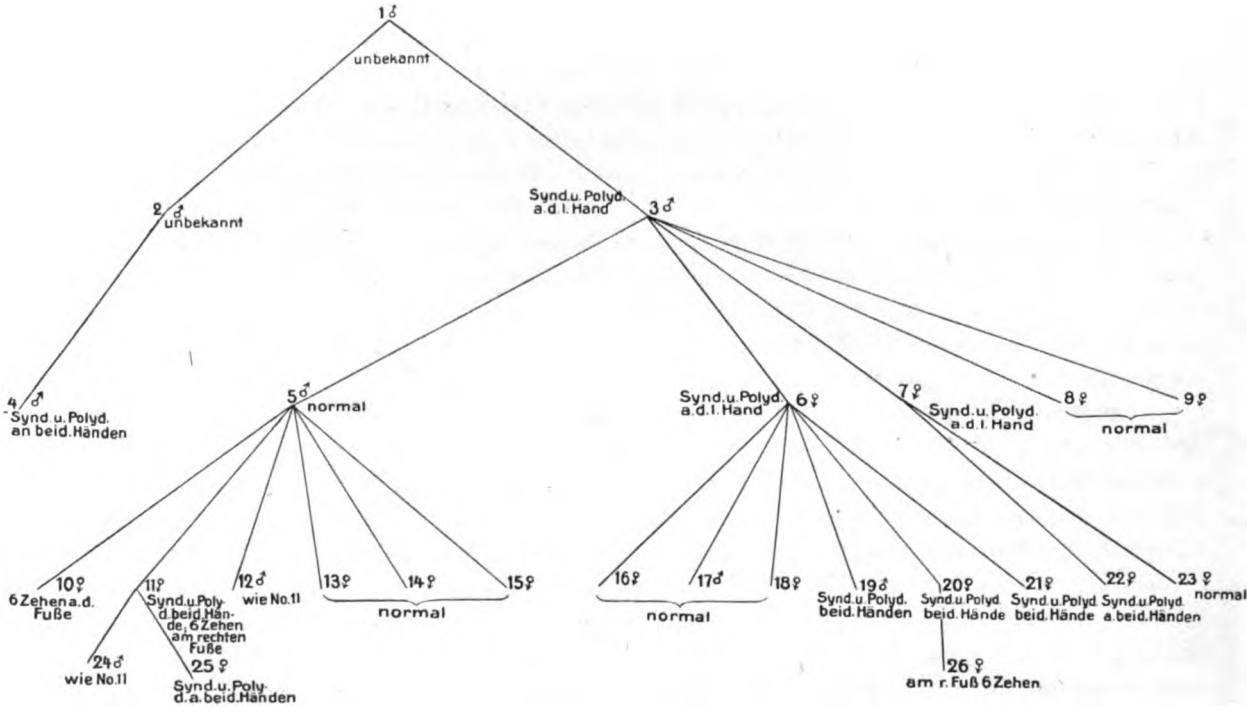

Das beifolgende Schema zeigt die Familie, soweit ich über die Mitglieder Nachricht erhalten, resp. sie untersuchen konnte. Vom gemeinsamen Stammvater (Nr. 1) konnte nichts eruiert werden. Derselbe hatte zwei Söhne, von denen bei Nr. 2 ebenfalls nichts Genaues festgestellt werden konnte, während Nr. 3 Syndaktylie an der linken Hand zeigte, und zwar, wie

Digitized by Google

einwandfrei beobachtet wurde, des dritten und vierten Fingers. Nr. 4, der Sohn jenes unbekannten Vaters, hatte ebenfalls Syndaktylie des dritten und vierten Fingers an beiden Händen. Weiter kann diese Linie der Familie nicht verfolgt werden.

Nr. 3 hatte mit einer normalen Ehefrau fünf Kinder, einen Sohn (5) und vier Töchter (6, 7, 8, 9). Der Sohn zeigt keine Mißbildung, ebensowenig seine Ehefrau. Diese Eheleute haben sechs Kinder, einen Sohn (12) und fünf Töchter (10, 11, 13, 14, 15). Die Tochter, Nr. 10, hat am rechten Fuße einen doppelten fünften Zeh, Röntgenbild Nr. 1; die nächste Schwester, Nr. 11, zeigt Syndaktylie des dritten und vierten Fingers an beiden Händen und denselben überzähligen Zeh an beiden Füßen. Eine Photographie konnte ich leider nicht erhalten. Sie hat mit einem normalen Manne zwei Kinder, deren Hände im Röntgenbild, Fig. 2 und 3, sich zeigen. Das ältere ist ein Knabe (Nr. 24, Röntgenbild 2a und b), das jüngere ein Mädchen (Nr. 25, Röntgenbild 3a und b).

Das dritte Kind jener Eltern ist unser Patient (Nr. 12). Er zeigt Syndaktylie und Polydaktylie an beiden Händen, und zwar wieder des dritten und vierten Fingers (Röntgenbild 4a und b) und sechs Zehen am rechten Fuße (Röntgenbild 5).

Die drei anderen Schwestern unseres Patienten (13, 14, 15) sind normal.

Die erste der Schwestern von Nr. 5, Nr. 6, die Tante unseres Patienten, hat wieder Syn- und Polydaktylie der linken Hand, so zwar, daß der zweite und dritte Finger in Syndaktylie vereinigt sind und ebenso ein überschüssiger Finger mit dem vierten verbunden ist (Röntgenbild Nr. 6). Diese Frau hat mit einem normalen Manne ebenfalls sechs Kinder, die ältesten, ein Sohn (17), und zwei Töchter (16 und 18), sind normal, die drei jüngeren dagegen, wieder ein Sohn (19) und zwei Töchter (20 und 21), zeigen dieselbe Syndaktylie des dritten und vierten Fingers, wie vorn wiederholt geschildert, an beiden Händen, haben aber normale Füße. Die Tochter Nr. 20 hat ein dreijähriges Mädchen (Nr. 26) mit sechs Zehen am rechten Fuß (Röntgenbild 7) und normalen Händen.

Nr. 7, weiblich, hat ebenfalls Syndaktylie der linken Hand, äußerlich genau wie Nr. 6, ein Röntgenbild konnte nicht erhalten werden. Sie hat aus ihrer Ehe mit gesundem Manne wieder eine Tochter, Nr. 22, mit äußerlich derselben Syndaktylie an beiden Händen, und eine normale Tochter, Nr. 23. Nr. 8 und 9, unverheiratet, sind normal.

Röntgenbilder habe ich leider aus äußeren Gründen nur in beschränkter Anzahl aufnehmen können.

Bei unserem Patienten (Nr. 12) zeigen die beiden Hände (Röntgenbild Nr. 4) Syndaktylie des dritten und vierten und eines zwischen diesen gelegenen sechsten Fingers. Dabei sind links (a) anscheinend alle drei Phalangen des überschüssigen Fingers angelegt, aber mit denen des vierten Fingers ausgedehnt verwachsen; bei b (rechter Hand) sieht man ein normales Skelett des dritten und vierten Fingers, zwischen ihnen drei gut ausgebildete, aber etwas zentralwärts verschobene Phalangen des überschüssigen sechsten Fingers, ohne Metakarpus.

Röntgenbild Fig. 6 zeigt die linke Hand der Tante von Nr. 12, Nr. 6. Auch hier ist das Skelett der Finger anscheinend normal, doch besteht erstens Syndaktylie des zweiten und dritten Fingers, dann sieht man einen überschüssigen, aus drei gut ausgebildeten Phalangen bestehenden Finger, der mit dem vierten in Syndaktylie vereinigt ist.

Fig. 2 und 3 zeigen die Hände von Nr. 24 und 25, den beiden elf- und zwölfjährigen Kindern von Nr. 11.

Bei Fig. 2, dem älteren Knaben, sieht man normalen ersten, zweiten und fünften Finger, verkrüppelte, durch Syndaktylie verbundene Phalangen des dritten und vierten Fingers und zwischen deren Skelett Rudimente eines überschüssigen Fingers, links (a) einen Teil einer Grundphalanx, rechts dasselbe in etwas stärkerer Entwicklung und peripher davon vielleicht noch einen Teil einer zweiten Phalanx.

Bei der jüngeren Schwester (Nr. 25) zeigt sich (Röntgenbild 3) ähnliches: beiderseits normaler erster, zweiter, fünfter Finger, links (a) Syndaktylie des verkrüppelten dritten und

Digitized by Google

vierten und zwischen diesen ein überschüssiger Finger mit rudimentärer, am dritten Metakarpus artikulierender Grundphalanx und gut entwickelten beiden Endphalangen. Rechts (b) sind ebenfalls der dritte und vierte Finger vereinigt, zwischen ihnen sieht man einen sechsten Finger, dessen rudimentäre Grundphalanx auf gemeinsamem Metakarpus III artikuliert, dessen zweite Phalanx mit der ersten von IV verwachsen scheint. Die rudimentäre Grundphalanx scheint beiderseits mit dem Metakarpus III zu artikulieren, doch hat man den Eindruck, daß rechts (b) wenigstens ein Teil einer eigenen Metakarpus vorhanden wäre, mit III verschmolzen. Auch links (a) ist Metakarpus III sehr dick, vielleicht liegt auch hier Verschmelzung mit einem überschüssigen Metakarpus, der also dann die Basis für den überzähligen Finger abgäbe, vor. Bei 3b scheint ein Os metacarpale bifidum nach Joachimsthal vorzuliegen. Ich möchte es für möglich halten, daß hier das ganze Os metacarpus III doppelt angelegt war, aber nur im peripheren Teil sich getrennt hat, im übrigen verschmolzen geblieben ist. Die abnorme Dicke des Knochens scheint mir dafür zu sprechen.

Bezüglich der Füße habe ich das Röntgenbild 5 von Nr. 12 schon erwähnt. Ich habe den linken Fuß vergleichshalber mit aufgenommen. Er zeigt einen kleinen Knochenschatten (Röntgenbild 5a) bei α, vielleicht ein Rudiment eines überschüssigen Metakarpus. Ich möchte das deshalb glauben, weil rechts (5b) an derselben Stelle, zwischen viertem und fünftem Zeh, ein aus Metatarsus und zwei Phalangen bestehender sechster Zeh zu sehen ist. Der Metatarsus β ist hier anscheinend der normale fünfte, seine Phalangen sind als überschüssig amputiert.

Ein nicht ganz leicht zu deutendes Röntgenbild ist Nr. 1, vom rechten Fuß von Nr. 10, der Schwester unseres Patienten, stammend. Wir sehen fünf Metatarsen, am peripheren Ende der fünften setzt, knöchern vereinigt, eine dicke Querspange an, die sich nach dem Gelenkköpfchen des vierten Metatarsus hinüberzieht, mit diesem gelenkförmig artikulierend. Der breite Phalangenteil dieses Kleinzehs zeigt zwei deutliche Phalangen, wohl die normalen des fünften Zehs, daneben aber noch zwei, wie rudimentäre Phalangen eines zwischen viertem und fünftem Zeh gelegenen überschüssigen Zehs aussehende Schatten, die dann also der querstehenden Knochenspange entsprechen und diese als Metatarsus eines sechsten Zehs charakterisieren würden. Das Bild ist leider nicht sehr deutlich. Anscheinend liegt also auch bei dieser Frau ein sechster Zeh zwischen dem vierten und fünften normalen, wie bei ihrem Bruder, Nr. 12, aber in verkrüppelter Form, vor.

Noch etwas komplizierter präsentiert sich Röntgenbild 7, von dem Kinde, Nr. 26, stammend: fünf normale Metatarsen, ein fünfter und sechster Zeh, mit gut entwickelten Phalangen, in Syndaktylie vereinigt, zwischen Phalangen und Metatarsen aber noch zwei Knochen α und β, deren Natur nicht genau zu bestimmen ist.

Bemerkenswert an unserem Fall ist zunächst die ausgesprochene Erblichkeit. Wieviel Generationen beteiligt sind, ist nicht zu sagen. Der Umstand, daß Nr. 4 die für die Familie typische Affektion der Hände zeigt, spricht mit hoher Wahrscheinlichkeit dafür, daß in dessen Aszendenz, also bei 1 oder 2 oder noch höher hinauf, noch Abnormitäten zu finden sind. Nehmen wir es bei 1 noch an, so haben wir die Vererbung schon in der fünften Generation. In der dritten Generation finden wir, allein unter den Nachkommen von Nr. 3, noch zwei abnorme gegen drei normale Geschwister; in der vierten haben wir von 14 Nachkommen sieben gleich 50 Prozent abnorme. Die fünfte Generation wird vorläufig nur durch drei Kinder repräsentiert, 24, 25 und 26, die alle abnorm sind.

Wir können also auf die Familie F. das Galtonsche Vererbungsgesetz der Regression, welches Ballowitz erwähnt, daß nämlich die „Kinder abweichend gebauter Eltern in derselben Richtung wie diese abweichen, aber in geringerem Grade, so daß sie gleichsam das Bestreben haben, wieder zur Norm zurückzukehren", wenigstens in bezug auf seinen zweiten Teil nicht anzuwenden. Um so deutlicher bestätigt sich der erste Teil des Gesetzes, daß die Kinder in derselben Richtung abweichen wie die Eltern. Die Syndaktylie erstreckt sich bei allen betroffenen Familienmitgliedern auf den dritten und vierten Finger und einen eventuell zwischen

Digitized by Google

denselben liegenden überzähligen. Nach der älteren Literatur soll der überzählige Finger bei Polydaktylie fast ausschließlich am ulnaren oder radialen Rand der Hand sitzen und entsprechend am Fuße. Voigt sagt: „Was die Stellung der überzähligen Finger betrifft, so ist es charakteristisch, daß, wo sechs Finger vorhanden sind, der überzählige stets an der Ulnar- oder Radialseite steht". Gruber hat nach Joachimsthal unter 127 sechsfingerigen Individuen 52 mal einen doppelten Daumen, 75 mal einen doppelten Kleinfinger beobachtet, nie einen anderen Finger. Das trifft auf unsere Hände nicht ein einziges Mal zu; sie haben sämtlich die Polydaktylie im Bereich des dritten und vierten Fingers. Alle in unserer Familie F. beobachteten abnormen Füße zeigen anscheinend einen überschüssigen sechsten Zeh am Kleinzehenrande, niemals anderswo. Doch belehrt uns das Röntgenbild, daß auch hier wohl eine Täuschung vorliegt, indem bei Nr. 12 sicher, bei 10 und 26 wahrscheinlich Zwischenschaltung eines sechsten Zehs zwischen dem normalen vierten und fünften vorliegt. Übrigens gilt jene Beobachtung von Voigt u. a. in erster Linie für die Zeit vor der Röntgenphotographie, später sind mehr überzählige Finger zwischen den anderen, durch Syndaktylie mit ihnen vereinigt, gefunden worden, die man früher ohne Röntgendurchleuchtung nicht diagnostizieren konnte. Die freie Polydaktylie ist mehr an den Rändern zu finden, wo der überzählige Finger mehr Platz hat, sich von den anderen zu trennen, während in der Mitte mehr ein Zusammenbacken begünstigt wurde.

Die zu erhaltenden Röntgenbilder der Familie F. zeigen ja allerdings, daß keine zwei Hände vollkommen gleich sind, aber das ausschließliche Betroffensein der mittleren Finger der Hände und der Kleinzehenseite der Füße wird auch durch den Röntgenbefund bestätigt.

Eine Reihe von Stammbäumen polydaktyler Familien beschreibt Ballowitz; er erwähnt solche, in denen nur durch die weiblichen, und andere, wo nur durch die männlichen Mitglieder die Abnormität vererbt wurde. Unser Fall zeigt zwar auch mehr anormale weibliche Familienmitglieder, aber es sind auch im ganzen mehr weibliche Sprossen vorhanden. Fünf mißbildeten männlichen Mitgliedern stehen zwei normale gegenüber, dagegen finden wir neun mißbildete weibliche gegen acht normale, so daß prozentualiter das männliche Geschlecht noch stärker belastet ist als das weibliche. Ballowitz betont die ätiologische Wichtigkeit der Inzucht, der Verwandtenehe und erwähnt eine Beobachtung von Potton, der in einem vom Verkehr abgelegenen französischen Dorfe fast alle Einwohner mit sechs Fingern und sechs Zehen fand. Dort bestand Verwandtenehe sehr häufig.

Joachimsthal erzählt von einem vornehmen Malaien auf Borneo, der an beiden Händen ein doppeltes Daumenglied hatte, welches ein besonderes Merkmal seiner Familie sei, das die Mitglieder derselben quasi als Wappen mit Stolz trugen. In unserer Familie F. ist Inzucht nicht bekannt, ebenso wenig wie andere Mißbildungen, etwa innerer Organe, wie es von Joachimsthal und anderen als häufig vergesellschaftet mit Polydaktylie beschrieben wird.

Auf das Gebiet der Ätiologie möchte ich im übrigen nur kurz eingehen. Darwin hat die Polydaktylie als Rückschlag auf einen entfernten vielfingerigen Urahn gedeutet, ebenso in neuerer Zeit Bardeleben. Die Erblichkeit, die zum Teil Darwin zu dieser Annahme bestimmte, wird ja auch sonst wohl für die atavistische Ätiologie ins Feld geführt. Die kritische Besprechung dieser Frage gehört jedoch vor ein berufeneres Forum, ich deute sie nur an.

Ballowitz geht näher auf die zweifellos sehr interessanten Ausführungen der in Frage kommenden Autoren ein und kommt „zu dem Resultat, daß die atavistische Auffassung der menschlichen Hyperdaktylie nicht haltbar ist". Die Theorie würde auch, wie Joachimsthal richtig ausführt, nur für Daumen- und Kleinfingerverdoppelung passen, nicht aber für das Auftreten überzähliger Bildungen zwischen den normalen Fingern; letzteres ist aber sicher häufiger, als man früher, ohne Röntgenstrahlen, angenommen hat. Das beweisen neuere Beobachtungen, so von Ehringhaus, Jacobsohn u. a. Ehringhaus unterscheidet verdeckte syndaktyle Polydaktylie, die meist am dritten und vierten Finger auftritt, und offene Hyperdaktylie, die am Daumen und Kleinfinger beobachtet wird. Zählt man aber diese verdeckten Formen zu

Digitized by Google

den eigentlichen Mißbildungen, so ist es gezwungen, den Formen randständiger Polydaktylie eine ganz andere Ätiologie zugrunde zu legen, besonders, da jetzt das Röntgenbild doch die vollkommene anatomische Übereinstimmung zeigt. Ballowitz kommt durch anatomische Untersuchung von Präparaten, besonders auch der Weichteile, der Muskeln und Sehnen, zu dem Schluß, daß es sich um frühzeitige fötale Spaltungen in der ersten Anlage der Extremitäten handelt. „Die äußere Einwirkung, die diese Spaltung verursacht, wird sehr wahrscheinlich durch eine pathologische Beschaffenheit und Veränderungen der Amnios, z. B. durch ein zu enges Amnios, durch Adhäsionen, Amniosfalten und Amniosstränge, gegeben." Er weist darauf hin, daß Ahlfeld einen gespaltenen Daumen bei einem Kinde beobachtete, wo an der Trennungsstelle noch ein amniotischer Faden saß. „Die häufig symmetrisch auftretende Hyperdaktylie und ihre Erblichkeit sind keine absoluten Gegenbeweise. Denn man kann sich vorstellen, daß ein abnormes Amnios als causa efficiens vererbt wird, und daß an ihm symmetrische Falten auftreten können, durch deren Druck die Spaltung symmetrisch erfolgt. Auch bleibt die Annahme berechtigt, daß in frühen, indifferenten Embryonalstadien erworbene Eigenschaften wenigstens durch einige Generationen hindurch vererbt werden können." Ballowitz stimmt hier Marchand bei, der sagt: „Auch ist wohl denkbar, daß gröbere Defekte, Mißbildungen, welche in der ersten Zeit des Embryonallebens erworben sind, sich bezüglich der Vererbbarkeit anders verhalten, als Verletzungen, welche den bereits ausgebildeten Organismus treffen."

Das Amnios spielt sicher in der Ätiologie vieler kongenitaler Mißbildungen eine große Rolle. Trotzdem dürfte z. B. die Beobachtung von Vervielfältigung der Metakarpus doch schwer durch Amnioswirkung zu erklären sein. Plausibel ist jene Theorie dagegen sicher, z. B. bei der Spalthand, wo man sich die trennende Wirkung einer gegen die Mittelhand vordrängenden Amniosfalte vorstellen kann. Da bleiben aber auch Knochen und Weichteile getrennt. Dasselbe gilt für die offene Polydaktylie, die Abtrennung überzähliger Finger oder Zehen am ulnaren oder radialen Rande; der auch hier vielfach vorhandene und nicht mitgetrennte sechste Metakarpus resp. Metatarsus (s. z. B. meinen Fall Nr. 12 rechts) stört aber auch hier die Beweisführung. Auf die vielen Formen von geschlossener syndaktyler Polydaktylie, also z. B. auf die sämtlichen Hände der von mir vorstehend beschriebenen Familie, kann ich mir eine Amnioswirkung ätiologisch nicht angewandt denken. Man mußte da m. E. schon annehmen, daß eine Amniosfalte, die Extremität getrennt hätte, dann zurückgewichen sei, worauf die bedeckenden Weichteile sich wieder vereinigt hätten, die Knochen aber getrennt geblieben seien! Das ist doch allzu gezwungen. Warum soll auch das Amnios in einer Familie gerade immer an derselben Stelle der Hand seine Wirkung ausüben, sonst aber nirgends am Körper. Die mechanische Theorie ist jedenfalls doch noch recht wenig bewiesen, und wir müssen unbedingt auch hier, wie bei so vielen Mißbildungen, das vitium primae formationis v. Ammons zu Hilfe nehmen. Dafür spricht vor allem auch die öftere Vergesellschaftlichung unserer Difformität mit anderen Mißbildungen (Joachimsthal und a.).

Literatur.

Joachimsthal: Die angeborenen Verbildungen der oberen Extremitäten. Fortschr. auf d. Geb. der Röntgenstrahlen.

Ballowitz: Über hyperdaktyle Familien und die Vererbung der Vielfingerigkeit. Arch. f. Rassen- und Ges.-Biologie, 1904.

Ballowitz: Virchows Archiv, Bd. 178.

Ehringhaus: Zur Pathologie und Therapie der Syndaktylie. Charité-Annalen, Bd. XXXVI.

Ehringhaus: Über Hyperdaktylie und Syndaktylie. Charité-Annalen, Bd. XXXIII.

Jacobsohn: Über kombinierte Syn- und Polydaktylie. Bruns Beitr., Bd. 61.

Digitized by Google

Die Lilienfeldsche Röntgenröhre.

Von

Dr. **W. J. Rosenthal,**

Assistent am chir. poliklin. Inst. der Universität Leipzig. (Direktor Prof. Heineke.)

(Hierzu Tafel XXII.)

Die Lilienfeldsche Röntgenröhre, über deren Konstruktion und physikalische Eigenschaften vor Jahresfrist zum ersten Male in diesen Blättern[1]) berichtet wurde, ist seitdem durch dauernde Anwendung in der Röntgenabteilung des chir. poliklin. Inst. der Universität Leipzig erprobt worden. Dabei hat sich ergeben, daß der der Neukonstruktion zugrundeliegende neue Gedanke richtig war.

Es gelingt tatsächlich, ohne Veränderung des Röhrenvakuums, mit Hilfe einer primären Entladung eine extrem evakuierte Röhre der Röntgenentladung in einem beliebigen Maße zugänglich zu machen: Es ist möglich, lediglich durch Veränderung dieser Primärentladung den Härtegrad der Röhre beliebig rasch zu verändern oder auch konstant zu halten.

Dagegen ergaben die zahlreichen, mit der Röhre angestellten Versuche die Notwendigkeit einiger Änderungen sowohl ihres Baues, als auch des zu ihrem Betriebe nötigen Hilfsinstrumentariums.

Zum näheren Verständnisse sei an der Hand eines Schemas kurz noch einmal auf das Prinzip der Röhre eingegangen.

Die Röhre unterscheidet sich zunächst, wie bereits erwähnt, von allen anderen dadurch, daß sie so hoch ausgepumpt von der Fabrik geliefert wird, wie dies technisch nur irgend möglich ist. Sie soll ein so hoch getriebenes Vakuum besitzen, daß sie dem Stromdurchgang einen Widerstand bietet, der vom gebräuchlichen Induktor oder vom Transformator eines Gleichrichters nicht überwunden wird.

Für den Betrieb der Röhre bedarf es nunmehr dreier Stromquellen.

Erstens des sogenannten Heiz- oder Glühstroms, der ein kleines Blättchen oder einen Draht aus geeignetem Metalle in der Nähe der Antikathode in mäßige Weißglut bringen soll.

Die Stromzuführung und die Lage des Glühdrahtes in der Röhre ist auf dem Schema schraffiert gezeichnet. Wir entnehmen den Heizstrom, der während des Betriebes der Röhre stets konstant bleibt, einer beliebigen Stromquelle niederer Spannung. Am geeignetsten erschien hierfür beim Hochspannungsgleichrichterbetrieb ein kleiner Transformator von ca. 12 Volt Sekundärspannung, dem man mittels eines vor die Primärwicklung vorgeschalteten Regulierwiderstandes die zum Heizen der Glühelektrode auf schwache Weißglut gerade notwendige Stromenergie zuführt.

Den zweiten Strom, dessen wir noch bedürfen, den sogenannten Leitfähigkeitsstrom, entnahmen wir entweder ebenfalls einem Transformator von 500 Volt Sekundärspannung oder aber (beim Induktorbetrieb) einem kleinen dementsprechenden Induktor. Der 3. Strom ist der Röntgenstrom.

Die beiden ersten Stromquellen sind von den Sekundärpolen des Hochspannungsgleichrichters bzw. Induktors isoliert aufzustellen. Die Zuführung des Leitfähigkeitsstromes zur Röhre ist in der Zeichnung gestrichelt angegeben. Und zwar findet sie, ebenso wie die Zuführung des Heizstromes von einem für diesen Zweck speziell an die Röhre angebauten gemeinsamen Halse aus statt. Dabei wird der negative Pol (L—) des Leitfähigkeitstransformators mit einem

[1]) Fortschritte a. d. Geb. d. Röntgenstrahlen, Bd. XVIII. 256—263.

Digitized by Google

der beiden Pole des Heiztransformators verbunden. Der vom positiven Pole des Leitfähigkeitstransformators der Röhre zuführende Draht ist dagegen mit der den Heizstrom zuführenden Litze unter Einhaltung der erforderlichen Isolationsbedingungen zu einer Art Dreileiterkabel vereint. Alle drei Drähte dieses Kabels münden in der aus einem passenden Isolator angefertigten, auf der Zeichnung ersichtlichen Kappe (K). Die beiden Drähte der Heizstromlitze finden ihren Anschluß an die Glühelektrode vermittelst eines Steckkontaktes, während der positive Draht (L+) des Leitfähigkeitstransformators an eine Klemmschraube angeschlossen ist. Diese auf der Isolatorkappe befestigte Klemmschraube ist ihrerseits dauernd an die entsprechende Elektrode (M) angeschlossen.

Der Betrieb der Röhre ist nun folgender:

Man bringt zunächst die in der Nähe der Antikathode angebrachte Glühelektrode mittels des Heizstromes auf schwache Weißglut. Alsdann schaltet man den zweiten Strom ein. Dieser

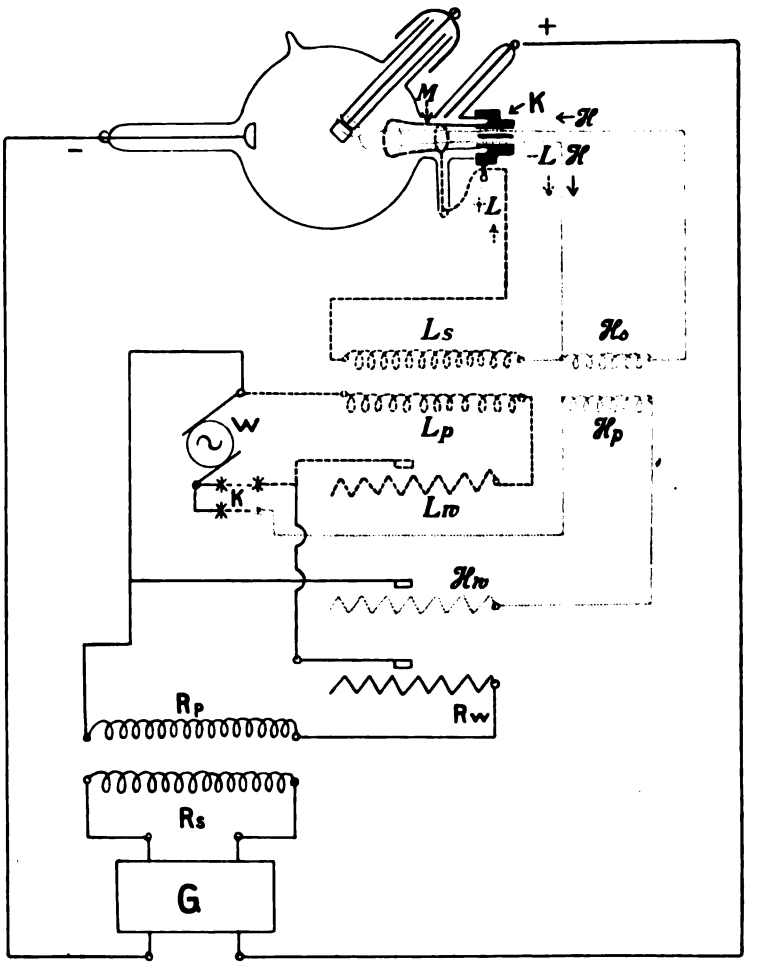

Fig. 1.

teilt sich in der Röhre einem Aluminiummantel (M) mit, welcher einen Teil der Leitungsdrähte des Heizstromes innerhalb der Röhre umgibt. Die auf diese Weise zwischen der Glühkathode und dem Aluminiummantel veranlaßte elektrische Entladung wird im Inneren der Röhre in Gestalt eines eigentümlichen, schwach-bläulichen Aufleuchtens sichtbar. Dies Licht greift die photographische Platte in üblicher Umhüllung nicht an. Erhöht man den Strom im primären Stromkreise des Leitfähigkeitstransformators, so nimmt das Aufleuchten zu, vermindert man ihn, so nimmt es ab. Die Stromstärke dieses Entladungsstromes beträgt maximal einige Zehntel Ampère. Die Erhitzung der Röhrenglaswand durch Heiz- und Glühstrom ist unerheblich. Sie

Digitized by Google

gefährdet die Röhre nicht. Bei Benutzung der weiter unten beschriebenen Schaltanordnung werden diese beiden Stromkreise automatisch kurz vor dem Ingangsetzen der Röhre eingeschaltet; sie werden ebenso automatisch beim Abstellen der Röntgenlampe außer Betrieb gesetzt.

Ist Glüh- und Leitfähigkeitsstrom eingeschaltet, so ergibt sich die überraschende Tatsache, daß die vorher nicht leitfähige Röhre auf einmal, und zwar momentan für den Induktorstrom durchlässig geworden ist. Und zwar verhält es sich so, daß die Höhe des Primärstromes der Leitfähigkeit der Röhre für den Induktorstrom direkt proportional ist. Je höher die Spannung des Primärstromes, um so größer die Durchlässigkeit der Röhre, um so geringer die an der Anode vorhandene Spannung, um so langsamer die Kathodenstrahlen, um so weicher der erzeugte Röntgenstrahl.

Wir können also von diesem Stromkreise berechtigterweise als von dem „Leitfähigkeitsstrom" sprechen.

Die Handhabung der Röhre erscheint nach dem Gesagten vielleicht kompliziert. Sie ist es in Wirklichkeit aber absolut nicht. Es ist vielmehr gelungen, ein kleines Schaltbrett für den Betrieb der Lilienfeldschen Röhre zu konstruieren, welches das Einschalten der Ströme in rascher Folge gestattet.

Das Brett weist, wie am Bilde der Versuchsanordnung ersichtlich, außer zwei Schiebewiderständen für Glüh- und Leitfähigkeitsstrom zunächst zwei Hebel auf, mit Hilfe deren man jeden der Ströme für sich beherrschen kann. In der Regel werden diese beiden Hebel nicht benutzt, sondern der in der Mitte befindliche Schalthebel. Hat man nämlich am Rheostaten einmal die Heizung der Glühkathode, die für dieselbe Röhre ja immer gleich bleibt, richtig gewählt, und durch Einschaltung am Widerstande die gewünschte Menge des Leitfähigkeitsstromes — also praktisch den gewollten Härtegrad der Röhre — bemessen, so genügt zum Ingangsetzen des Rohres das Umlegen eines Kontaktes in der Mitte der Schalttafel.

Dieser ist so konstruiert, daß beim langsamen Umlegen sein rechter Schenkel den Heizstrom und sein linker, nur einen Moment später, Leitfähigkeits- und Induktor- oder Gleichrichterstrom zusammen einschaltet. Es bedarf also nach dem Anlassen des Unterbrechers bei Induktorbetrieb oder des Motors beim Gleichrichter und nach Einstellung der beabsichtigten Belastung wie bisher nur eines einzigen weiteren Handgriffes, um die Röntgenröhre in Gang zu setzen. Dabei haben wir aber den großen Vorteil, daß die Röhre einen von uns bestimmten Härtegrad zeigt, den wir, wenn solches erwünscht, natürlich auch während des Betriebes momentan ändern können.

Was die physikalischen Vorgänge im Innern der Röhre betrifft, so ist darüber noch nicht vollkommen Klarheit geschaffen. Lilienfeld hat die bisherigen Ergebnisse seines Studiums über die Elektrizitätsleitung im extremen Vakuum niedergelegt[1]) und hat auch bereits in der ersten Publikation[2]) über die vorliegende Neukonstruktion den physikalischen Standpunkt behandelt.

Für den Nichtphysiker ließe sich der Betrieb der Röhre theoretisch vielleicht folgendermaßen erklären:

Durch die von der Glühelektrode ausgehende Leitfähigkeitsentladung werden in dem ursprünglich für die Röntgenentladung undurchlässigen Raume der Röhre positiv sowohl wie negativ geladene Partikel erzeugt. Die positiven Partikel werden von dem negativ geladenen Hohlspiegel der Röntgenkathode angezogen, prallen auf diesen auf und geben dadurch den Anstoß, welcher zur Auslösung des Kathodenstrahlenbündels erforderlich ist. Die so ausgelösten Kathodenstrahlen werden ihrerseits auf die Antikathode geschleudert, und erzeugen da die

[1]) C. E. Lilienfeld, Die Elektrizitätsleitung im extremen Vakuum, Ann. der Physik, Bd. 32, S. 674—738, 1910. Berichte der Königlich sächsischen Ges. d Wissenschaften (math. naturw. Klasse). Bd. LXIII, Dezember 1911, sowie Bd. LXIV, Dezember 1912.

[2]) Diese Zeitschrift, Bd. XVIII, S. 256—259.

Digitized by Google

Röntgenstrahlen. Je größer der Leitfähigkeitsstrom, desto mehr positive Teilchen gibt es in der Röhre, desto leichter fällt es dem Kathodenspiegel, eine genügende Anzahl von ihnen hervorzuziehen — desto geringer wird folglich die Spannung an dem Kathodenspiegel, desto langsamer der hier ausgelöste Kathodenstrahl, und desto weicher der Röntgenstrahl — und umgekehrt.

Ich will im folgenden schematisch noch die Schaltung des Hilfsinstrumentariums angeben, das in Verbindung mit dem Siemens-Halske-Hochspannungsgleichrichter der Poliklinik mir seit fast einem Jahre zum Betriebe der Lilienfeldschen Röhre dient.

Zum Schema:

Die Sekundärspulen: Hs, Ls, Rs liefern den Heiz-, Leitfähigkeits- und Röntgenstrom. Dieser letzte wird in G gleichgerichtet.

W ist die Wechselstromquelle, welche über die Regulierwiderstände Hw, Lw, Rw die Primärspulen Hp, Lp und Rp mit Wechselstrom versorgt, und so in Hs, Ls, Rs die benötigten

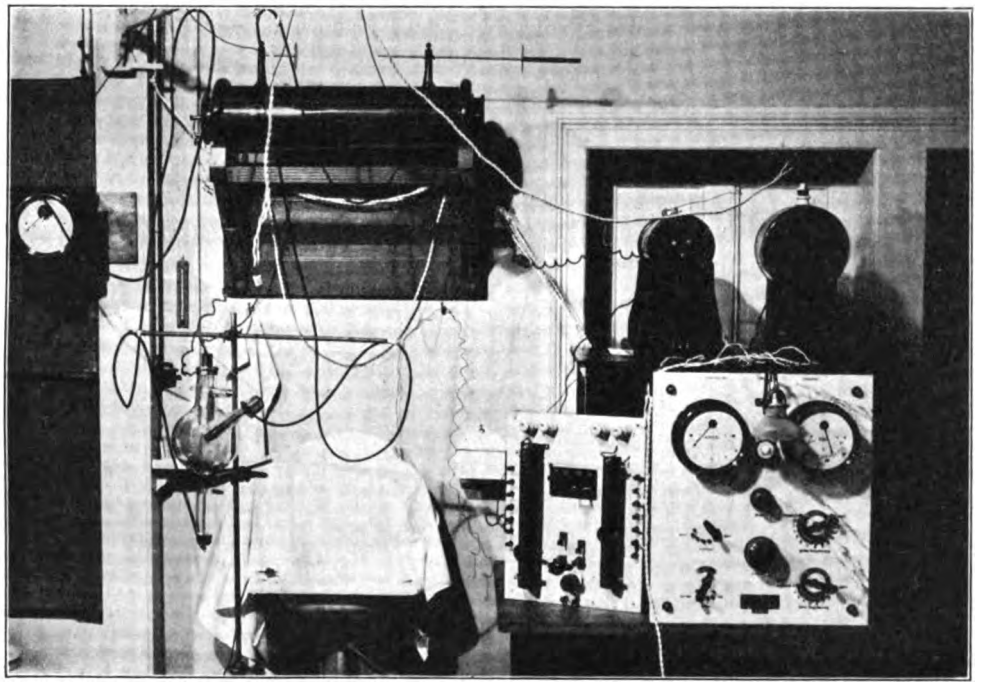

Fig. 2.

Spannungen induziert. Durch einen einzigen Handgriff: Schließen des Kontakthebels K, werden alle drei Stromkreise geschlossen, und so die Röhre in Gang gesetzt.

Der Widerstand Hw wird ein für allemal richtig eingestellt, während am Widerstand Lw jeder beliebige Härtegrad gewählt werden kann.

Die zum Betrieb der Röhre erforderliche kleine Schalttafel enthält demnach den Kontakthebel K, sowie die beiden Widerstände Lw und Hw.

Es bleibt mir noch übrig, einiges über die Ökonomie der neuen Röhre zu sagen. Diese scheint mir nach einjähriger Erfahrung zu urteilen, eine recht günstige zu sein. Gibt es doch vor allem kein Hartwerden der Röhre mehr, was wir bisher trotz aller Regulierungen, ohne dabei die Qualität der Röhre zu beeinträchtigen, nicht vermeiden konnten. Vielmehr ist die Veränderung des Härtegrades oder sein Konstanterhalten mit Hilfe des Leitfähigkeitsstromes leicht möglich.

Aus den beigefügten Reproduktionen einiger Aufnahmen sieht man, daß die Röhre sowohl starke, schwer zu durchdringende Objekte, welche hohe Härtegrade erfordern, als auch Weichteile und Hände vermöge ihres variablen Härtegrades bestens zu durchleuchten gestattet.

Digitized by Google

Obwohl nun aber aus den Aufnahmen objektiv ersichtlich ist, daß Strahlen aller für Röntgenaufnahmen erforderlicher Härtegrade erzeugt werden, zeigt die subjektive Messung am Wehneltschen Kryptoradiometer scheinbar das Ergebnis, als ob eine Härte von 8—9 Wehnelt nicht überschritten werden könnte. Das rührt offenbar daher, daß die Röhre in der benutzten Schaltung, selbst wenn sie hart gestellt ist, neben der harten Strahlung auch noch eine merkliche Menge weicher Strahlen liefert. Ein solches Strahlengemenge wird aber von dem Härtemesser nicht analysiert, wohl aber von der Durchleuchtungsaufnahme. Denn hier kommt es dadurch zum Vorschein, daß neben den schwer zu durchdringenden Partien, zu deren Zeichnung der harte Teil des Strahlengemenges erforderlich ist, auch die weiche Strahlen erfordernden Weichteile gut wiedergegeben werden, so, daß außergewöhnlich kontrastreiche Bilder entstehen — wie aus den Reproduktionen ersichtlich.

Diese Beschaffenheit des Strahlengemenges ist nach einer Erklärung Lilienfelds Resultat seiner Schaltungsweise, und zwar auf besondere Eigenheiten der Form und zeitlichen Übereinanderlagerung der Kurven des Leitfähigkeits- und Röntgenstromes zurückzuführen. Durch Variationen dieser Verhältnisse hat man es auch in der Hand, erforderlichen Falles homogene, wenig kontrastreiche Strahlen zu erzeugen. Die nähere Erörterung dieser Dinge würde zu weit führen und bleibt einer künftigen Publikation des Leipziger physikalischen Instituts vorbehalten.

Die rasche Variabilität des Härtegrades von der niedrigsten Stufe (2 Wehnelt) bis hinauf zu den penetrantesten Strahlen zeigen zunächst Fig. 1—4. Diese Bilder sind mit demselben Rohre, von demselben Objekt bei gleicher Expositionszeit und gleichem Fokusabstand ohne Folie gemacht worden. Die eklatant verschiedenen Härtestufen wurden in der Reihenfolge der Bilder unmittelbar nacheinander lediglich durch Verändern des Leitfähigkeitsstromes erzielt. Das gleiche Rohr diente auch zur Herstellung der übrigen Bilder (Fig. 5—8), die für die Fähigkeit der Röhre, verschieden strahlenabsorbierende Objekte gleich gut und kontrastreich zur Darstellung zu bringen, das beste Zeugnis ablegen. Daneben kann dieselbe Röhre natürlich auch zu allen Durchleuchtungen benutzt werden, und ferner auch für kurzzeitige Aufnahmen Verwendung finden. Sie verträgt ohne Schaden zu nehmen bei kurzer Exposition ($^1/_{10}$—1 Sekunde) Belastungen bis 50 Milliampère. Einschlagaufnahmen mit der Röhre zu machen, habe ich noch keine Gelegenheit gehabt. Besonders schöne Strukturbilder, Weichteilzeichnungen neben scharfen Knochenumrissen ergeben sich, wenn man bei längerer Exposition ohne Folie die Röhre erst weich schaltet und während des Betriebes härter stellt. Man erzielt damit gewissermaßen eine weiche und harte Aufnahme übereinander von einem Fokus aus.

Die Erwärmung der Röhre ist keine andere als bei allen anderen Röhren. Wie eine jede technische Anordnung kann auch diese durch Überbeanspruchung schädlich beeinflußt werden. Im Fall der Überlastung wird von den Elektroden etwas Gas abgegeben, so daß die Röhre vorübergehend an Härte verliert. Nach Abkühlung ist aber ihr Anfangszustand wieder hergestellt, und man hat dabei höchstens die Erfahrung gemacht, wo die Grenzen der Beanspruchung liegen, die man der Röhre zumuten darf.

Die Antikathodenkühlung spielt für die Lilienfeldsche Röhre keine geringere Rolle als für jede andere. Die beste Kühlung kommt natürlich auch ihr zugute.

Von den reproduzierten Röntgenbildern sollen Tafel XXII, Fig. 1—4, die große Variabilität des Durchdringungsvermögens der Röhre darstellen. Ich habe diese sieben Aufnahmen mit derselben Röhre unter streng gleichen Bedingungen (Expositionszeit, Abstand, Blendenweite usw.) in unmittelbarer Zeitfolge von demselben Objekt gemacht und lediglich den Härtegrad der Röhre vor jeder Aufnahme absichtlich zu weich, zu hart oder richtig gewählt. Tafel XXII, Fig. 5—8 sind Bilder von Objekten verschiedenster Stärke, die mit eben derselben Röhre wie Fig. 1—4 gemacht wurden.

Fig. 1: richtig gewählter Härtegrad, 6 Sekunden 10 Milliampère, 30 cm Abstand ohne Folie. Fig. 2: zu weich, 12 Milliampère, sonst wie 1. Fig. 3: extrem weich, 14 Milliampère, sonst wie 1. Fig. 4: zu

Digitized by Google

hart, 5 Milliampère, sonst wie 1. Fig. 5: großer, kalkhaltiger Tumor des Hypophysenganges, 20 Sekunden, 10 Milliampère, 30 cm Abstand, ohne Folie. Fig. 6: Kniegelenk, kräftiger Mann, 20 Sekunden, 12 Milliampère, 30 cm Abstand, ohne Folie. Fig. 7: 23jähriger Mann, Tuberkulose des dritten und vierten Lendenwirbels, 45 Sekunden, 10 Milliampère, 30 cm Abstand, ohne Folie. Fig. 8: Hüftgelenk, kräftiger Mann, 1 Minute, 10—12 Milliampère, 30 cm Abstand, ohne Folie.

Die photographische Abbildung gibt die Versuchsanordnung wieder, die in Verbindung mit einem 40 cm-Induktor der Firma Siemens-Halske zur Demonstration der Lilienfeldschen Röhre gelegentlich einer Sitzung der medizinischen Gesellschaft[1]) zu Leipzig am 17. Dezember 1912 in der Poliklinik diente. Aus ihr ist die Anordnung der beiden Stromquellen für den Heiz- und Leitfähigkeitsstrom, sowie das zum Betriebe nötige kleine Schaltbrett ohne weiteres zu ersehen.

(Aus dem Privatinstitut für Röntgendiagnostik von Dr. E. Weber und V. von Bergmann in Kiew.)

Über die Bedeutung der Einführung von Sauerstoff resp. Luft in die Bauchhöhle für die experimentelle und diagnostische Röntgenologie.

Von

Privatdozent **Eugen Weber.**

(Hierzu Tafel XXIII.)

Die Röntgenuntersuchung einer mit Sauerstoff gefüllten Blase, wobei außer dem Stein auch die hypertrophierte Prostata recht schön auf dem Bilde erschien (zystoskopische Kontrolle), brachte mich im Januar 1912 auf den Gedanken, daß die Einführung von sterilem inaktiven Sauerstoff, resp. Luft in die Bauchhöhle möglicherweise viele Organe, Tumoren und Bauchhöhlenbezirke sichtbar machen könnte, welche bis jetzt der Röntgenuntersuchung gar nicht, schwer, oder nur auf Umwegen zugänglich waren.

In dieser Richtung vorgenommene Experimente an Tieren und frischen Menschenleichen Erwachsener und Kinder bestätigten in vollem Maße meine theoretischen Erwägungen. Leider verzögerte die Schwierigkeit, intaktes frisches Leichenmaterial zu beschaffen, die Arbeit.

Wie aus den Röntgenogrammen zu ersehen ist, werden dank der Gaseinführung ins Abdomen folgende Eingeweide und Bezirke sichtbar.

1. Die Leber und Milz in toto, auch die Gallenblasengegend.
2. Dick- und Dünndarmschlingen ohne Wismutfüllung.
3. Die Pars pylorica des Magens, Fig. 2 und 4.
4. Die Wände des Magens und Dickdarmes bei Gasgehalt, Fig. 4 und 5.
5. Die mit Urin gefüllte Blase, Fig. 2.
6. Auf dem Röntgenogramm Nr. 2 sieht man die Abteile des Mesenteriums, welche der Strahlenrichtung parallel stehen.
7. Die schwer der Diagnostik zugänglichen Spatia subphrenica und
8. auf Grund des Gesagten viele intra-abdominale Tumoren.
9. In Kombination mit der Riederschen ergibt die Gasmethode ungemein scharfe und detailreiche Bilder (Fig. 6 und 7).

Es ist nicht ausgeschlossen, dabei auch ein Schattenbild des mit gewöhnlichen Speisen angefüllten Magens zu bekommen. Die diesbezüglichen Tierexperimente sind wegen Zeitmangel noch nicht einwandfrei beendigt.

Aus dem Gesagten geht mit Genüge hervor, daß die genannte Methode für sich allein und in Kombination mit der Riederschen das Gebiet der diagnostischen

[1]) Münchn. med. Wochenschrift, Nr. 7, 1913.

Digitized by Google

Anwendung der Röntgenologie bei Erkrankungen der Bauchhöhle zurzeit in unabsehbarer Weise erweitern kann, besonders bei einigen Erkrankungen der Leber und Milz (Cholelithiasis nicht ausgeschlossen, jedenfalls in einer größeren Anzahl von Fällen, als bis jetzt), bei Geschwülsten und entzündlichen Tumoren, besonders in der für die Diagnostik schwer zugänglichen Regio subphrenica.

Auch die experimentelle Anatomie und Physiologie kann bei Anwendung dieser Methode ihren wissenschaftlichen Schatz bereichern.

Eine wichtige Bestätigung des oben angeführten diagnostischen Wertes dieser neuen Methode, weil der Befund in vivo bei einem Menschen erbracht wurde, fand ich in einer inzwischen in den Verhandlungen der Deutschen Röntgengesellschaft, Bd. VIII erschienenen Publikation des Herrn Lorey-Hamburg. In diesem Berichte handelt es sich um einen Mann mit Leberzirrhose, bei dem eine Laparaskopie nach Jacobäus vorgenommen worden war. Die Luft wurde im Abdomen zurückgelassen, der Aszites hatte sich wieder angesammelt, es wurde nun eine Röntgenaufnahme gemacht, und auf Grund dieser Aufnahme kommt der Verfasser zu folgendem Schlusse, welchen ich mir hier wortgetreu zu zitieren erlaube ... „Bei dieser Gelegenheit möchte ich noch hinzufügen, daß man nach Einführen von Luft oder Stickstoff in die Bauchhöhle (man benutzt dazu zweckmäßig die auf der Pneumothoraxtherapie verwendete Apparatur, falls Aszites vorhanden ist, in Verbindung mit einem etwas dickeren Troikar durch den man erst die Flüssigkeit abläßt), in schönster Weise die Konturen der Milz und der Leber darstellen und etwa über die Oberfläche herausragende Tumoren und sonstige Veränderungen in Form und Größe feststellen kann. Auch zur Darstellung von Veränderungen an der sonst der Untersuchung nur schwer zugänglichen Kardia und den angrenzenden Partien des Ösophagus, dürfte unter Umständen das Eindringen von Luft in das Abdomen, wie Brauer angeregt hat, von diagnostischem Vorteil sein.“ Auf Grund des eben Erwähnten möchte ich von Anfang an jeglichen Prioritätsstreit ablehnen und erlaube mir nur darauf hinzuweisen, daß ich völlig selbständig auf Grund eigener Experimente zu meinen oben angeführten, umfassenderen Schlußfolgerungen gekommen bin und daß ich die Anwendung dieser Methode in allen diagnostisch unklaren, für diese Methode passenden Fällen als angezeigt erachte.

Aus diesem Grunde ist es notwendig, die möglichen Gefahren bei Anwendung der Methode beim Menschen näher zu analysieren. Dabei kommen folgende drei Gefahrquellen in Betracht.

1. Die Gefahr seitens der Einführung von Gasen (sterilen) in seröse Höhlen. Die diesbezüglichen Arbeiten von Cowl, Holzknecht, Robinsohn und Wollenberg (Sauerstoffaufblasung des Kniegelenkes mit einem unklaren Todesfalle von Jacobsohn mitgeteilt)[1]), von Forlanini, Murphy und Brauer (Pneumothoraxtherapie), Wenckebach (Lufteinlassen bei exsudativer Pleuritis und Perikarditis)[2]), die oben zitierte Publikation von Lorey mit Hinweis auf die Meinung Brauers und endlich die günstigen Angaben von Godwin[3]), welcher nach seinen Laparatomien, um Bildung vor Adhäsionen zu verhindern, in die sonst normale Peritonealhöhle Sauerstoff insuffliert, erlauben dieses Moment als kaum in Betracht kommend anzusehen.

Da die ins Abdomen eingeführte Luft, wie meine Tierexperimente gezeigt haben, sehr langsam resorbiert wird (Kaninchen resorbiert ca. 300 Luft in 4—5 Tagen), glaube ich, daß für diagnostische Zwecke Sauerstoff vorzuziehen wäre, insbesondere weil dabei auch die Emboliegefahr auf ein Minimum reduziert wird.

2. Die Gefahr seitens Erhöhung des Abdominaldruckes. Tierexperimente haben gezeigt, daß Kaninchen enorme Aufblähungen des Abdomens gut vertragen. Beim Menschen kommt dieses Moment auch nicht in Betracht, denn a) die Operation der Sauerstoffeinführung kann ja unter steter Kontrolle des Leuchtschirmes geschehen, um das gerade für den gegebenen Fall

[1]) Albers-Schönberg, Die Röntgentechnik, 1910, S. 435.
[2]) Zeitschrift für klinische Medizin, Bd. 71, S. 402.
[3]) The Lancet, 21. Sept., 1912.

Digitized by Google

nötige Gasquantum nicht zu überschreiten, b) die schnell darauf folgende Aufnahme benötigt bei dem heutigen Stande der Röntgentechnik nur Bruchteile von Sekunden und endlich c) kann ja bei eintretenden unangenehmen Nebenerscheinungen das Abdomen durch den eingeführten Troikar rasch entlastet werden. Gewisse Vorsicht erheischt die Anwendung dieser Methode in Fällen eiteriger intraabdominaler Herde, weil durch Auseinanderdrängen der Abdominalgebilde die den entzündlichen Herd begrenzenden Verwachsungen gedehnt oder zerrissen werden können.

3. Gefahren, bei der Punktion intraabdominelle Gebilde zu verletzen. Im Tierexperiment ist die betreffende Operationstechnik den Bakteriologen vollkommen geläufig. Die Technik am Menschen, ist soviel mir bekannt, noch nicht genügend ausgearbeitet, aber jedenfalls bei passenden Bauchdecken keineswegs unmöglich. Bumm meint, daß man mit einer Pravazkanüle alles punktieren dürfe, ohne Gefahr zu laufen, selbst Darm und Gefäße[1]). Eventuell, sollte eine gewöhnliche Punktion beim Menschen Schwierigkeiten oder Gefahren vorstellen, so ist es jedenfalls leicht möglich, wie mein Kollege V. v. Bergmann vorschlägt, eine nur wenige Zentimeter große, bis an das Peritoneum, eventuell die Fascia transversalis gehende Inzision in der Mittellinie zu machen, um weiter gefahrlos den genannten Stich durch die nicht eröffneten Schichten vorzunehmen.

Auf Grund des oben Angeführten steht meiner Meinung nach der Anwendung dieser neuen diagnostischen Methode beim Menschen in dazu geeigneten Fällen, bei welchen auf andere Weise die diagnostische Frage nicht geklärt werden kann, nichts im Wege. Aber um mit genügender Klarheit und Objektivität diese eigenartigen Bilder analysieren zu können, wäre es wünschenswert, in chirurgischen Kliniken und anatomischen Instituten einen normalen und pathologischen stereoskopischen Atlas dieser neuen Röntgenanatomie des Abdomens zu schaffen.

Tafelerklärung.

Fig. 1, 3 und 6 vor } Gasaufblähung. 1, 2 und 5 Kinderleichen.
Fig. 2, 4, 5 und 7 nach }

Fig. 6 und 7 lebendes Kaninchen. Wismut per clysmam; in Fig. 7 außerdem eine kleine Menge von Wismutwassersuspersion per os.

Alle parallelen Aufnahmen sind mit derselben, möglichst weichen Röhre gemacht, Fig. 1 und 2 mit einer Lindemannglasröhre, Härtegrad 4 Wehnelt.

Aus der medizinischen Universitäts-Poliklinik in Bonn (Direktor: Professor Dr. Paul Krause).

Die röntgenologischen Untersuchungsmethoden zur Darstellung des Magendarmkanales mit besonderer Berücksichtigung der Kontrastmittel.

Von

Dr. **Paul Krause** und Dr. **Schilling.**

Die Röntgenuntersuchung des Magen-Darmkanales hat in den letzten Jahren ungeahnte Fortschritte gemacht; die Methoden, welche dafür angegeben worden sind, sind mannigfaltig; viele Punkte sind aber noch ungeklärt; auf Grund ausgedehnter eigener Erfahrung soll in den folgenden Zeilen eine kritische Darstellung der hauptsächlichsten Methoden gegeben werden, mit besonderer Berücksichtigung der Kontrastmittel; die Mitteilungen anderer Autoren, soweit sie in der Literatur niedergelegt sind und uns durch eine Umfrage bei den bekanntesten Röntgenologen zu teil wurden, sind, soviel als es möglich war, berücksichtigt.

[1]) Dr. Rieck, Darmverschluß nach Entbindungen usw. Zentralbl. f. Gynäkologie, 1912, Nr. 7, S. 23.

Digitized by Google

I.

Die Verwendung von Sonden zur Röntgenuntersuchung der Speiseröhre, des Magens und Darmes.

Die älteste Methode, deren man sich bediente, um sich auf dem Röntgenschirm einen Überblick über Speiseröhre und Magen, resp. über Teile des Darmkanals, zu verschaffen, war die Sondendurchleuchtung. Sie wurde kurz nach der Entdeckung Röntgens zuerst von Wegele im Jahre 1896 in Vorschlag gebracht, und zwar durch mit Metallmandrin armierten Sonden. Er selbst hat die Methode nicht ausgeführt und erprobt. Strauß-Berlin hat im Jahre 1896 zuerst Bilder auf dem Röntgenschirm gesehen und Lindemann 1897 derartige Röntgenbilder zuerst publiziert (1). Georg Rosenfeld in Breslau hat in seiner im Jahre 1897 erschienenen Monographie: „Die Diagnostik innerer Krankheiten mittels Röntgenstrahlen" die Verwendung weicher, mit Schrot oder Quecksilber gefüllter, ungefensterter Magensonden angegeben (1). Dieselben wurden auch von Levy, Dubois-Reymond und anderen benützt. Es wurden Sonden eingeführt, die infolge ihres Schwefelgehaltes schon recht gut sichtbar waren. Diese wurden dann verschiedentlich auch mit Metallen, wie z. B. mit Quecksilber oder mit Blei oder Wismut, oder ferner auch mit Schrot zur deutlicheren Sichtbarmachung auf dem Röntgenschirm gefüllt. Solche handliche Quecksilbersonden wurden auch in der Diskussion, die sich an den Vortrag von L. Brauner-Wien über „Röntgenologische Diagnostik der Magenerkrankung" auf dem ersten Kongreß der deutschen Röntgengesellschaft in Berlin im Jahre 1905 anschloß, zur Röntgenoskopie für Magenuntersuchungen empfohlen, unter anderen z. B. von Kraft-Straßburg, der auf die Bedeutung der von Cahn-Straßburg benutzten Füllung der Magensonde mit Quecksilber hinwies, die darin bestünde, daß dieselben leicht vermöge ihrer Schwere durch Strikturen hindurchglitten und vermöge ihres Absorptionsvermögens auch bei dicken Individuen die Bestimmung des Weges und die Demonstration der unteren Magengrenze erlaubten, ferner von Weinberger-Wien, der auch eine zu solchen Zwecken hergestellte handliche Quecksilbersonde in geeigneten Fällen bei nötiger Vorsicht mit Erfolg und ohne Schaden verwendet hat (3). Demgegenüber brachte in derselben Diskussion Becher-Berlin seine alte Feststellung in Erinnerung, daß auf dem Röngenschirm der Gummischlauch ohne jede Einlage und Einfüllung gut sichtbar sei und die Einführung des leeren Magenschlauches bei einer Magendurchleuchtung gute Dienste leiste (3). Diese Ansicht teilt auch M. Faulhaber-Würzburg, wie aus seiner Arbeit über die Röntgenuntersuchung des Magens (1) hervorgeht: „der bloße Magenschlauch ohne jede Einlage oder Füllung (Jacquespatent-Sonde) ist auf dem Röntgenschirm gut sichtbar". Es sind dann weiter zu gleichem Zwecke von der Firma C. W. F. Müller-Hamburg Sonden in den Handel gebracht worden, die aus einem von ihr selbst dargestellten gummiartigen, für Röntgenstrahlen undurchlässigen Stoff gefertigt werden und hohl und gefenstert sind, so daß es auch möglich ist, durch diese Sonden Flüssigkeiten in den Magen einzugießen oder Luft einzublasen. Diese Art Sonden wurden namentlich von Freud (4) zur Röntgenoskopie empfohlen. Eine andere Magensonde für Röntgenzwecke wurde von Groß benutzt. Da die undurchlässige Sonde, wie er in seiner diesbezüglichen Arbeit (5) schreibt, den Kranken belästigt und der Arzt denselben während der Verdunkelung des Zimmers nicht genügend überwachen kann und üble Zufälle eintreten können, so hat auf seine Veranlassung die vereinigte Gummiwarenfabrik Harburg-Wien Magenröhren hergestellt, die einen deutlichen Schatten geben und gleichzeitig zum Aufblähen, beziehungsweise Auspumpen des Magens, verwendet werden können. Wodurch die Gummimasse für Röntgenstrahlen undurchlässig gemacht ist, wird in der Mitteilung nicht angegeben. Im allgemeinen läßt sich jedoch gegen die ganze radiologische Untersuchung der Speiseröhre und des Magens nach Einführung von Sonden mit Recht einwenden, daß dieses Verfahren uns nur die Wege der betreffenden Organe verrät, uns aber über die Form und die physiologischen Vorgänge an diesen Gebilden völlig im Dunkeln läßt. F. A. Hoffmann (6) hält zwar die Lagerung der

Digitized by Google

mit einer Klaviersaite armierten Magensonde im Röntgenbilde für ganz charakteristisch, indem dieselbe beim normalen Magen schräg nach links von der Mittellinie eindringe, am Fundus anstöße, nach links gleite, dann eine Schlinge bilde und darauf dem Pylorus zustrebe, während die Sonde beim ptotischen Magen in der Tiefe des Bauches zu versinken scheine. Jedoch ist dieses letztere Verhalten auch bei ganz normalen Magen von anderen Autoren, z. B. von Rosenfeld (1), beobachtet worden, so daß die angegebene Unterscheidung, ob Ptose des Magens vorliegt oder nicht, keineswegs einwandfrei zu Recht besteht. Wie nach den gemachten Erfahrungen die Einführung von Sonden sich für den Magen nicht sehr bewährt hat, so hat sie auch für den Darmkanal nur äußerst beschränkten Wert. Interessante Röntgenogramme von Kindern und Fröschen, auf denen man den Verlauf des mit Schrot gefüllten Schlauches durch den ganzen Darmkanal verfolgen konnte, demonstrierte auf dem vierten internationalen Kongreß für medizinische Elektrologie und Röntgenologie zu Amsterdam im September 1908 G. Scheltema-Groningen (7). Er führte den Schlauch nasal ein, der dann passiv infolge der Peristaltik weiter wanderte. Auf diese Weise war es ihm möglich, jede beliebige Stelle des Darmkanals zu erreichen und ev. eine lokale medikamentöse Behandlung einzuleiten. Wenn nun auch diese Methode der Darstellung des Darmtraktus auf dem Röntgenschirm an sich sehr interessant und sinnreich ist, so dürfte sie doch bei weitem für die Mehrzahl der Patienten höchst unangenehm und belästigend sein. In viel geringerem Grade ist dies der Fall, wenn man die Sonden per Anum einführt. Dieses Verfahren hat aber, wie Schüle und Boas (8) an Röntgenogrammen deutlich gezeigt haben, wieder den großen Nachteil, daß sich die Sonde meistens in der Ampulle des Rektums aufrollt, und daß bei weiterem Vorschieben derselben nur das S-Romanum ausgeweitet und empor gedrängt, das Colon descendens oder gar das Colon transversum aber nie erreicht wird. Auch Rosenberg (9) stellte unter der Kontrolle der Röntgendurchleuchtung fest, daß die Sonden meist nur bis zum Anfang des S-Romanum, selten bis in die Mitte, ganz ausnahmsweise bis zum Übergang der Flexura sigmoidea zum Colon descendens gelangen. Es liefert also die Sondendurchleuchtung auch für den Darmkanal nur ganz unbefriedigende und unsichere Resultate, und sie dürfte ebenso wie diejenige des Magens von den Röntgenologen jetzt so gut wie ganz aufgegeben und verlassen worden sein.

II.

Aufblähung des Magens und Darmes mit Luft oder Gas (Kohlensäure oder Sauerstoff) zur Röntgenuntersuchung.

Eine andere Methode, deren man sich schon frühzeitig bediente, um den Gastrointestinaltraktus auf dem Röntgenschirme sichtbar zu machen, ist das Aufblähungsverfahren mit Kohlensäure oder Luft. Dasselbe ist bereits vor der Entdeckung der Röntgenstrahlen neben der Gastrodiaphanie sehr häufig zur Größenbestimmung des Magens angewendet worden und wird auch heutzutage noch teilweise in der Praxis geübt, indem man entweder durch die Magensonde mittels eines Gummigebläses Luft einpumpt oder durch Einführung eines Brausepulvers Kohlensäure im Magen sich entwickeln läßt und dann durch Perkussion die Größenverhältnisse zu bestimmen sucht. Nach der Entdeckung der Röntgenstrahlen lag es sehr nahe, dieses Verfahren nun auch zur röntgenologischen Differenzierung heranzuziehen; da ja alle Röntgenbilder auf einem Dichtigkeitsunterschied der Gewebe beruhen, so war es möglich, den Magen-Darmkanal durch Anfüllung mit Luft oder Gas, also Stoffen von geringerer Dichte als die übrigen Bauchorgane, diesen gegenüber auf dem Röntgenschirm deutlich abzugrenzen. Dies hat als erster W. Becher im Jahre 1896 an toten Meerschweinchen gezeigt (1). Später wurde dann die Verwendbarkeit der Methode von M. Loevy und Dubois-Reymond auch am Menschen demonstriert (1). G. Rosenfeld (1) hat dieselbe 1899 in größerem Maßstabe verwendet, indem er durch eine mit Schrot gefüllte, am unteren Ende mit feinen Löchern ver-

Digitized by Google

sehene Sonde Luft in den Magen einblies, und zwar nur wenig, um nicht künstlich abnorm zu dehnen, nur so weit daß alle Magengrenzen klar sichtbar wurden. Später hat dann Kaufmann (1) bei seiner Arbeit über Magenchemismus und Magenatonie in ca. 100 Fällen diese Methode zur Anwendung gebracht. Zur Aufblähung des Digestionstraktus wurde von den Röntgenologen meist die Kohlensäure verwendet, und zwar deshalb, weil es bei diesem Verfahren nicht notwendig war, die Patienten erst mit der Einführung der Magensonde wie bei dem Luftaufblähungsverfahren zu belästigen. Sie bekamen in der Regel die aus Natrium bicarbonicum und Acidum tartaricum bestehende bekannte Brausemischung zu trinken, die genügend Kohlensäure liefert. So verabfolgte z. B. Holzknecht bei Aufblähungen zur Röntgenuntersuchung 7 Gramm Natr. bic. und 5 Gramm Acid. tartar. in je 100 Gramm Wasser gelöst und mit je ein bis zwei Kaffeelöffel Staubzucker versetzt (10). Diese Mengen von Natr. bicarbonic. sind nach Faulhaber-Würzburg (1) zu hoch gegriffen; er verabfolgte zu gleichen Zwecken nur bis zu 4 Gramm Natr. bic. Nach Matterstock (1) soll sich mit der Kohlensäure-Aufblähungsmethode auch eine gewisse Dosierung ermöglichen lassen. Er verfährt folgendermaßen: die Patienten bekommen abgewogene Portionen Natr. bic., z. B. 4 g, in 100 g Wasser gelöst zu trinken, und darauf wird ihnen die äquivalente Menge Weinsteinsäure (= 8,7 g) ebenfalls in 100 g Wasser gelöst, schluckweise zu trinken gegeben. Sobald der gewünschte Grad der Aufblähung erreicht ist, was man vor dem Röntgenschirm leicht kontrollieren kann, wird aufgehört. In letzter Zeit wurde das Kohlensäure-Aufblähungsverfahren des Magens zur Röntgenuntersuchung besonders von Stiller (11) empfohlen und als gänzlich ungefährlich bezeichnet. Dieser Angabe muß energisch widersprochen werden, wie Nieden in seiner Arbeit über Kohlensäure-Aufblähung des Magens zwecks Röntgenuntersuchung des Magens und ihre Gefahren ausführlich erörtert (12). Schon im Jahre 1903 wurden von Behrend (13) drei Fälle publiziert, in denen eine zu diagnostischen Zwecken vorgenommene Kohlensäure-Aufblähung des Magens zum Tode des Patienten führte. In allen drei Fällen war je eine Drachme = ca. 3 g Acid. tartar. und Natr. bic. in einem halben Glase Wasser verabfolgt worden.

Im ersten dieser Fälle handelte es sich um eine 68jährige Frau, die seit einem Jahre an Appetitlosigkeit, Erbrechen nach dem Essen, Aufstoßen, Schmerz im Epigastrium, Kopfschmerz und Schwindel litt. Die Frau war stark abgemagert, etwas dyspnoisch; das Epigastrium druckempfindlich, ohne fühlbare Resistenz. Nach der Aufblähung starker Schmerz, eine halbe Stunde später Erbrechen von einem Liter Blut. In unregelmäßigen Zwischenräumen während der nächsten 12 Stunden Erbrechen großer Blutmengen. Tod nach 20 Stunden. Die Sektion ergab außer linearen Ulzerationen ein großes, frisches Ulkus an der Vorderseite des Magens, in dem ein frisches Gerinsel saß.

Der zweite Patient, ein 73jähriger Mann, litt seit 8 Jahren an Erbrechen gleich nach dem Essen. Er konnte nur etwas warme Milch bei sich behalten. Kein Magenschmerz, kein Blutbrechen. Sehr starke Abmagerung. Im Abdomen keine Resistenz. Ösophagussonden passieren leicht. Bei der Kohlensäure-Aufblähung regurgittiert sofort viel Schaum und etwas Blut. Keine Ausdehnung des Magens. Patient sofort außerordentlich hinfällig. Tod am nächsten Tage. Sektion: Karzinom des Ösophagus und des Magens. Magen klein, durch etwas Gas gedehnt. An der Einmündung des Ösophagus in den Magen pilzförmiger, weicher, ulzerierter Tumor. Durch das Fehlen der Magenaufblähung war die Diagnose noch zu Lebzeiten des Patienten auf Carzinoma oesophagi et cardiae gestellt worden.

Der dritte Kranke, ein 52jähriger Mann, hatte seit Jahren links unterhalb des Sternokostalwinkels ein unangenehmes Gefühl. Nach dem Essen war es ihm, als ob der Ösophagus ausgedehnt würde. Seit sechs Wochen gesteigerte Beschwerden. Schlechter Appetit, Gewichtsabnahme, sehr abgemagert. Nach dem Essen Erbrechen schwarzer Flüssigkeit mit Gerinsel, die sich mikroskopisch als Blut erweisen. Keine Resistenz im Abdomen. Am Sternokostalwinkel Empfindlichkeit. Nach Kohlensäure-Aufblähung keine Veränderung im Abdomen. Heftigste Beklemmung. Bis zu seinem fünf Tage später erfolgenden Tode lag der Kranke andauernd in halb bewußtlosem Zustande da. Bei der Sektion fand sich Dilatation des Ösophagus und Vereiterung der trachealen Lymphdrüsen. Der Ösophagus ist in seiner ganzen Ausdehnung erweitert, die größte Erweiterung am unteren Ende mit einem Umfange von 18,3 cm, 15 cm unterhalb des oberen Endes ist der Umfang 12,5 cm. Die Ösophagusschleimhaut ist verdickt, mit unregelmäßigen, erhabenen, grauen, feingranulierten Flecken zwischen vertieften, glatten, schwarzen Stellen. Die Drüsen am Ösophagus und an der Trachea sind stark vergrößert und enthalten weiche, eiterartige, fast käsige Substanz. Keine Verkalkung und kein Hinweis auf Tuberkulose. Nichts zu finden, was die Ösophagusdilatation durch Zug erklären würde.

Digitized by Google

Im ersten dieser ebenerwähnten Fälle war also die Todesursache Verblutung aus einem Ulcus ventriculi, während bei den beiden anderen wohl Shock den Tod herbeigeführt hat. Weitere ausführliche Mitteilungen über zwei Fälle mit bedenklichen Folgen einer Kohlensäure-Aufblähung des Magens hat Bardachzi gemacht (14).

Eine schwere Blutung hatte er bei einer 54jährigen Dienstmagd, die nie Blutbrechen, nie schwarze Stühle gehabt hatte, dagegen seit zwei Monaten starke, nach dem Rücken ausstrahlende Schmerzen in der Magen- und Lebergegend. Nach dem Essen starkes Druckgefühl, öfter Erbrechen schleimig wässeriger Flüssigkeit. Die Ausheberung nach dem Probefrühstück lieferte keinen Mageninhalt. Nach Aufblähung mit nicht ganz einem Kaffeelöffel Soda und einem halben Kaffeelöffel Weinsteinsäure trat plötzlich unter heftigem Schmerz Erbrechen von Blut (ungefähr anderthalb Liter im ganzen) ein.

Die zweite Patientin, eine 58jährige Frau, hatte seit anderthalb Jahren an mehrmals täglich auftretendem Erbrechen gelitten, sowie an heftigen Schmerzen in der Magen- und Gallenblasengegend. Die Magenausheberung ergab gut verdauten Inhalt; keine Salzsäure, keine Milchsäure im Safte nachzuweisen. Nach Aufblähung mit einem Kaffeelöffel Soda, einem halben Kaffeelöffel Weinsteinsäure sofort hochgradige Atemnot und etwa 15 Minuten währende tiefe Ohnmacht mit Erbrechen und unwillkürlichem Harn- und Stuhlabgang, der Puls kaum tastbar. Noch längere Zeit nach der Erholung stärkere Arhythmie. Die Patientin starb einige Monate später unter den Erscheinungen des Magenkarzinoms.

Zwei weitere Blutungen bei einer Magenaufblähung mit Kohlensäure wurden in der medizinischen Universitäts-Poliklinik zu Bonn beobachtet, die eine schon vor einer Reihe von Jahren von Leo (12). Bei der zweiten Blutung, die ziemlich schwerer Art war, war der Vorgang folgender:

Die 59jährige Patientin war nach ihrer Angabe seit 25 Jahren krank und hatte fast jedes Jahr wegen Magen- und Darmleidens im Krankenhaus gelegen. Sie klagte in ziemlich unbestimmter Weise über Schmerzen im Epigastrium, die stets vorhanden seien und sich nach dem Essen verstärkten, ferner über Erbrechen gleich nach dem Essen, aber auch beim Husten. Nach dem Essen bitteres Aufstoßen. Nach sauren Speisen häufig Erbrechen. Vor zwei Monaten will die Patientin etwa eine halbe Tasse dunkles, klumpiges Blut erbrochen haben. Schwarzfärbung des Stuhles soll nur nach anhaltender Obstipation beobachtet worden sein. Die Angaben machen, da sich die Patientin durch Suggestivfragen augenscheinlich beeinflussen läßt, nicht den Eindruck der Zuverlässigkeit. Magere Patientin von blasser Gesichtsfarbe, keine Drüsenschwellungen. Über den Lungen überall lauter Perkussionsschall und reines Vesikuläratmen. Herz nicht verbreitert, Töne rein. Abdomen etwas aufgetrieben, überall druckempfindlich, Ovarie. Leber und Milz nicht vergrößert, nicht palpabel, im Abdomen keine Resistenzen. Im Harn keine abnormen Bestandteile. Ausheberung nüchtern: kein Mageninhalt, 40 Minuten nach Probefrühstück: keine freie Salzsäure, Gesamtazidität 18, Milchsäure nicht deutlich. Keine langen Bazillen. Nach der Anamnese und dem klinischen Befund bestand bei der Patientin der Verdacht auf Magenkarzinom. Nach der in der Stillerschen Schrift erwähnten Vorschrift wurden 4 g Acidum tartaricum und 4 g Natrium bicarbonicum gegeben. Es trat infolge der Kohlensäureentwicklung eine bedeutende Aufhellung des Magens bei der Röntgendurchleuchtung ein. Die Diagnose wurde indessen dadurch nicht gefördert. Die Patientin klagte etwa eine halbe Minute danach über starke Schmerzen in der Magengegend. Da trotz mehrerer Ruktus keine Erleichterung erfolgte, wurde der Magenschlauch eingeführt. Bevor dieser noch in den Magen gelangt sein konnte, erfolgte unter starkem Geräusch eine Entleerung von Gas und gleich darauf von hellrot-blutiger Flüssigkeit. Der Schlauch wurde sofort herausgezogen. Die Patientin erbrach dann nochmals blutige Flüssigkeit, so daß im ganzen etwa ein halber Liter davon entleert wurde. Die Schmerzen ließen danach beträchtlich nach. Die Patientin wurde sofort auf ein Ruhebett gelegt, erhielt größere Mengen von Bismut. carbon., eine Eisblase auf den Magen und wurde nach einer Stunde in die medizinische Klinik transportiert. Sie blieb dort mehrere Wochen und wurde gebessert entlassen. Die Schmerzen sollen nach ihren Angaben im wesentlichen wie vor der Behandlung vorhanden sein (12).

Die mitgeteilten Unglücksfälle zeigen aufs deutlichste, in welche große Gefahr man die Patienten durch das Kohlensäure-Aufblähungsverfahren bringen kann. Gewiß sind die im vorstehenden berichteten unglücklichen Fälle nicht die einzigen, die durch dieses Verfahren bisher verschuldet worden sind, sondern es haben auch andere teilweise schlechte Erfahrungen damit gemacht, ohne nähere Einzelheiten über unliebsame Zwischenfälle darüber zu veröffentlichen, wie aus Äußerungen verschiedener Autoren zur Genüge hervorgeht. Cohnheim (15) schreibt z. B.: die hergebrachte Aufblähung des Magens mittels Brausepulvergemisches vermeide man, weil die Entwicklung der Kohlensäure oft so reichlich und stürmisch

Digitized by Google

erfolgt, daß Ohnmachten und Perforationen der Magenwand eintreten können. Gerhardt (16) äußert sich über das Kohlensäure-Aufblähungsverfahren folgendermaßen: es habe den Nachteil, daß der Grad der Gasspannung im Magen gelegentlich recht stark wird und dem Patienten ein peinliches Gefühl von Spannung, unter Umständen heftigen Schmerz erzeugt. Ja, neuerdings sind vereinzelte Fälle von Perforation eines Geschwürs bei Magenaufblähung dieser Art bekannt geworden. Ferner erwähnt Vierordt (17), daß die Methode zuweilen zu starken Beklemmungen, mitunter sogar zu Kollapserscheinungen führen könne. Auch Faulhaber-Würzburg (1) weist darauf hin, daß es dabei leicht zu Ohnmachtsanfällen kommen könne, besonders bei Anwendung von etwas hohen Dosen des Brausegemisches.

Jedenfalls ergibt sich aus alledem zur Genüge, daß das Kohlensäure-Aufblähungsverfahren nicht so ganz ungefährlich ist, wie Stiller anzunehmen scheint, und daß dabei eine doppelte Gefahr für den Patienten besteht; es kann sehr leicht eine Ruptur der Magenwand oder der in ihr verlaufenden Gefäße schon bei den geringsten anatomischen Veränderungen derselben, die vorher nicht immer genau diagnostiziert werden können, infolge der starken Dehnung durch die sich ziemlich rasch entwickelnde Kohlensäure erfolgen und sofort ein Kollaps eintreten. Soweit sich wenigstens aus den bisher mitgeteilten Unglücksfällen schließen läßt, scheinen raumverengernde Prozesse, speziell in der Gegend der Kardia, das Eintreten eines Kollapses bei Aufblähung des Magens mit Kohlensäure zu begünstigen. Außerdem soll nach allgemeiner Erfahrung dieselbe die Peristaltik des Magens stark anregen, ohne — nach der Ansicht von Moritz — die Austreibung zu beschleunigen (8). Schonender und weniger gefährlich für den Patienten ist das Luftaufblähungsverfahren, bei dem man den Grad der Aufblähung entschieden besser zu beherrschen imstande ist. Der Patient bekommt durch den Magenschlauch langsam Luft eingeblasen. Bei dem ersten Zeichen von Schmerzen oder Beklemmung kann dieselbe sofort wieder aus dem Magen entleert werden. Auch ist es bei diesem Verfahren möglich, die Aufblähung beliebig zu wiederholen, wenn die eingetriebene Luft durch den Pylorus entweichen sollte. Für die Aufblähung des Magens mit Luft zur röntgenologischen Differenzierung ist in letzter Zeit besonders warm Klaus Hoffmann in einer interessanten Arbeit über röntgenologische Größenbestimmung des Magens eingetreten, in der er zwischen der Aufblähungs- und Wismutfüllungsmethode einen Vergleich zieht (18). Er ging folgendermaßen vor: im Anschluß an die Prüfung des Magenchemismus mittels Probefrühstücks oder Probemahlzeit spülte er den Magen leer. Darnach wurde der Patient horizontal in Rückenlage auf das Trochoskop gelagert und die Röntgenröhre bei kollabiertem Magen eingestellt. Nach Einführung des Magenschlauches wurde dann der Magen mit einem Gummigebläse soweit aufgebläht, bis der Patient einen deutlichen Druck oder das geringste Schmerzgefühl angab. Wie Klaus Hoffmann durch mehrere Stichproben mit Hilfe eines Wassermanometers feststellen konnte, betrug der Druck der eingetriebenen Luft in der Regel 10—15—20 cm Wasser. Nach der Aufblähung wurde dann die Durchleuchtung teils im Stehen, teils im Liegen vorgenommen und die Konturen des geblähten Magens auf einer Pause eingetragen. Die Luft wurde durch Druck auf den Leib oder auch durch Aufstoßen aus dem Magen entfernt. Danach bekam der Patient die Riedersche Wismutmahlzeit zu essen und wurde wieder durchleuchtet, zunächst in Rückenlage und darauf im Stehen in dorso-ventraler Richtung. Dabei wurden die Konturen des gefüllten Magens nach Einstellung des Schirmes auf die vorher bei der Aufblähung benützten Orientierungspunkte (Zwerchfellkuppen und Nabel) wieder in eine Pause eingezeichnet. Auf Grund seiner Untersuchungsergebnisse, die bei der Luftaufblähung ganz andere waren als bei der Wismutfüllung, hält nun Klaus Hoffmann die vollständige Abschaffung der ersteren Methode, wie sie vor allem Rieder und Groedel in ihren Arbeiten mehrfach fordern, entschieden für nicht zu Recht bestehend, sondern empfiehlt warm, dieselbe in viel ausgedehnterem Maße als bisher anzuwenden, besonders dann, wenn die Fälle unklar liegen, oder es nicht möglich ist, die Patienten zum Aufessen der Wismutmahlzeit zu bewegen. Nach den bei seinen Untersuchungen gemachten Erfahrungen ist das Aufblähungsverfahren,

Digitized by Google

wenn man vorsichtig dabei zu Werke geht, völlig harmlos und ungefährlich. Als besonderen Vorzug desselben gegenüber der Wismutmethode hebt Hoffmann noch hervor, daß es bei ersterem ganz einerlei ist, ob man im Liegen oder Stehen durchleuchtet, da der Gasdruck nach allen Seiten gleichmäßig wirkt und so beide Male gleiche Schattenbilder entstehen, während sich bei letzterem recht beträchtliche Differenzen infolge der bei beiden Stellungen ganz verschieden wirkenden Schwerkraft ergeben. Man hat dann weiter von dem Luftaufblähungsverfahren auch zur röntgenologischen Darstellung der topographischen Verhältnisse des Dickdarmes, besonders seiner unteren Abschnitte, des S Romanum und ferner des Rektum Gebrauch gemacht. Nach vorhergehender Applikation eines Reinigungsklystiers bließ man vom Rektum aus mittels eines Gummigebläses Luft in den Darmkanal ein und verband meist gleichzeitig damit die röntgenologische Darstellung des Magens, indem man entweder die Sonde einführte und Luft in den Magen einpumpte, oder, viel häufiger und besser, dem Patienten wismuthaltige Speisen verabfolgte. So schrieb z. B. G. Rosenfeld in der Deutschen Mediz. Presse 1905: erst durch die Verbindung der Sondeneinführung mit der Eintreibung von Luft ist die vollständige Lösung der Aufgabe, den Digestionstraktus auf dem Röntgenschirm darzustellen, erzielt. Die Nachbarorgane des Magens, die Leber in ihren Grenzen, Milz, oft Pankreas und Nieren sind so zu lokalisieren möglich, besonders wenn man vom Rektum aus Luft ins Kolon einbläst, oder an einer anderen Stelle in derselben Arbeit heißt es: viel deutlicher ist die Magengrenze durch Aufblasen des Darms vom Rektum aus zu sehen, weil nach vorheriger Einnahme wismuthaltiger Speise alsdann der lufterfüllte Dickdarm als heller Kontrast den Wismutschatten vertieft (19). G. E. Pfahler-Philadelphia (20) empfiehlt besonders bei Verdacht auf Tumoren, nach Verabfolgung von Wismut per os das Kolon mit Luft aufzublasen, um scharfe Kontraste zur Ermöglichung einer genaueren Diagnosestellung zu erhalten. Fragen wir uns nun einmal ganz allgemein nach dem Wert der Aufblähungsmethode für Röntgenzwecke, gleichgültig ob mit Luft oder mit Kohlensäure, so besteht, wenigstens was den Magen anlangt, ein unleugbarer Vorzug vor anderen darin, daß sie uns eine Beurteilung seines Tonus gestattet, denn seine Größe wird durch eine bestimmte Menge Gas oder Luft in dem Verhältnis bedingt, wie beträchtlich der Tonus ist, wobei allerdings noch zu berücksichtigen ist, daß während der Aufblähung erhebliche Mengen Gas oder Luft durch den Pylorus oder den Mund entweichen könnten. Demgegenüber bestehen aber ganz zweifellos die großen Nachteile des Aufblähungsverfahrens erstens einmal in seiner Gefährlichkeit, wenn man sich der Kohlensäure zur Aufblähung bedient, und zum anderen besonders in der Ungenauigkeit seiner Ergebnisse, was von beiden Aufblähungsmethoden in gleicher Weise gilt. Die letztere beruht nun wiederum einerseits in der Lieferung mäßig kontrastreicher Bilder, so daß man sich oft schwer und schlecht in der diffusen Helligkeit orientieren kann, wie schon Rosenfeld-Breslau in der Deutschen medizinischen Presse 1905 (19) bemerkte, und in der großen Schwierigkeit, die eingeführten Luft- oder Gasmengen immer in genügender Menge an den gewünschten Ort zu bringen und da festzuhalten (21). Andererseits vermag uns aber das Aufblähungsverfahren über Lage und Form des Magens keinen brauchbaren und sicheren Aufschluß zu geben, worin entschieden der größte Nachteil besteht; denn es entstellt nach der Ansicht der Mehrzahl der auf dem Gebiete kompetenten Autoren die physiologischen Verhältnisse. So äußert sich z. B. Groedel (3) hierüber folgendermaßen: durch die Aufblähung wird die Magenform stark verändert, Magen und Zwerchfell steigen in die Höhe; es findet eine Dehnung nur des absteigenden Magenteiles statt, und zwar eine übermäßige, wodurch eine unangenehme schmerzhafte Empfindung hervorgerufen wird. Diese Untersuchungsmethode ist daher wertlos, bei der man den Magen durch eine der Druckwirkung des Speisebreies ganz entgegengesetzt wirkende Kraft ausdehnt, verlagert und verzerrt (22). Derselbe Autor schreibt in einer anderen Arbeit: Rosenfeld hat seinerzeit die Aufblähung mit Luft empfohlen; es ist aber nicht möglich, die einzelnen Abschnitte an dem geblähten Magen zu erkennen, auch werden Form und Lage entstellt (2). Auch Rieder weist darauf hin, daß die Aufblähung des Magens mit Luft oder

Digitized by Google

Kohlensäure Verzerrungen bedingt (23). Ferner macht auch Faulhaber (1) der Aufblähungsmethode den Vorwurf, daß sie oft Zerrbilder liefert. Ganz abgesehen nun von der sehr häufig mangelhaften Schärfe des Bildes und den unangenehmen Täuschungen, die durch die Entstellung veranlaßt werden können, gibt uns das Verfahren absolut keinen Aufschluß über die motorische Funktion des Magens und des Darmes, deren Prüfung doch einen sehr wichtigen Teil der ganzen röntgenologischen Untersuchung darstellt. Daher ist es auch zurzeit von den meisten Röntgenologen zur Differenzierung des Digestionstraktus verlassen worden und wird nur noch ganz ausnahmsweise angewandt, wie eine diesbezügliche Umfrage, die wir an die Krankenhäuser und Institute mit größerem Röntgenbetriebe ergehen ließen, deutlich ergab. Nach derselben wird die Aufblähungsmethode von 60 Prozent der Röntgenologen jetzt nicht mehr geübt; die reichlichere Hälfte von diesen 60 Prozent hat sich derselben für röntgenologische Zwecke überhaupt nicht bedient, der andere Teil hat sie zwar früher ab und zu versucht, aber nach einigen Malen schon als den übrigen Darstellungsmethoden weit unterlegen erkannt und verlassen, und zwar beruht dies nach dem übereinstimmenden Urteil der betreffenden Autoren vor allem in der Unzuverlässigkeit und Unbrauchbarkeit der Resultate, nach M. Cohn-Berlin-Moabit bedingt besonders durch den Aufdruck der Gase, indem im Stehen des Patienten ein Auftrieb nach oben, im Liegen nach der vorderen Bauchwand zu in Wirkung tritt und so beide Male zu ganz verschiedenen Magenbildern führt. Auch wurde von mehreren Seiten auf die Gefährlichkeit des Verfahrens hingewiesen und von einem Autor uns ein schwerer Ohnmachtsanfall dabei berichtet, der allerdings nur kurze Zeit währte. Von den übrigen 40 Prozent der Röntgenologen, die, wie unsere Umfrage ergab, zurzeit mitunter noch von der Aufblähung zur röntgenologischen Differenzierung des Digestionstraktus Gebrauch machen, wurde uns von der Mehrzahl die Angabe gemacht, daß sich vor allem bei Cardiastenosen, bei Tumoren der Pars Cardiaca zur Entfaltung dieser Gegend das Verfahren, insonderheit die Kohlensäureaufblähung, praktisch sehr gut verwenden lasse, ohne dabei ernste Zwischenfälle beobachtet zu haben. Auch wurde von drei ausländischen Autoren auf die Verwertbarkeit der Luftaufblähungsmethode für den Darmkanal, besonders bei Neubildungen, hingewiesen.

Die Aufblähung zur Darstellung des untersten Teiles des Ösophagus ergibt gute Resultate und wird wohl seit längerem allgemein geübt. Stürtz hat sie vor kurzem wiederum empfohlen.

III.

Die Darstellung des Magendarmtraktus durch Kontrastmittel.

1. Historische Vorbemerkungen.

Der umgekehrte Weg, Dichtigkeitsdifferenzen zur Röntgenuntersuchung des Verdauungstraktus zu schaffen, ist der, daß man dem Organismus einen Körper zuführt, dessen Atomgewicht größer ist als dasjenige der Gewebe, welche die zu untersuchenden Organe umgeben. Es hat sich durch zahlreiche Versuche feststellen lassen, daß die Schattendichte eines Körpers auf Schirm oder Platte um so stärker ist, je höher die Atomgewichte der einzelnen Komponenten der betreffenden zu diesem Zwecke eingeführten Verbindungen sind. Von denselben wurde wohl zu allererst Liquor plumbi subacetici benützt, und zwar von Becher, der im Jahre 1896 den Gedanken äußerte und praktisch verwertete, den Magen und ein davon getrennt liegendes Darmstück an toten Meerschweinchen auf der Röntgenplatte dadurch sichtbar zu machen, daß er mittels einer Pravazschen Spritze die Gebilde mit Liquor plumbi sub acetici anfüllte und unterband (19). Zur selben Zeit und zu gleichem Zwecke schlug Kronberg vor, metallisches Quecksilber in den Magen einzuführen. Es sind dann noch weiter schon frühzeitig verschiedene andere Substanzen ausprobiert und in Anwendung gebracht worden, um die Hohlorgane des Körpers durch ihre schattengebenden Eigenschaften sichtbar zu machen. Jedoch konnten die-

Digitized by Google

selben für die Darstellung der Gebilde am lebenden Menschen keine Verwertung finden, sondern nur an Leichen. Um hierauf kurz einzugehen, so sind zuerst von einem Italiener im Jahre 1896 derartige Bilder von Präparaten veröffentlicht worden, die mit Calciumsulfatlösung injiziert waren (24). Ähnliche Bilder sind im Jahre 1897 von J. Stiles beschrieben und in demselben Jahre auch vom Eppendorfer Krankenhause aus das Bild eines Präparates publiziert worden, welches nach Angabe von Sick mit grauer Salbe injiziert war (24). Jedoch war nach H. Hildebrand (24) die Methode praktisch deswegen nicht verwertbar, weil man sich im einfachen Röntgenogramm durch das Gewirr der Gefäße nicht hindurchfinden konnte. Sie wurde es erst, nachdem durch Einführung seiner im Jahre 1900 konstruierten Kassette stereoskopische Bilder leichter hergestellt werden konnten. Hildebrand probierte dann eine Reihe von Substanzen durch, wie z. B. graue Salbe, Jodipin und andere; er erhielt schließlich die besten und schönsten Bilder bei Anwendung einer gesättigten Quecksilber-Terpentinverreibung, die auch weiterhin von anderen Autoren vielfach benützt wurde.

2. Wismutpräparate.

Ein Metall nun, das man ebenfalls schon frühzeitig wegen seines hohen Atomgewichtes (207,5) zu gleichem Zwecke anwandte, ist das Wismut. So hat z. B. Stegmann im Band 9, Heft 6 der Fortschritte auf dem Gebiete der Röntgenstrahlen ein Röntgenogramm der mit Wismut injizierten Gefäße eines Fußes publiziert (24). Während die bisher aufgeführten Substanzen zur Darstellung von Hohlorganen am Lebenden aber nicht benutzt werden konnten, ist es zuerst das Wismut gewesen, das sich auch zu diesem Zwecke als sehr geeignet und brauchbar erwies. Der Gedanke, am Lebenden die Speiseröhre, den Verdauungskanal und den Darm mittels Wismut sichtbar zu machen, ist, wie sich Hildebrand (24) ausdrückt, uralt, fast so alt wie das Röntgenverfahren. Es wurde dazu in der Regel nicht das Metall Wismut selbst genommen, sondern hauptsächlich dessen basischsalpetersaures Salz, das sogenannte Magisterium Bismuthi der inneren Medizin. Der erste, der in Deutschland das Wismut zu dem Zwecke verwandte, ist wohl Strauß gewesen (1), der im Jahre 1896 die Patienten Gelatinekapseln, die mit Bismuthum subnitricum gefüllt waren, schlucken ließ, um die untere Magengrenze festzustellen, ohne hiermit freilich rechte Erfolge zu erzielen. Besser gelang dies Boas und Levy-Dorn, die im Jahre 1898 große, kollodiumüberzogene, wismuthaltige Gelatinekapseln ihren Patienten verabfolgten und deren Weg durch den Magen-Darmkanal beobachteten und auf Bildern fixierten (1 u. 19). Der Inhalt einer solchen Kapsel, die die älteste Form der Darreichung für die röntgenologische Diagnostik am Lebenden war und sich nach Groedel besonders zum Studium des Schluckaktes gut eignete (2), betrug anfangs ca. 10 g metallisches Wismut, wurde aber mit verbesserter Technik allmählich auf 2—3 g reduziert. Außer der Bestimmung des tiefsten Punktes der großen Kurvatur lieferte diese Untersuchungsmethode auch schon in funktioneller Hinsicht einige Resultate, insofern als man aus einem abnorm langen Liegenbleiben der Wismutkapseln im Magen auf eine verlängerte Austreibungszeit — durch motorische Insuffizienz oder Pylorusstenose bedingt — schließen konnte. An Stelle der Kapseln traten dann zuweilen Tabletten oder Pillen, die auch mit ca. 2 g Wismut gefüllt waren. Man ließ danach die Patienten meist immer etwas Wasser trinken, um ein allzulanges Verweilen im Ösophagus zu vermeiden. Mittels solcher Wismutpillen versuchten sich G. Leven und G. Barret (25) auch schon ein Bild von der Größe des Magens zu verschaffen, indem sie einmal im Stehen des Patienten den tiefsten Punkt, auf den die Pille herunterfiel, bestimmten, darauf den Kranken auf ein Bett lagerten, nach rechts und links drehten und den Schatten der Wismutpille beide Male aufzeichneten. Mit Hilfe von festen Punkten (Processus xiphoideus, os pubis, Rippenrändern und Spinae iliacae anteriores) glaubten sie so die Lage des Magens feststellen zu können. Als besondere Vorteile ihres Verfahrens hoben sie die Einfachheit der Technik, die Vermeidung der nach ihrer Ansicht gefährlichen mit Wismut oder Blei

Digitized by Google

gefüllten Sonden und der Aufblähung des Magens hervor und nannten folgende Indikationen zur klinischen Anwendung derselben:

1. zur Messung des Magens,
2. zur Differentialdiagnose zwischen Dilatation des Magens und Gastroptose,
3. indirekterweise zur Diagnostik der Dilatation des Colon transversum,
4. indirekterweise zur Diagnostik der Dilatation des Ösophagus,
5. zum Studium der Motilität des Magens,
6. zur Diagnose des Spasmus oder der Stenose des Magens,
7. zur Lokalisation eines Abdominaltumors, welcher außerhalb des Magens liegt,
8. zu zahlreichen physiologischen Untersuchungen.

Einfacher war die Untersuchung mittels des Wismut-Bolus, die schon frühzeitig von Holzknecht zum Studium der Ösophaguskrankheiten angegeben und empfohlen worden war und dann auch auf dasjenige des Magens übertragen wurde. Die Patienten bekamen ca. 2—3 g Bismuthum subnitr. in eine Oblate gehüllt, in einem Eßlöffel Wasser oder dieselbe Quantität mit etwas Wasser zu einem Teige verarbeitet, zu schlucken. Dabei kann man nach Rieder (23) sehr schön beobachten, wie der Bolus an der physiologischen Aortenenge des Ösophagus meist etwas länger Halt macht, dann wieder an der hellen Magenblase, von der er sich oft nur langsam durch die Magenwände hindurchschiebt, um am tiefsten Punkte des Magens für längere Zeit Platz zu nehmen, und wie er dann weiter nach Einsetzen der Peristaltik in den Pylorus und von da aus ins Duodenum hinüber tritt. Auch das Riedersche Wismutgebäck, recht wohlschmeckende Kakes mit etwa 10 Prozent Wismutgehalt, erfüllt denselben Zweck wie der Bolus und wird besonders von Kindern leichter genommen (2, 26). Anstatt der Kapseln benutzte Gottwald Schwarz (Wien) Hüllen von Bindegewebe, um so zugleich die chemische Funktionsprüfung des Magens mit ausführen zu können (27). Sein Verfahren ist folgendes:

Die Patienten erhalten nüchtern ein Probefrühstück, bestehend aus ca. 200 g schwach gezuckertem Tee und einer Semmel, schlucken am Ende desselben die vorher etwas in Wasser aufgeweichte Fibrodermkapsel und nehmen dann am besten noch einen Bissen Semmel nach, um die Kapsel sofort durch den Osophagus in den Magen zu drücken. Dieselbe besitzt eine Hülle von Bindegewebe (Goldschlägerhaut) und ist mit 4 g pulverisiertem metallischen Wismut und 25 g Pepsin gefüllt. Nach dem Hinunterschlucken wird sogleich durchleuchtet, wobei sich die geschlossene Wismutkapsel als scharf konturierter schwarzer Fleck auf dem tiefsten Magenpunkte deutlich zeigt. Nunmehr läßt Schwarz die Patienten die linke Seitenlage oder wenigstens eine Sitzlage mit Neigung des Oberkörpers nach links einnehmen, um die Kapsel daran zu hindern, in die Gegend des Pylorus zu rollen, wo sie leicht von dessen Muskulatur erfaßt und aus dem Magen herausgeschafft werden kann, bevor die 5 Stunden verflossen sind, während welcher sie im Magen verweilen muß. Nach $1^1/_2$ Stunden wird wieder eine Durchleuchtung vorgenommen. Zeigt sich jetzt schon statt des scharf konturierten Fleckes ein Wismutbeschlag der Magenwand, so schließt Schwarz hieraus auf eine Hyperazidität höheren Grades. Wird dieser Befund erst nach 2 Stunden erhoben, dann liegt Hyperazidität geringeren Grades vor, nach $2^1/_2$ Stunden normale Verhältnisse, nach $3^1/_2$ Stunden, Subazidität geringeren Grades, nach 4—$4^1/_4$ Stunde, Subazidität höheren Grades. Ist der scharf konturierte Fleck nach 5 Stunden noch immer unverändert zu sehen, mit anderen Worten also die Kapsel noch nicht eröffnet, so handelt es sich um Anazidität. Dieses Untersuchungsverfahren wurde von Schwarz auf dem 3. Röntgenologenkongreß in Berlin im Jahre 1907 als absolut exakt bezeichnet, weil man mit eigenen Augen beobachten könne, wo, wie und wann die Lösung der Kapsel vor sich geht, und sehr warm empfohlen, besonders für diejenigen Fälle, deren Natur eine Sondierung ausschließt (z. B. Aneurysma) oder für jene, wo die letztere an dem Widerstande der Patienten scheitert; seine Ausführungen fanden aber nicht allseitige Zustimmung (27).

Pfahler macht der Schwarzschen Prüfungsmethode der verdauenden Kraft des Magensaftes vor allem den Vorwurf, daß sie für die Lösung der Kapseln nur den Einfluß des Salzsäuregehaltes desselben als bestimmendes Moment betrachte, dagegen den Grad der Motilität sowie denjenigen von derber Berührung, die die Kapsel durch andere gröbere Nahrungsbestandteile bekomme, gar nicht in Rechnung ziehe, beides Faktoren, die doch bei Entscheidung einer solchen Frage nicht ohne weiteres als wertlos außer acht zu lassen seien.

Da die bisher aufgeführten Methoden nur zur Untersuchung einzelner Stellen des Magens

Digitized by Google

ausreichten, wurde zuerst von Wolf Becher im Jahre 1901 die Anfüllung desselben mit einer Wismutaufschwemmung benutzt, um ihn in größerer Ausdehnung auf dem Röntgenschirm sichtbar zu machen. Dieser Darreichungform des Wismut hatte sich bereits im Jahre 1897 Rumpel im Eppendorfer Krankenhause zur Darstellung einer spindelförmigen Erweiterung des Ösophagus bedient (24). Becher kombinierte nun die alte Sondenuntersuchung mit dem Wismutanfüllungsverfahren, indem er den Schlauch einführte und die Aufschwemmung durch denselben in den Magen eingoß (1 u. 19). Später verabreichte man dann das Wismut einfach in Milch oder Wasser ohne nachfolgende Ausheberung (Hildebrand, Brauner, Pfahler u. a.). Es war aber immer noch nicht möglich, den Magen während der Verdauung und bei normaler Füllung röntgenologisch zu untersuchen. Zwar hatte der Amerikaner Cannon in Boston schon 1897 an Fröschen Studien hierüber gemacht, indem er diesen Tieren Wismut unter das Futter mischte und danach den ganzen Bewegungsmechanismus des Verdauungsapparates vor dem Schirm schön verfolgen konnte (19). Ähnliche Versuche stellten in Frankreich fast gleichzeitig Roux und Balthazard an, zunächst auch an Fröschen, dann an Hunden; sie verabfolgten den Tieren eine Aufschwemmung von Bismuthum subnitr., um die untere Magengrenze zu bestimmen, und konnten dabei auch bereits den Ablauf der peristaltischen Wellen an derselben beobachten. Nachdem sie die Methode an Tieren zur Genüge ausprobiert hatten, wandten sie dieselbe am lebenden Menschen an, indem sie ihm 15—20 g Bismuthum subnitr. als Aufschwemmung oder mit der Nahrung vermischt verabreichten. Sie fertigten dann weiter schon 1897 Photographien des Magens und 1898 auch des Darmkanals an (19). Die gleichen Studien trieben nach ihnen Becher und noch später O. Kraus-Karlsbad, der ebenfalls schöne Photographien des Verdauungstraktus von Tieren machte (19 u. 26). Die Methode, welche es ermöglicht, auch am lebenden Menschen den Magen-Darmkanal mit Röntgenstrahlen darzustellen, hat erst Rieder geschaffen. Anfangs verabreichte er den Patienten zwei gehäufte Eßlöffel = ca. 30,0 g Bismuthum subnitr. mit der Nahrung vermischt, bildete dann aber durch systematische Einführung großer Wismutmengen sein Verfahren weiter aus bis zu seiner so bekannt gewordenen Wismutmahlzeit. Er konnte sich bei der Verwendung von so großen Quantitäten Wismut auf die langjährige Erfahrung der Internisten stützen, wie z. B. auf Kußmaul, der das Bismuthum subnitr. als Deckmittel bei Ulcus ventriculi einführte und in täglichen Dosen von 10—20 g verordnete (2) und dann z. B. auch auf R. Pick, der ebenfalls beträchtliche Wismutmengen (14—16 g) bei Magenkranken gab, ohne je nachteilige Wirkungen von denselben gesehen zu haben (28). Jedenfalls bleibt es aber Rieders ungeschmälertes und unbestrittenes Verdienst, mit seiner Wismutmahlzeit die Hauptgrundlage für ein genaueres Studium der ganzen Magen-Darmröntgenologie geschaffen zu haben, unbeschadet der Tatsache, daß, wie Albers-Schönberg sehr richtig sagt (29), vor ihm Wismuteinläufe zur Darstellung des Darmes auf dem Leuchtschirm sowie Wismutlösungen zum Nachweis von Speiseröhrendivertikeln in Anwendung gebracht worden sind. Die Originalwismutmahlzeit, die Rieder im Jahre 1904 angab, wurde durch Einrühren von ca. 30 g Bismuthum subnitr. in etwas Milch und Zugießen dieses Gemisches zu 300—400 g Mehlbrei bereitet, dem zweckmäßigerweise etwas Milchzucker zugesetzt wurde, um einer etwaigen Obstipation vorzubeugen. Man steigerte dann später die Wismutdosis und benutzte zur Herstellung einer solchen Mahlzeit am besten 350—400 g Mehlbrei, unter den man 40—50 g Bismuthum subnitr. mischte, nachdem dasselbe vorher mit Wasser oder Milch verrührt worden war. An Stelle des Mehlbreies kann man je nach dem Geschmack des Patienten auch Reis-, Grieß- oder Kartoffelbrei, Erbsenmus, Spinat, Fleischhaschee, Hafer- oder Akazienschleim verwenden. Den letzteren benutzt besonders gern und häufig G. E. Pfahler, während er den Haferschleim für diese Zwecke deswegen für ungeeignet und wenig empfehlenswert hält, weil seine Bereitung zu lange Zeit erfordert, und er in den Fällen, in denen er damit Untersuchungen gemacht hat, sehr leicht Entstehen von Gärung beobachten konnte, was er in gleicher Weise auch bei Verwendung von Kartoffelbrei gesehen haben will (20). Bei seinen Verdauungsversuchen hat sich Rieder (23) ein wesentlicher Unter-

Digitized by Google

schied in der Beeinflussung der Magen- und Darmmotilität, je nachdem das Bismuthum subnitr. vorwiegend in Vermengung mit Eiweiß (in Form von Fleischpüree) oder mit Kohlehydraten (in Gestalt eines Mehlbreies) gereicht wurde, nicht ergeben, so daß man also unter den genannten Mitteln zur Vermischung beliebig wählen darf, ohne im einzelnen Falle jedesmal ein differentes und im ganzen ungenaues Untersuchungsergebnis zu erhalten befürchten zu müssen. Von französischen Autoren wurden als gute Vehikel für das Wismut Lykopodium (ein Teil Lykopodium auf drei Teile Wismut), unter anderen von Enriquez, und für länger dauernde Untersuchungen dann als noch besser eine Gummilösung empfohlen, wie sie auch von Leven und Barret zu gleichem Zwecke mit Erfolg benutzt wurde (30 u. 31). Als Geschmackskorrigens haben Rieder für den Mehlbrei, besonders bei Frauen, Himbeersaft empfohlen, der sich auch zum Anrühren des Wismuts sehr gut eignen soll, Groedel, Zucker und Zimt (27). Für Patienten, die nicht gern süß essen, wird zweckmäßig Kartoffel- oder Erbsbrei mit Salzzusatz genommen. Bei Bereitung des Breies ist darauf zu achten, daß das Wismut innig mit demselben vermengt wird, und daß keine allzu grobkörnigen Partikelchen oder gar grobe Brocken entstehen, da man sonst keinen homogenen Schatten erhält und es leicht zu störenden Mißdeutungen kommen kann. Zur Vermeidung eines frühzeitigen Sedimentierens des Wismuts ist es erforderlich, daß der Brei einmal nicht zu dünnflüssig ist und zum anderen möglichst warm genossen wird. Als ein Mittel, welches das Wismut in fast vollständiger Supension erhält, wurde von Pfahler besonders Kefir in Anwendung gebracht, der nach Reagensglasversuchen von Dr. W. Easterly Ashton noch bis zu 16 Stunden nach der Vermengung mit dem Wismut eine Sedimentierung desselben verhindert haben soll. Kefir sei, wie Pfahler bei dessen Empfehlung ausführt, in einer großen Stadt leicht zu erhalten, schnell bereitet, leicht verdaut, nicht unangenehm im Geschmack, halte sich mehrere Tage gut auf Eis und könne dem Patienten weder schaden noch Beschwerden verursachen (20 u. 32). Die besten Resultate hat er bei Anwendung einer Mischung von 30 g Bismuthum subnitr. und einem halben Liter Kefir bekommen. Wir können nach eigenen Erfahrungen die Pfahlerschen Angaben bestätigen (33). Daß das Wismut im Mageninhalt sehr deutlich sedimentiert, sobald dieser einigermaßen verflüssigt oder dünnbreiig, mit einem Worte im Aggregatzustande des Chymus sich befindet, hat Jollasse in seiner Arbeit über die Motilitätsprüfung des Magens durch Röntgenstrahlen zur Genüge dargetan (34). Nach seiner Ansicht hängt dies mit der spezifischen Schwere des metallischen Wismut zusammen, das ebenso wie im Wasserglase in dem flüssigen oder fast flüssigen Chymus sedimentiert und schwerer aus dem Magen durch die Peristaltik herausbefördert wird, als der verflüssigte Inhalt. Dafür spricht die Tatsache, die Jollasse mehrfach nachweisen konnte, daß Wismut, 30 g mit ebensoviel Milchzucker verabreicht, genau so lange einen Schatten im Magen zurückläßt, als wenn dieselbe Menge mit 200—400 g Griesbrei genossen würde. Andere Autoren, wie z. B. Goldammer (35), behaupten, daß das mit dem Griesbrei eingeführte Wismut bei längerem Verweilen im Magen nicht sedimentiere; auch bei hochgradigsten Pylorusstenosen will es letzterer nicht gesehen haben. Er meint, daß wohl nach erfolgter Verflüssigung ein Sedimentieren stattfinden könne, der Brei aber schon, ehe dieser Zustand eintrete, den Magen verlasse. Diese Ansicht ist nach Jollasse durch folgendes von ihm angestelltes Experiment widerlegt: ein genau nach Rieders Vorschriften hergestellter Wismut-Griesbrei wird in ein Spitzglas gebracht, bei Blutwärme aufbewahrt und zeigt auch nach 12 Stunden noch kein Sedimentieren des Wismuts. Derselbe Brei, von einem magengesunden Menschen gegessen und nach zwei Stunden, soweit noch vorhanden, ausgehebert, ist recht gut verflüssigt und das darin enthaltene Wismut sinkt alsbald zu Boden (35). Das Sedimentieren des Wismuts hat man besonders bei Verwendung desselben zu Klysmen als sehr störend empfunden, da dies oft noch während des Einlaufs eintritt, wenn nicht ständig umgerührt wird und kleine Dosen dazu genommen werden. Daher hat man sich bemüht, ein Mittel ausfindig zu machen, das ein Zusammensintern des Wismuts gerade bei Benutzung desselben bei Klysmen verhindert. Kästle hat als ein solches Suspensionsmittel Bolus alba (Aluminium-

Digitized by Google

silikat) in Vorschlag gebracht, nachdem es Stumpf empfohlen und wieder neu in die Therapie eingeführt hate (36). Es ist in reinem Zustande ein weißes, voluminöses Pulver, das in wässeriger Aufschwemmung sehr lange, ohne fast kaum zu sedimentieren, in Suspension bleibt und die Fähigkeit besitzt, ihm beigegebenes Bismuthum subnitr. in der Aufschwemmung vor dem Sedimentieren zu bewahren und gleichmäßig verteilt zu halten. Nach eigenen Versuchen ist es in Dosen von 250—300 g pro die völlig unschädlich und von keiner unangenehmen Wirkung begleitet. Die Wismut-Bolusmischung ist aber zu gleichem Zwecke wie für Klysmen auch für die Darstellung des Magens und Dünndarms sehr gut verwendbar, obschon das Bedürfnis hierbei weniger dringend ist, da der Mehlbrei, wenn er richtig zubereitet ist, bereits an sich ein gutes Vehikel für das Wismut bildet. Jedoch kommt die sparende Wirkung des Bolus auch für diese Untersuchungen in Betracht, insofern als man bei Vermengung desselben mit Wismut mit geringeren, als den sonst hierbei verwendeten Quantitäten sehr gut auskommen kann. Während bei einer Wismutmahlzeit im allgemeinen 40—50 g Wismut auf 350—400 g Brei genommen werden, genügen bei Benutzung der Wismut-Bolusmischung nach Kästle's Angaben 30 g Wismut auf 150—250 g Bolus alba in 300—400 ccm Wasser. Auch das Verhältnis: 25 g Bismuthum subnitr., 75 g Bolus alba in etwa 250 ccm Wasser soll in den meisten Fällen den Magen schon hinreichend anfüllen. Das Gemisch ist trinkbar und wird in der Regel anstandslos hinuntergeschluckt, wenn sein Geschmack auch etwas erdig oder kreidig ist. Ferner kann es mitunter bei Patienten, die einen Brei nicht zu essen imstande sind, wohl aber meinen, daß es mit dem Trinken besser gehe, direkt als Ersatz für denselben eintreten. Kästle erwähnt, daß er mit fast allen bekannten Emulgentien in Zusammenbringen mit Wismut Versuche angestellt (Traganth, Mucil. salep., Mucil. Gummi arab., Milchzucker, Ölen usw.), ihm aber keines von diesen allen sich so brauchbar und gut erwiesen hat, als gerade Bolus alba (36). Von Schlesinger wird zur Verhütung eines Sedimentierens des Wismuts im Magen dasselbe in Form des Mondaminpuddings verabreicht, der sich ihm hierfür als sehr geeignet bewährt haben soll (37).

Der Wismutmahlzeit wird dann weiter noch der Vorwurf gemacht, daß sie leicht eine Obstipation herbeiführen könne. Jedoch sind die Ansichten der Autoren über diesen Punkt sehr geteilt.

So meint z. B. Rosenfeld, daß a priori eine Verlangsamung der Darmentleerung durch große Wismutmengen nicht unwahrscheinlich sei, und er will auch bei seinen Versuchen eine Verzögerung bis zu drei oder gar vier und mehr Tagen beobachtet haben (19). Vorübergehende Obstipation hat dabei auch Rieder gesehen (8) und, um einem etwaigen Eintreten derselben vorzubeugen, wie Holzknecht Zusatz von Milchzucker zu seiner Wismutmahlzeit als zweckmäßig empfohlen (23). Die laxierende Wirkung des letzteren glaubt Pfahler bei seinen Untersuchungen durch den Kefir vollwertig zu ersetzen, den er, wie schon oben erwähnt, hauptsächlich als Suspensionsmittel für das Wismut in Anwendung bringt. Ihm schreibt er jedenfalls den Grund der Tatsache zu, daß bei seinen Patienten keine Verstopfungen nach Wismutdarreichung aufgetreten sind (20 u. 33). Dieselben sind wohl auch nach den Erfahrungen der meisten Röntgenologen im allgemeinen ganz belanglos und von vielen überhaupt nie beobachtet worden. So äußert sich hierüber z. B. Kästle: „Die der Anwendung der Wismutmethode folgende Obstipation ist auffallend gering in den Fällen, in denen eine solche überhaupt auftritt. Dieselben sind so sehr in der Minderzahl, daß wir in der Beurteilung dieser Obstipation sehr skeptisch geworden sind" (36). Jollasse bemerkt am Schlusse seiner Arbeit über die Motilitätsprüfung des Magens durch Röntgenstrahlen ausdrücklich, daß ihm Obstipation in irgendeiner belästigenden Weise bei weit über hundert Versuchen nicht zur Beobachtung gekommen ist (34). Auch Holzknecht hat diese nicht gesehen, selbst nicht bei an sich schon trägem Stuhlgange eine Steigerung derselben nach der Wismutmahlzeit (1). Was nun die Veränderung der Magenmotilität durch dieselbe anlangt, so sind auch hierüber die Ansichten verschieden. Rieder meint, das basisch salpetersaure Wismut übe keinen hemmenden oder

Digitized by Google

fördernden Einfluß auf die Magenmotilität aus; es bleibe nicht in den Falten der Schleimhaut länger haften, vielmehr sei der wismuthaltige Nahrungsrest stets am tiefsten Punkte des Magens zu finden und nehme stetig, wenn nicht neue Nahrung zugeführt werde, an Größe ab.

In einem gewissen Gegensatze zu diesen Ausführungen Rieders steht Jollasse, der aus seinen Beobachtungen den Schluß zu ziehen berechtigt zu sein glaubt, daß es sich eben während der letzten Zeit der Verdauung im Magen nicht um wismuthaltige Nahrungsreste handelt, sondern nur um restierendes Wismut, welches entschieden schwerer aus demselben entfernt wird als der Chymus (34). Nach Schüle soll durch größere Wismutdosen die Motilität des Magens und die Verdauung selbst auch nicht verändert, wohl aber die Sekretion der Magensäure herabgesetzt werden (8). Dagegen ist M. Cohn der Ansicht, daß die zähe, feste und spezifisch besonders schwere Wismutmasse der Riederschen Mahlzeit nicht ohne Einfluß auf den Ablauf der Magenverdauung sein könne (36). Ferner behauptet B. Stiller in seinen kritischen Glossen zur Röntgenologie des Magens, daß die Wismutmahlzeit einen ungewöhnlich starken Reiz auf die Magenwand ausübe und dadurch ein abnorm langsames Vordringen des Breies und eine abnorme tonische Kontraktion der Magenmuskulatur hervorgerufen werde (11). — Nachdem von Rieder die Methode angegeben und geschaffen worden war, hat sie in der röntgenologischen Praxis die weiteste Verbreitung und Anwendung gefunden. In erster Linie ist es Holzknecht mit seinen Schülern gewesen, die dieselbe weiter ausbauten und damit ein genaues und eingehendes Studium der Physiologie und Pathologie des ganzen Digestionstraktus mit großem Erfolge betrieben. Man hielt sich bei diesen Untersuchungen im allgemeinen an ein bestimmtes Schema, indem man den Magen zunächst im ungefüllten Zustand, darauf im gefüllten Zustande vor dem Leuchtschirm betrachtete. Hierbei wurde im ersten Teile dieser Untersuchungstechnik während der Passage des Wismuts durch den Ösophagus gleichzeitig meist auf dessen nähere Verhältnisse mit geachtet. Für dieses Studium speziell wurde von Hildebrand, besonders bei Verdacht auf Stenosen, ein Kakaobutter-Wismutbolus gewählt, da das Hinabgleiten desselben durch die Speiseröhre sehr langsam vor sich geht und dadurch eine genauere Übersicht ermöglicht wird (39). Holzknecht benutzte für den gleichen Zweck mit gutem Erfolge eine Wismutpaste, die nach seiner Angabe aus 30 g Wismut und 15 g Milchzucker, mit ganz geringen Mengen Wassers (vielleicht $1^1/_2$ Eßlöffel) vermischt, besteht (40). Die anderen schon früher erwähnten Methoden, mittels derer man sich auch ganz gut über den Ösophagus vor dem Röntgenschirm orientieren kann, Wismutbolus und Wismutaufschwemmung, sind speziell zur Untersuchung des leeren Magens geeignet. Mit beiden Untersuchungsverfahren kann man aus dem Wege, den das Wismut dabei einschlägt, die Lage der Kardia bestimmen und aus einer Anstauung daselbst eine Stenose oder einen Kardiospasmus diagnostizieren, ferner den Verlauf, den das Wismut im Magen selbst nimmt, beobachten und sehen, wie dasselbe für kurze Zeit am Boden der Magenblase verweilt, sich ansammelt und dann mit Unterstützung der Atmung die Magenwände zu einem schmalen Kanal entfaltet, um zum tiefsten (kaudalen) Magenpol zu wandern. Die Verfolgung dieses Weges ist nach Groedel für die Erkennung von Magentumoren oder Strikturen von großer Wichtigkeit (2). Die Untersuchung mit der Wismutaufschwemmung besitzt allerdings einen großen Nachteil, insofern als es gerade hierbei besonders leicht und schnell zu einer Sedimentierung des Wismutpulvers kommt, was nach Faulhaber wiederum in der Hinsicht einen gewissen Vorteil haben kann, als bei endoventrikulären Neubildungen, die dem Mageninneren eine stark zerklüftete Oberfläche zuwenden, speziell an diesen Stellen dann eine bedeutendere Sedimentierung statthat, als an den intakten, und dieselben dadurch auf dem Röntgenbilde als pathologisch gekennzeichnet werden (1). Von Albers-Schönberg wurde die Wismutaufschwemmung noch für die Untersuchung des Magengeschwürs warm empfohlen, da das auf diese Weise eingeführte Wismut sich unter günstigen Umständen auf der Geschwürsfläche niederschlagen soll (20). Zum Studium des gefüllten Magens wird nun von der Riederschen Mahlzeit selbst der ausgiebigste Gebrauch gemacht. Für Erwachsene werden dazu in der Regel

Digitized by Google

30—50 g Wismut auf 400—500 g Brei genommen, für Kinder je nach dem Alter geringere Quantitäten. So soll man nach Albers-Schönberg $2^1/_2$jährigen Kindern bis zu 3 g, $3^1/_2$jährigen bis zu 5 g und 10jährigen bis zu 15 g Wismut verabfolgen (29). Im übrigen bedarf es bekanntlich bei Kinderuntersuchungen meist überhaupt nicht der Einführung von Wismut, da sich bei Kindern schon Milch ohne Zusatz infolge ihres geringeren Körperdurchmessers nachweisen läßt (29).

Für diejenigen Fälle, in denen der Patient die Wismutmahlzeit verweigert, leistet ein von Faulhaber in Vorschlag gebrachtes Verfahren gute Dienste. Dies besteht darin, daß man kurz oder bis höchstens eine Stunde nach einer größeren Nahrungsaufnahme eine Wismutaufschwemmung trinken läßt und durch ausgiebige Palpation für eine annähernd gleichmäßige Durchmischung des Chymus mit dem Wismut Sorge trägt (26). Es ist nun in der Literatur viel darüber geschrieben und verhandelt worden, ob man zum Studium des gefüllten Magens die einfache Durchleuchtung oder die Plattenaufnahme zu wählen habe. Holzknecht legt besonders auf die Schirmuntersuchung den größeren Wert, während andere Autoren, wie z. B. Goldammer, hierin gerade der entgegengesetzten Meinung sind und die bloße Röntgenoskopie für eine genaue und gründliche Diagnosestellung als unzulänglich ansehen. Jedoch dürfte wohl die einseitige Betonung des einen oder anderen Standpunktes unrichtig sein, vielmehr müssen sich beide Methoden gegenseitig ergänzen, worauf auch wir besonders hinweisen wollen. Auch Groedel ist hierin fast der gleichen Ansicht; besonders bei außergewöhnlich dicken Patienten ist man öfters gezwungen, eine Aufnahme zu machen, wenn man feinere Details, wie z. B. an der Pylorusgegend, zu Gesicht zu bekommen wünscht, während sonst im allgemeinen die Röntgenoskopie schon über die meisten Fragen hinreichend Aufschluß zu geben vermag (26).

Wenn man nun einen Patienten durchleuchtet, während er eine Wismutmahlzeit einnimmt, so sieht man, wie sich die ersten zwei bis drei Löffel Brei allmählich neben der Magenblase vorbei ihren Weg nach dem kaudalen Pol des Magens bahnen, wie sich dann dieser Kanal erweitert und die nächsten Portionen des Wismuts schneller zum tiefsten Punkte hinabgleiten. Der Brei sammelt sich nun aber daselbst nicht an, sondern füllt vielmehr sehr bald den ganzen Magen aus und verbreitert ihn bei weiterer Zufuhr fast gleichmäßig nach allen Seiten hin, wobei der kaudale Pol nur um weniges weiter nach unten verschoben wird.

Man erhält so durch die Riedersche Mahlzeit einen getreuen Ausguß des ganzen Organs, muß sich aber natürlich dabei immer bewußt bleiben, daß man nicht den Magen als solchen im Röntgenbilde vor sich hat, sondern nur dessen Inhalt, und man infolgedessen, wenn man hieraus richtige und gültige Schlüsse auf die näheren Verhältnisse des Organs selbst ziehen will, darauf achten muß, daß durch den Brei das Lumen in allen seinen Teilen nach Möglichkeit ganz ausgefüllt wird. Hierfür ist auch die Konsistenz des Breies von einer gewissen Bedeutung, insofern als bei zu großer Viskosität desselben die Füllung enger Partien des normalen oder gar pathologisch veränderten Mageninnern ausbleiben kann; man darf deshalb nicht immer sofort den Schluß ziehen, daß der Magen überhaupt nicht füllbar sei, sondern muß versuchen, durch verschiedene Handgriffe und Maßnahmen die Füllung solcher spontan sich nicht mit dem Brei anfüllender Partien zu erzwingen. Als solche Mittel zählt Faulhaber folgende auf:

1. Vermehrung der Füllungsmasse,
2. Einnahme von Körperlagen, in denen die Schwerkraft der Ingesten diese füllende Wirkung entfalten muß,
3. Respirationsbewegungen,
4. Baucheinziehen und Vorwölben,
5. Palpation von außen, durch die schließlich alle Magenteile sichtbar gemacht werden können (1).

Die Riedersche Wismutmahlzeit hat uns nun die interessantesten Aufschlüsse über die

Digitized by Google

näheren Verhältnisse des Magens gebracht und die Lösung vieler wichtiger Fragen, die vordem in der medizinischen Wissenschaft lebhaft umstritten worden waren, erst ermöglicht. Es gilt dies vor allem von der Form des Magens. Während man sich denselben früher allgemein mit beinahe horizontal gerichteter Längsachse, etwas schräg von links hinten nach rechts vorn verlaufend, und stark kugelig ausgedehnt vorstellte, legte Rieder schon im Jahre 1904 in seiner Arbeit klar, daß die Längsachse des gefüllten Magens vertikal oder etwas diagonal verläuft und derselbe eine Angelhakenform besitzt und fast ganz in der linken Körperhälfte gelegen ist. Grödel bezeichnet dieselbe Magengestalt als Siphonform und glaubt auf Grund seiner zahlreichen Untersuchungsbefunde auch zu der Behauptung berechtigt zu sein, daß diese die statistisch häufigste, fast regelmäßige, also auch normale Form des Magens ist (26). Im Gegensatze zu Rieder und Groedel soll nach Holzknechts Erfahrungen die sogenannte Stierhornform die vorherrschende sein, d. h. der Magen einen, engen schräg gestellten, einem Rinderhorn vergleichbaren Schlauch darstellen, an dessen tiefstem Punkte der Pylorus liegt. Es ist nun immer wieder die Frage aufgeworfen und diskutiert worden, ob denn der Magen durch die Riedersche Mahlzeit infolge des dem Brei beigemischten schweren Wismuts nicht in ganz anormaler Weise ausgedehnt würde und man infolgedessen mit dieser Untersuchungsmethode überhaupt berechtigt wäre, eine normale Magenform aufzustellen. Besonders ist hier B. Stiller zu nennen, der sich gegen die röntgenologische Lehre über die Magengestalt mit aller Entschiedenheit wendet (11). Er macht den Röntgenologen den großen Vorwurf, daß sie den Magen immer nur mit der astigmatischen, formverzerrenden Wismutbrille ansähen, und behauptet, daß die ganze Gestalt des Wismutmagens, sein winziger Fundus, sein enges, dem Ingestum Widerstand leistendes Korpus, seine eigentümlich gestörte Motilität, seine mikrogastrische Kapazität, sein auffallend geringer Luftgehalt, die Zweiteilung seiner Höhle, die abnorme Art seiner Füllung nur ein Zerrbild und Kunstprodukt ist, bedingt durch die erforderliche Wismutmahlzeit, die zu einer starken tonischen Muskelkontraktion führt und außerdem noch in der großen Adhaerenz des metallhaltigen Breies eine nicht unbedeutende Fehlerquelle besitzt. Vor allen Dingen erkennt Stiller die Holzknechtsche Stierhornform des Magens nicht an und tritt dessen Theorie über den normalerweise zu fordernden tiefsten Stand des Pylorus energisch entgegen. Wenn er nun auch die Röntgenuntersuchung des Magens mit der Wismutmahlzeit nicht direkt für gänzlich überflüssig und untauglich ansieht, so rückt er doch zur röntgenologischen Differenzierung desselben das Aufblähungsverfahren mittels einer Brausemischung in den Vordergrund, dem (allerdings mit Luft) auch Klaus Hoffmann, wie schon weiter oben eingehender erörtert, größeren Wert beimißt, da es einmal, völlig einerlei, ob man im Stehen oder Liegen durchleuchtet, fast gleiche Schattenbilder liefert im Gegensatz zur Wismutanfüllungsmethode, bei der sich hierin recht beträchtliche Unterschiede ergeben sollen, weil sich das Metall, jeweils der Schwerkraft folgend, in beiden Lagen an verschiedenen Stellen des Organs ansammelt, und er zum anderen in den meisten seiner Fälle den kaudalen Pol des mit Wismut gefüllten Magens beträchtlich tiefer stehend fand als bei der Aufblähung (18). Während sich auch Holzknecht Bilderunterschiede desselben im Liegen und Stehen ergeben haben, ist Goldammer zu einem anderen Resultat gekommen. Er schreibt hierüber folgendes:

„Wenn man einen Patienten mit schlaffem, ptotischen, in der Bauchhöhle sehr beweglichen Magen einmal dorsoventral im Stehen, das andere Mal im Liegen photographiert, also unter Bedingungen, bei denen die Schwerkraft in ganz verschiedener Richtung wirkt, so erhält man in beiden Fällen Bilder, die fast vollkommen übereinstimmen. Das würde unmöglich sein, wenn die Form des Magens und damit seines Schattenbildes irgendwie wesentlich durch die Schwere des Inhalts beeinflußt würde (41)." Gegen den Vorwurf einer anormalen Dehnung und Entstellung der Gestalt des Magens durch den Wismutbrei spricht in Übereinstimmung mit Grödel schon die einfache Beobachtung bei der Durchleuchtung eines Patienten, während er die Riedersche Mahlzeit einnimmt, daß nämlich der kaudale Magenpol im Verlaufe der

Digitized by Google

Füllung annähernd an der gleichen Stelle verbleibt. Außerdem macht Groedel darauf aufmerksam, daß der Druck der 50 g Wismut ja nicht auf einer Stelle lastet, sondern dieselben vielmehr im ganzen Brei gleichmäßig verteilt sind, wodurch zwar dessen Volumgewicht erhöht, aber das unserer gewöhnlichen Nahrung nicht viel übertroffen wird (26). An den mit dem Riederschen Wismutbrei gefüllten Mägen, unter denen man sich immer eine bestimmte Form vorzustellen im Laufe der Zeit gewöhnt hat, sind nun von Bloch im Röntgeninstitut des städtischen Krankenhauses Moabit höchst interessante Studien über die Beeinflussung der Magengestalt vorgenommen worden (42). Die Patienten wurden zunächst unmittelbar nach Einnahme der Wismutmahlzeit geröntgt, darauf erhielten sie zur weiteren Belastung ein Beefsteak mit Kartoffeln und wurden angehalten, möglichst viel und rasch zu essen. Dann erfolgte die zweite Aufnahme. Die kleinste Mahlzeit, die bei diesen Versuchen verabreicht wurde, betrug einschließlich des Wismuts, das in Erbsenpüree gegeben wurde, 750 g, die größte 1280 g. Das Ergebnis dieser Untersuchungen war folgendes: der normale Magen wird, wenn er eine größere Nahrungsmenge zugeführt erhält, als zu seiner relativen Füllung notwendig ist, selbst bei erheblicher Belastung nicht verzerrt oder überdehnt, er erfährt keine wesentliche Ausdehnung in die Länge, wohl aber in die Breite. Bloch mißt diesem Befunde auch in therapeutischer Hinsicht einen großen Wert bei und glaubt, daß sich daraus noch weitere wichtige Aufschlüsse über die diätetische Behandlung von Magenkrankheiten und Erkrankungen benachbarter Organe erwarten lasse. Außer über die Form des Magens mit ihren pathologischen Veränderungen, wie sie z. B. bei Tumoren oder Sanduhrmagen auftreten, bekommen wir noch über seine Größe und Lage bei Anfüllung mit der Riederschen Wismutmahlzeit ein zuverlässiges Urteil. Es gelingt uns so, auf dem Röntgenschirm eine Ektasie oder Ptose deutlich zur Anschauung zu bringen, zu deren sicheren Feststellung Rosenfeld das Wismutverfahren noch mit der Aufblähung zu kombinieren empfiehlt, weil er glaubt, daß man bei der Verabreichung wismuthaltiger Ingesten nur den am Pylorus liegenden Magenteil deutlich erkennen kann und dadurch der unglückliche Begriff Gastroptose wieder aufkommt. Er läßt deshalb, um auch den oberen Abschnitt des Magens zur Darstellung zu bringen, seine Patienten nach dem Wismutbrei noch stark brausendes Selterswasser trinken (19). Man kann sich dann weiter am wismutgefüllten Magen über die Beweglichkeit des ganzen Gebildes bei der Respiration, beim Pressen, Lagewechsel, Baucheinziehen und Palpieren genauer orientieren und abnorme Fixationen wie pathologische Verlagerungen zu Gesicht bekommen, was natürlich wiederum für die Diagnosestellung und Kontrolle therapeutischer Maßnahmen im Gebiete der Abdominalorgane weitgehende Fortschritte gezeitigt hat. Neben den passiven Bewegungen sind es nun vor allem die Eigenbewegungen, die Peristaltik des Magens, deren Beobachtung erst nach Einführung der Wismutmahlzeit Rieders in erschöpfender und vollkommenster Weise ermöglicht wurde. Man kann vor dem Leuchtschirm den ganzen Ablauf der Verdauung mit den verschiedenen Bewegungen und Formveränderungen des Magens genau verfolgen und sich ein Urteil über seine Motilität bilden. Die Entleerung der Rieder'schen Mahlzeit beträgt 3—5 Stunden.

Einen anderen Weg, um die Motilität des Magens vor dem Röntgenschirm zu studieren, hat M. Cohn eingeschlagen (38). Er ging von dem Standpunkte aus, daß zwei Momente die Lösung dieser Frage bei Benutzung der Riederschen Wismutmahlzeit wesentlich ungünstig beeinflussen, nämlich die Konsistenz und Zusammensetzung, und zum anderen der schlechte und unangenehme Geschmack derselben. Beide suchte Cohn nun dadurch auszuschalten, daß er erstens seinen Patienten das Wismut in Geloduratkapseln verabfolgte, die von der Firma G. Pohl, Schönbaum-Danzig, hergestellt und nicht im Magen, sondern im Dünndarm gelöst wurden und mit Kakao überzogen waren, um das Moment des Ekels vollkommen zu umgehen, und dann zweitens dadurch, daß er zudem eine bekömmliche Speise von bestimmter Quantität wählte, deren Verdauungszeit im Magen genau bekannt war. Die Versuchsanordnung war kurz geschildert folgende: „Der Patient bekam, nachdem er am Tage vorher abgeführt hatte, bei leerem Magen eine Kapsel, die ein Gramm Wismut enthielt, in etwas Wasser zu schlucken. Danach wurde er durchleuchtet, wobei man die Kapsel auf dem tiefsten Punkte des Magens erblickte, den Cohn bei seinem Verfahren immer höher stehend gefunden haben will, als nach Einnahme des üblichen Wismut-

Digitized by Google

breies. Darauf erhielt die Versuchsperson die Mahlzeit, die den Motilitätsindex liefern sollte, z. B. ein halbes Pfund gebratenes Kalbfleisch, und im unmittelbaren Anschluß hieran die zweite, schwimmende Kapsel, die dieselbe Größe, aber nur den halben Inhalt der ersteren besaß. Bei der folgenden Durchleuchtung sah man die zweite Kapsel auf dem Speisebrei am tiefsten Punkte der Magenblase liegen, sonst keine wesentliche Änderung, bis ziemlich unvermittelt nach Ablauf von ca. zwei Stunden beide Kapseln nebeneinander am kaudalen Pol liegend und kurze Zeit darauf im Dünndarm gelöst vorgefunden wurden. Außer über die Motilität erhielt Cohn mit seiner Versuchsanordnung auch über die Sekretionsverhältnisse des Magens wichtige Aufschlüsse, indem er damit einen bedeutenden Unterschied zwischen der Fleisch- und Pflanzennahrung feststellen konnte. Nach Verabreichung der letzteren war nämlich schon nach einer Stunde im Magen ein leicht in Wellenbewegung zu setzender Flüssigkeitsspiegel und somit eine Trennung in Brei und Sekret zu konstatieren, was nach Einnahme einer Fleischnahrung überhaupt nicht beobachtet werden konnte. So suchte nun auch Cohn mit seiner Methode weiterhin röntgenologisch den sicheren Nachweis einer Achylia gastrica zu erbringen, indem er den Patienten eine Portion Gemüse und danach Kapsel I und II verabfolgte, die beide zunächst auf das Niveau der eingeführten Speise herabsanken. Erfolgte dann eine Sekretion von Magensaft, so trat eine deutliche Höhendifferenz der Kapseln ein, im anderen Falle blieben beide bis zur völligen Entleerung des Magens in gleicher Höhe liegen.

Auch an den mit Riederscher Wismutmahlzeit gefüllten Magen wurden ähnliche interessante Studien über die sekretorische Leistung dieses Organs besonders von Schürmayer und Schlesinger angestellt. Letzterer unterzog vor allem die mittelhelle Schicht, die er auf dem Schirmbild wie auf der Aufnahme zwischen dem Wismutschatten und der Magenblase vorfand, einer eingehenden Untersuchung und kam dabei zu dem Schlusse, daß dieselbe vom Sekret des Magens gebildet würde, und zwar bei Kranken mit Hyperazidität und Hypersekretion schneller und in stärkerem Grade, als bei solchen mit Anazidität und geringerer Sekretion, bei denen sie sogar oft ganz fehlte. Durch Absaugen der betreffenden Schicht während der Durchleuchtung konnte er sich von dem Charakter der Flüssigkeit auch direkt überzeugen (44). Es ist also mit der Wismutmahlzeit möglich, das im Magen in den einzelnen Fällen abgeschiedene Sekret auf dem Röntgenbilde in seiner Menge sichtbar zu machen, und zwar sowohl im Beginne wie auch im Verlaufe der ganzen Verdauungsperiode. Ferner hat die Wismutanfüllungsmethode des Magens dazu gedient, wichtige Beziehungen zwischen dem Tonus, der Salzsäureproduktion und der Lage des kaudalen Poles aufzudecken, was Bräuning in einer großen Versuchsreihe bei Anwendung einer stets gleichbleibenden Technik feststellen konnte (45). Dieselbe besteht darin, daß er die Patienten zur Beurteilung des Tonus möglichst rasch Wismutmilch (200 ccm mit 40 g Wismut) trinken oder 200 ccm Wismutkartoffelbrei verzehren ließ, wobei er der Schnelligkeit der Darreichung besonders großen Wert beilegte, und darauf nach $^3/_4$, $1^1/_2$ und 2 Minuten eine Röntgenphotographie, nach etwa 7 Minuten eine Schirmpause des Magens anfertigte. Er konnte sich so davon überzeugen, daß die Entfaltung des Magens je nach dem Salzsäuregehalt desselben und dem Aggregatzustande der Speisen eine ganz verschiedene war, indem sich dieser Vorgang bei Zufuhr von Flüssigkeit schneller abspielte als bei Genuß fester Nahrung und ebenso in gleicher Weise bei verminderter Säureproduktion rascher von statten ging als bei erhöhter. Die Erklärung nun dafür, daß ein hypazider Magen einen geringeren Tonus zeigte als ein normaler oder hyperazider, fand Bräuning in einer gemeinsamen konstitutionellen Grundursache, der sogenannten Asthenie Stillers, als deren Symptome er sowohl jenen Zustand, wie auch die damit meist verbundene Gastroptose und Enteroptose ansieht.

Schlesinger hat versucht, die Form des Magens in erster Linie auf den Tonus der Magenmuskulatur zurückzuführen und eine normo-, hyper-, hypo- und atonische Magenform zu unterscheiden; die ersten vier Typen sollen die normalen Formen sein. Der „Stierhornmagen", dessen Pylorus den tiefsten Punkt darstellt, sei der normotonische und der hypertonische männliche und weibliche Magen; der „Syphonmagen", dessen Pylorus höher als der tiefste Punkt gelegen ist, ist hypotonisch (pathologisch für den Mann, normal für die Frau). Unserer Ansicht nach reicht aber der Tonus der Muskulatur allein für die Erklärung der Magenformen nicht aus auch viele andere Momente spielen eine Rolle (Geschlecht, Druck und Raumverhältnisse im Abdomen, Zwerchfellstand, Lage und Füllung des Darms, Körperlage).

Außer über die näheren Verhältnisse des Magens hat uns das Riedersche Verfahren ferner

Digitized by Google

auch über die normalen und pathologischen Zustände des ganzen Darmkanals die weitgehendsten Aufschlüsse gebracht, da es uns die Möglichkeit an die Hand gab, nach Einnahme einer Wismutmahlzeit bei Durchleuchtungen in gewissen Zeitabständen das allmähliche Vorrücken des Wismutschattens durch den Verlauf des Darmes genau zu verfolgen. Von den zur röntgenologischen Darmuntersuchung am lebenden Menschen angewandten Methoden ist die älteste die bereits früher schon erwähnte Kapselmethode von Boas und Levy-Dorn, die jedoch keine praktischen Resultate zeitigte. Ein wesentlicher Fortschritt wurde dann durch die Wismuteinläufe erzielt, die zuerst von Hildebrand benutzt wurden, der schon im Jahre 1901 im ärztlichen Verein zu Hamburg ein Röntgenogramm demonstrierte, auf welchem das Querkolon des lebenden Menschen durch Wismut gut dargestellt war, und das wohl das erste in seiner Art gewesen sein dürfte. Er selbst hat das von ihm hierbei geübte Verfahren in seiner Arbeit „Über den diagnostischen Wert der Röntgenstrahlen in der inneren Medizin" in einem Heft der Münchener medizinischen Wochenschrift 1901 geschildert. Zu gleichem Zweck haben im Jahre 1904 Schüle und nach ihm Stegmann und K. Ziegler Wismutöleinläufe benutzt, die auch weiterhin vielfach von anderen Autoren zur röntgenologischen Darstellung des Darmkanals verwandt wurden, wie z. B. von Jollasse unter häufiger Verwendung des Rektoskops, ferner von Rieder und Albers-Schönberg, die an Stelle des Öls mitunter Milch oder Wasser nahmen, dann von Pfahler, der auch hierzu seinen Akazienschleim des öfteren als Vehikel für das Wismut vorzog. Die Mengen, die bei einem derartigen Klysma appliziert werden, betragen in der Regel 100 g Wismut auf ein Liter Öl, Milch, Wasser oder Schleim. Die Infusion erfolgt teils in Knieellenbogenlage, wie Schüle empfahl, teils in Rücken oder Seitenlage, wie sie Rieder meist benutzt, oder zuerst in linker Seiten- und darauf in Brustknielage, was sich nach Pfahler gut bewährt hat.

Zur Verwendung kommt ein gewöhnlicher Glastrichter oder Irrigator mit einfachem Ansatz oder mit weichem Darmrohr. Es ist dann weiter darauf zu achten, daß die Mischung Körpertemperatur hat, und daß während des Eingießens keine Luftblasen mit eingeführt werden. Zur Erzielung guter und scharfer Bilder ist es unbedingt erforderlich, daß der Patient vor der Verabfolgung eines solchen Wismuteinlaufes gründlich abgeführt hat. Für die Klysmen eignet sich nun ganz besonders gut die von Kästle angegebene Wismut-Bolusaufschwemmung, von der schon weiter oben die Rede war, und zwar deshalb, weil einmal hierbei der Übelstand des leichten und schnellen Sedimentierens des Wismuts vermieden wird, das oft schon noch während des Einlaufens eintritt, und man zweitens infolge einer besseren und gleichmäßigeren Verteilung des Wismutpulvers mit geringeren als den sonst allgemein gerade hierfür notwendigen, ziemlich hohen Quantitäten (100 g) auskommen kann, ohne die diagnostische Ausbeute irgendwie zu schmälern. Für Kinder und jugendliche Individuen dürfte dieses Moment wohl von wesentlicher Bedeutung und beachtenswert sein. Nach Anstellung von zahlreichen Reagenzglasversuchen über das Optimum der Mischungsverhältnisse von Wismut, Bolus alba und Wasser an ausgeschnittenen Frosch- und Kaninchendärmen und dann auch am lebenden Menschen soll man allgemein nicht mehr als die dreifache Menge an Bolus nehmen, nur in einzelnen Fällen einmal bis zur fünffachen gehen. Der Wasserzusatz darf nicht größer sein, als zur Erzielung einer eben noch trinkbaren Konsistenz der ganzen Mischung unbedingt nötig ist. Für Erwachsene empfiehlt Kästle folgende Quantitäten zu einem Klysma zu nehmen: 50—75 g Bismut. subnitr. und 250—300 g Bolus alba; diese werden auf ein halbes Liter Wasser geschüttet, und nach Zugabe des Wismuts wird die Wassermenge bis auf ein Liter gebracht. Mit diesem Verfahren will Kästle auch bei ziemlich adipösen Personen durchaus genügende Schattenbilder erhalten haben.

Die Wismuteinläufe können aber nur für die röntgenologische Untersuchung des Kolons und Rektums Verwendung finden, da, wie zuerst von Nothnagel beobachtet worden ist, die rektalen Infusionen zwar leicht bis zur Valvula Bauhini vordringen, diese nur selten überschreiten. Sie dienen vor allem dazu, uns über die Topographie des Dickdarms aufzu-

Digitized by Google

klären, wozu man früher öfters auch Luft mittels eines Doppelgebläses ins Rektum einblies oder nach Empfehlung von Boas einen gewöhnlichen Einlauf verabfolgte und den Plätscherbezirk bestimmte, beides Methoden, die uns über die nähere Beschaffenheit der einzelnen Darmpartien, wie z. B. über Stenosen, nicht die zuverlässigen Aufschlüsse liefern, die uns die Wismuteinläufe gestatten. Um nun Kolon und Magen gleichzeitig zu studieren, hat Pfahler seinen Patienten zunächst eine Unze Wismut gegeben, die das Kolon passiert, und 24 Stunden danach wieder eine Unze, die den Magen abgrenzt. Besser und zweckmäßiger kombiniert man aber, um eine Übersicht über den gesamten Magen-Darmtraktus zu erhalten, die Wismuteinläufe mit der Riederschen Mahlzeit, durch die es überhaupt erst möglich geworden ist, auch den Dünndarm röntgenologisch darzustellen. Ferner konnte erst nach Einführung derselben wie für den Magen so auch für den Darmkanal das genaue Studium seiner Physiologie und Pathologie beginnen. Vor allem erlaubt uns dieses Verfahren, die motorische Tätigkeit des Darmes zu beobachten und ihre Störungen nachzuweisen. Vor dem Vorwurf, der hierbei von einzelnen Autoren erhoben wird, daß nämlich das Wismut leicht zu einer Obstipation führe und infolgedessen ungenaue Resultate bedinge, kann man sich sehr einfach dadurch schützen, daß man ein bis zwei Eßlöffel Milchzucker zu der Mahlzeit hinzugibt, wodurch diese etwaige unangenehme Nebenwirkung sicher kompensiert wird. Wie über die motorische Leistung des Verdauungstraktus, so kann man mit Hilfe der Wismutanfüllungsmethode auch über seine sekretorische Tätigkeit ein Urteil gewinnen. Derartige Untersuchungen hat z. B. Schürmayer angestellt, indem er in sinnreicher Weise die Schmidtsche Probediät zur Erlangung von Normalstuhl mit der Wismutkost verband, wodurch es ihm möglich wurde, röntgenologisch sowohl wie funktionell-methodisch Kontrolle zu üben. Auf Grund seiner Versuchsresultate behauptet er, daß sich bei bekannter Kost aus der Größe des Wismutkonglomerates am Abend ein Rückschluß ziehen lasse auf die sekretorische Leistung des Darmes; je größer — bei einheitlicher Mahlzeit — der Schatten sei, um so größer sei die Hinzuaddierung an Säften von seiten des Darmes, also um so größer auch die Leistung in bezug auf Sekretion und umgekehrt, vorausgesetzt, daß man sich vom Grade der Verarbeitung der Ingesten nach Schmidt überzeuge.

Das Wismutverfahren hat also nach Rieders Empfehlung zur röntgenologischen Differenzierung des Digestionstraktus die vielseitigste Verwendung gefunden und zahlreiche wertvolle Resultate auf diesem Gebiete gezeitigt. Die Kontraste, die man mit demselben erzielen kann, sind meist sehr gut und scharf.

Chemisches und Pharmakologisches über Wismutpräparate.

Das Metall selbst ist in der Röntgenologie als schattengebendes Mittel nur wenig, und zwar dann immer als Füllungsmasse von Kapseln benutzt worden. Es ist ein rötlich weißer, stark glänzender, harter, spröder und leicht pulverisierbarer Körper, vom spezifischen Gewicht 9,823, der bei 286,3° C. schmilzt und oberhalb 1090° C. siedet. Das Metall ist fast stets mit Schwefel, Arsen, Antimon, Tellur und Blei verunreinigt und wird durch Zusammenschmelzen mit Kali- oder Natronsalpeter rein dargestellt. An der Luft ist es bei gewöhnlicher Temperatur unveränderlich, beim Erhitzen verwandelt es sich in Bi_2O_3; von Salzsäure und Schwefelsäure wird es bei gewöhnlicher Temperatur nicht angegriffen, dagegen löst es sich in Salpetersäure leicht unter Bildung des Nitrats auf. Die bekannteste und wichtigste Verbindung des Wismuts ist die basische Salpetersäure, das Bismutum subnitricum oder Magisterium bismuti, in welcher Form das Wismut hauptsächlich als Kontrastmittel von den Röntgenologen angewandt wurde. Zur Darstellung desselben verreibt man salpetersaures Wismut mit der vierfachen Menge kalten Wassers und bringt diese Mischung langsam in das vierfache siedenden Wassers hinein. Der entstehende Niederschlag wird gewaschen und bei 38° C. getrocknet. Man erhält auf diese Weise ein Pulver, das sich desto feiner erweist, je höher die Temperatur ist, bei der es ausgefällt wird. Das Präparat ist in seiner Zusammensetzung nicht ganz konstant. Es soll ca. 79 bis

Digitized by Google

82 Prozent Bi_2O_3 enthalten. Als chemische Formel nimmt man meist an: $2\,BiO.NO_3 + Bi(NO_3)_2 + 3\,Bi(OH)_3$. Es muß geruch- und fast geschmacklos sein und ein schneeweißes und locker kristallinisches Pulver darstellen, das gegen Lackmuspapier saure Reaktion zeigt. In Wasser und Weingeist ist es so gut wie unlöslich, dagegen löslich in verdünnter Schwefelsäure, Salzsäure und Salpetersäure.

Was nun die Veränderung des eingegebenen Bismutum subnitricum im Magen anlangt, so wird von demselben nach Binz und anderen Autoren durch die Salzsäure nur ein ganz minimaler Bruchteil in Lösung überführt und ins Blut aufgenommen. Die weitaus größte Menge gelangt in den Darm, wo sie von dem alkalischen Sekret auch nicht angegriffen wird, sondern sich mit dem dort vorhandenen Schwefelwasserstoff zu tiefschwarzem Schwefelwismut umsetzt, wodurch nach Meyer und Gottlieb einer der wirksamen Reize für die Darmperistaltik entfernt und somit dieselbe eingeschränkt werden soll. In dieser Verbindung mit Schwefel, nach Penzoldt allerdings bei weitem häufiger in Form des Oxyduls, verläßt das Wismut, ohne resorbiert worden zu sein, den Organismus. Sollte doch ein Rest ins Körperinnere kommen, so wird es nach Cohnheim meist in der Leber abgelagert und als unlöslicher Körper nach der Zusammenstellung von Rost allmählich von der Dickdarmschleimhaut in den Darmkanal ausgeschieden, zuweilen aber auch in den Magen. Die Fäzes sind nach Wismutgebrauch stets schwarz bis schwarzgrün gefärbt, werden mehr oder weniger desodorisiert und enthalten die bekannten, aus Schwefelwismut bestehenden Kristalle, die in Gestalt und Aussehen den Häminkristallen ungemein ähnlich sind. Ihr Befund in den Dejektionen läßt in jedem Falle die Diagnose auf ausgeschiedenes Wismut ganz sicher stellen. Zum exakten Nachweise desselben muß man die Fäces mittels Salzsäure und chlorsaurem Kaliums von ihrer organischen Substanz befreien. Aus der Lösung fällt dann Schwefelwasserstoff, braunschwarzes Schwefelwismut, das sich nicht in Schwefelammonium, wohl aber in konzentrierter Salpetersäure und Salzsäure löst. Konzentrierte Lösungen in den genannten Säuren lassen beim Verdünnen mit Wasser einen weißen Niederschlag ausfallen, der in Weinsäure unlöslich ist. Ferner gibt chromsaures Kalium einen gelben, pulverigen Niederschlag, Ammoniak und kohlensaures Ammonium geben weiße Niederschläge, die im Überschusse der Fällungsmittel löslich sind. Manchmal tritt nach Wismutgebrauch ein Geruch der Atemluft nach Knoblauch auf, der jedoch nicht vom Wismut, sondern von Verunreinigungen desselben mit Tellursalzen herrührt und durch Tellurmethyl bedingt wird, wie zuerst von Gmelin durch Versuche an Kaninchen festgestellt worden ist. Dieser Geruch soll nach Lewin Tage, ja monatelang anhalten und direkt ein physiologisches Reagenz auf Tellur sein, weil noch 0,000001 g hiervon denselben hervorrufen. Pharmakologisch kommt nun das Bismutum subnitricum zunächst als Magensedativum in Betracht. Es dient nach Brunton einmal dazu, um Schmerzen in diesem Organ zu lindern, wie sie z. B. bei Gastrodynie auftreten, dann aber auch, um Erbrechen zu stillen, das durch akute Reizung der Magenwände bedingt ist. Ferner kann es sich eventuell, wenn durch große Mengen von Schleim, die die Innenfläche des Magens bedecken, sowohl die Absorption als die Magenresorption verhindert werden, zur Unterstützung der Karminativa brauchbar erweisen, insofern es ebenso wie die bei diesen Zuständen oft verabfolgte Kohle wohl rein mechanisch dadurch wirksam ist, daß es den Schleim beseitigt und die Zirkulation anregt. Jedoch ist diese letztere Wirkungsweise des Bismutum subnitricum nicht ganz sicher. Nach Meyer und Gottlieb soll es dann weiter zur Beschränkung der Supersekretion des Magensaftes in Anwendung kommen, indem es die Reizbarkeit der Schleimhaut dieses Organes gegenüber der chemischen Wirkung der Ingesta mechanisch zu schwächen oder ganz abzuhalten vermag. Auch als Heilmittel für gewisse Fälle von Chlorose ist das Bismutum subnitricum allerdings nur ganz selten, z. B. von Hannon und Cervello, benutzt worden. Worauf seine therapeutische Wirkung bei dieser Erkrankung beruhen soll, ist wohl schwerlich zu sagen. Weitaus den größten pharmakologischen Wert besitzt das Mittel als Adstringens. Zu dieser Gruppe rechnet man solche Stoffe, welche mit den albuminoiden Bestandteilen der Zellen und Zellsekreten mehr oder minder

Digitized by Google

feste, in neutralem oder schwach saurem Medium unlösliche Kolloidverbindungen bilden. Durch die Koagulation, mit der eine Abtötung und Zerstörung von Protoplasma ausschließlich der oberflächlichsten Gewebsschichten Hand in Hand geht, wird eine gute Schutzdecke gegenüber chemischen, bakteriellen und auch mechanischen Angriffen und somit gegenüber allen sensiblen und entzündungserregenden Reizen geschaffen. Zugleich hiermit erfolgt eine Sekretionsherabsetzung der von dem Mittel betroffenen Drüsenzellen wie eine Verstopfung der Lymphspalten, so daß die behandelte Stelle trocken wird. Sie wird aber auch blutärmer und dichter, weil die kleinsten Gefäße zur Kontraktion gebracht und ihre Wandungen für Plasma und Leukozyten undurchlässiger gemacht werden, so daß die seröse Transsudation und Emigration der Blutzellen aus den Gefäßen, die Hauptelemente der Entzündung, ziemlich ganz hintangehalten werden. Die Adstringentien haben dann ferner noch eine sogenannte ätiotrope Wirkung, insofern als sie zum Teil auch die Entzündungserreger selbst angreifen und vor allem die entzündlichen zytolytischen Fermente und die bei jeder Nekrose entstehenden schädlichen Zerfallsprodukte zerstören. So ist auch vom Bismutum subnitricum durch Versuche festgestellt worden, daß es die Fäulnis von Fleisch und das Wachsen von Bakterien in Nährgelatine längere Zeit hindurch zu verhindern imstande ist. Als entzündungswidrige Mittel finden daher die Adstringentien überall da, wo an Wunden oder Schleimhäuten die Symptome der Entzündung bestehen, gute Verwendung. Auf dieser Eigenschaft beruht auch die äußere wie interne Medikation des Bismutum subnitricum in der Pharmakologie. Was die erstere anlangt, so wird es zunächst als Streupulver oder in Form von Salben und Pasten (10 prozentig) für die Behandlung von Wunden und nässenden wie intertriginösen Ekzemen benutzt.

Mit Bismutum subnitricum, Zinkoxyd und Amylum imprägnierte, ungestärkte Gazebinden kommen für den Verband von Brandwunden unter dem Namen Brandbinden nach v. Bardeleben in den Handel. Schon ziemlich lange wurde das Bismutum subnitricum zu diesen Zwecken in der chirurgischen Praxis häufig verwendet, in die es um das Jahr 1880 von Kocher eingeführt wurde. Es hat aber dann weiter auch für die moderne chirurgische Behandlung von Fistelgängen eine nicht unwesentliche Bedeutung erlangt. Da dieselbe bis in die neuere Zeit hinein noch viel zu wünschen übrig ließ, insofern als ein großer Teil solcher chronisch Kranken selbst nach wiederholten chirurgischen Eingriffen ungeheilt blieb, in den meisten Fällen wohl vornehmlich deshalb, weil der Chirurg vor der Operation die Fisteln nicht in ihrer ganzen Ausdehnung übersehen konnte, und daher auch trotz radikaler Entfernung doch immer noch krankhafte Partien zurückblieben, so versuchte Beck in Chicago dieselben mit Hilfe der Röntgenstrahlen zur Anschauung zu bringen. Dies gelang nun dadurch, daß er eine Wismut-Vaselinepaste in flüssigem Zustande und unter aseptischen Vorsichtsmaßregeln mittels einer Glasspritze unter mäßigem Druck in die Fistelgänge injizierte. Man machte nun dabei bald die Beobachtung, daß die Fälle, bei denen diese Injektionen zu diagnostischen Zwecken vorgenommen worden waren, in wenigen Tagen schon zur Ausheilung kamen, obwohl sie vorher viel Eiter aus den Fisteln entleert hatten. Daraufhin wurde in der Chirurgie von der Beckschen Wismut-Vaselinepaste zur Ausheilung derartiger Prozesse, namentlich wenn sie auf einer tuberkulösen Basis beruhten, häufig und ausgiebig Gebrauch gemacht, und es schien das Verfahren dazu berufen, in der Therapie dieser Erkrankungen die souveräne Rolle zu spielen, bis sich dabei üble und gefährliche Zwischenfälle ereigneten, von denen später die Rede sein wird. Äußerlich wird das Bismutum subnitricum ferner noch mitunter zu Injektionen oder Irrigationen bei chronischer Gonorrhoe benutzt, und zwar meist in wässeriger Suspension (5—10 g auf 100—150 ccm Aqua dest.) oder in 4 prozentiger Borsäurelösung. Als adstringierendes Mittel kommt es dann weiter besonders innerlich zur Verwendung, und zwar bei katarrhalischen Entzündungen der Magen- und Darmschleimhaut, für die es sich nach Meyer und Gottlieb gerade deshalb besonders gut eignet, weil es weder Brechen erregt, wie andere adstringierende Metallsalze, z. B. Kupfer und Zink, noch auch leicht Ätzungen der affizierten Stellen hervorruft. Neben guten Erfolgen bei Magenkatarrhen und chronischen Diarrhöen, wie

Digitized by Google

auch oft bei tuberkulösen Darmgeschwüren wird dem Bismut. subnitr. vor allem von manchen Autoren eine ausgezeichnete, direkt spezifische Wirkung beim Ulcus ventriculi nachgerühmt. Diese Behandlungsweise wurde schon frühzeitig in Frankreich geübt, in Deutschland von Kußmaul eingeführt und von Fleiner veröffentlicht. Sie besteht, neuerdings etwas abgeändert, nach Penzoldt darin, daß man eine Wismutsuspension (10—20 g Bismut. subnitr. auf 200 ccm Wasser) in den durch Auswaschung gereinigten Magen zunächst täglich, später alle zwei und drei Tage durch die Schlundsonde eingießt. Nach Herausziehen derselben läßt man den Patienten eine halbe Stunde lang diejenige Lage einnehmen, bei der nach der örtlichen Wahrscheinlichkeitsdiagnose das Wismut sich auf die Geschwürfläche ablagern kann. Ist eine Sondierung unmöglich oder direkt kontraindiziert, so läßt man die Aufschwemmung trinken. Der Grund dieser Behandlungsweise soll der sein, daß sich eine schützende Decke auf dem Ulkus bildet, unter dem es besser auszuheilen vermag. Daß eine solche Anschauung zu Recht besteht, beweisen nach Penzoldt die Versuche von Matthes, nach denen sich bei Tieren das Bismut. subnitr. auf künstlich erzeugten Defekten niedergeschlagen und unter seiner direkten Beobachtung zur Heilung derselben geführt haben soll. Die Erfahrungen nun, die die einzelnen Autoren mit dieser Ulkustherapie am lebenden Menschen gesammelt haben, sind jedoch sehr verschiedene. Während z. B. Fleiner, Stintzing, Matthes, O. Fischer und viele andere mit den Wismuteingießungen hierbei überwiegend günstige Erfolge erzielt haben, die zum Teil sogar darauf hinzudeuten scheinen, daß dieses Verfahren nicht nur mehr zu leisten imstande ist als die diätetische Behandlung allein, sondern auch mehr als die mit Magenspülungen kombinierte, haben Boas und Leube zahlreiche Mißerfolge gesehen. Auch Penzoldt kann sich, da er das Mittel nie ohne gleichzeitige Diätregelung brauchen ließ, weder entschieden für noch gegen seine Heilwirkung aussprechen. Er empfiehlt es der Billigkeit halber in Pulvern zu verschreiben, aus denen sich der Patient die Schüttelmixtur selbst herstellen kann, da es an sich schon ziemlich teuer ist und in dieser Form und Menge noch mehr kostet. Bedingung ist natürlich dabei, daß das Präparat absolut rein und besonders frei von Verunreinigungen mit Arsen oder anderen Metallen ist. Auf die mit diesen hohen Wismutdosen bei der Behandlung des Ulcus ventriculi gemachten Erfahrungen konnte sich Rieder bei Einführung des Mittels in die Röntgenologie zur Differenzierung des Verdauungstraktus gegenüber den anderen Bauchorganen stützen. Wenn auch mit demselben in der Therapie des Magengeschwürs keine ernsten und gefährlichen Zwischenfälle bisher bekannt geworden sind, so wird doch schon hierbei von verschiedenen Autoren darauf aufmerksam gemacht, daß es nicht immer ganz gleichgültig ist, so große Quantitäten von dem Pulver im Magen zu belassen. Es gehört zwar zu den in Wasser unlöslichen basischen Wismutsalzen, die von Schleimhäuten, selbst katarrhalisch stark erkrankten, ebensowenig wie von granulierenden Wundflächen resorbiert, an Stellen aber, an denen die Schleimhäute ihres Epithels beraubt sind, oder an denen sie mit frischen Wunden in Berührung kommen, nach Meyer und Gottlieb ohne Ausnahme in lösliche Form — unbekannt welche — gebracht und resorbiert werden und dann zu schweren Intoxikationen Veranlassung geben können. So hat auch das im allgemeinen für ungiftig und nicht resorbierbar angesehene Bismut. subnitr. bei äußerlicher wie interner Anwendung, und hierbei namentlich zur Differenzierung in der Röntgenologie, wiederholt zu bedenklichen und unglückseligen Folgen geführt.

Toxikologische Erfahrung über Wismutpräparate.

Die ältesten Angaben über die toxikologische Wirkung des Wismuts sind wohl von Orfila gemacht worden, der teils mit dem neutralen, teils mit dem basisch-salpetersauren Salze Versuche angestellt hat und aus denselben den Schluß zieht, daß alle Wismutpräparate, welche Sauerstoff enthalten, höchst giftige Eigenschaften besitzen und in kurzer Zeit den Tod verursachen können, wenn sie in die Venen eingespritzt oder in den Magen ge-

Digitized by Google

bracht werden. Der Eintritt des Exitus letalis ist seiner Meinung nach durch eine Affektion des zentralen Nervensystems bedingt. Die ersten Mitteilungen, speziell über Vergiftungen mit Bismutum subnitr. stammen aus dem Jahre 1793 von Pott, Odier, Delaroche, Traill, Löwenstein und anderen Autoren, die zur Erprobung der Heilwirkung dieser Wismutverbindung zahlreiche Versuche vornahmen. Auf Grund derselben glaubten sie, die Erklärung für etwaige dabei auftretende Intoxikationserscheinungen in einer Verunreinigung mit Arsen, Blei, Antimon und Tellur, die besonders von Bèchamp und Saint Pierre nachgewiesen worden sind, finden zu müssen. Jedoch waren die Mengen dieser Nebenbestandteile nicht ausreichend, um im Experiment solche Störungen im Organismus zu veranlassen. Man war sogar der Ansicht, daß ein geringer Bleigehalt des Präparates (1—10‰) geradezu erforderlich sei, wenn es als Darmadstringens bei Diarrhöen von erfolgreicher Wirkung sein sollte. Ferner konnten durch die minimale Beimengung von Arsen, die höchstens 0,02% beträgt, die Intoxikationen unmöglich bedingt sein. Außerdem sollen nach Lewin weder bei Blei- noch Arsenvergiftungen derartige Symptome auftreten, wie nach Gebrauch von Bismutum subnitr. Ebensowenig lassen sich dieselben auf Verunreinigungen mit Tellur zurückführen. Auch Brika, Girbal und Lazowsky behaupteten auf Grund von Tierexperimenten, daß das Mittel nur dann gefährliche Zwischenfälle zur Folge haben könne, wenn es mit anderen Substanzen, und zwar hauptsächlich mit Arsen untermengt sei, während es, wenn es chemisch rein sei, innerlich genommen vollkommen unschädlich und belanglos sei. Dies führte dann dazu, daß die Vergiftungserscheinungen auf Idiosynkrasie oder Exazerbation schon bestehender Krankheiten, wie Moneret annahm, oder auf die Wirkung überschüssiger Salpetersäure, die in schlechten Präparaten vorkomme, oder des vielmehr löslicheren sauren Salzes, wie Martin meinte, geschoben worden. Auch das neutrale Salz beschuldigte man als Ursache für derartige unglückliche Vorkommnisse, da sich nach Lewins Ansicht beim Vorhandensein größerer Säuremengen im Magen das basische Bismutum subnitr. in das neutrale, resp. wenn sich dieses wieder mit Wasser umsetzt, in das saure Salz umwandeln kann, die beide intensive Gastroenteritis hervorrufende Gifte sind. Erst durch Tierexperimente, wie sie namentlich von Meyer und Steinfeld in Dorpat angestellt worden sind, wurden die nach Verabreichung von Bismutum subnitr. öfters beobachteten Vergiftungserscheinungen verständlich. Diese Autoren vergifteten Säugetiere und Vögel durch subkutane oder intravenöse Injektionen von Wismutsalzen. Nach ihren Angaben, die von Schmelzer geprüft, zum Teil bestätigt und vervollständigt worden sind, zeigte sich nach dem unter Krämpfen erfolgenden Tode, der in der Regel nach Ablauf von mindestens 25—48 Stunden eintrat, bei der Sektion der Dickdarm nebst seinen Anhängseln intensiv geschwärzt und oft von großen nekrotischen Herden durchsetzt, während Magen und Dünndarm makroskopisch ein relativ normales Aussehen darboten. Die chemische Untersuchung ergab, daß im gesamten Verdauungskanal Wismut ausgeschieden wurde, jedoch die weitaus größte Menge im Dickdarm mit seinen Appendizes, wo sich das Wismut nach Meyer und Steinfeld in Form seiner Schwefelverbindung vorfand. Um nun zu entscheiden, ob die Anwesenheit von Schwefelwasserstoff auf die Größe der Wismutausscheidung von Einfluß sei, wurden den mit Wismut vergifteten Versuchstieren Schwefelpräparate per os zugeführt. Danach ergab sich folgender Befund: auch der Magen zeigte sich tiefschwarz pigmentiert und mehr oder weniger auch der Dünn- und Dickdarm, gleichzeitig war auch die Gesamt-Wismutausscheidung in den geschwärzten Teilen gegen sonst erheblich gesteigert. Hieraus zogen Meyer und Steinfeld den Schluß, daß die Anwesenheit von Schwefelwasserstoff in der Tat die Wismutausscheidung insofern begünstigte, als das in den Darmkapillaren zirkulierende Metall in unlöslicher Form niedergeschlagen und festgehalten wurde, um als störender Fremdkörper ausgeschieden zu werden, während es sonst in den Blutkreislauf zurückkehrend seinen Weg zum größten Teile durch die Nieren nähme. Da ferner fast immer an den tiefer geschwärzten Teilen und bei den mit Schwefelpräparaten gefütterten Tieren auch im Magen nekrotische Herde, Geschwüre und Substanzverluste gefunden wurden, dagegen fast niemals an anderen

Digitized by Google

Stellen, so schienen die parenchymatöse Fällung des Wismuts und die dadurch bedingte Verstopfung der kleinsten Gefäße und Kapillaren die Ursache davon zu bilden. Eine Bestätigung dieser ganzen Theorie glaubten Meyer und Steinfeld in den Ergebnissen von Versuchen zu sehen, bei denen durch gleichzeitige interne Verabfolgung von Wismutsalzen der Schwefelwasserstoff im Darmkanal absorbiert wurde und sich dann nach intravenöser Vergiftung weder Schwärzung noch Entzündungsprozesse in demselben gezeigt haben sollen. Die Behauptung jedoch, daß die Dickdarmveränderungen lediglich auf Schwefelwasserstofffällung des gelöst zirkulierenden Metalls beruhen, muß nach Kobert und Schmelzer etwas eingeschränkt werden, die nachweisen konnten, daß auch bei der Gans, welche keine Schwefelwasserstoffbildung im Darmkanal hat, die Veränderungen nicht fehlen. Ferner ergab sich, daß die Kobertsche Theorie vom Transport der Metalle durch Phagozyten an die Schleimhautoberfläche des Dickdarms gerade für das Wismut zu vollem Rechte besteht und in denselben die Dunkelfärbung des Metalls auch ohne Anwesenheit von Schwefelwasserstoff auftritt. Es wurde dann weiter der Beweis erbracht, daß die verschiedenartigsten Epithelzellen, wie z. B. im Dünndarm, in der Leber und Niere, wo nach Meyer und Steinfeld von einer Schwefelwasserstoffwirkung keine Rede sein kann, durch das metallische Wismut bei seiner Ausscheidung erkrankten. Nach diesen Versuchen am Tier faßte man zunächst allgemein die nach Gebrauch von Bismutum subnitr. beobachteten Vergiftungserscheinungen nicht mehr als durch Verunreinigungen desselben, sondern durch das Metall selbst bedingt auf. Hierher gehören vor allem die Intoxikationen, die bei äußerlicher Anwendung des Präparates in der chirurgischen Praxis vorgekommen sind. Auf die Gefährlichkeit des Bismutum subnitr. hierbei machte zuerst Kocher im Jahre 1882 aufmerksam, der dasselbe in der Weise anwandte, daß er es als Pulver in beliebiger Menge in die Wunde einrieb und an Stellen, wo er besondere Nachwirkung erzielen wollte, auch Wismutstäbchen einlegte. Er beschreibt im ganzen sechs Vergiftungsfälle, die er zu beobachten Gelegenheit hatte. Einige der typischsten führen wir hier an.

Bei einem wegen fungöser Kniegelenkentzündung in der Kocherschen Klinik operierten jungen Mädchen, bei dem Wismutpulver in die Wunde in ziemlich beträchtlicher Menge eingestreut und nach Herausnahme der Drainröhren dafür Wismutstäbchen eingelegt und die Verbände mit Wismutkompressen gemacht worden waren, stellte sich sieben Tage nach dem Eingriffe eine schwärzliche Verfärbung des Urins wie nach Karbolgebrauch ein. Man achtete aber nicht weiter darauf, zumal zufällig über die Wismutkompressen ein Karbolumschlag gelegt worden war. Trotzdem man nun diesen wegließ, blieb der Harn immer noch bräunlich und bildete bei Entleerung des Gefäßes am Glase einen Niederschlag. Nach Verlauf von weiteren acht Tagen zeigte er, frisch gelassen, einen weißlichen Niederschlag, der sich in kurzer Zeit schwarz färbte. Die Urinuntersuchung ergab Albumen und Wismut in minimaler Menge. Bald erfolgte bei dem Mädchen auch eine leichte Schwarzfärbung des Zahnfleisches am Oberkiefer, worauf man mit dem Wismut ganz aussetzte. Darauf schwanden dann die aufgetretenen bedrohlichen Erscheinungen rasch wieder. In mehreren anderen Fällen, die in gleicher Weise mit Wismutpulver behandelt worden waren, konnten analoge Urinbefunde erhoben werden. Es erfolgte meist zu Beginn der Veränderungen in auffälliger Weise eine vermehrte Phosphaturie und im Anschluß daran Albuminurie mit Ausscheidung von Zylindern. Ein weiterer Fall aus der Kocherschen Klinik bot folgendes Bild dar: nach Exzision tuberkulös erkrankter Hals- und Achseldrüsen und Auspinselung der beiden ziemlich großen Wundflächen mit Wismutpulver klagte der betreffende Patient über starke Zahnschmerzen und schlechten Geschmack im Munde. Es fiel eine beträchtliche Lockerung und Schwellung des Zahnfleisches mit leichter bläulicher Verfärbung am Zahnrande auf. Diese Erscheinungen gingen jedoch unter sachgemäßer Behandlung bald wieder zurück.

Während es sich bei den beiden bisher geschilderten Fällen um Vergiftungen handelte, die nach Anwendung des Bismutum subnitr. bei Operationen von tuberkulösen Prozessen auftraten, finden sich in der Literatur noch eine Reihe von Intoxikation aufgezeichnet, die nach Gebrauch des Pulvers bei Operationen der verschiedensten Art zur Beobachtung gekommen sind. Schon auf dem 12. Chirurgenkongreß im Jahre 1883 teilte Israel im Anschluß an die Diskussion über den Bericht Riedels, daß durch Einbringen von reinem Wismut in die Pleurahöhle adhäsive Pleuritis, in die Bauchhöhle Verklebungen der Darmschlingen

Digitized by Google

und sogar Perforationen der Därme hervorgerufen werden könnten, einen Fall mit, bei dem nach Berieselung einer durch Exstirpation karzinomatöser Achseldrüsen entstandenen Wundhöhle mit 2prozentiger und zum Schluß 10prozentiger Wismutmixtur eine gangränescierende Stomatitis mit livider Verfärbung der Schleimhaut auftrat. Eine analoge ziemlich starke Schwarzfärbung des Zahnfleisches sah Kocher, nachdem er bei einer 46jährigen Frau nach Mammakarzinom-Operation und gründlicher Ausräumung der metastatischen Axillardrüsen die Wundfläche mit 10prozentiger Wismutmixtur intensiv behandelt hatte. Eine weitere Wismutvergiftung zeigte sich bei einer 29jährigen Patientin, bei welcher nach Entfernung großer Keloide auf beiden Seiten des Halses, Auspinselung der Wunden mit Wismutpulver und Wismutverband zwar eine vollständige Heilung per primam eingetreten war, die aber bei ihrer späteren Vorstellung die Angabe machte, daß sie nach ihrer Entlassung zu Hause Hitzegefühl im Munde bekommen, einige ihrer allerdings schon schlechten Zähne verloren und ca. 14 Tage lang an Durchfällen mit heftigen Bauchschmerzen gelitten habe, die auffallend grünschwarz verfärbt gewesen seien. Gleichzeitig damit soll sich auch bei ihr eine Schwäche der Augen eingestellt haben. Diese Erscheinungen waren aber nach einiger Zeit wieder verschwunden. Die Erklärung der Durchfälle mit dieser auffälligen Verfärbung wurde durch einen anderen Vergiftungsfall gegeben, der zur Sektion kam. Bei einer 56jährigen Patientin stellten sich nach Einreibung der durch eine Exarticulatio humeri entstandenen Wunde mit Wismutpulver drei Tage nach der Operation kolikartige Schmerzen im Unterleib ein, die mit Durchfällen verbunden waren. Es wurde dann eine leichte Albuminurie und zunehmende Schwäche bei der Patientin beobachtet. Außerdem konnte man nach Verlauf von drei Tagen in der Gegend der rechten Niere eine feste, auf Druck nicht schmerzhafte Resistenz konstatieren. Die Durchfälle hielten weiter an, es traten Kurzatmigkeit und vorübergehende Kollapserscheinungen auf, und schließlich erfolgte bei ständig mehr zunehmender Schwäche der Exitus letalis. Bei der Sektion zeigte sich kurz folgender Befund: Neben eitriger Bronchitis und Hepatisation des Unterlappens links ein nußgroßes Aneurysma der Arteria lienalis; Milz groß und derb, zystische Degeneration beider Nieren, in der Leber mehrere größere und kleinere Zysten in der Tiefe und an der Oberfläche, im ganzen Darmkanal, besonders im Dickdarm, stark schwarze Pigmentierung, im Kolon zahlreiche Narben und einige Schleimhautdefekte.

Außer beim Bestreuen von Operationswunden mit Wismutpulver oder bei Berieselung derselben mit Wismutmixtur sind auch Intoxikationen bei der Wismutbehandlung von Brandwunden vorgekommen. Die Literatur enthält, soweit uns bekannt, sechs derartige Fälle.

Der erste wurde von Mühlig aus dem Jahre 1899 mitgeteilt. Es handelte sich um eine 26jährige Frau, die durch eine Benzinexplosion schwere Brandwunden an beiden Vorderarmen und Händen, sowie am rechten Oberarm und Schlüsselbein bis zur rechten seitlichen Halsgegend davongetragen hatte. Nach Verbänden mit Linimentum oleo calcareum und darauf mit reinem Wismut zeigten sich ein geringer Speichelfluß und schwärzlich-brauner Saum am Zahnfleisch. Fünf Tage darauf waren die ganze Mundschleimhaut, die Zunge, Gaumenbögen und das Zäpfchen blaugrau verfärbt, geschwollen und wiesen kleine oberflächliche Substanzverluste auf. Der Mund konnte nur mit großer Mühe und unter heftigen Schmerzen geöffnet werden. Auch wurde der Speichelfluß immer stärker. Zeichen einer Nephritis waren nicht zu konstatieren. Eine Besserung machte sich nicht sofort nach Weglassen des Wismuts, sondern erst nach Auskratzung der mit Wismut bedeckten Granulationen geltend.

Der zweite Fall betraf einen 34jährigen Patienten, der sich durch Verbrühen mit heißem Wasser an beiden Unterschenkeln und Füßen Brandwunden zugezogen hatte. Bei ihm traten nach 12 Tagen ebenfalls deutliche Zeichen einer Stomatitis mit heftigen Schluckbeschwerden auf. Im Jahre 1901 teilte Dreesmann einen charakteristischen Fall von Wismutintoxikation mit. Es handelte sich um eine Verbrennung zweiten und dritten Grades infolge von brennendem Spiritus. Etwa drei Wochen nach Behandlung der Wunde mit 10prozentiger Bismutum subnitricum-Salbe beobachtete man im Urin ein schwarzes, der Wandung des Gefäßes anhaftendes Sediment und eine ausgesprochene Stomatitis. Erscheinungen von seiten der Nieren und des Darmkanals fehlten.

Eine sehr schwere Wismutvergiftung mit letalem Ausgange nach Applikation einer Wismutsalbe auf ausgedehntere Brandflächen publizierte Mahne im Jahre 1905. Hierbei klagte die 35jährige schwäch-

Digitized by Google

liche Frau ca. drei Wochen nach der Wismutbehandlung über schlechten Geschmack und Schmerzhaftigkeit des Zahnfleisches. Es zeigten sich bald der charakteristische blauschwarze Saum am Rande desselben, ferner schwarze Flecken an der Zunge und Mundschleimhaut. Nach zwei Tagen gesellten sich hierzu Durchfälle und desquamative Nephritis, worauf dann rasch der Exitus eintrat. Bei der Autopsie konnte man eine schwarze Verfärbung der ganzen Dickdarmschleimhaut und beiderseitige parenchymatöse Nephritis konstatieren.

Zwei weitere Intoxikationen nach Wismutsalbenverband auf Wunden teilte Windrath aus dem St. Elisabethhospital Duisburg-Meiderich im Jahre 1910 mit. Der eine Fall bot das Bild einer schweren akuten Wismutvergiftung mit Stomatitis, Durchfällen und Delirien dar und endete letal. Die Autopsie ergab: kleine Ulkera bis zur Linsengröße im Ileum, Kolon frei, starke Injektion der Venen. Der andere Fall verlief leichter und kam zur Genesung. Auch er war durch Stomatitis und Durchfälle gekennzeichnet. Das Sensorium blieb ganz unbeeinflußt. Interessant waren beide Intoxikationen noch besonders durch zwei Begleiterscheinungen, auf die Windrath ausdrücklich hinwies: einmal das Auftreten graublauer Flecke im Gesicht, am Rumpf und an den Extremitäten und sodann das sich ausbildende Exanthem Die Entstehung der ersteren wurde von Lewin, der dieselben bei Wismutvergiftungen allerdings selten und wohl nur in ganz schweren Fällen auftreten sah, durch die Bildung von Schwefel-Wismut erklärt, während er das Auftreten des Exanthems durch direkte oder selten reflektorische Beeinflussung vasomotorischer oder trophischer Nerven infolge der eingeführten Stoffe, resp. deren Zersetzungs- und Additionsprodukte, veranlaßt glaubte. Da ein solches Exanthem in den verschiedensten Formen im Verlaufe von Metallvergiftungen angetroffen wird, so kann man es geradezu als ein Symptom derselben ansprechen.

Ferner sind dann in der Literatur Wismutintoxikationen beschrieben, die nach Anwendung der Beckschen Wismut-Vaselinepaste vorgekommen sind. Obwohl dieses Verfahren erst vor ein paar Jahren publiziert worden ist, konnte doch Reich schon 10—12 Vergiftungsfälle, die der Methode zur Last gelegt werden müssen, und von denen 6 tödlich verliefen, aus der Literatur zusammenstellen.

Zunächst war es eine Intoxikation in der Baseler Universitätsklinik, die bei einem 7jährigen Knaben mit spondylitischem Abszeß im Abdomen zum Exitus letalis führte, nachdem derselbe nach mehrfacher Punktion mit Injektion von 30 g Wismutpaste behandelt worden war. Der Patient bekam sechs Wochen nach der Injektion Übelkeit und Erbrechen, frequenten Puls, danach die charakteristische Stomatitis mit schwarzbraunen Belegen und Geschwüren am Zahnfleisch und an den Lippen und bot schließlich das Bild einer toxischen Hirnrindenreizung dar. Die Autopsie ergab außer einer deutlichen Hyperämie keine anatomischen Veränderungen am zentralen Nervensystem. Dagegen waren solche im Verdauungstraktus ausgeprägt: kleine punktförmige Blutungen in der Magenschleimhaut, Schwellung und Rötung der Dünndarmfollikel, grünbraunes zirkuläres Geschwür an der Valvula Bauhini, das auf die benachbarten Teile des Coecums mit übergriff, Schwellung und Hyperämie der Dickdarmschleimhaut.

Beck selbst mußte sich durch mehrere Fälle davon überzeugen, daß seine Methode doch nicht so harmlos war, wie er anfangs geglaubt hatte. So traten bei einem Patienten nach Behandlung eines Pleuraempyems mit 33prozentiger Wismutpaste Abnahme des Körpergewichts um 10 Pfund, eine eigentümliche Lividität und Nephritis auf.

Ein anderer älterer Patient, der seit reichlich zehn Jahren an einer Koxitis litt und nach erfolgloser zweimaliger Operation derselben mit Wismutpasten-Injektionen behandelt wurde, erlag nach anfänglichem ganz guten Befinden bald der Wismutintoxikation. Die Sektion ergab eine schwarze Verfärbung der Intestinalschleimhaut. Mikroskopisch zeigten sich Wismutablagerungen in den intra- und sublobulären Venen der Leber, in der Milz, aber nicht in den Nieren, die sonst die Zeichen einer chronischen interstitiellen Nephritis aufwiesen. Bei der chemischen Analyse der Organe stellte sich heraus, daß in der Leber 0,13%, in der Milz und im Herzmuskel nur Spuren von Wismutoxyd enthalten waren.

Zwei weitere Becksche Wismutintoxikationsfälle verliefen ebenfalls letal, der eine infolge einer schweren Gastroenteritis, als deren Ursache Beck direkt die Pastenbehandlung ansieht.

Auch von anderen Autoren sind dann noch nach Anwendung dieses Verfahrens Vergiftungen beobachtet und publiziert worden, so z. B. von David und Kauffmann zwei Fälle aus dem Cook-County-Hospital in Chicago, von denen der eine zum Exitus führte, ferner von Rosenbach aus der Hildebrandschen- und von Peters aus der Bonner chirurgischen Klinik und ein letzter Fall von Don in der englischen Literatur.

Das Bild der Wismutvergiftung, wie es sich aus den bisher aufgeführten Fällen ergibt, ist etwa folgendes: meist tritt als erstes Zeichen eine Abnahme des Appetits ein, bald

Digitized by Google

folgen die Symptome der merkuriellen sehr ähnelnden Stomatitis mit Salivation, Foetor, Schwellung und Auflockerung der Mundhöhlenschleimhaut und des Zahnfleisches, sowie Schwarzfärbung seines Saumes, zuweilen auch der Zunge und Wangenschleimhaut, und Ulzerationen im Munde, nach deren Heilung die befallenen Partien schwärzlich gefärbt bleiben. Im weiteren Verlauf kann es zu schweren ulzerös-diphtherischen Veränderungen der der Dickdarmschleimhaut kommen. Ferner stellt sich in der weitaus größten Anzahl der Fälle eine Nephritis vom Charakter der Sublimatniere ein. Durchfälle und Erbrechen können vorhanden sein oder auch fehlen. Das Allgemeinbefinden ist fast durchweg erheblich gestört. Als zerebrale Erscheinungen treten häufig Kopfschmerzen, Somnolenz, Delirien und Halluzinationen auf. Zuweilen kann man auch Erhöhung der Reflexerregbarkeit und klonische wie tonische Krämpfe sehen. Die pathologisch-anatomischen Befunde, über die wir durch Sektionen genauen Aufschluß bekommen haben, sind dabei folgende: zuweilen schwere hämorrhagisch-ulzeröse Veränderungen der Fundus-, Duodenal- und Jejunalschleimhaut; der Dickdarm zeigt makro- wie mikroskopisch das Aussehen wie bei Quecksilbervergiftungen. Die stärksten Prozesse scheinen mit Vorliebe an der Bauhinschen Klappe lokalisiert zu sein. Schnitte durch die Dickdarmschleimhaut von mit Wismut vergifteten Tieren lassen ausnahmlos, falls Dunkelfärbung vorhanden war, auch metallbeladene Wanderzellen erkennen, deren Sitz, ob in den Gefäßkapillaren oder Lymphräumen, nach Kobert nicht mit Sicherheit zu bestimmen ist. In der Leber wie in Milz und Dickdarmschleimhaut finden sich noch reichliche Mengen von Hämosiderin, deren Entstehung Kobert dadurch erklärt, daß sich das Wismut außer in die weißen auch in die roten Blutkörperchen einlagert und diese zum Untergang bringt. Die Leber ist meist hyperämisch und zeigt parenchymatöse Degeneration wie die Nieren, bei denen dieselbe eine Tendenz zur Kalkeinlagerung in den Inhalt und die Wandungen der Kanälchen hat. Nach Schmelzer besteht ein Teil hiervon aus Kalziumphosphat, ein anderer wie beim Quecksilber aus dem Karbonat. Das eben eingehender beschriebene Bild, das die oben aufgeführten, aus der Literatur zusammengestellten Wismutvergiftungen nach äußerlicher Applikation in der chirurgischen Praxis mit mehr oder weniger ausgesprochenen charakteristischen Symptomen darbieten, ist der Typus einer Metallintoxikation. Ihr Vorkommen ist infolgedessen nicht an die Zufuhr des Bismutum subnitricum als solchen gebunden, vielmehr sind sie auch, wie wir der Literatur entnehmen können, nach Verwendung anderer Wismutpräparate beobachtet worden, z. B. von Wiemer, Gläser und Weißmüller nach Gebrauch von Dermatol (= Bismutum subgallicum), ferner von Aemmer und Stöckel nach Benutzung von Airol (= basischem Wismutoxyjodidgallat). Die Wismutverbindungen müssen nur mit den Geweben längere Zeit in Berührung bleiben, damit die Resorption erfolgen kann.

Eine Zwischenstellung zwischen den Wismutmetallintoxikationen und den nachher zu schildernden bei interner Verabfolgung des Bismutum subnitricum und nur dieses Präparates allein zuweilen auftretenden Nitritvergiftungen nimmt der Reichsche Fall ein, weil er nach Injektion von 25 ccm 30 prozentiger Bismutumsubnitratpaste in eine nach Blinddarmentzündung zurückgebliebene Fistel neben den deutlich ausgeprägten Symptomen einer Metallintoxikation (Erbrechen, Stomatitis, zerebralen Erscheinungen, wie Delirien, Halluzinationen, Benommenheit, tonischen und klonischen Krämpfen, desquamativer Nephritis usw.) kurz vor dem Exitus auch einer Nitritvergiftung eigentümliche Zeichen erkennen ließ. Bei der Sektion, die $9^1/_2$ Stunden nach dem Tode vorgenommen wurde, wiesen nämlich das Blut und die Organe einen exquisit braunen Farbenton auf, der wohl ohne jeden Zweifel seine Ursache in einer Methämoglobinanämie gehabt hat, wenn auch durch die erst am nächsten Tage erfolgende spektroskopische Untersuchung kein Methämoglobin mehr nachgewiesen werden konnte. Dasselbe ist ja, wie auch Reich hierbei ausdrücklich hervorhebt, sehr labil und kann sowohl in den Geweben wie im Reagenzglase bei Luftzutritt rasch reduziert und durch Aufnahme von Sauerstoff wieder in das Oxyhämoglobin umgewandelt werden. Das Hinzutreten einer Nitritvergiftung zu der anfangs sehr deutlich ausgesprochenen Metallintoxikation erklärt sich Reich

Digitized by Google

in seinem Falle durch die Tätigkeit von Darmbakterien in der Abszeßhöhle, eine Deutung, von der noch später die Rede sein wird.

Was nun die unangenehmen Zwischenfälle anlangt, die bei Verabreichung von Bismutum subnitricum zur Differenzierung des Intestinaltraktus in der Röntgenologie vorgekommen sind, so handelt es sich sehr wahrscheinlich hierbei um reine Nitritwirkungen. Längere Zeit ist von diesem Kontrastmittel seit Rieders Empfehlung der ausgiebigste Gebrauch gemacht worden, ohne daß ernstere Störungen dabei zur Beobachtung gekommen sind, und wie unsere schon früher erwähnte, an eine Anzahl von Röntgenologen gerichtete Umfrage ergeben hat, wird dasselbe zurzeit noch im Auslande verschiedentlich zu gleichem Zwecke in Dosen bis zu 60 g per os oder sogar bis zu 120 g für Klysmen benutzt, wobei niemals irgendwelche Beschwerden bei den Patienten nach Mitteilung der betreffenden Autoren aufgetreten sein sollen. Die Urteile der deutschen Röntgenologen über das Bismutum subnitricum haben seit der Einführung durch Rieder beziehentlich seiner Gefährlichkeit auch gewechselt. Er selbst äußert sich anfangs über das Mittel in durchaus günstigem Sinne und will selbst außer gelegentlichem Erbrechen, das seiner Meinung nach stets auf eine Gelegenheitsursache zurückzuführen sei, nie unangenehme Folgen erlebt haben. In einer anderen Arbeit schreibt er aber schon bald danach: „Das lange Liegenbleiben der wismuthaltigen Nahrung in den oberhalb einer Striktur gelegenen Darmabschnitten mahnt übrigens zur Vorsicht bei Darreichung des Bismutum subnitricum zu diagnostischen Zwecken und läßt empfehlen, größere Dosen dieses Salzes nur dann zu geben, wenn die Operation an die Röntgenuntersuchung unmittelbar angeschlossen werden soll". Auch Groedel, der im April 1907 das Bismutum subnitricum als das souveräne Mittel bezeichnet und im Juni dieses Jahres von demselben sagt, daß es unverändert vom Magen- und Darmsaft den Organismus verlasse, warnt im Mai 1908 vor demselben nachdrücklich, weil damit Vergiftungen bei Kindern vorgekommen waren, während ihm schwerere Schädigungen bei Erwachsenen bis dahin noch nicht sicher bekannt geworden sind.

Die beiden ersten Intoxikationsfälle mit letalem Ausgange nach innerlicher Einverleibung von Bismutum subnitricum zwecks Röntgenuntersuchung hat Hildebrand bei zwei Kindern gesehen, deren Darm per anum mit dem Kontrastmittel gefüllt worden war. Hierbei fand sich beide Male starke Bildung von Methämoglobin, und das äußere Bild war das gleiche wie bei Vergiftungen mit chlorsaurem Kali. Hildebrand warnt bei der Beschreibung dieser Fälle auf das eindringlichste vor der Anwendung des Bismutum subnitricum bei Kindern, so verführerisch es auch sei, gerade bei der Hirschsprungschen Krankheit sich dieses Verfahrens zu bedienen.

Eine weitere Intoxikation mit tödlichem Ausgange nach stomachaler Zufuhr des Mittels zwecks Röntgenoskopie wurde im Jahre 1908 von Benneke und Hoffmann publiziert. Bei einem drei Wochen alten, sehr elenden und an Gastroenteritis leidenden Kinde waren wegen Verdachts auf Pylorusstenose 3—4 g Bismutum subnitricum in 100 ccm Buttermilch in den Magen eingeführt worden. Elf Stunden darauf stellten sich unter hochgradiger Zyanose Kollaps und ca. drei Stunden später der Exitus ein. Bei der zwei Stunden danach ausgeführten Sektion fiel sofort die braune Farbe der Gewebe und vor allem des Blutes auf, das einen sepiafarbigen, schokoladenbraunen Ton zeigte. In demselben konnte Straub den für Methämoglobin charakteristischen Streifen spektroskopisch ganz sicher nachweisen, was 24 Stunden nach der Autopsie nicht mehr gelang. Außer einer leichten Follikelanschwellung wurden im Darm keine wesentlichen Veränderungen bemerkt. Auffallend war nur, daß sich im Darminhalt Klumpen weißlicher, bei der mikroskopischen Untersuchung sich als Kristalle von Bismutum subnitricum herausstellender Massen vorfanden, und die Hauptmenge des Medikamentes trotz der relativ kurzen Zeit bereits im Rektum angetroffen wurde. Schwarzes Schwefelwismut konnte nirgends nachgewiesen werden, dagegen enthielten Blut und Leber bei der chemischen Untersuchung Wismut. Der histologische Befund der Nieren sprach absolut nicht für Methämo-

Digitized by Google

globinurie. Die Giftwirkung des Bismutum subnitricum glaubte Hoffmann bei diesem Falle auf die gleichzeitige Darreichung von Buttermilch beziehen zu dürfen, weil nach Reagenzglasversuchen dieselbe eine ziemlich beträchtliche Lösung des Pulvers herbeiführen könne, eine Angabe, die auch Faulhaber über Buttermilch und ranzige Butter bei Zusatz zu wismuthaltigen Speisen macht. Wie man sich dabei das Auftreten der Methämoglobinnemie zu erklären hat, vermag Hoffmann nicht zu entscheiden.

Einen anderen Vergiftungsfall beschrieb Böhme im Jahre 1907. Es handelte sich um ein anderthalbjähriges, sehr elendes Kind, das an Darmstörungen litt und zunächst einige Gramm Bismutum subnitricum als Aufschwemmung per os zugeführt bekam. Nach der Durchleuchtung erfolgte eine Ausspülung des Magens, worauf keinerlei Störungen eintraten. Wenige Tage später bekam das Kind zwecks genauerer Feststellung der Diagnose einen Einlauf von 300 ccm Kochsalz, dem einige Gramm Bismutum subnitricum beigeschüttet worden waren. Nach der röntgenologischen Untersuchung suchte man dasselbe durch eine gründliche Darmspülung wieder zu entfernen. Nach anfänglichem Wohlbefinden traten drei Stunden später heftige Durchfälle auf, die Haut wurde kühl und blau, der Puls klein, die Atmung dyspnoisch, die Zyanose immer stärker und nahm bald einen deutlich bräunlichen Ton an, um dann tiefer Blässe zu weichen, worauf der Exitus des Kindes erfolgte. Auch in diesem Falle wurde bei der Autopsie als auffallendes Symptom eine Methämoglobinämie konstatiert, die sich in der charakteristischen Verfärbung des Blutes und der Organe geltend machte und sich auch spektroskopisch nachweisen ließ.

Heffter machte sofort zuerst auf die Ähnlichkeit des ganzen Bildes nach seinen klinischen wie anatomischen Erscheinungen mit dem durch Nitrite hervorgerufenen aufmerksam. Tatsächlich gelang es ihm dabei auch, im Blute und in der Perikardialflüssigkeit salpetrige Säure mit Hilfe der Lungeschen Probe zu entdecken. Im Gegensatze zu dem vorigen Fall war weder im Blut noch in der Leber Wismut nachweisbar.

Eine weitere Intoxikation, die ebenfalls zu dieser Gruppe zu rechnen ist, ereignete sich im Rudolfinerhaus in Wien und wurde von Nowak und Gütig im Jahre 1908 publiziert. Sie betraf einen 44jährigen Patienten, der nach einer Gastroenterostomia retrocolica posterior und nach, wegen erneuten Auftretens der alten Beschwerden, vorgenommenen zweimaligen Laparotomie, deren letztere mit einer Anlegung einer Anastomose zwischen der Flexura sigmoidea und dem untersten Ileum verbunden worden war, zur Prüfung der Funktionsfähigkeit derselben einen Einlauf von vier Eßlöffeln Bismutum subnitricum in zwei Liter Wasser appliziert bekommen hatte. Sofort nach der Durchleuchtung war eine gründliche Darmspülung gemacht worden. Während der Nacht stellten sich bei dem Patienten eine auffallende Unruhe und Diarrhöen ein. Gegen Morgen zeigte sich eine eigentümliche Verfärbung der Haut, die nach und nach einen graugrünen Ton annahm; es folgten unter plötzlichem Schüttelfrost Ansteigen der Temperatur auf 40 Grad und deutliche Zyanose der Schleimhäute. Trotz wiederholter Magen- und Darmspülungen, Sauerstoffinhalationen und Kochsalzinfusionen trat der Exitus letalis ein. Bei der noch kurz ante mortem gemachten Venasektion konnte schon makroskopisch aus der schokoladenbraunen Blutfarbe eine Methämoglobinämie mit absoluter Sicherheit diagnostiziert werden. Auffallenderweise ergab eine Blutprobe, die gleich nach dem Exitus früh entnommen worden war, bei der spektroskopischen Untersuchung am Nachmittage nicht mehr den für Methämoglobin charakteristischen Streifen. Auch bei der zwei Tage später erfolgenden Sektion war im Blute nichts mehr von diesem Farbstoff nachzuweisen. Jedenfalls mußte aber auch bei diesem Kranken die Intoxikation durch das zur Untersuchung benutzte Bismutum subnitricum, resp. ein von diesem abgespaltenes Nitrit, veranlaßt worden sein.

Ferner berichtete Erich Meyer im ärztlichen Verein zu München im Jahre 1908 über eine von ihm selbst beobachtete letal endigende Vergiftung, die bei einem an doppelter tuberkulöser Darmstriktur leidenden 20jährigen Mädchen nach zweimaliger Verabfolgung großer Dosen Bismut. subnitr. zwecks Durchleuchtung auftrat. Durch eine noch intra vitam ent-

Digitized by Google

nommene Blutprobe konnte eine deutlich braune Farbe desselben und Methämoglobinämie festgestellt werden. Post mortem ergab die Untersuchung des zwischen den beiden Stenosen gelegenen Darmabschnittes eine beträchtliche Menge von Nitrit. Meyer hatte dann noch einen zweiten Fall zu beobachten Gelegenheit, bei dem ebenfalls der Gebrauch von Bismutum subnitr. zur Röntgenoskopie Kollaps und Zyanose ohne tödlichen Ausgang verursacht hatte. Bezüglich der Ätologie pflichtete er der Ansicht von Böhme vollkommen bei, daß es sich in diesen Fällen nicht um eine Wismut-, sondern Nitritvergiftung handelte.

Über drei weitere in seiner Praxis nach Verwendung von Bismutum subn. zu Röntgenzwecken vorgekommene, glücklicherweise nicht tödlich verlaufene Intoxikationen weiß Zabel in Rostock zu berichten. In den ersten beiden Fällen konnte er selbst die bedrohlichen Erscheinungen nicht beobachten, sondern nur aus den Mitteilungen der Patienten auf ihr Auftreten schließen; zu dem dritten Kranken wurde er erst am übernächsten Tage gerufen, als die Symptome der akuten Vergiftung bereits wieder abgeklungen waren. Wenn man die Schilderungen der drei Personen, von denen zwei ungebildete Leute, der letzte aber ein intelligenter Herr gewesen sind, miteinander vergleicht, so erkennt man deutlich eine evidente Ähnlichkeit, in vielen Punkten, direkt eine vollkommene Übereinstimmung derselben. Der Hergang war ungefähr folgender: nach einer verschieden langen Latenzperiode stellten sich immer stärker zunehmendes Übelbefinden und fast momentaner Zusammenbruch mit dem Gefühle rapiden Kräfteverfalls, Kaltwerdens, profusen Schweißausbruchs, des Schwindels, Ohrensausens und Dunkelwerdens vor den Augen ein. Diese Erscheinungen gingen verhältnismäßig rasch wieder vorüber. Zabel führt dieselben ebenfalls auf die Wirkung der Nitritkomponente und nicht auf die des metallischen Wismuts zurück, und zwar scheint ihm gerade diese durch die ihr eigentümliche Erweiterung der Gefäße bei dem zweiten und dritten Patienten die Totenbleiche, bei dem ersten Kranken mit der lividen Verfärbung der Haut eine wirkliche Methämoglobinämie veranlaßt zu haben.

Ferner hatten auch Schumm und Lorey Gelegenheit bei zwei Personen, die zum Zwecke einer Röntgendurchleuchtung Bismutum subn. erhalten hatten, das Auftreten von Vergiftungssymptomen danach zu sehen. Vor allem konnten sie bei beiden das frische Blut auf der Höhe der Intoxikation einem eingehenden Studium unterziehen und mit absoluter Sicherheit eine hochgradige Methämoglobinämie spektroskopisch feststellen. Der Verlauf der Fälle bot ebenso wie zwei weitere im Eppendorfer Krankenhause beobachtete, bei denen aber keine spektroskopische Blutuntersuchung vorgenommen worden war, das typische Bild einer Nitritvergiftung dar: mehrere Stunden nach Verabreichung des Bismutum subn. plötzlich eintretende Zyanose, welcher rasch ein mehr oder weniger stark ausgesprochener Kollaps folgte. In allen vier Fällen gingen die bedrohlichen Erscheinungen bald wieder zurück.

Auch Wordan, Sailer, Pancoast und Davis haben nach innerlicher Verabfolgung von 62—124 g Bismutum subnitr. öfters durch Zyanose, Dyspnoe und Kollaps gekennzeichnete, in Heilung ausgehende Vergiftungen bei ihren Untersuchungen zu Gesicht bekommen.

Von französischen Autoren berichten Lesieur und Bensaude über beunruhigende, glücklicherweise wieder vorübergehende Zustände bei Anwendung des Bismutum subnitr. als Kontrastmittel. Dieselben bestanden in Erbrechen, Schwindel, Konvulsionen, Hyperthermie, Koma und besonders starker allgemeiner Zyanose.

Ob der von Rautenberg publizierte Fall, bei dem es nach Applikation eines Einlaufes von 50 g Bismutum subnitr. in 400 ccm Sesamöl zu einer schweren Methämoglobin-Vergiftung kam, als Nitritvergiftung oder, wie der Autor selbst annimmt, als durch eine Verunreinigung des Öls verursacht aufzufassen ist, läßt sich nicht mit Bestimmtheit entscheiden. Jedoch hat mit größter Wahrscheinlichkeit auch hierbei eine Nitritwirkung vorgelegen.

Ein anderer Fall, der ebenfalls in diese Gruppe gehört, aber nicht bei Verwendung des Bismutum subnitr. zu Röntgenzwecken zur Beobachtung gekommen ist, wurde von Prior veröffentlicht: ein zweieinhalb Jahre altes, elendes, an Enteritis leidendes Kind, das irrtümlicherweise innerhalb von 36 Stunden

Digitized by Google

10 g von dem Pulver erhalten hatte, zeigte am folgenden Tage eine grünlichgraue Hautfarbe und blauschwarze Verfärbung der Schleimhäute und entleerte einige dünne Stühle, genas aber dann bald wieder.

Auch bei unserer Umfrage haben wir weitere Vergiftungsfälle mitgeteilt bekommen, die sich im Anschluß an röntgenologische Untersuchungen des Intestinaltraktus bei Benutzung von Bismutum subnitr. zugetragen haben. So hat z. B. Forssell in Stockholm hierbei zahlreiche Ohnmachtsanwandlungen und auch einen Exitus gesehen und ebenso Jaugeas in Paris bei einem Falle toxische Symptome bemerkt. Ferner konnte Köhler in Wiesbaden bei einer Patientin, bei der eine Gastroenterostomie gemacht worden war, nach Verabreichung von 30 g Bismutum subn. in Griesbrei am Abend schwere Vergiftungserscheinungen analog denen bei Kohlenoxydintoxikationen am folgenden Morgen beobachten, die gegen Mittag ganz verschwanden.

Das Bild, welches die geschilderten Vergiftungsfälle nach innerlichem Gebrauch von Bismutum subnitr. hauptsächlich in der Röntgenologie darbieten, gleicht nicht dem oben geschilderten einer Metallintoxikation, sondern ist charakteristisch für eine Nitritvergiftung, deren drei Hauptsymptome nach Kobert folgende sind:

1. Zentrale Lähmungen,
2. Zentrale Reizerscheinungen,
3. Umwandlung des Oxyhämoglobins in Methämoglobin.

Binz, der diese Vergiftungen vom toxikologischen Standpunkte aus genauer studiert hat, fand, daß die Nitrite als solche zunächst eine Lähmung des Zentralnervensystems unter dem Bilde der Narkose und gleichzeitig eine Herabsetzung der Erregbarkeit der peripheren Nerven bedingen. In zweiter Linie nennt er dann die Methämoglobinämie, durch welche seiner Ansicht nach die Narkose hervorgerufen wird, und als drittes Symptom die Gastroenteritis. Während bei den Wismutmetallvergiftungen die Störungen von seiten des Magendarmkanals schon frühzeitig auftreten, finden sie sich bei den Nitritvergiftungen viel später ein, und umgekehrt kommen bei jenen die Erscheinungen von seiten des Gehirns und Rückenmarks erst gegen Ende hin zur Beobachtung, während sie bei diesen zu den Frühsymptomen gehören. Als Hauptcharakteristikum für die Nitritintoxikationen muß man wohl die Bildung von Methämoglobin ansprechen. Hierunter versteht man eine feste Verbindung von Hämoglobin und Sauerstoff in demselben Verhältnis, wie es im Oxyhämoglobin vorhanden ist. Beide unterscheiden sich nur dadurch voneinander, daß die Sauerstoffbindung in ersteren eine lockere, im letzteren eine feste und damit für den Atmungsprozeß untaugliche ist. Wie man sich nun die Entstehung des Methämoglobins bei den aufgeführten Vergiftungen zu erklären hat, darüber sind mehrere Ansichten geäußert worden.

Böhme und Maaßen konnten nachweisen, daß verschiedene Bakterien, insonderheit das Bakterium coli, aus dem Bismutum subnitric. salpetrige Säure zu bilden vermögen. Sie entstand auch, wenn Fäces mit dem Mittel versetzt wurden, und zwar zeigte sich diese Eigenschaft in höherem Grade bei den Fäces von Kindern als bei denen Erwachsener. Es ist also zweifellos möglich, daß durch bakterielle Einwirkung seitens des Intestinal-Inhaltes die Reduktion der Nitrate bewirkt wird, und zwar in der Hauptsache wohl im Dickdarm, wie experimentelle und klinische Erfahrungen ergeben haben. Hierdurch allein ist aber für das Zustandekommen der Vergiftung noch keine ausreichende Erklärung gegeben. Die Möglichkeit zur Bildung von Nitriten im Darmkanal ist immer vorhanden, da normalerweise ein großer Teil seiner Bakterien die Fähigkeit besitzt, die Nitrate zu Nitriten zu reduzieren, andererseits aber auch dieselben sofort wieder zu entgiften. So hat Maaßen durch exakte Versuche den Beweis erbracht, daß die Nitrite durch verschiedene Spaltpilze der Darmflora in Ammoniak oder auch in Stickstoff übergeführt werden können. Man darf wohl annehmen, daß bei der innerlichen Darreichung von Bismutum subnitr. eine gewisse Nitritmenge immer produziert wird, diese aber entweder in Spuren vom Darme aus resorbiert nicht genügt, irgendwelche Ver-

Digitized by Google

giftungserscheinungen hervorzurufen, oder in demselben weiterhin eine Reduktion der Nitrite bis zum Ammoniak oder Stickstoff eintritt. Kommt es dagegen zu einer sehr reichlichen und schnell vor sich gehenden Nitritbildung, wie sie bei einer von der Norm abweichenden Darmflora unter gewissen pathologischen Verhältnissen möglich ist, so können das Entgiftungsvermögen überschritten und infolge Resorption größerer Mengen von Nitriten die typischen Intoxikationssymptome in die Erscheinung treten. Wie aus Versuchen von Maaßen hervorgeht, wird auch durch die Gegenwart leicht oxydierbarer Körper, z. B. mehrwertiger Alkohole, Kohlehydrate, Milchsäure die Nitritbildung wesentlich befördert. Nach Meyer und Gottlieb kommt die Reduktion des Nitrats zu Nitrit und damit die Gefahr der Resorption von salpetrigsauren Alkalien, die sie für heftige Blutgifte halten, bei abnorm starken Gärungsvorgängen im Dickdarm zustande. Bekanntlich hat nun Lewin die Behauptung aufgestellt, daß es völlig irrig sei, zu glauben, daß die Bildung von Nitrit aus dem Wismutnitrat irgendwie an der Giftwirkung desselben beteiligt sei, daß vielmehr der vergiftende Erfolg bei allen Wismutpräparaten der gleiche sei, da es sich hierbei stets um eine Wismutmetall-Intoxikation handele. Es sei selbstverständlich, daß im Tierkörper eine Reduktion von Nitraten zu Nitriten stattfinden und die letzteren eine Methämoglobinämie hervorrufen könnten. Bismutum subnitr. mache aber bei Tieren überhaupt keine Nitritvergiftung und also auch nicht eine Methämoglobinämie, die nosologisch in Frage käme. Nur wenn dieselbe stark auftrete und während des Lebens feststellbar sei, könne sie krankmachend, bzw. tödlich wirken. Eine solche sei beim Bismutum subnitr. ausgeschlossen, und seine giftige Wirkung sei eine ganz andere wie die der Nitrite. Gegen die unberechtigte Auffassung der Wismutnitratvergiftung als einer Nitritintoxikation spricht nach Lewin dann noch zur Genüge die Tatsache, daß auch Wismutammoniumnitrat oder Wismutkaliumtartrat, ferner Wismutsubgallat und Wismutoxyjodidgallat Symptome veranlassen können, wie sie beim Subnitrat vorkommen. Diese Anschauungen Lewins sind besonders von Schumm und Lorey in einer ausführlichen Arbeit widerlegt worden. Beide Autoren konnten den einwandsfreien und sicheren Beweis dafür erbringen, daß sich schon intra vitam wie in dem Falle von Erich Meyer eine Methämoglobinämie nach Gebrauch von Bismutum subnitr. zeigen kann, es gelang ihnen dies sowohl bei Patienten, die unter den schwersten Vergiftungserscheinungen erkrankt waren als auch an solchen, bei denen die augenfälligen Symptome hierfür fehlten. Ferner verabfolgten sie Hunden das Bismutum subnitr. in Mengen von 70—100 g in Milch und konnten bei der spektroskopischen Untersuchung des diesen Tieren nach einigen Stunden entnommenen Blutes in den meisten Fällen eine Methämoglobinämie konstatieren, so daß durch diese Versuche auch die Ansicht Lewins, daß das Präparat bei Tieren überhaupt keine Methämoglobinämie bewirken könne, zur Genüge widerlegt ist. Auch Kästle hat zu der Behauptung Lewins, daß das Bismutum subnitr. eine reichliche, während des Lebens feststellbare Methämoglobinämie nicht erzeugen könne, in einer Arbeit Stellung genommen und hält dieselbe „für widerlegt, noch ehe sie erhoben war". Es bleibt also nach wie vor die Ansicht zu Recht bestehen, daß die Vergiftungen, die nach intestinaler Einverleibung von Bismutum subnitr. vorkommen, nach dem übereinstimmenden Urteile kompetenter Autoren wie Heffter, Böhme, Meyer, Novak, Gütig, Schumm, Lorey und anderer als Nitritvergiftungen aufzufassen sind, deren charakteristischstes Symptom die Methämoglobinämie ist. Um jeder Eventualität eines Unglücksfalles vorzubeugen, ist dieses Kontrastmittel mit vollem Recht von den Röntgenologen wohl so gut wie ganz verlassen worden und wird, wie unsere Umfrage ergeben hat, jetzt nur noch im Auslande, z. B. in Spanien, in der sogenannten Kästle-Mischung von der Firma Merck in Darmstadt (mit Kaolin vermischt) zu Röntgenzwecken benutzt; es sollte überhaupt nicht mehr Anwendung finden.

Als Ersatz desselben für röntgenologische Zwecke hat man sich nach anderen Wismutpräparaten umgesehen, bei denen eine Nitritvergiftung ausgeschlossen ist und in erster Linie

Digitized by Google

das basische Karbonat, das **Bismutum carbon.**, hierfür gewählt, zuerst von Groedel publiziert, das auch jetzt noch als eins der Hauptkontrastmittel in ausgiebigstem Gebrauche ist. Es stellt ein weißes, bei längerem Stehen am Licht sich an der Oberfläche gelblich färbendes, geschmack- und geruchloses, in Wasser und Weingeist unlösliches Pulver dar, das ebenso wie das Bismutum subnitr. den Organismus unverändert in Form von Schwefelwismut wieder verläßt. Seine Darreichungsweise ist auch die gleiche wie beim Subnitrat, entweder in Aufschwemmung oder meist in Form des bekannten Griesbreies. Die nach Verabfolgung des Mittels theoretisch zu befürchtende Bildung von Kohlensäure im Magen soll nach Groedel praktisch nicht in Betracht zu ziehen sein, da es bei richtiger Zubereitung des Breies in zu geringer Menge mit dem Magensaft in Berührung zu kommen scheint. Es läßt sich danach jedenfalls keine deutliche Auftreibung des Abdomens feststellen, was wir in Übereinstimmung mit vielen anderen Röntgenologen auch bei unseren Untersuchungen bestätigen können. Ein Einfluß auf die motorische Tätigkeit des Magen-Darmkanals, wie er von Haudek-Wien auf dem VI. Röntgenkongreß im Jahre 1910 im Sinne einer laxativen Wirkung angegeben wurde, läßt sich nicht mit Sicherheit nachweisen. Wohl aber wird zweifellos durch das Pulver eine Veränderung der Sekretionsverhältnisse des Magens geschaffen, indem es sich unter Freiwerden von Kohlensäure in salzsaures Wismut umsetzt, ohne indes hierdurch, wie Eggenberger zu glauben scheint, die motorische Tätigkeit wesentlich herabzusetzen, jedenfalls nicht in höherem Grade, als die übrigen nachher zu besprechenden Kontrastmittel. Um Aufschluß darüber zu bekommen, wie das Bismutum carb. auf die Magensaftsekretion wirkt, haben wir folgende Versuche angestellt: wir verabfolgten einer Reihe von Patienten mit normalem wie pathologischem Magenbefund zunächst nüchtern ein Probefrühstück (eine Tasse schwarzen Tee und ein Weißbrötchen) und heberten 30 Minuten später aus. Darauf erhielten die betreffenden Personen die Wismutmahlzeit, und zwar ein Teil dieselbe in der am meisten gebräuchlichen Form: 50 g Bismutum carbon. + 350 g Griesbrei, der andere die gleiche Quantität des Mittels in Mischung mit 15 g Zucker, 16 g Mondamin und 20 g Kakao. 35 Minuten danach wurde wieder ausgehebert. Die Resultate, die sich bei diesen Untersuchungen ergaben, sollen durch folgende Zahlen illustriert werden:

1. Fall. 30 Minuten nach Probefrühstück: freie Salzsäure 22
Gesamt-Acid. 40.
35 Minuten nach Verabreichung der Wismut-Mondamin-Kakaomischung: freie Salzsäure 11
Gesamt-Acid. 26.

2. Fall. 30 Minuten nach Probefrühstück: freie Salzsäure 46
Gesamt-Acid. 72.
35 Minuten nach Verabreichung der Wismut-Mondamin-Kakaomischung: freie Salzsäure 10
Gesamt-Acid. 23.

3. Fall. 30 Minuten nach Probefrühstück: freie Salzsäure 18
Gesamt-Acid. 45.
35 Minuten nach Verabreichung des Wismut-Griesbreies: freie Salzsäure 17
Gesamt-Acid. 35.

4. Fall. 30 Minuten nach Probefrühstück: freie Salzsäure 33
Gesamt-Acid. 56.
35 Minuten nach Verabreichung des Wismut-Griesbreies: freie Salzsäure 30
Gesamt-Acid. 42.

Wir fanden in mehr als zehn Fällen, daß durch das Bismutum carbon., und um dies hier gleich vorwegzunehmen, auch alle anderen bisher angegebenen Kontrastmittel eine Herabsetzung der Säuremenge im Magen veranlaßt wird, und zwar dabei wieder in verschieden hohem Grade, je nachdem wir den Griesbrei als Vehikel nahmen oder die Mondamin-Kakaomischung. Eine hierdurch bedingte sichtbare Veränderung der Motilität des Magens vermochten wir in keinem Falle zu diagnostizieren.

Digitized by Google

Was nun die toxikologische Seite des Bismutum carbon. betrifft, so ist auch gegen dieses Mittel wie gegen alle Wismutverbindungen von Lewin energisch Front gemacht worden, da er auf dem Standpunkte steht, daß der vergiftende Erfolg bei diesen Präparaten stets der gleiche ist. Nach seiner Ansicht wird jeder Mensch durch große Wismutdosen schwer geschädigt, und „es soll nur eine Frage des individuellen Glückes sein, in welchem Umfange sich nach der Resorption Störungen einstellen". In seiner Abhandlung hierüber fügt Lewin dann weiter hinzu, daß „nach dem heutigen Standpunkte der Erfahrung ein durch große Dosen Wismut Geschädigter, bzw. die Hinterbliebenen, mit Erfolg strafrechtlich oder zivilrechtlich gegen den Arzt vorgehen können. Als Sachverständiger in einem solchen Prozesse könnte er nicht zu einer Exkulpierung des Verklagten kommen, da unter den genannten Bedingungen mindestens Störungen am Nierenepithel veranlaßt werden usw.". Diese alarmierende Publikation wurde schon wenige Wochen nach ihrem Erscheinen auf dem 5. Röntgenkongreß im April 1909 im Anschluß an den Vortrag von Alexander-Berlin „Über einen ungiftigen Ersatz des Wismuts in der Röntgenologie" lebhaft diskutiert und allgemein entschieden zurückgewiesen. Die Erfahrungen, die die meisten Röntgenologen mit dem Bismutum carbon. bis dahin gemacht hatten, lauteten in durchaus günstigem Sinne. Unter anderen bemerkte Groedel, daß er bei rund 1000 Untersuchungen des Magendarmkanals mit diesem Kontrastmittel nicht die geringste Spur von einem unangenehmen Vorkommnis oder irgendeine Unzulänglichkeit gesehen habe. Allerdings berichtete bei dieser Gelegenheit Lipowski-Bromberg über eine leichte Intoxikation, die ihm bei einem jungen an Darmstenose leidenden Mädchen nach rektaler Einverleibung von 30 g Bismutum carbon. passiert war. Sechs Stunden nach der Applikation habe dasselbe eine zyanotische Farbe und einen kleinen Puls bekommen. Am nächsten Tage sei alles wieder gut gewesen. Schumm und Lorey haben betreffs dieses Falles die Vermutung geäußert, daß hierbei vielleicht nicht das Bismutum carbon, sondern irrtümlicherweise das Bismutum subnitr. benutzt worden sei, da die aufgetretenen Symptome große Ähnlichkeit mit den bei Nitritvergiftungen beobachteten gezeigt hätten. Auch im Eppendorfer Krankenhause soll, wie dieselben Autoren berichten, eine derartige Verwechslung einmal vorgekommen und dadurch eine Intoxikation veranlaßt worden sein, für deren Auftreten man sonst, wenn der Irrtum nicht aufgedeckt worden wäre, das Bismutum carbon. beschuldigt haben würde. Außer Lewin hat dann noch Kästle zur Frage der Wismutvergiftung im allgemeinen wie auch speziell nach Gebrauch von Bismutum carbon. zur röntgenologischen Differenzierung Stellung genommen und sich dahingehend ausgesprochen, daß dasselbe, da „es keine im Organismus oder unter Umständen, die den im menschlichen Körper denkbaren gleichkommen, unveränderlichen Wismutverbindungen gebe, durchaus nicht wahllos in allen Fällen, in denen eine röntgenologische Magen-Darmuntersuchung angezeigt sei, verwendet werden dürfe und weit davon entfernt sei, das ideale Kontrastmittel zu sein". Er selbst hat quantitative Löslichkeitsversuche unter Anlehnung an Bedingungen, wie sie im menschlichen Verdauungskanal gegeben sein könnten, angestellt und dabei gefunden, daß der Löslichkeitsgrad der verschiedenen in Wasser unlöslichen Wismutpräparate absolut nicht der gleiche, aber immerhin gering, am geringsten beim Bismutum phosphoricum ist. Diese Angaben Kästles sind dann durch eine Arbeit aus der Freiburger Klinik von Dorner und Weingartner bestätigt und vervollständigt worden. Beide Autoren haben die Urine von Patienten, die zu einer röntgenologischen Magen-Darmuntersuchung Bismutum carbon. erhalten hatten, eingehend analysiert und jedesmal auch Wismut in denselben nachweisen können. Die Mengen sollen zuweilen so beträchtlich gewesen sein, daß sie in Anbetracht der hohen Giftigkeit gelöster Wismutpräparate wohl Schädigungen der betreffenden Personen hätten verursachen können. Dorner und Weingartner ziehen aus ihren Versuchsergebnissen den Schluß, daß man besonders bei Kranken mit Hyperazidität und verlangsamter Motilität das Bismutum carbon. wie auch die übrigen für unlöslich geltenden Wismutverbindungen lieber ganz meiden soll. Ferner haben Hans Meyer und Steinfeld, die über Wismutvergiftungen experimentell sehr viel gearbeitet haben, die Angabe gemacht, daß das Bismutum carbon. leichter in Lösung

Digitized by Google

übergeführt und resorbiert würde als das Bismutum subnitr., ohne indes einen direkt zwingenden Beweis hierfür erbracht zu haben. Gegen diese Urteile über die Resorbierbarkeit und damit verbundene giftige Wirkung speziell des Bismutum carbon. ist besonders von Schumm und Lorey in der mehrfach schon erwähnten Arbeit protestiert worden. Sie haben bei einer großen Anzahl ihrer Patienten nach Verabreichung von 50—100 g Bismutum carbon. genaue Urinanalysen vorgenommen und niemals hierdurch irgendeine Schädigung der Nieren feststellen können. Auch haben sie in ca. 80 solcher Fälle das Blut spektroskopisch untersucht, ohne die geringste Spur einer Veränderung im Sinne der Methämoglobinämie nachweisen zu können. Diese hält allerdings auch Kästle nach Gebrauch von Bismutum carbon. für ausgeschlossen, „man müßte denn gerade, wie er sich diesbezüglich äußert, die unbegründete und unwahrscheinliche Annahme machen, daß das Wismut katalysatorisch den Übergang etwa vorhandener Nitrate in Nitrite bewirke und begünstige". Jedenfalls erklären Schumm und Lorey das Bismutum carbon. auf Grund ihrer zahlreichen eingehenden Untersuchungen für völlig harmlos und ungefährlich und halten besonders Lewins verdammendes Urteil über dasselbe wie über alle Wismutverbindungen für durchaus unberechtigt und falsch und in Anbetracht der Tragweite seiner Äußerungen für ganz unverantwortlich. Trotz des sehr häufigen Gebrauches von Bismutum barbon. zu röntgenologischen Untersuchungen ist bisher in der Literatur außer dem Fall von Lipowski nur ein einziger beschrieben worden, indem es zu unangenehmen Nebenerscheinungen Veranlassung gegeben hat. Die Mitteilung hierüber stammt von L. Metzger in Frankfurt a. M. und betrifft eine 27 Jahre alte Frau, die wegen Tumorverdachtes in der Ileocökalgegend nach Einnahme von 40 g Bismutum carbon. in Griesbrei durchleuchtet wurde. 30 Stunden danach klagte die Patientin über Schmerzen in der Mastdarmgegend, welche sie anfangs für Hämorrhoidalbeschwerden hielt. Im Verlaufe der nächsten 4—5 Stunden steigerten sich diese jedoch bis zu sehr heftigen Tenesmen, speziell in der rektalen Partie, während der übrige Darm davon nicht befallen wurde. Nach Verabfolgung von Einläufen entleerte sich schwarzer, harter Kot, mit dem zugleich eine mäßige Menge Blut abging. Hierauf ließen die Schmerzen nach, und am nächsten Tage fühlte sich die Patientin wieder vollkommen wohl, Fieber und Erbrechen bestanden während der Anfälle nicht. Die Ursache dieser Darmkrämpfe glaubt Metzger in den physikalischen Eigenschaften des Wismuts suchen zu müssen das sich offenbar im Rektum, resp. in der Ampulle, festsetzt und dort, als Fremdkörper wirkend, heftige Schmerzen auslöst. Er empfiehlt daher, zur Vermeidung derartiger unangenehmen Folgezustände für baldige Entfernung des Mittels aus dem Verdauungskanal Sorge zu tragen. Man darf aber wohl dieselben nicht dem Bismutum carb. als solchem zur Last legen, sondern wird sie auch nach Verwendung anderer Wismutpräparate in vereinzelten Fällen beobachten können. Bei unserer Umfrage über die Erfahrungen mit den verschiedenen Kontrastmitteln wurde uns nur von einer Seite mitgeteilt, daß ab und zu auch bei kräftigen Leuten nach Darreichung des Bismutum carb. vorübergehende Ohnmachtsanfälle unmittelbar nach der Mahlzeit bemerkt worden sind. Sonst lauteten die Berichte der befragten Autoren über das Mittel sehr günstig. Es wird zur Zeit von 80 Prozent aller Röntgenologen als Kontrastmittel benutzt, und unter diesen wieder von 60 Prozent ausschließlich, während die übrigen 40 Prozent sich auch anderer schattengebender Präparate bei ihren röntgenologischen Magen-Darmuntersuchungen bedienen. Auch wir haben in der Bonner medizinischen Universitäts-Poliklinik das Bismutum carb. öfters zur Differenzierung des Digestionstraktus verwendet und sind hierbei immer zufriedengestellt worden. Die damit erzielten Kontraste waren einwandfrei und scharf. Irgendwelche unangenehmen Zwischenfälle haben wir dabei nicht erlebt. Als Hauptkontrastmittel haben wir das Bismutum carb. vornehmlich seines hohen Preises wegen verlassen, da sein Gebrauch bei einem ziemlich ausgedehnten Röntgenbetriebe wie dem unsrigen beträchtliche Ausgaben verursacht. Es kostet ein Kilogramm des Mittels zurzeit im Großhandel 20 Mark, so daß zu einer Mahlzeit von 50 g Bismutum carb. auf das Mittel allein schon 1 Mark zu veranschlagen ist. Jedenfalls stellt es aber auch nach unserer Meinung einen in jeder Weise vollwertigen Ersatz des

Digitized by Google

bei weitem gefährlicheren Bismutum subnitr. für den internen Gebrauch, speziell in der Röntgenologie dar, ob auch für die äußerliche Medikation, besonders die Becksche Pasteninjektion, wagen wir nicht zu entscheiden. Auboury hat neuerdings auch für dieses Verfahren an Stelle des Subnitrats das Karbonat empfohlen, und zwar 40 g desselben auf 60 g Vaseline, während Beck selbst seine Erfolge nur dem Bismutum subnitr. und der durch dessen Umsetzung im Körper abgespaltenen Salpetersäure zuschreiben zu müssen glaubt.

Außer dem Bismutum carbon. sind dann noch zuweilen andere Wismutpräparate von einzelnen Röntgenologen benutzt worden, z. B. das **Bismutum oxychloratum,** eine ebenfalls unlösliche und unschädliche Wismutverbindung, wie vor allem Schumm und Lorey durch ihre Untersuchungen zur Genüge gezeigt haben, ferner in vereinzelten Fällen das **Bismutum subsalicylicum,** ein weißes unlösliches Pulver. Kästle hat zu gleichem Zwecke auch das **Wismuthydrat** und häufiger noch das **Wismutsulfid** verwendet. Das letztere hielt er dazu aus dem Grunde für besonders geeignet, weil seiner Ansicht nach durch die Überführung löslicher Wismutsalze in das Sulfid quasi eine Entgiftung derselben im Organismus stattfände. Außerdem glaubte er, daß das Schwefelwismut „unter dem Überdruck des Schwefelwasserstoffs im Darm weniger leicht von lösenden Agentien angegriffen würde". Wegen der unappetitlichen, schwarzbraunen Farbe hat Kästle indes das Mittel für die stomachale Einverleibung bald wieder aufgegeben und nur noch zu Klysmen benutzt. Die zuletzt aufgeführten Wismutpräparate sind im Vergleich zum Bismutum carbon. als Kontrastmittel nur von untergeordneter Bedeutung und finden in der modernen Röntgenologie kaum noch nennenswerte Verwendung.

Das Thorium oxydatum.

Von jeher hat man nun versucht, für das Wismut brauchbare **Ersatzpräparate** zur röntgenologischen Differenzierung ausfindig zu machen. So ist z. B. **Kollargol,** das von Völker und Lichtenberg zur röntgenologischen Untersuchung der Blase, der Ureteren und des Nierenbeckens empfohlen wurde, auch für den Magen-Darmkanal in Betracht gezogen, tatsächlich wohl nur selten am lebenden Menschen zu diesem Zwecke benutzt worden, da die Schattentiefe der in Lösung hierbei anwendbaren Silbermenge beträchtlich hinter derjenigen des Wismuts zurücksteht und es nicht ratsam erscheint, größere Quantitäten von dem Mittel in den Körper einzuführen.

Ferner hat Lewin in Gemeinschaft mit Miethe das die Röntgenstrahlen absorbierende Blei in Form des **Bleikalziumsilikates** auf seine Brauchbarkeit für die Röntgenologie hin geprüft. Dabei fanden sie, daß, als sie es fein gepulvert auf seine Bleiabgabe unter chemisch-physiologischen Bedingungen untersuchten, dieselbe so groß war, daß man von einer Verwendung dieses Präparates als Kontrastmittel entschieden absehen mußte. Von Lewin wurden dann auch mit **Zinnober** und **Thoriumoxyd** und von anderen mit Uransalzen zu gleichen Zwecken Versuche angestellt, die ebenfalls ungünstig ausfielen und die Unbrauchbarkeit der betreffenden Mittel für die innerliche Verwendung am lebenden Menschen wegen der Vergiftungsgefahr ergaben.

Das **Uran,** das infolge seines hohen Atomgewichtes (239,0) zur Kontrastbildung auf den ersten Blick geeignet erscheint, ist nach den im Kobertschen Institute vorgenommenen Untersuchungen bei innerlicher Einverleibung seiner Salze ein sehr heftiges Gift, das „eine Abtötung der damit in Berührung kommenden Schleimhäute, namentlich der des Magens bewirkt, indem sich die lebende Magenwand in totes Uranylalbuminat umwandelt". Außer dieser lokalen stark ätzenden Wirkung kommt dann noch die entfernte in Betracht, die darin besteht, daß durch das Uran die innere Oxydation in den Organen in ähnlicher Weise wie durch Blausäure zum Teil aufgehoben und so die schwersten Stoffwechselstörungen verursacht werden.

Während nun Lewin auch das Thorium oxydatum wegen der Vergiftungsgefahr für den röntgenologischen Gebrauch ablehnt, hat Kästle dieses Präparat für denselben warm empfohlen.

Digitized by Google

Thoriumoxyd, ThO_2, gebrannte Thorerde, stellt in reinem Zustande ein feines, weißes, spezifisch schweres Pulver dar. Es ist völlig geruch- und geschmacklos und besitzt ein Atomgewicht von 232,5, übertrifft also hierin das Wismut noch ziemlich erheblich. Im geglühten Zustande ist die Thorerde weder in verdünnter, noch in konzentrierter Salz- oder Salpetersäure, selbst nicht in Königswasser löslich. Konzentrierte Schwefelsäure vermag es erst bei der Verdampfungstemperatur der Säure in Sulfate überzuführen. Alkalien oder Alkalikarbonate greifen Thorerde ebensowenig an, wie organische Säuren und Basen. Eine Einwirkung auf die physiologischen Vorgänge des Magen-Darmkanals hat sich nach der innerlichen Verabfolgung des Mittels bisher nicht feststellen lassen. Kästle, der hierüber wohl die meisten Erfahrungen besitzt, hat bei seinen Patienten weder subjektive Beschwerden, wie Brechreiz und Übelkeit, noch objektive Schädigungen danach beobachten können. Aus Versuchen, die er an Hunden und Kaninchen mit dem Thorium machte, konnte er sich davon überzeugen, daß es „als reiner Ballast" den Magen-Darmkanal passiert und aus dem Kote fast ganz wieder gewonnen werden kann.

Was die pharmakologische Seite der Thorpräparate betrifft, so ist außer einer Mitteilung aus der englischen Literatur von Sharp, der das Thorium nitricum zur Inhalation bei Lungentuberkulose empfohlen hat, sehr wenig darüber sonst bekannt. Über die toxikologische Wirkung äußert sich Kobert in dem Sinne, daß die löslichen Verbindungen nach den Versuchen seines Instituts bei innerlicher Einverleibung nur sehr geringe Giftigkeit gezeigt haben. Auch bei subkutaner Verabreichung leicht löslicher Salze konnte Kästle an Kaninchen die Beobachtung machen, daß annähernd die acht- bis zehnfache Menge von Thor vertragen wurde, als die für diese Tiere letale Wismutdosis beträgt. Wegen der großen Unlöslichkeit und Unveränderlichkeit des Thorium oxydatum ist eine Intoxikation bei Verwendung desselben als Kontrastmittel am lebenden Menschen so gut wie ausgeschlossen. Die Quantitäten, die Kästle hiervon für eine Röntgenuntersuchung für notwendig erachtet, betragen bei Erwachsenen 20—30 g. Als besonders geeignetes Suspensionsmittel empfiehlt er Bolus alba, da eine Verabreichung in Wasser den großen Nachteil besitzt, daß hierbei die Thorerde infolge ihres hohen spezifischen Gewichtes rasch zu Boden sinkt, was er bei einer Aufschwemmung in Bolus alba erst nach mehrtägigem Stehen und auch dann nur in ganz geringem Grade beobachtet haben will. Als beste Mischungsverhältnisse gibt Kästle 1 : 3 oder 1 : 4 je nach der Menge der erforderlichen Gesamtmasse an. Für die Verabfolgung per os kommen auch noch die verschiedenen Breie, Kompotte oder endlich Kefir in Betracht. Die Präparate, die von Kästle bei seinen Durchleuchtungen benutzt wurden, lieferte die Firma Merck in Darmstadt. Was nun die Häufigkeit der Anwendung des Thorium oxydatum anhydricum in der röntgenologischen Praxis anlangt, so ist dasselbe nur selten und kurze Zeit zu diesem Zwecke benutzt worden, vor allem deshalb, weil es sehr teuer ist. 100 g davon kosten 15 Mark, so daß sich der Preis bei einer Durchleuchtung, wenn man durchschnittlich 25 g verwendet, auf 3,75 Mark für das Kontrastmittel allein beläuft. Auch wir haben hauptsächlich aus diesem Grunde bei unseren röntgenologischen Untersuchungen auf die Thorerde verzichtet und sie nur auf ihre schattengebende Eigenschaft hin geprüft. Dabei haben wir gefunden, daß dieselbe zwar ein gutes Absorptionsvermögen für Röntgenstrahlen besitzt, hierin aber sicher nicht dasjenige der Wismutsalze erreicht. Zur Zeit wird von dem Thorium oxydatum in der Röntgenologie so gut wie kein Gebrauch mehr gemacht, was wir auch durch unsere Umfrage bestätigt fanden.

Eisenpräparate.

Einen weiteren Ersatz für das Wismut glaubte man unter den Eisenpräparaten zu finden. Dieselben sind schon frühzeitig von Rieder, noch ehe er das Wismut ausprobierte, auf ihre schattengebende Eigenschaft hin geprüft worden, und zwar benutzte er Ferratin und Ferrum reductum mit dem Erfolge, daß er diese Mittel bald wieder verließ, da sie sich ihm nicht so

Digitized by Google

gut bewährten wie das Bismutum subnitr. Auch Kästle hat bei seinen Untersuchungen über Wismutersatzpräparate Versuche mit Eisenverbindungen, spez. dem geglühten Eisenoxyd Fe_2O_3, angestellt. Es ist dann besonders Lewin gewesen, der in Gemeinschaft mit Miethe von neuem die Eisenverbindungen auf ihre Brauchbarkeit für röntgenologische Zwecke hin ausprobierte und schließlich das natürliche Ferro-ferrioxyd hierfür am geeignetsten fand. Seine Anwendung als Kontrastmittel wurde namentlich von Alexander-Berlin auf dem 5. Röntgenologenkongreß im Jahre 1909 warm empfohlen.

Das Eisenoxyduloxyd Fe_3O_4, das als Magneteisenstein in Gestalt schwarzer Kristalle in der Natur vorkommt und beim Erhitzen von Eisen in Wasserdampf entsteht, stellt in gemahlenem Zustande ein feines schwarzes Pulver dar, das der pulverisierten Kohle sehr ähnlich sieht. Es ist geruch- und geschmacklos und besitzt magnetische Eigenschaften. In den Verdauungssäften soll es nach Lewin fast unlöslich sein und nicht wie das metallische Eisen den Nachteil haben, mit der Magensäure Wasserstoffgas zu entwickeln. Kästle, der mit den verschiedenen Kontrastmitteln Löslichkeitsversuche angestellt hat, indem er jedesmal gleiche Gewichtsmengen davon mit gleichviel Kubikzentimetern einer sechsfach verdünnten Salzsäure in der Hitze behandelte, die Filtrate nach Abkühlen mit Ammoniak bis zum schwachen Geruch des Gemisches nach diesem Gase versetzte und dadurch die in Lösung übergegangenen Anteile ausgefällt bekam, fand, daß sich auch der Magneteisenstein in ziemlich beträchtlichem Grade hierbei löste, allerdings nicht so stark wie das Bismutum carbon. Jedenfalls hält er denselben für nicht ganz unveränderlich im Magendarmsaft und erklärt die geringen Mengen gelösten Eisens als Ursache für die Verstopfung, die er bei seinen Patienten nach Gebrauch dieses Präparates öfters beobachtet hat. Alexander-Berlin meint, daß, wenn auch eine Spur Eisen hiervon zur Resorption käme, doch wohl kein schädlicher Einfluß für den Organismus aus diesen minimalen Quantitäten resultieren könne. Die Säureproduktion setzt der Magneteisenstein ebenso wie die übrigen Kontrastmittel herab. So erhielten wir bei unseren diesbezüglichen Versuchen, von denen schon beim Bismutum carbon. ausführlicher die Rede war, folgende Werte:

30 Minuten nach Probefrühstück: freie Salzsäure neg.
Gesamt-Acid. 20.

35 Minuten nach Verabfolgung einer Diaphanitmahlzeit: freie Salzsäure —
Gesamt-Acid. 9.

Die Hauptmenge des dargereichten Eisens wird mit den Fäzes wieder aus dem Körper entfernt und verleiht denselben für etwa 2—3 Tage ein schwärzliches Aussehen und eine geringe trockene Beschaffenheit. Was nun die Toxizität anlangt, so kann man von einer solchen bei dem Präparate kaum reden. Unangenehme Zwischenfälle sind bisher dabei nicht bekannt geworden. Nur soll sich, wie uns bei unserer Umfrage mitgeteilt wurde, gelegentlich eine leichte Übelkeit ohne sonstige stärkere Störungen des Allgemeinbefindens nach Einverleibung des Mittels bemerkbar machen. Pathologische Harnbestandteile konnten auch von Alexander danach trotz eingehender Analysen niemals diagnostiziert werden. Da die für eine genügende Kontrastbildung erforderlichen Quantitäten ziemlich beträchtliche sind, so ist es ratsam, be Personen mit schwereren Magen-Darmaffektionen von dem Präparate Abstand zu nehmen. Als Darreichungsform wählt man nicht die wässerige Aufschwemmung, da das Pulver hierin rasch zu Boden sinkt und im Munde einen sandigen Geschmack hinterläßt. Auch in Kartoffel- oder irgendeinem anderen Brei läßt es sich wegen seiner schwarzen Farbe und der damit verbundenen nicht gerade verlockenden Appetitlichkeit weniger gut nehmen, sondern am besten in einem schokoladenhaltigen Medium. Nach mannigfachen Versuchen ist eine Mischung zusammengestellt worden, welche außer dem sehr fein gepulverten Magneteisenstein noch Kakao, Milchzucker, um die anscheinend leicht stopfende Wirkung auszugleichen, und ein geeignetes Suspensionsmittel für eine wässerige Aufschwemmung des Ganzen enthält. Für diesen letzteren Zweck erwies sich besonders Salep sehr brauchbar, aus dem das Pulver nur äußerst langsam

Digitized by Google

ausfällt. Dieses Gemisch wird nun unter dem Namen Diaphanit von der Elektrizitätsgesellschaft „Sanitas“ in Berlin in den Handel gebracht. Aus demselben wird durch einfaches Zugießen von heißem Wasser ein Kakao bereitet, dessen eben noch bemerkbarer sandiger Geschmack am besten durch gleichzeitiges Verzehren einiger Kakes überdeckt werden soll. Neuerdings wird Diaphanit in zwei Mischungen von der Sanitasgesellschaft geliefert, und zwar als Diaphanitmischung I für Magen- und Darmuntersuchungen bei Verabreichung des Präparates per os. Bei dieser Mischung ist dem Mittel etwas Kakao und Milchzucker beigegeben. Man verwendet hiervon 150—200 g, die man mit ca. 300 ccm kochenden Wassers aufbrühen und gut durchquirlen soll, was kurz vor der Verabreichung der Mahlzeit nochmals zu wiederholen ist. Die Mischung II ist lediglich für Darmuntersuchungen bei Einführung des Präparates per anum bestimmt. Hierfür sind 300 g erforderlich, die mit ca. 700 ccm heißen Wassers aufgelöst und dabei gut durchgequirlt werden müssen. Vermittelst eines Irrigators werden sie in den Darmkanal eingeführt. Der Preis des Diaphanits beträgt für beide Mischungen 10 Mark pro kg, so daß bei einer Mahlzeit für das Kontrastmittel selbst 1,75 bis 2 Mark, bei einem Einlauf etwa 3 Mark entfallen. An Absorptionskraft steht Diaphanit hinter den Wismutsalzen entschieden zurück, was jedoch nach Alexander bei seiner Ungiftigkeit durch Verabfolgung beliebig großer Quantitäten leicht auszugleichen ist. Als besonderen Vorzug des Präparates führt er noch an, daß dasselbe, da es in flüssiger Form dem Patienten gegeben werden kann, ein Brei aber nicht immer gern verzehrt wird und auch nicht für alle Untersuchungen, z. B. von Stenosen, das geeignete Suspensionsmittel darstellt, in solchen Fällen einen erwünschten und guten Ersatz bieten kann.

Als andere Eisenverbindung, die ebenfalls wegen ihrer schattengebenden Eigenschaft für Durchleuchtungen des Digestionstraktus benutzt worden ist, wurde von Taege in Freiburg das schon vorher von Kästle verschiedentlich versuchsweise verwendete Eisenoxyd in Vorschlag gebracht. Hierbei wurde Taege, wie er selbst in seiner Publikation schreibt, nicht von dem Gedanken geleitet, die giftigen Wismutsalze zu vermeiden, sondern in erster Linie einen billigen Ersatz für dieselben zu schaffen. Da er diesen in dem Eisenoxyd zu finden glaubte, probierte er es sofort an Tieren aus. Er führte das Präparat in Öl- oder Wasseraufschwemmung Kaninchen durch die Schlundsonde ein und konnte sich davon überzeugen, daß es scharfe Kontraste lieferte. Das Eisenoxyduloxyd Lewins, das seiner Ansicht nach diese Bedingungen auch genügend erfüllte, schien ihm für solche Zwecke deshalb weniger brauchbar zu sein, weil es einerseits kein pharmazeutisches Präparat, sondern ein Mineral ist und daher nicht in allen Apotheken geführt wird, und dann andererseits, wenn es doch einmal vorhanden sein sollte, erst gepulvert werden muß, wodurch wieder Zeit und Geld verloren gehen. Eisenoxyd, Fe_2O_3, oder Ferrum oxydatum rubrum, auch Crocus Martialis genannt, stellt ein dunkelrotes Pulver dar, das durch Glühen von Ferrum oxydatum fuscum an der Luft und im Großen durch Erhitzen von Eisenvitriol gewonnen wird. Es war früher offiziell und findet jetzt noch als Farbstoff und zum Polieren von Glas usw. Verwendung. Sein Eisengehalt ist fast ebenso hoch wie der des Magneteisensteins und beträgt ca. 70%. In Säuren ist es, wie auch Kästle bestätigt, sehr schwer löslich, in einprozentiger Salzsäure fast unlöslich. Im übrigen unterscheidet es sich hinsichtlich seiner Einwirkung auf die Physiologie des Verdauungskanals wie auch seiner Giftigkeit nicht vom Magneteisenstein. Vor diesem besitzt es eben nur den großen Vorzug, daß es allenthalben sofort zu bekommen ist. Sein Preis ist sehr niedrig: Ein Kilo kostet nach Merck 1,50 Mark, so daß für dieses Kontrastmittel bei einer Durchleuchtung nur ein paar Pfennige Kosten aufzubringen sind. Taege hat es selbst zu 50 g in Oblaten genommen, ohne die geringsten Nebenerscheinungen an sich zu beobachten. Zur Verhütung eines Sedimentierens des Pulvers, wie es namentlich in wässerigen Aufschwemmungen leicht eintritt, empfiehlt Taege folgende Zubereitungsmethode: „Man mische das trockene Eisenoxyd sorgfältig im Mörser mit Tragantpulver und schüttele es dann in einem

Digitized by Google

Zylinder oder einer breithalsigen Flasche kräftig mit Wasser durch. Der Tragantgehalt soll so groß sein, daß sich in der fertigen Aufschwemmung 1% Tragant befindet". Die Flüssigkeit, die man auf diese Weise bekommt, soll Sirupdicke haben und das Eisen stundenlang in Schwebe erhalten. Auch wir haben beide Eisenverbindungen, sowohl das Eisenoxyduloxyd Lewins wie das geglühte Eisenoxyd von Taege auf ihre Absorptionskraft für Röntgenstrahlen eingehend geprüft und auch weiter zu Durchleuchtungen und Aufnahmen des menschlichen Magen-Darmkanals benutzt. Unsere hierbei gemachten Erfahrungen sind folgende: Beide Eisenpräparate liefern in den von den betreffenden Autoren zur Erzielung ausreichender Kontraste als erforderlich angegebenen Quantitäten nicht derartig scharfe Schattenbilder, wie man sie nach Verabreichung anderer Kontrastmittel, z. B. des Bismutum carbon, zu Gesicht bekommt. Besonders sind die Aufnahmen nicht einwandsfrei und lassen feinere Prozesse an den einzelnen Abschnitten des Verdauungskanals nicht erkennen. Daß die flüssige Verabreichungsform der Eisenpulver direkt falsche Resultate ergibt, wie uns bei unserer Umfrage mitgeteilt wurde, können wir bei unseren damit vorgenommenen Untersuchungen nicht bestätigen, wohl aber in vollem Maße die von den meisten Röntgenologen, die mit dem Präparate viel gearbeitet haben, gemachte Beobachtung, daß sich dasselbe wegen seines schlechten Geschmackes und vor allem seines unappetitlichen Aussehens für die größte Zahl der Patienten nicht verwenden läßt und es ihnen oft schon ein große Überwindung kostet, nur ein paar Löffel von der schwarzen Diaphanitmischung, die, wie Alexander in seiner Arbeit behauptet, gern gegessen wird, oder der dunkelroten Eisenoxydaufschwemmung hinunterzuschlucken. Hauptsächlich aus diesen beiden Gründen ist es zu erklären, warum die Eisenverbindungen jetzt von den Röntgenologen so gut wie verlassen worden sind und praktisch — wenigstens nach den Ergebnissen unserer Umfrage — als Kontrastmittel nicht mehr in Gebrauch kommen.

Das Zirkonoxyd (Kontrastin).

Nachdem Kästle durch den hohen Preis des von ihm für Röntgenzwecke empfohlenen Thoroxyds veranlaßt worden war, von demselben weiterhin Abstand zu nehmen, suchte er nach anderen brauchbaren Ersatzmitteln und fand in derselben Gruppe der gleichen Familie des periodischen Systems das Zirkonoxyd als hervorragend dafür geeignet.

Zirkonoxyd oder Zirkonerde, ZrO_2, ist ein weißes, geruch- und geschmackloses Pulver, das in allen Säuren so gut wie unlöslich ist. Nur von Fluß- und konzentrierter Schwefelsäure wird es allmählich in der Hitze angegriffen. Auch durch Laugen, schmelzende Alkalien und Alkalikarbonate wie Alkalibisulfat, wird es kaum verändert. Kästle konnte bei seinen mit den verschiedenen Kontrastmitteln angestellten Löslichkeitsversuchen die Erfahrung machen, daß z. B. das Bismutum carbon. über hundertmal löslicher in Salzsäure ist als das Zirkonoxyd. Auf die Magensäuresekretion wirkt es ebenso herabsetzend wie die übrigen Kontrastmittel. Ein Beispiel aus unserer Versuchsreihe möge dies illustrieren. Wir erhielten bei einem Patienten in dem 30 Minuten nach dem Probefrühstück ausgeheberten Mageninhalt keinen Befund an freier Salzsäure und Milchsäure, an Gesamtazidität 35; 35 Minuten nach Verabfolgung der von Kästle angegebenen sich ihm besonders bewährenden Zirkonoxyd-Mondaminbreimischung keinen Gehalt an freier Salzsäure und Milchsäure, an Gesamtazidität 25. Von den Verdauungssäften soll das Präparat so gut wie gar nicht angegriffen werden und den Organismus völlig unverändert wieder verlassen, ohne die geringsten subjektiven Beschwerden oder objektiven Störungen hervorzurufen, wie Kästle aus seinen vielen Versuchen an Tieren und Menschen zu schließen sich berechtigt glaubt. Auch wir haben bei Anwendung des Zirkonoxyds zu röntgenologischen Magen-Darmuntersuchungen niemals irgendwelche unangenehmen Zwischenfälle erlebt, auch danach weder im Harn noch im Kot anormale Bestandteile entdecken können. Pharmakologisch wie toxikologisch ist bisher über das Verhalten des Mittels im Tierkörper nach seiner Resorption nur wenig bekannt. Wie Versuche von Kästle, die er an Hunden und Kaninchen mit

Digitized by Google

nicht ätzenden, in Wasser löslichen Salzen des Präparates vorgenommen hat, zeigen, ist das Zirkon ein ungiftiger Körper, der selbst nach Resorption sehr hoher Dosen für den Organismus wirkungslos bleibt. Da er auch diesen Tieren in Mengen von mehreren Grammen in die Glutäen eingespritzt nach acht Monaten reaktionslos eingeheilt und mit Hilfe der Röntgenstrahlen erkennbar war, meinte Kästle, daß man ihn eventuell zur Beckschen Behandlung von Fisteln verwenden könne, wenn der günstige Erfolg hierbei lediglich der mechanischen Wirkung der injizierten Paste zuzuschreiben sei. Hierüber sind aber zurzeit die Ansichten der verschiedenen Autoren noch nicht übereinstimmend. Als Form, in der man das Zirkonoxyd verabreichen kann, kommt wegen der reinweißen Farbe und der Möglichkeit, dasselbe fein zu pulvern, vor allem jede Art von Breien in Betracht. Man kann es die Patienten wie das Bismutum carbon. in gewöhnlichem Gries- oder besser Mondaminbrei essen lassen, der aus 12 g Mondamin und 300 ccm Milch bereitet wird und sich Kästle sehr gut bewährt hat. Zusatz einer Messerspitze von Vanillezucker, worauf er von anderer Seite aufmerksam gemacht wurde, soll den leicht kreidigen Geschmack des Präparates verdecken. Die Quantitäten, die bei Verwendung dieser Mischung zu einer Magenuntersuchung notwendig sind, betragen 75 g Zirkonoxyd und 300—400 ccm Mondaminbrei. Man kann aber auch Bolus alba als Suspensionsmittel wählen, da das Zirkonoxyd aus Aufschwemmungen weniger leicht als z. B. Bismutum carbon. zu sedimentieren scheint, und zwar die Hälfte der Pulvermenge an Bolus alba, von der des Zirkonoxyds oder von beiden Substanzen gleichviel Für Klysmen empfiehlt Kästle 150 bis 200 g des Kontrastmittels zu nehmen, die mit 200 g Bolus alba in einem Liter lauwarmen Wassers verrührt werden müssen. Das Zirkonoxyd war bis vor längerer Zeit sehr teuer und ist erst durch die Übernahme der fabrikmäßigen Herstellung von der Firma Wesenfeld, Dicke & Co. in Barmen-Rittershausen dank den Bemühungen der Chemiker Dr. Weiß und Dr. Landecker etwas preiswerter geworden. Den Generalvertrieb des Präparates unter dem Namen Kontrastin hat die Polyphos-Elektrizitätsgesellschaft in München übertragen bekommen. Dasselbe wird jetzt nur in Originalpackungen zu 75 g zu 10 Paketchen in den Handel gebracht, so daß auf das Kontrastmittel für eine Magendurchleuchtung ca. 85 Pf., für eine Darmdurchleuchtung mit rektaler Einverleibung ca. 1,70 Mark entfallen. Was nun die Absorptionsfähigkeit des Zirkonoxyds für Röntgenstrahlen betrifft, so kann man mit derselben ganz zufrieden sein, wenn es auch nicht den weitgehendsten Anforderungen entspricht, die Kästle ihm nachrühmt und Finckh in seiner Arbeit über „Die röntgenologische Diagnostik chirurgischer Magenkrankheiten“ bestätigt. Auch wir können einer günstigen Beurteilung des Präparates wenigstens für Durchleuchtungszwecke beipflichten, während wir bei Aufnahmen, die wir mit demselben in genau den von Kästle angegebenen Mengen und Mischungen machten, zuweilen keine scharfen Kontraste zu erzielen vermochten, was nach den bei unserer Umfrage erhaltenen Berichten auch andere Röntgenologen an dem Mittel auszusetzen haben. Ferner wird es von vielen aus dem Grunde nicht gern und häufig verwendet, weil es bei den Patienten meistens einen sandigen Geschmack im Munde für längere Zeit zurückläßt und auch dann im Vergleich mit anderen schattengebenden Substanzen, die immer gute Kontraste liefern, nicht billiger kommt. Wie unsere Umfrage ergeben hat, wird das Zirkonoxyd daher auch jetzt in größeren Röntgenbetrieben nur in vereinzelten Fällen zur Differenzierung des Digestionstraktus und davon wieder mehr zur rektalen als zur stomachalen Einverleibung benutzt.

Das Aktinophor (Cer-Thoriumpräparat).

Das Aktinophor, das von Grunmach am Kgl. Institute zur Untersuchung mit Röntgenstrahlen der Universität Berlin ausprobiert worden ist, ist ein Cer-Thoriumpräparat und besteht aus den Dioxyden beider Körper im Mischungsverhältnis 3 : 1 (Zerdioxyd : Thordioxyd). Das erstere ist in chemisch reinem Zustande ein äußerst feines, gelblichweißes, fast geschmackloses, das letztere ein schneeweißes, feines, ganz geschmackloses Pulver. Beide, gut miteinander ver-

Digitized by Google

mischt, stellen das Aktinophor, eine ebenfalls gelblich aussehende, mehlartig feine Substanz dar, die vor anderen schattengebenden Mitteln besonders den Vorzug hat, daß sie schon in ziemlich geringen Quanten, die ungefähr einem Drittel der sonst von diesen Präparaten erforderlichen Dosen entsprechen und so die Beeinflussung der Bilder durch die Schwere derselben ausschließen, gleichgute Effekte zu erzielen vermag. Dazu kommt noch, wie es in der Mitteilung von Grunmach heißt, ein therapeutischer Wert, der darin bestehen soll, daß, da das Pulver sich selbst neutral verhält, wohl infolge radioaktiver Eigenschaften der Thoriumkomponente schon lange bestehende Gastralgien und Darmaffektionen durch zweimal wöchentlich verabfolgte Dosen von 24 g zur Heilung gebracht werden können. Auf die Magensäuresekretion wirkt das Aktinophor ebenfalls herabsetzend ein, wie sich bei unseren Versuchen mit dem Mittel herausstellte. So fanden wir z. B. in einem Falle bei der 30 Minuten nach dem Probefrühstück erfolgenden Ausheberung folgende Zahlen:

Freie Salzsäure 30
Gesamt-Azid. 45

35 Minuten nach Darreichung eines Aktinophorgriesbreies:

Freie Salzsäure 15
Gesamt-Azid. 31

Nach den Versuchen, die Grunmach an Hunden mit ziemlich hohen Dosen des Präparates vorgenommen hat, ist dieses völlig unschädlich. Auch wir haben es öfters in unserem Röntgenbetriebe benutzt und nie irgendwelche nachteiligen Folgen danach erlebt. Mechanische Reizungen, Verstopfungen, Gefühl von Druck und Völle im Leibe usw. erscheinen ja bei den zu einer Röntgenuntersuchung notwendigen geringen Quantitäten so gut wie ausgeschlossen. Das Aktinophor wird von der chemischen Fabrik von O. Knöfler & Co. in Plötzensee bei Berlin in den Handel gebracht. Man verwendet für jede Durchleuchtung hiervon 24 g, die am besten mittels einer Streubüchse oder eines feinen Siebes auf den Griesbrei gebracht und mit demselben gut vermengt werden: Dadurch bekommt er zwar ein gelbliches Aussehen, wird aber, so weit unsere Erfahrungen reichen, von den Patienten trotzdem nicht mit Widerwillen wie z. B. die Eisenverbindungen genommen. Die Kontraste, die man mit dem Aktinophor erhält, sind für Durchleuchtungszwecke völlig ausreichend, während wir bei Aufnahmen die Erfahrung gemacht haben, daß die Bilder öfters verwaschene und unscharfe Konturen zeigten. Da der Preis des Präparates ein sehr hoher ist

(43 Mark pro Kilo in 1-kg-Packung,
45 Mark in $^1/_2$-kg-Packung,
48 Mark in $^1/_{10}$-kg-Packung),

so kann dasselbe für größere Betriebe vorläufig nicht als brauchbares Kontrastmittel in Betracht kommen.

Das metallische Wolfram.

Das metallische Wolfram, das kürzlich im Heft 35 der Münch. med. Wochenschr. 1912 als Ersatz für Wismut bei Röntgenaufnahmen von Krüger empfohlen wurde, stellt ein schwarzes, ziemlich geruch- und geschmackloses Pulver dar, das nach Tierversuchen, die im physiologischen Institut zu Innsbruck von v. Hayek gemacht wurden, ohne irgendwie resorbiert zu werden, vollkommen unverändert den Darmtraktus wieder verläßt. Allerdings ist dabei bemerkenswert, daß das Wolframpulver bis zu seiner vollkommenen Ausscheidung aus dem Körper einer ziemlich langen Zeit benötigt, was man sich wohl, wie auch Krüger meint, als auf rein mechanischem Wege beruhend zu erklären hat. Es gibt bei Aufschwemmung in einer geringen Menge Flüssigkeit einen Brei, aus dem es rasch zu Boden sinkt und so leicht in den Zotten und Falten der Darmschleimhaut länger zurückgehalten werden kann. Erst

Digitized by Google

mehrere Tage später läßt es sich in den Fäzes nachweisen. Was die Wirkungen anlangt, so sind die wasserlöslichen Salze, speziell die Wolframsäure und deren Alkaliverbindungen, sowie die Phosphorwolframsäure ätzende Substanzen. Die anderen nicht ätzenden Wolframverbindungen werden von der Schleimhaut des Intestinaltraktus nur teilweise resorbiert. Bringt man sie vom subkutanen Gewebe aus zur Resorption, so findet eine Ablagerung im Körper statt, welche, wie bei Eisen, in Leber, Milz, Muskeln, Nieren, Haut und besonders den Knochen statthat. Die Ausscheidung erfolgt in erster Linie durch die Darmschleimhaut, welche dabei dysenterisch erkrankt. Über das Metall selbst, das nicht resorbierbar ist, existieren bisher nach v. Jaksch keine toxikologischen Erfahrungen. Das Mittel, das für röntgenologische Zwecke von der chemischen Fabrik von Heyden-Radebeul hergestellt wird, kommt in Griesbrei in Mengen von 50—80 g für eine Magenuntersuchung, in 100 und mehr Grammen für rektale Einverleibungen zur Verwendung. Auch wir haben mit demselben einen Versuch und dabei die Erfahrung gemacht, daß es von den Patienten wegen der schwarzen Farbe und des widerlich bitteren Nachgeschmacks, den wir selbst durch Zugabe großer Mengen von Himbeersaft kaum verdrängen konnten, nur mit der größten Selbstüberwindung und unter eindringlichstem Zureden unsererseits zum Teil genommen wurde. Die Kontraste waren sowohl bei der Durchleuchtung wie auch bei der Aufnahme durchaus befriedigend. Der Preis des Wolframs beträgt pro 50 g ca. 4—5 M.; außer des sehr in die Wagschale fallenden Momentes der Unappetitlichkeit und des schlechten Geschmacks verbietet noch obendrein der Kostenpunkt eine ausgiebigere Benutzung als Kontrastmittel in der röntgenologischen Praxis.

Baryum sulfuricum purissimum als Kontrastmittel.

Es lag nahe, wegen des hohen Atomgewichtes Baryumpräparate als Kontrastmittel zur röntgenologischen Untersuchung des Magen-Darmtraktus zu versuchen.

Alle löslichen Baryumsalze sind wegen ihrer großen Giftigkeit für diesen Zweck unbrauchbar. In der Überlegung, daß der Schwerspat, Baryum sulfuricum $BaSO_4$, seit vielen Jahrzehnten als Fälschungsmittel von Nahrungsmitteln, besonders von Mehlen, in Gebrauch ist, erschien Krause das chemisch reine Baryumsulfat als das geeignetste Präparat. Kaestle hatte, wie sich später herausstellte, in seiner oben zitierten Arbeit den Schwerspat als ungeeignet gefunden. Dieser Ansicht müssen wir widersprechen. Die Empfehlung des Baryumsulfats als Kontrastmittel durch Krause auf dem 8. Röntgenkongreß hat sich durchaus bewährt. Die auf seine Veranlassung von Bachem vorgenommene erneute pharmakologische Untersuchung des Baryum sulfuricum ergab seine Brauchbarkeit für die Röntgenzwecke; Günther erprobte es in der medizin. Universitäts-Poliklinik in Bonn vom röntgenologischen Standpunkte aus.

Alle löslichen Baryumsalze sind außerordentlich giftig. Es gehören dazu das Chlorbaryum, das Jodbaryum, das Baryumhydroxyd, das salpetersaure Baryum; das wasserunlösliche Baryumkarbonat wird im Magen zu löslichem Baryumchlorid verwandelt und wird dann ebenfalls giftig.

Das Chlorbaryum wurde früher häufig innerlich verordnet, da es eine stimulierende Wirkung hat. Es wirkt ebenso wie das Jodbaryum als Reizmittel auf das Herz. Der Blutdruck bei Tieren steigt ganz beträchtlich nach Eingabe von Chlorbaryum. Es stellt sich hochgradige Kontraktion der glatten Muskulatur, vor allem des Darmes ein, so daß das Darmlumen vollständig verschwindet. Häufig ist auch vermehrte Peristaltik mit profusen Diarrhöen beobachtet worden. Die tödliche Dosis beim Menschen soll etwa 0,2 g betragen. Aber auch bei 0,1 g können schwere Erscheinungen hervorgerufen werden. Der Puls nimmt an Zahl beträchtlich zu, bleibt aber kräftig. Bei tödlichen Dosen tritt nach wenigen Stunden Herzparalyse und Tod ein. Bei kleineren Dosen treten profuse Diarrhöen häufig mit Blut untermischt auf. In vielen Fällen kommt es zu einer schweren hämorrhagischen toxischen Nephritis. Wiederholt sind Lähmungen und Zittern beobachtet worden. Auch in diesem Stadium kann es zu einem plötzlichen Tod kommen.

Digitized by Google

Das Atomgewicht des Baryum beträgt 137. Das Baryumsulfat, $BaSO_4$, ist mit den üblichen Lösungsmitteln, besonders in verdünnten Säuren und Alkalien, so gut wie unlöslich: ein Teil des Salzes löst sich erst in 430000 Teilen heißen Wassers. Nach Hager (Handbuch der pharmazeut. Praxis, Bd. I, Berlin 1903) ist es in konzentrierter Schwefelsäure und in Lösungen der Azetate und Thiosulfate etwas löslich; konzentrierte Lösungen der Karbonate des Kaliums und Natriums setzen sich mit Baryumsulfat erst in der Siedehitze und selbst dann nur langsam um. In der Technik findet es als „Permanentweiß" viel Verwendung. Als Fälschungsmittel von Mehl und Papier ist es weit verbreitet. Vergiftungen durch Schwerspat sind in der Literatur trotz seiner weit verbreiteten Anwendung als Fälschungsmittel nicht niedergelegt, dürften demnach kaum beobachtet worden sein. Das spezifische Gewicht des Baryum sulfuricum beträgt 4,6. Nach Bachems ersten Versuchen vertrugen Kaninchen 10—20 g ohne Beschwerden, kleinen Hunden von 5—10 kg Gewicht konnten 50—70 g ohne Gefahr gegeben werden. Unsere neueren Erfahrungen ergeben, daß Kaninchen selbst Dosen von 70—100—150 g ohne Schädigung vertragen. Pepsin mit 0,2 prozentiger Salzsäure wirkt auf Baryumsulfat nicht zersetzend, selbst wenn die Mischung stundenlang bei Bruttemperatur von 37° gehalten wird.

Kleine Mengen von löslichen Baryumsalzen sind bei Eingabe per os unschädlich, da durch die im Darme regelmäßig vorhandenen Sulfate eine Umwandlung zu Baryumsulfat statthat. Wir weisen an dieser Stelle darauf hin, daß Baryumchlorid in Dosen von 0,01—0,03 g als Herzmittel von verschiedenen Seiten (z. B. Riegel) empfohlen und vielfach gegeben worden ist.

Sehr wichtig war die Frage, ob das in den Apotheken erhältliche Baryumsulfat für Röntgenzwecke geeignet ist. Da es in dem Deutschen Arzneibuch nicht aufgenommen ist, kann der Apotheker für seine Reinheit nicht verantwortlich sein. Es ist hier darauf hinzuweisen, daß heute kaum ein Apotheker das Baryumsulfat, welches auf sehr einfache Weise durch Fällen einer löslichen Baryumverbindung mit verdünnter Schwefelsäure zu erhalten ist, selbst herstellt, sondern wohl aus chemischen Fabriken bezieht. Man geht dort entweder vom Chlorbaryum aus und erhält durch Zusatz von Schwefelsäure

$$\underset{\text{Baryumchlorid}}{Ba\,Cl_2 + H_2\,SO_2} = 2\,HCl + \underset{\text{Baryumsulfat}}{BaSO_4}.$$

Oder vielfach benutzt man das in der Natur weitverbreitete Witherit.

$$\underset{\text{Witherit}}{Ba\,CO_3 + H_2\,SO_4} = H_2O + CO_2 + \underset{\text{Baryumsulfat}}{BaSO_4}.$$

Es kommt dabei vor allem darauf an, daß genügend heiße Schwefelsäure gebraucht wird und daß das erhaltene Baryumsulfat mehrfach mit heißem Wasser nachgewaschen wird, um alle wasserlöslichen Salze zu entfernen. Dazu gehört sehr peinliches Arbeiten.

Ein früherer Jenenser Schüler von Krause, Herr Apotheker Dr. Peyer, unterzog sich der Aufgabe, eine Anzahl der im Handel in den Apotheken erhältlichen Präparate von Baryumsulfat zu untersuchen; er bezog Proben aus fast allen Gegenden von Deutschland unter der Forderung von „reinstem Baryumsulfat zur innerlichen Darreichung bei Röntgenuntersuchungen". Der Preis dafür schwankte in weiten Grenzen von 0,45—2,40 M. pro kg, woraus ohne weiteres der Schluß gezogen werden konnte, daß es verschiedene Fabriken mit der Herstellung nicht sehr genau nehmen.

Peyer untersuchte die eingeforderten Präparate auf lösliche Baryumsalze und auf Baryumchlorid, Baryumnitrat, Baryumhydroxyd, Baryumkarbonat. Die Präparate wurden mit heißem Wasser ausgeschüttelt, nach 10 Minuten filtriert und mit dem Filtrat die Reaktionen angestellt. Ferner wurden alle Proben mit einer 0,3prozentigen Salzsäure bei Körpertemperatur behandelt; bei zwei Präparaten wurde durch Zusatz des Filtrates zu verdünnter Schwefelsäure Baryumsulfat gewonnen, d. h. es waren lösliche Baryumverbindungen vorhanden.

Digitized by Google

In der folgenden Tabelle von Peyer findet sich auch eine Rubrik „Kontrolle“. Sie wurde so hergestellt, daß trotz der Empfindlichkeit der angestellten Proben der wässerige Auszug noch einmal erhitzt und mit heißer Schwefelsäure versetzt wurde, um zu verhüten, daß lösliche Verbindungen der Auffindung entgehen konnten.

In drei Fällen wurden auch quantitative Bestimmungen gemacht: es fanden sich 1,2, 2,45 4 prozentige lösliche Verbindungen.

Peyers Tabelle über Untersuchungen von Baryumsulfat des Handels.

Nr.	Aussehen	Hydr.	Chlorid	Nitrat NO_3	Carbon. CO_2	Kontrolle	HCl Auszug
1	feines Pulver	—	—	—	—	—	—
2	„	—	—	—	—	—	+
3	„	—	Spur	—	—	+	+
4	„	—	—	—	—	—	—
5	grobes Pulver	—	—	+	—	+	+
6	„	—	—	—	—	—	—
7	feines Pulver	—	—	—	+	+	+
8	„	—	+	—	—	+	+
9	„	—	—	—	—	—	—
10	Stücke	—	—	—	—	—	—
11	„	—	+	—	—	+	+
12	grobes Pulver und Stücke	—	—	—	—	—	—
13	feines Pulver	+	—	—	—	+	+
14	„	—	—	—	—	—	—
15	„	—	—	—	—	—	—
16	„	—	—	—	Spur	+	+
17	graues Pulver	Baryum sulfuratum!					
18	feines Pulver	—	—	—	—	—	—
19	„	—	—	—	—	—	—
20	gelbgraues Pulver	Baryum sulfuratum!					
21	feines Pulver	—	—	—	—	—	—
22	„	—	—	Spur	—	+	+
23	„	—	—	—	—	—	—
24	„	—	—	—	—	—	+
25	„	—	—	—	—	—	—
26	grobes Pulver	—	+	—	—	+	+

Aus der Tabelle ist zu ersehen, daß unter 26 Proben 13 für Röntgenzwecke, da sie lösliche Baryumverbindungen enthielten, unbrauchbar waren. In zwei Fällen wurde Baryum sulfuratum, einmal unglaublicherweise sogar unter der Bezeichnung Baryum sulfuricum abgegeben.

Aus diesen dankenswerten, mit großer Sorgfalt von Peyer durchgeführten Untersuchungen ergibt sich, daß es nicht angängig ist, ohne weiteres Baryumsulfat aus der Apotheke zwecks innerlicher Verabreichung zu beziehen. Man soll das Präparat aus großen, zuverlässigen Fabriken sich besorgen lassen; Merck in Darmstadt, von dem wir das unserige erhalten, liefert unter dem Namen „Chemisch reines Baryumsulfat zum innerlichen Gebrauche für Röntgenzwecke“ ein Präparat, welches, wie uns viele Dutzende von Nachprüfungen ergaben, frei ist von löslichen Baryumverbindungen. Untersuchungen, welche wir mit Baryumsulfat aus Bonner Apotheken anstellten, ergaben in 40% lösliche Verbindungen. Es ist daher dringend zu wünschen, daß fortan von den Apotheken unter der Bezeichnung „chemisch reines Baryumsulfat für innerlichen Gebrauch“ nur solches aus zuverlässigen Fabriken abgegeben wird; am besten wäre es, wenn das chemisch reine Baryumsulfat Aufnahme in das Deutsche Arzneibuch fände.

Ist man irgendwie zweifelhaft, so prüfe man das bezogene Baryumsulfat mit den einfachen, oben verzeichneten Proben.

Günther und Krause probierten an der Bonner medizinischen Poliklinik die praktische Brauchbarkeit des Baryumsulfates zu röntgenologischen Zwecken aus. Die Versuche am Menschen wurden mit der größten Vorsicht begonnen, es wurden kleine Dosen von 1—2 g an

Digitized by Google

Gesunde und Kranke verabreicht; als sie ohne Schaden vertragen wurden, gaben wir größere Dosen von 5, 10, 20, 50, 100, 150 g.

Zu Magenuntersuchungen erwies sich uns die von Günther konstruierte Baryumsulfatsuppe in folgender Mischung als sehr brauchbar:

Baryumsulfat	150,00
Mondamin	15,00
Zucker	15,00
Kakao	20,00

Diese Mahlzeit ist nach vorherigem Anrühren mit etwas Wasser und kurzem Aufkochen in 500 ccm Wasser in zehn Minuten fertigzustellen. Ihr Gewicht beträgt 700 g, das Volumen ungefähr 650 ccm. Zu einer Wismutmahlzeit von derselben Zusammensetzung, demselben Volumen und derselben Absorptionskraft für Röntgenstrahlen würden 75 g Wismutkarbonat genügen.

Auch andere Zubereitungen führen zum Ziele; wir gaben wiederholt Baryumsulfat mit Kartoffelbrei, mit Milchreis, mit Milch, mit Semmel. Als Baryumsulfatsemmel wird das Mittel gern genommen, wir lassen das Baryumsulfat direkt zu dem Teige vom Bäcker zusetzen. G. Schwarz (Wien) empfiehlt eine Baryumsulfat-Marmelade.

Günther empfahl auf Grund von 50 Versuchen das chemisch reine Baryumsulfat zu röntgenologischen Zwecken. Wir haben seitdem in der Bonner medizinischen Universitätspoliklinik das Baryumsulfat in mehr als 1000 Einzeluntersuchungen, als Suppe, Aufschwemmung in Wasser und Milch, als Baryumsemmel, Baryummarmelade, Baryummixtur (mit Alkohol zusammen) gegeben; wir haben danach nie schädigende Wirkungen gesehen; einige Patienten klagten danach, besonders nach Einnahmé der 500 g schweren Suppe, über Druckgefühl, Gefühl der Schwere, manchmal auch nervöse Personen über Brechreiz; zum Erbrechen ist es bei uns nicht gekommen. Vergiftungen wurden nie beobachtet.

Schwarz hat an der I. Wiener medizinischen Klinik (von Noorden) das Baryumsulfat seit fast zwei Jahren regelmäßig gegeben, ebenso Groedel (Frankfurt a. M.) im Hospital zum heiligen Geist; auch Bensaude und Ronneaux (Paris), Gräßner (Köln), Dinkler (Aachen), Haudek (Wien), Jaugeas (Paris), Forssell (Stockholm) berichten Günstiges; ebenso Haenisch (Hamburg), Lorey (Hamburg), Hoffmann (Leipzig) u. a. Wie unsere Rundfrage ergab, wird Baryumsulfat in einer sehr großen Anzahl von deutschen und ausländischen Röntgenlaboratorien mit Erfolg gebraucht, in mehr als 20000 Fällen ist es ohne jede Schädigung genommen worden. In allen großen Betrieben, wie in Krankenhäusern, Polikliniken, empfiehlt es sich schon durch seinen geringen Preis: chemisch reines Baryumsulfat kostet bei Merck 2,20 Mark das Kilo, während das Kilo Wismut 22—24 Mark, das Kilo Zirkonoxyd, welches in der neueren Zeit sehr erheblich billiger geworden ist, in Kilopackung immerhin noch 6 Mark pro Kilo kostet.

Das unter dem Namen Baradiol (Bachem) in den Handel gebrachte Präparat, welches reines Baryumsulfat ist, halten wir deshalb für überflüssig, weil durch die Einzelpackung der Preis seitens der betreffenden Apotheke unverhältnismäßig in die Höhe geschraubt ist: 50 g Packung Baradiol kosten 60 Pfennige, 150 g gar 1 Mark. Auch der Name Skiobaryt, welchen Schwarz vorschlug, würde sich nur dann empfehlen, wenn dadurch nicht unnötigerweise der Preis erhöht wird. Jeder Röntgenologe, welcher weiß, worauf es ankommt, wird auch ohne solche Namen sich in den Besitz eines einwandfreien Baryumsulfates setzen können.

Wenn Faulhaber (Würzburg) berichtet, daß er nach Eingabe mehrstündige Übelkeit vielfach beobachtet habe, liegt für uns, die wir derartiges ebenso wie andere Röntgenologen nicht festgestellt haben, der Gedanke nahe, daß ihm kein einwandfreies Präparat zur Verfügung stand[1]).

[1]) Faulhaber berichtete vor kurzem, daß er, seit er ein reines Präparat verwendet, keine unangenehmen Wirkungen mehr gesehen habe; er braucht es jetzt fast ausschließlich.

Digitized by Google

In der Literatur sind mehrere unliebsame Verwechslungen des Baryumsulfates mit anderen Baryumpräparaten vorgekommen, welche aber mit dem Wert oder Unwert des Baryumsulfates als Kontrastmittel für Röntgenzwecke nichts zu tun haben.

In X. wurde durch Versehen der Apothekenschwester und des Assistenten an Stelle von Baryum sulfuricum Baryum sulfuratum bestellt. Als dann Baryumsulfat verlangt wurde, nahm die Schwester das Baryum sulfuratum, welches tödlich wirkte.

In Prag wurde ein Präparat gegeben, welches aus $^3/_5$ Baryumkarbonat und $^2/_5$ in HCl unlöslicher Barytlösung bestand. Dieses Präparat erhielten gleichzeitig zwei Damen; nach 8—10 Stunden traten heftiges Erbrechen, ziehende Schmerzen im Magen und Leib, Kopfschmerzen, später auch Brustbeklemmungen auf. Zwei Stunden nachher bestand nach Mitteilung von Herrn Prof. Walko das Bild einer multiplen Nervenlähmung, die oberen und unteren Extremitäten, ebenso die Gesichts-, Hals- und Nackenmuskulatur waren fast vollständig gelähmt, der Kopf hing vorn herunter und konnte von der Kranken nicht mehr gehoben werden; auch die Zungen- und Schlingmuskulatur waren partiell gelähmt, während Augenmuskellähmungen fehlten; die Pupillen reagierten träge. Der Puls war arythmisch, betrug 90—100 in der Minute. Im Urin waren keine abnormen Bestandteile. Die Frau ging ca. 10 Stunden nachher trotz aller Gegenmittel zugrunde.

Die zweite Patientin hatte gleich nach der Verabreichung den größten Teil des eingenommenen Präparates erbrochen, so daß die Vergiftungserscheinungen in geringerem Maße auftraten, aber auch bei ihr entwickelte sich das Bild der peripheren Nervenlähmung mit sensiblen Reizerscheinungen, Unregelmäßigkeit und Schwäche der Herztätigkeit; die Kranke genaß nach 14 Tagen (briefliche Mitteilung von Herrn Prof. Walko in Prag). Andere Fälle sind uns nicht bekannt geworden.

Wir können uns bei dieser Verwechslung der Präparate nur der Warnung von Dr. Paul Großer, Frankfurt a. M. (Münchner medizinische Wochenschrift 1912, S. 1416, Nr. 25) anschließen, daß mehr Vorsicht bei der Aushändigung, und wir fügen hinzu, auch bei der Verschreibung von Arzneimitteln geboten ist. Großer sagt mit Recht, daß dieser Warnungsruf nicht nur den Apothekern, sondern auch den chemischen Fabriken gelte, da ihm von einer unserer allerersten Fabriken vor einiger Zeit als „garantiert analysenreines" Präparat statt Kalziumchlorid Kaliumchlorid übersandt worden war.

Wir halten auf Grund unserer eigenen Erfahrungen und derjenigen anderer zuverlässiger Beobachter das chemisch reine Baryumsulfat für Röntgenzwecke für sehr geeignet und empfehlen es als zur Zeit billigstes Kontrastmittel, da es völlig geschmacklos ist und in präzipitiertem Zustande ein außerordentlich feines Korn hat, so daß es lieber als andere Mittel, z. B. auch das Zirkonoxyd, genommen wird. Bei chronischen Darmprozessen beobachteten wir gar nicht selten eine gute therapeutische Wirkung insofern, als schleimige Stühle danach sehr beträchtlich besser wurden.

K. F. Hoffmann in Koblenz empfiehlt Baryumsulfat (Monatshefte für praktische Dermatologie, 53. Band, 1911) auch als Ersatz für Wismut in der Röntgentherapie zur Bedeckung der Augenbrauen und des Schnurrbartes, sowie zur Umrandung kleiner Gebiete; es hätte in 5 mm dicker Schicht ebenso wie der Wismutbrei die Sabouraud-Noiré-Tabletten nach 23 Minuten noch ungeändert gelassen.

Literaturübersicht.

Albers-Schönberg, Die Untersuchung des Magens und Darms mit der Wismutmethode. Med. Klinik, 1908, 45.

Alexander, Über Wismutvergiftungen und einen ungiftigen Ersatz des Wismuts für Röntgenaufnahmen. Deutsche med. Wochenschr., 1909, 20.

Auboury, Zentralblatt für die gesamte Therapie, 1911, März.

Digitized by Google

Bachem und Günther, Baryumsulfat als schattenbildendes Kontrastmittel bei Röntgenuntersuchungen. Zeitschr. f. Röntgenkunde, Bd. XII.
Bardachzi, Münch. med. Wochenschr., 1911, 12.
Beck, Der diagnostische Wert und die therapeutische Wirkung der Wismutpaste bei chronischen Eiterungen. Münch. med. Wochenschr., 1910, 33.
Behrend, Medical News, 1903, Vol. 83, 25.
Bensaude, Intoxication grave par le sous-nitrate de Bismuth chez une femme atteinte de sténose intestinale. Soc. méd. de hôp., 22. Januar 1909, Sem. méd. 1909.
Bloch, Belastungsproben des Magens. Berl. klin. Wochenschr., 1910, 16.
Bräuning, Untersuchungen über die Beziehungen zwischen dem Tonus, der Salzsäureproduktion und der Lage des tiefsten Punktes des Magens. Münch. med. Wochenschr., 1910, 14.
Brunton, Handbuch der allgemeinen Pharmakologie und Therapie, übersetzt von Dr. Joseph Zechmeister, Leipzig 1893.
Cohn, Zur Untersuchung des Magens mit Wismutkapseln. Berl. klin. Wochenschr., 1910, 39.
Cohnheim, Otto, Die Physiologie der Verdauung und Ernährung. Berlin, 1908.
Cohnheim, Krankheiten des Verdauungskanals. Berlin 1905.
Eggenberger, Wismutvergiftung durch Injektionsbehandlung nach Beck. Zentralblatt für Chirurgie, 1908, 51.
Enriquez, Ptose et Dilatation atonique de l'estomac. La presse médicale, 1908, 4.
Eulenburg, Realenzyklopädie der gesamten Heilkunde. Berlin 1901, Bd. 26.
Eulenburg, Kolle und Weintraud, Lehrbuch der klinischen Untersuchungsmethoden. Berlin 1905.
Faulhaber, Die Röntgenuntersuchung des Magens. Archiv für physikal. Medizin und mediz. Technik, 1908, Bd. 3.
Freund, Eine für Röntgenstrahlen undurchlässige, biegsame Sonde. Münch. med. Wochenschr., 1906, 1.
Goldammer, Die röntgenologische Diagnostik der Erkrankungen des Magendarmkanals. Fortschritte a. d. Gebiete d. Röntgenstrahlen 1907, Ergänzungsband 15.
Groedel, Verwendung der Röntgenstrahlen zur Diagnose der Magenkrankheiten und zum Studium der Morphologie und Physiologie des Magens. Münch. med. Wochenschr., 1907, 22.
Groedel, Zur Topographie des normalen Magens. Deutsch. Archiv f. klin. Medizin, 1907, 90. Bd.
Groedel, Atlas und Grundriß der Röntgendiagnostik in der inneren Medizin. Lehmanns med. Atlanten, Bd. 7, München 1909.
Groedel, Über die Zulässigkeit der Verabreichung großer Wismutdosen. Wiener klin. Rundschau, 1908, 17.
Groß, Eine neue Magensonde für Röntgenzwecke. Münch. med. Wochenschr., 1907, 23.
Grunmach, Über das neue Zer-Thorium-Präparat zur Röntgendiagnostik und Therapie bei Magen- und Darmleiden. Internationale Beiträge zur Pathologie und Therapie der Ernährungsstörungen, Bd. 3, Heft 2.
Günther und Bachem, Baryumsulfat als schattenbildendes Kontrastmittel bei Röntgenuntersuchungen. Zeitschr. f. Röntgenkunde, Bd. 12, 1910.
Haenisch, Bericht über den 4. internationalen Kongreß für medizinische Elektrologie und Röntgenologie. Amsterdam, Sept. 1908, Zeitschr. f. med. Elektrologie u. Röntgenkunde, 1908, Bd. 10, Heft 11.
Hildebrand, Über die Methode, durch Einbringen von schattengebenden Flüssigkeiten Hohlorgane des Körpers im Röntgenogramm sichtbar zu machen. Fortschritte a. d. Gebiete d. Röntgenstrahlen, 1907, Bd. 11.
Hildebrand, Die Untersuchung von Verengerungen der Speiseröhre mittelst Röntgenstrahlen. Archiv f. physik. Medizin u. med. Technik, Bd. 2, 1907.
Hoffmann, F. A., Magenbeobachtung mit den Röntgenstrahlen und die chronische idiopathische Magenblase. Münch. med. Wochenschr., 1905, 17.
Hoffmann, Klaus, Röntgenologische Größenbestimmung des Magens. Fortschritte a. d. Gebiete d. Röntgenstrahlen, 16. Bd., 4.
Holzknecht und Brauner, Mitteilungen aus dem Laboratorium für radiologische Diagnostik und Therapie im k. k. allgemeinen Krankenhause in Wien, 1. Bd., Heft 1.
Hürter, Inauguraldissertation, Bonn, Dez. 1909 (aus d. Akademie für prakt. Medizin zu Köln).
v. Jaksch, Die Vergiftungen, 1. Bd. der speziellen Pathologie u. Therapie von Nothnagel, Wien, 1897.
Jollasse, Referat über Goldammer, Die röntgenologische Diagnostik der Erkrankungen des Magen-Darmkanals. Fortschr. a. d. Gebiete der Röntgenstrahlen, 12, 1.
Jollasse, Über den derzeitigen Stand der Röntgendiagnostik bei Magen-Darmkrankheiten. Münch. med. Wochenschr., 1907, 29.
Jollasse, Über den Wert des Röntgenverfahrens bei der Diagnose der Lageanomalien des Darms und der Behandlung der chronischen Obstipation. Abdruck aus der Zeitschrift für ärztliche Fortbildung, 1908.

Digitized by Google

Jollasse, Zur Motilitätsprüfung des Magens durch Röntgenstrahlen. Fortschritte a. d. Gebiete der Röntgenstrahlen, 11, 1.

Kästle, Bolus alba und Bismutum subnitr., eine für die röntgenologische Untersuchung des Magen-Darmkanals brauchbare Mischung. Fortschritte a. d. Gebiete d. Röntgenstrahlen, 11, 4.

Kästle, Die Thorerde, Thorium oxydatum anhydricum, in der Röntgenologie des menschlichen Magen-Darmkanals, ein Ergänzungsmittel und teilweiser Ersatz der Wismutpräparate. Münch. med. Wochenschr., 1908, 51.

Kästle, Die Wismutverbindungen und ihre Ersatzpräparate in der Röntgenologie des menschlichen Magen-Darmkanals. Münch. med. Wochenschr., 1909, 18.

Kästle, Kritische Bemerkungen über die durch erhöhte Strahlenabsorption Kontraste bildenden Mittel in der Röntgenologie. Fortschritte a. d. Gebiete d. Röntgenstrahlen, Bd. 15.

Kobert, Lehrbuch der Intoxikationen. 11. Aufl., 1906.

Krause, Paul, Empfehlung des Baryumsulfates als Kontrastmittel. Röntgenkongreß 1910, S. 98.

Krause, Paul, Lehrbuch der klinischen Diagnostik. 2. Aufl., 1913, Verlag von G. Fischer, Jena, Kapitel XV.

Krause, Paul, Über einige Fortschritte in der Röntgendiagnostik und Röntgentherapie innerer Krankheiten. Fortschritte der deutschen Klinik, herausgegeben von Klemperer, 2. Bd., 1910.

Krüger, Kolloidales Wolfram als Ersatz für Wismut bei Röntgenaufnahmen des Magen-Darmkanals. Münch. med. Wochenschr., 1912, 35.

Lesieur, Ch., Intoxikation par le sousnitrate de bismuth chez une malade atteinte de péritonite chronique. Soc. méd. de hôp., 12. März, 1908, Sem. méd. 1909.

Leven et Barret, Diagnostic radioscopique du cancer de l'estomac. Ref. in La presse méd., 1908, 5.

Leven et Barret, Radioskopie gastrique, technique spéciale et applications cliniques. La presse méd., 1905, 74.

Lewin, Die Nebenwirkungen der Arzneimittel.

Lewin, Über Wismutvergiftung und einen ungiftigen Ersatz des Wismuts für Röntgenaufnahmen. Münch. med. Wochenschr, 1909, 13.

Metzger, Zur Anwendung von Wismutsalzen in der Röntgenpraxis. Med. Klinik, 1911, 23.

Meyer und Gottlieb, Die experimentelle Pharmakologie als Grundlage der Arzneibehandlung, Berlin, 1910.

Nieden, Kohlensäureaufblähung des Magens zwecks Röntgenuntersuchung und ihre Gefahren. Deutsche med. Wochenschr., 1911, 33.

Penzoldt, Lehrbuch der klinischen Arzneibehandlung. 7. Aufl., 1908.

Penzoldt und Stintzing, Handbuch der Therapie innerer Krankheiten. 3. umgearbeitete Auflage, Jena 1903, 4. Bd.

Peters, Wismutvergiftungen in der Chirurgie. Inaugural-Dissertation, Bonn 1911.

Peyer, Das Baryumsulfat des Handels und seine Verwertbarkeit als schattenbildendes Mittel bei Röntgenuntersuchungen. Zeitschr. f. Röntgenkunde, 1912, Bd. 14, S. 41.

Pfahler, Physiologic and clinical Observations on the alimentary canal by Means of the Roentgen Rays, 1907.

Pfahler, Physiologische und klinische Untersuchungen des Verdauungstraktus mittelst der Röntgenstrahlen. Vortrag, gehalten am 5. Juni in der amerikanischen medizinischen Gesellschaft. Nach La presse méd., 1907, 57.

Pfahler, The Roentgen Rays as an aid in the Diagnosis of Carcinoma of the Stomach, 1909, Philadelphia.

Pick, Behandlung des chronischen Magenkatarrhs mit großen Wismutdosen. Berliner klin. Wochenschr., 1893, 31.

Polyphos, Elektrizitätsgesellschaft. Sonderabdruck aus dem Röntgentaschenbuch, Bd. 3.

Reich, Über Vergiftung durch Becksche Wismutbehandlung. Beiträge z. klinischen Chirurgie, 1909, Bd. 65, Heft 1.

Riedels Berichte. Mentor 1912.

Rieder, Beiträge zur Topographie des Magen-Darmkanals am lebenden Menschen nebst Untersuchungen über den zeitlichen Ablauf der Verdauung. Fortschr. a. d. Gebiete d. Röntgenstr., Bd. 8.

Rieder, Röntgenuntersuchung des Magens und Darms. Münch. med. Wochenschr., 1906, 3.

Rieder, Zum röntgenologischen Nachweis von Darmstrikturen. Fortschritte a. d. Gebiete d. Röntgenstrahlen, Bd. 10.

Rosenberg, Über Darmsondierung. Deutsche med. Wochenschr., 1905, 13.

Rosenfeld, Die Röntgenuntersuchung des Magens. Deutsche med. Presse, 1905, 8.

Schlesinger, Zur Diagnostik der sekretorischen Funktion des Magens mittelst Röntgenstrahlen. Deutsche med. Wochenschr., 1910, 10.

Digitized by Google

Schlesinger, Zur Motilitätsprüfung des Magens mittelst Röntgenstrahlen. Berliner klin. Wochenschr., 1910, 7.
Schumm und Lorey, Beitrag zur Frage der Giftwirkung von Bismutum subnitr. und anderen in der Röntgendiagnostik angewandten Wismutpräparaten. Fortschritte a. d. Gebiete d. Röntgenstr., Bd. 15, 3.
Schürmayer, Beiträge zur röntgenologischen Diagnose der Erkrankungen des Verdauungstraktus. Medizinische Klinik, 1909, 26.
Schürmayer, Pathologische Fixation, bzw. Lageveränderung, bei Abdominalorganen und die röntgenologische Diagnosestellung. Fortschritte a. d. Gebiete d. Röntgenstr., 1910, Bd. 15, 6.
Stiller, Kritische Glossen eines Klinikers zur Radiologie des Magens. Berlin 1910. Verlag von S. Karger.
Taege, Eisen als Ersatz des Wismuts für Röntgenaufnahmen. Münch. med. Wochenschr., 1909, 15.
Taege, Eisen als Ersatz des Wismuts bei Röntgenaufnahmen. Nachtrag zur Mitteilung in Heft 15 der Münch. medizinischen Wochenschrift. Münch. med. Wochenschr., 1909, 23.
Verhandlungen und Berichte des 1. Kongresses der Deutschen Röntgengesellschaft. Bd. 1, 1905.
Verhandlungen und Berichte des 3. Kongresses der Deutschen Röntgengesellschaft. Bd. 3, 1907.
Verhandlungen und Berichte des 5. Kongresses der Deutschen Röntgengesellschaft. Bd. 5, 1909.
Verhandlungen und Berichte des 6. Kongresses der Deutschen Röntgengesellschaft. Bd. 6, 1910.
Vierordt, Diagnostik der inneren Krankheiten. Leipzig, 1901.
Windrath, Über Wismutintoxikation nebst Mitteilung eines tödlich verlaufenden Falles nach Applikation einer Wismutsalbe. Med. Klinik, 1910, 19.
Zabel, Zur Kasuistik und Symptomatologie der Vergiftungen mit Bismutum subnitr. Deutsche med. Wochenschr., 1909, 5.

Versuch der Röntgentherapie bei Ulcus ventriculi.

Von

Dr. **Eugen Kodon** (Brünn).

Die folgenden Zeilen haben den Zweck, eine überraschende Wirkung der Röntgenbestrahlung bei einer Affektion zur Nachprüfung und Diskussion zu stellen, welche nach den bisherigen Erfahrungen mit der therapeutischen Wirksamkeit der Röntgenstrahlen an die Heranziehung dieses Agens kaum denken ließ. Ich selbst bin auf dem Wege einer Hilfshypothese zu diesem Versuch gedrängt worden, über die ich mehrfach berichtet habe[1]). Die Erörterung der Zusammenhänge derselben mit den hier zu erörternden therapeutischen Wirkungen werde ich an einen anderen Ort verlegen. Hier seien nur die therapeutischen Effekte und die angewandte Technik an der Hand einiger Krankengeschichten wiedergegeben.

Ohne Spitalsmaterial arbeitend konnte ich nur wenige geeignete auch radiologisch einigermaßen gesicherte Fälle verwenden. Von 18 seit 5 Jahren behandelten Fällen berichte ich hier ausführlich nur über 4 Fälle, obwohl die anderen meist ebenso günstig verliefen, weil es sehr schwierig ist, auch bei subjektiv sicherer Ulkusdiagnose ohne Autopsie die objektiven genügenden Grundlagen zu erhalten.

1. M. T.

Frau, 24 Jahre alt, Vater und Mutter gesund, Bruder nervenleidend, eine Schwester an Tuberkulose gestorben, drei andere Geschwister leben und sind gesund. Mit 14 Jahren Menses, welche nach zweijährigem Bestande aufhören, worauf sich eine schwere Chlorose entwickelte. Seit dieser Zeit bestehen zeitweilige Magenbeschwerden, welche bisher nicht weichen. Der Appetit ist nicht gestört, doch tritt ca. eine halbe Stunde nach dem Essen Brennen im Epigastrium auf und strahlt hart unter dem linken Rippenbogen gegen die Brust zu aus. Saures Aufstoßen. Blut soll nie erbrochen worden sein. Mit 22 Jahren heiratet Patientin und wurde nach zehn Monaten von einem Knaben mit Wasserkopf und kongenitalem Vitium cordis ent-

[1]) Kodon, Ein Erklärungsversuch der Entstehung des Ulcus ventriculi, Wiener med. Wochenschr. 34/35, 1910.

Digitized by Google

bunden. Das Kind starb nach vier Monaten. Das Magenleiden der Frau steigerte sich in letzter Zeit, es traten unerträgliche Schmerzen nach jeder Mahlzeit auf, auch die Nachtruhe war durch die Magenbeschwerden gestört. Sie hat in letzter Zeit, wie sie sagt, fast gar nichts mehr zu sich genommen, leidet aber an fortwährendem Durst und ängstlichem Hungergefühl. Dabei sind außerordentlich starke Kreuzschmerzen und profuse Menses. Da der Zustand auf ein schweres nervöses Leiden bezogen wird, die entsprechende Behandlung aber gar keine Erleichterung bringt, entschließt sich die Patientin zur Röntgenuntersuchung.

Befund: Im linken Hypochondrium ist eine keulenförmige Silhouette, die senkrecht vom Zwerchfell hinabzieht und sich mit ihrem konvexen kauden Ende bis handbreit über der Nabelhorizontale befindet. Dort Druckschmerzhaftigkeit nachweisbar. Nach ungefähr einer halben Stunde zeigt sich ein schattengebender, dünner Fortsatz, der mit einer halbmondförmigen Sichel in Verbindung steht, welche handbreit unter der Nabellinie wellenförmige Bewegungen zeigt. Es besteht also ein Sanduhrmagen. Nach sechs Stunden ist ungefähr ein Drittel der gesamten schattengebenden Mahlzeit als Rest unten sichtbar. Am Pylorus keine Druckschmerzhaftigkeit, aber noch immer in der Höhe der vor sechs Stunden gesehenen Abschnürung. Druckschmerzhaftigkeit auch über dem Nabel und unter dem Brustbein. Dickdarm noch nicht gefüllt. Es wird die Diagnose Pylorospasmus ex ulcere gestellt und Patientin dem Operateur überwiesen. Da dieselbe eine Operation verweigert, wird ihr von mir aus Überlegungen und Erfahrungen, welche später erörtert werden sollen, eine Bestrahlungskur vorgeschlagen, welche auch am sechsten Tage nach der Untersuchung ausgeführt wird. Am gleichen Abend fühlt sich Patientin sehr erleichtert. Die Kreuzschmerzen haben nachgelassen, Hunger ist aufgetreten. Patientin nimmt ihre Mahlzeit (Grießbrei und Milch) ein. Die Schmerzen stellen sich nachts nicht mehr ein, wohl besteht aber noch Völlegefühl und Aufstoßen, welche am fünften Tage nach der Bestrahlung ebenfalls verschwindet. Patientin kann alles genießen, sie ißt Kraut, Knödel und Schweinebraten, Butterbrot und Milch, Rindfleisch usw. Fünf Wochen nach der Bestrahlung neuerliche Röntgenuntersuchung des Magens. Keine Motilitätsstörung mehr. Patientin sieht wohlgenährt aus, hat sechs Kilo zugenommen. Nach $1^3/_4$ Jahren kommt Patientin wegen neuerlicher Magenschmerzen wieder, die bereits ein Monat lang bestehen sollen. Die radiologische Magenmotilität ist völlig normal. Gravidität im vierten Monat. Entbindung von einem normalen Knaben. Dann keine Magen- und Darmstörungen, die vorher seit zehn Jahren bestanden hatten. Der Stuhl, der bis zur Zeit der Röntgentherapie stets angehalten war, hat sich völlig geregelt, so daß Abführmittel auch während der Gravidität nicht genommen wurden.

2. E. Z.

39jähriges Fräulein, Mutter lebt und ist gesund, Vater starb an einem Herzleiden, von zehn Geschwistern starb ein Bruder durch Suizid, eine Schwester im Wochenbett, eine andere Schwester nach einer Geschwulstoperation. Mit 15 Jahren Menses, welche immer schwach waren und niemals zessierten. In der Jugend häufig Halsentzündungen. Patientin ist seit 20 Jahren magenleidend. Die Magenbeschwerden traten immer im Anschluß an das Essen auf und waren von brennendem und schneidendem Charakter. Ausstrahlung in die Lebergegend und in den Unterleib, niemals Sättigungsgefühl, wenig Hunger, Nachtruhe meist gestört. Die letzte Schmerzperiode dauerte schon ungefähr sechs Wochen. Während dieser Zeit ziemlich häufig Herzklopfen mit Beklemmung. Im Anschluß an den Versuch einer Mastkur bedeutende Verschlechterung aller Symptome. Außerdem Auftreten von Schwindel und Durchfall. Dabei soll Blut im Stuhl nachgewiesen worden sein. Beim Heben eines schweren Gegenstandes fühlt Patientin ein eigentümlich salziges Gefühl im Mund und Brennen in der Herzgrube.

Status präsenz: Mäßig anämische Person von infantilem Habitus, mit einer Oberkieferbildung, wie sie bei adenoiden Vegetationen im Nasenrachenraum beobachtet wird, mit spitzem Unterkiefer, mäßig vergrößerter Schilddrüse und leichtem Exophthalmus.

Digitized by Google

Radiologischer Befund: Thorax normal, Magen: Spastischer Sanduhrmagen mit Druckpunkt im Bereich des Spasmus und unter dem Processus xiphoideus. Die große Kurvatur handbreit über der Symphyse, Pylorus schmerzhaft. Motilität zeigt sich nach sechs Stunden als insuffizient, ungefähr die Hälfte der Ingesta befindet sich noch im Magen. Am achten Tage nach der Untersuchung Röntgenbestrahlung. Bereits am nächsten Tag wesentliche Erleichterung aller Beschwerden. Allmähliche Steigerung der Ernährung, doch ist noch nach sechs Wochen der Druckpunkt unter dem Processus xyph. nachweisbar und auch das salzige und brennende Gefühl beim Heben eines schweren Gegenstandes noch vorhanden. Nach 14 Tagen neuerliche Bestrahlung dieser Partie, nach 8 Tagen die Schmerzen verschwunden. $1^1/_2$ Jahr später sieht Patientin wohlgenährt aus, hat 15 Kilo zugenommen, ist ohne Magenbeschwerden bei gemischter Diät.

3. G. P.

29jähriger Mann, Mutter starb an Tuberkulose zwei Jahre nach seiner Geburt, Vater lebt und ist gesund, eine Schwester, 31 Jahre alt, soll an Krämpfen leiden. Patient machte beim Militär im letzten Jahre seines Dienstes einen Gelenksrheumatismus durch, welcher zu gewissen Jahreszeiten sich immer wieder meldet. Seit drei Jahren stellt sich im Anschluß an einen Diätfehler immer heftigeres und heftigeres Magendrücken ein, welches mehrere Male auf der Höhe der Schmerzhaftigkeit zu Blutbrechen geführt hat, worauf die Schmerzen nachließen. Doch wollen die Schmerzen auf keine Behandlung hin vollkommen weichen. Obwohl Appetit vorhanden ist, ruft jede Nahrungsaufnahme nach einer halben Stunde Sodbrennen, welches vom Magen bis in den Mund reicht, hervor, und über dem Nabel stellen sich Schmerzen brennender Natur ein. Dann tritt auch oft Schluchzen, sowie Herzklopfen und Atemnot ein. Die Atemnot steigert sich manchmal bis zum asthmatischen Anfall. Stuhlverstopfung, welche oft 6—8 Tage anhält. Nachdem sich das Leiden in den letzten vier Wochen ununterbrochen steigert, Patient beinahe keine Nahrung zu sich nehmen kann, wird eine radiologische Magenuntersuchung beschlossen. Status präs.: Untersetzter, kräftig gebauter Mann, von dunkler Hautfarbe, mit gutem Gebiß, etwas schlaffen Tonsillen, Hals, Thorax, normal. Die Gelenke sind etwas zart.

Durchleuchtung: Große Lunge mit sehr durchlässigem Parenchym. Herzschattengröße normal. Magen: Sackförmig, große Kurvatur in Nabelhöhe, durchschnürende Peristaltik, Druckpunkt am Pylorus und unter dem Proc. xyph. Nach sechs Stunden ist ungefähr die Hälfte des Breies in einer halbmondförmigen Silhouette, deren konvexer Rand zwei Querfinger unter dem Nabel keine Peristaltik zeigt und deutlich nach rechts hin verzogen ist. Aufstoßen und Beklemmungsgefühl auf Druck auf den Pylorus. Schmerzhaftigkeit auf Druck in der Ileocoekalgegend. Diagnose: Pylorospasmus ex ulcere oder Ulkusstenose des Pylorus. Bestrahlung behebt innerhalb fünf Tagen alle Beschwerden. Nach 14 Tagen ist der Pylorus auf Druck noch etwas empfindlich. Die Stagnation ist eben noch vorhanden, aber das Restquantum ist minimal, so daß die Möglichkeit einer Pylorusstenose fallen gelassen werden konnte. Das ganze Colon ascendenz gefüllt, die Ileocoekalgegend ohne Schmerzen. Drei Wochen später ist auch der Pylorus schmerzlos. Asthmatische Beschwerden bestehen wohl auch jetzt noch, aber nicht mehr von der Heftigkeit, wie ehemals. Die Stuhlverstopfung ist unmittelbar nach der Bestrahlung vollständig gewichen. Patient ist seit zwei Jahren mit Ausnahme seiner Atembeschwerden völlig beschwerdefrei.

4. A. M.

36jähriger Mann, seit 12 Jahren magenleidend. Hat Vater und Mutter in jungen Jahren verloren. Er war immer gesund, mit 20 Jahren erkrankte er an einer Mittelohrentzündung, daher stamme seine Schwerhörigkeit. Etwas später begann sein Magenleiden, das ihn seit dieser Zeit ununterbrochen quält und in heftigem Aufstoßen, Sodbrennen, krampfartigem Pressen, bohrenden Schmerzen im Kreuz besteht. Da man es als ein nervöses Leiden auffaßte, riet man ihm zu heiraten, und in der Tat fühlte er sich in der ersten Zeit der Ehe wohler,

Digitized by Google

ohne daß die Schmerzen ganz aufhörten. Karzinomangst veranlaßt ihn, die radiologische Untersuchung zu wünschen.

Status präs.: Mager, groß, muskulös (Landwirt), zeigt äußerlich keine Abnormitäten. Die Trommelfelle beiderseits intakt, beiderseits Schwerhörigkeit. Es soll nie Eiter aus den Ohren geflossen sein. Zerklüftete Tonsillen in atrophischem Stadium, gute Zähne.

Die Durchleuchtung des Thorax zeigt auf der rechten Seite eine obsolete Pleuritis. Patient erinnert sich, daß er bei dem Ohrenstechen auch Seitenstechen hatte. Die Magensilhouette zeigt einen ptotischen, handbreit unter dem Nabel mit der großen Kurvatur stehenden, im Querdurchmesser verbreiterten Sack. In der Pylorusgegend ein länglicher, walzenförmiger, ganseigroßer, elastischer Tumor, der sehr druckschmerzhaft, mit der Respiration verschieblich ist. Deutlicher Magenrest noch nach 24 Stunden. Querkolon ptotisch, Blinddarmgegend unempfindlich, Coecum stark luftgefüllt. Diagnose: Pylorusstenose oder Pylorospasmus, Tumor ex ulcere. Bestrahlung. Die Beschwerden schmerzhafter Natur sind den nächsten Tag vollständig gewichen, auch die Stuhlverstopfung hat sich wesentlich gebessert. Der früher schmerzhafte Pylorus ist noch etwas empfindlich. Der daselbst tastbar gewesene Tumor ist kaum noch fühlbar. Ein Drittel der schattengebenden Ingesta nach sechs Stunden noch vorhanden. Nach drei Monaten ist Patient im Aussehen wesentlich gebessert. Das Aufstoßen tritt nur zeitweise auf, der Pylorustumor ist nicht mehr tastbar, auch der Sechsstundenrest verschwunden, die große Kurvatur noch immer handbreit unter dem Nabel und die Verbreiterung noch bestehend.

Ich enthalte mich hier aller Vermutungen über den Mechanismus der Wirkung, über die Frage, ob das Ulkus oder sein konstitutioneller Boden beeinflußt wird und könnte selbst in der Annahme, daß Fall 1 oder 2 bloß eine sogenannte Hyperazidität mit Pylorospasmus und heftigen Schmerz gewesen sei, keine Abschwächung der Empfehlung erblicken, den Gegenstand mit geeigneterem Material und vollständigerem diagnostischen Hilfsmitteln einer eingehenden Nachprüfung zu unterziehen.

Die Technik der Bestrahlung an einem „Ulkus"kranken mußte natürlicherweise im Laufe der fünf Jahre eine gewisse Wandlung durchmachen. Seit ungefähr drei Jahren übe ich die Bestrahlung folgendermaßen: Der Kompressionsblendentubus einer 30 cm hohen Robinsohnschen Faszikelblende wird in das Abdomen an vier Stellen leise hineingepreßt, und zwar im rechten und linken Epi- und Mesogastrium und über der Ileocoekalgegend und dem S romanum.

Der Hauptstrahl des Röntgenlichtes habe ich gegen die Medianebene gerichtet. Je nach dem Ernährungszustand des Kranken habe ich dann zwischen 2 und 4 Einheiten der Holzknechtschen Skala zum Sabouraud, also ganz mäßig starke Bestrahlungen appliziert. Die Härte der Röhre habe ich allerdings nie unter 6 Grad der Benoistskala gehen lassen. Lederfilter. Von Aluminium wäre 1 mm zu verwenden. Am besten bestrahlt man, glaube ich, am nüchternen Patienten, Frauen habe ich nicht vor und während der Menses bestrahlt. Nach der Bestrahlung habe ich Kalcium chloratum in Milch oder Wasser gelöst verordnet.

Herrn Dozent Dr. G. Holzknecht, meinem ehemaligen Lehrer, danke ich bestens für die Durchsicht der Arbeit.

Digitized by Google

Aus dem Institut von Dr. M. Immelmann, Berlin.

Über das Luftkühlrohr „Stabil".

Von

Dr. med. **J. Schütze**, Berlin[1]).

Die Bestrebungen, die Leistungsfähigkeit und Lebensdauer der Röntgenröhren zu erhöhen, gipfeln bekanntlich letzten Endes darin, die Antikathode so auszugestalten, daß die auf ihr während des Betriebes erzeugten Wärmemengen so schnell wie möglich beseitigt und unschädlich gemacht werden. Bei den metallreichen Röhren hat man dies dadurch zu erreichen gesucht, daß man durch geeignete Vorrichtungen die Wärme unter Verwendung gut leitender Metalle, wie Kupfer, von der Platinplatte wegführte und sie außerhalb des Vakuums fortstrahlen ließ. Diese Methode der Antikathodenkühlung erzeugte also während länger dauernder Beanspruchungen der Röhre einen ständigen Wärmefluß zwischen der Antikathodenplatte und dem meist außerhalb der Röhre liegenden gekühlten Ende des aus gut leitendem Material bestehenden Verbindungsstückes zwischen diesen beiden Punkten. Das Vorhandensein resp. Verbleiben nennenswerter Wärmemengen innerhalb des Vakuums der Röhre zeitigt bekanntlich als unabwendbare Folge das ungemein störende Herabgehen des Härtegrades während der Belastungsdauer. Nun liegt aber bei der eben geschilderten Art der Kühlung der ganze Weg, den die Wärme während des Kühlvorganges zu durchfließen hat, noch innerhalb des Vakuums, was einleuchtenderweise nicht ohne Einfluß auf die Konstanz des Vakuums bleiben kann. Wie diesbezügliche im Laboratorium der Röntgenröhrenfabrik „Radiologie"-Berlin angestellte Untersuchungen zeigten, ist nun in der Tat dieser Tatsache ein ganz wesentlicher Einfluß auf die Konstanz der Röhrenhärte während der Belastungsdauer zuzuschreiben. Wie die Untersuchungen nämlich ergaben, teilt sich nicht nur solche Wärme, die auf der Antikathodenplatte isoliert festgehalten wird, dem Vakuum in schädlicher Weise mit, sondern während des ganzen Transportes der Wärme nach außen hin erfolgt ebenfalls eine starke Abstrahlung derselben ins Vakuum der Röhre hinein, und diese Abstrahlung verhindert ein Konstantbleiben der Röhrenhärte. Aus diesem Grunde war auch bei promptester Wegführung der Wärme vom Antikathodenspiegel bei diesem — an sich ausgezeichneten — Konstruktionsprinzip ein Konstantbleiben während langer Belastungsdauer nur sehr schwer zu erreichen. Schien also dieser Umstand der Verwendung des Prinzips der Metall- resp. Luftkühlung unüberbrückbare, da mit diesem Prinzip aufs engste verbundene Hindernisse in den Weg zu legen und zur Verwendung flüssiger Kühlmittel hinzudrängen, so war die Aufgabe doch verlockend genug, durch weiteren Ausbau des Luftkühlprinzips die an sich bekanntlich gute, aber doch mit mancherlei Nachteilen und Unbequemlichkeiten in der Handhabung verknüpfte Wasserkühlung zu vermeiden und trotzdem Leistungen zu erzielen, welche denjenigen bei Wasserkühlung gleichkamen oder sie gar übertrafen.

Diese Aufgabe, die unleugbaren Vorzüge der Luftkühlung mit denen der Wasserkühlung zu verknüpfen, ist nur auf Grund der oben erwähnten Untersuchungen von Herrn Dr. Fürstenau durch die Konstruktion des „Stabilrohres", welches nebenstehend abgebildet ist, gelöst worden. Das Hauptcharakteristikum des Stabilrohres ist eine eigenartig ausgestaltete Antikathode. Dieselbe besitzt nämlich als Träger ein Rohr aus einem praktisch unschmelzbaren Material, das eine ungemein niedrige Wärmeleitfähigkeit besitzt. Dadurch, daß die Antikathode fast auf ihre ganze Länge hin in dieses Rohr eingebaut ist, sind die beim Betriebe von der Antikathodenplatte abströmenden Wärmemengen so vollständig gegen das Vakuum isoliert, daß

[1]) Nach einem Vortrag, gehalten auf dem IX. Kongreß der Deutschen Röntgen-Gesellschaft 1913.

Digitized by Google

sie nicht in dasselbe überzutreten vermögen, sondern vielmehr in intensivster Weise nach außen hin fortgeleitet werden, wo sie an einen Strahlkörper, den man am äußersten Ende dieses Tubus erblickt, abgegeben und von diesem an die ihn umspülende kalte Außenluft durch Konvektion und Strahlung weitergegeben werden. Auf diese Weise hat das Stabilrohr eine so intensiv wirkende Antikathodenkühlung erhalten, daß beispielsweise ganz kurze Zeit nach dem Ausschalten der stark und lange belasteten Röhre die Kugel derselben vollkommen kalt ist, während man den Wärme-Abstrahlungsvorgang am Strahlkörper durch Annäherung der Hand aufs deutlichste beobachten kann. Die gleiche intensive Kühlwirkung macht sich naturgemäß während des Betriebes selbst, also während langdauernden Belastungen, wie bei längeren Zeitaufnahmen, Durchleuchtungen, Tiefenbestrahlungen usw. geltend, indem der Härtegrad der Röhre während der ganzen Belastungsdauer durchaus konstant bleibt.

Einige Daten aus dem umfangreichen Protokollmaterial des Dr. Immelmannschen Institutes mögen zur Illustration der Leistungsfähigkeit des „Stabilrohres" beitragen. Ich bemerke, daß wir die ersten waren, die Röhren nach diesem neuen Konstruktionsprinzip zunächst versuchsweise in Benutzung nahmen und daß Hand in Hand mit unseren Erfahrungen Herr

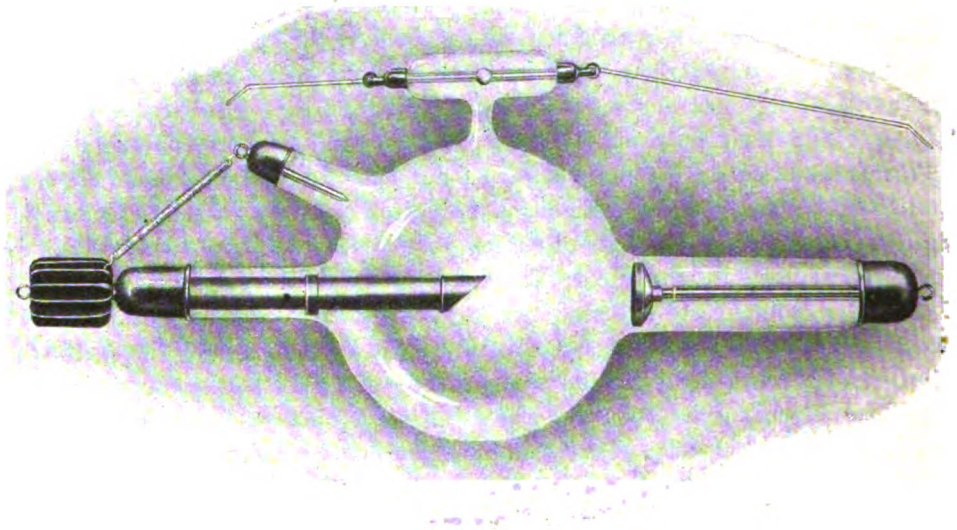

Dr. Fürstenau die Röhre weiter durchbildete bis zu ihrer definitiven Form, in der wir sie jetzt bereits seit 5 Monaten in ständiger, ununterbrochener, intensivster Benutzung haben. Als Beispiel dafür, wie intensiv die Benutzung in unserem Institut ist, möge Ihnen die Tatsache dienen, daß mit einer und derselben Stabilröhre z. B. im Laufe von $2^1/_2$ Stunden 11 schwierige Nieren-, Ureter- und Blasenaufnahmen in der Gesamtexpositionsdauer von 40 Minuten angefertigt wurden, wobei die Röhre am Schluß dieser ganzen Aufnahmenserie den gleichen Zustand in bezug auf Härte, Strahlungsintensität usw. aufwies, wie im Moment des ersten Einschaltens, und so wurde diese Röhre monatelang täglich in gleich angestrengter Weise benutzt, und sie arbeitet auch heute noch in derselben gleich unveränderlichen Weise. Unsere Erfahrungen beziehen sich jedoch nicht auf eine einzige Röhre, sondern wir besitzen seit der angegebenen Zeit 5 Röhren, und wir haben mit diesen 5 Röhren unseren ganzen umfangreichen Röntgenbetrieb seit dieser Zeit bestritten, und dem Anschein nach wird es in absehbarer Zeit auch nicht nötig werden, weitere Röhren zu beschaffen, da die benutzten Röhren sich auch heute noch in tadellosem Zustande präsentieren. Dieser geringe Bedarf an Röhren macht sich natürlich bei einem so großen Institut wie dem unserigen in angenehmster Weise fühlbar, da unser Röhrenetat durch die Anwendung des Stabilrohres nach den bisherigen Schätzungen sich etwa auf den dritten Teil des früheren reduzieren dürfte. Im ganzen haben wir mit den Röhren während

Digitized by Google

ihrer bisherigen Gebrauchsdauer etwa 1500 Aufnahmen hergestellt, wobei ich bemerke, daß wir alle Knochenaufnahmen, sowie Nieren, Blase, Ureter noch heute als Zeitaufnahmen machen mit einer Expositionsdauer von 1—4 Minuten. Es resultiert also eine relativ lange Expositionszeit, und um so bedeutungsvoller ist daher die Tatsache, daß auch nach dieser langen Inanspruchnahme die Röhren noch kaum Spuren des Gebrauches aufweisen. An die Güte der Aufnahmen stellt das Immelmannsche Institut die denkbar höchsten Ansprüche, so daß auch nach dieser Richtung hin die Qualität der Röhren einer scharfen Probe unterzogen wird; ich kann nun mitteilen, daß auch diese Proben zu unserer vollsten Zufriedenheit ausgefallen sind, und zwar sind wir mit der Güte der erhaltenen Bilder um so mehr zufrieden, je länger wir die Stabilröhren benutzen.

Einen weiteren Vorzug des Stabilrohres erblicke ich in seiner einfachen und präzisen Regulierbarkeit mit Hilfe der an ihr angebrachten Regenerierung nach dem Radiologiesystem. Dieses System erlaubt mir, den Härtegrad auf Bruchteile einer Waltereinheit genau auf die gewünschte Höhe einzustellen, was mir speziell bei den Aufnahmen von Niere, Ureter und Blase sehr wertvoll ist, da bei diesen, meiner Erfahrung nach, schon geringe Abweichungen vom Optimum des Härtegrades eine wesentliche Veränderung der Bildqualität mit sich bringen. Ich schätze daher die Möglichkeit sehr hoch, durch Einstellung der Regulierung auf den von mir empirisch bestimmten günstigsten Grad stets mit dem erwähnten Optimum des Härtegrades meine Aufnahmen ausführen zu können. Die feine Dosierbarkeit in der Härteeinstellung, welche mittels der Regulierung des Stabilrohres ausführbar ist, ist physikalisch darauf zurückzuführen, daß die Regulierung das von ihr produzierte Gas nicht stoßweise, sondern in langsamem kontinuierlichem Strom abgibt, so daß bei der Herabsetzung des Härtegrades die verschiedenen Stufen langsam nacheinander durchlaufen werden, und der Härtegrad infolgedessen nicht momentan von einem Wert zum anderen hinüberspringt. Das produzierte Gas scheint mir der Röhre selbst sehr zuträglich zu sein, da der eingestellte Härtegrad sich lange konstant erhält; irgendwelche Schwierigkeiten in der Handhabung oder Beschädigungen durch dieselbe, wie Durchschläge usw., haben sich bei uns niemals ergeben. Wir können uns daher kein besseres Regeneriersystem wünschen.

Alles in allem sind also die charakteristischen Eigenschaften des Stabilrohres nach meinen Erfahrungen: absolute Konstanz des Vakuums während selbst langer Belastungszeit infolge der intensiven Kühlwirkung, Bequemlichkeit und Einfachheit der Handhabung gegenüber den wassergekühlten Röhren, ausgezeichnete Bildqualität und vor allem lange Lebensdauer infolge ungemein langsamen Verbrauches.

Über radioaktive Substanzen und ihre therapeutische Verwendung.

Von

Professor Dr. **B. Walter.**

Als radioaktiv bezeichnet man bekanntlich einen Stoff, dessen Atome in einem regelmäßigen Zerfall begriffen sind, so daß von einer bestimmten gegenwärtig vorhandenen Menge desselben nach einer gewissen Zeit nur noch ein ganz bestimmter Bruchteil davon vorhanden ist. Ist dieser Bruchteil gerade die Hälfte der ursprünglichen Menge, so nennt man die dazu gehörige Zerfallszeit die Halbwertszeit des betreffenden Stoffes, und es ist dann also allgemein nach einem n maligen Verlauf dieser Zeit nur noch $\frac{1}{2^n}$ der ursprünglichen Menge vorhanden, nach drei Halbwertszeiten also beispielsweise $^1/_8$ usw.

Die zerfallenden Atome einer solchen Substanz gehen nun aber ferner hierbei stets in andere, unter sich gleichartige Atome über, die ihrerseits in der Regel ebenfalls radioaktiv

Digitized by Google

sind, d. h. ebenfalls weiter zerfallen, wenn auch meistens mit einer ganz andern Zerfallsgeschwindigkeit als die Muttersubstanz.

Radioaktive Stoffe.

Stoff	Halbwertszeit	Strahlung
Uran 1	ca. 5.10^9 Jahre	α
Uran 2	„ 2.10^6 „ ?	α
Uran Y	1,5 Tage	α?, β
Uran X	24,6 „	β, γ
Ionium	ca. 2.10^5 Jahre	α
Radium	1750 Jahre	α, β
Radium-Emanation	3,85 Tage	α
Radium A	3,0 Minuten	α
Radium B	26,7 „	β, γ
Radium C_1	19,5 „	α? β γ
Radium C_2	1,4 „	β
Radium C'	ca. 10^{-6} Sekunden?	α
Radium D	16,5 Jahre	β
Radium E	5,0 Tage	β
Radium F (Polonium)	136 „	α
Thorium	ca. 3.10^{10} Jahre	α
Mesothorium 1	5,5 „	—
Mesothorium 2	6,2 Stunden	β, γ
Radiothorium	2,02 Jahre	α
Thorium X	3,64 Tage	α
Thorium-Emanation	53 Sekunden	α
Thorium A	0,14 „	α
Thorium B	10,6 Stunden	β
Thorium C_1	55 Minuten	α, β?
Thorium C_2	ca. 10^{-11} Sekunden?	α, β
Thorium D	3,1 Minuten	β, γ
Aktinium	—	—
Radioaktinium	19,5 Tage	α, β
Aktinium X	10—11 „	α
Aktinium-Emanation	3,9 Sekunden	α
Aktinium A	0,002 „	α
Aktinium B	36,1 Minuten	β
Aktinium C	2,15 „	α
Aktinium D	4,71 „	β, γ

Die große Zahl der bis jetzt bereits bekannten radioaktiven Stoffe ordnet sich nun, — je nach dem ursprünglichen Stammhalter, von dem sie herstammen — in drei große Gruppen: die Uran-, die Thorium- und die Aktiniumgruppe, deren Mitglieder in der Tabelle in der Reihenfolge, wie sie auseinander hervorgehen, aufgeführt sind. Dabei ist jedoch zu bemerken, daß diejenigen Stoffe, deren Namen gegen die übrigen etwas versetzt sind, also das Uran Y, das Radium C_2 und das Thorium C_2, sogenannte Seitenglieder darstellen, d. h. daß in diesem Falle aus dem darüberstehenden Mutterelement gleichzeitig zwei radioaktive Nachkommen entstehen, nämlich außer dem betreffenden Seitenglied auch noch das in der Tabelle darunter stehende Element, das also die Schwester des ersteren darstellt, und von dieser Schwester stammen nun auch die in der Tabelle eventuell noch darauf folgenden Stoffe der betreffenden Gruppe ab, während für die Seitenglieder selbst bisher noch keine Nachkommen bekannt sind.

Der Zerfall der meisten dieser Stoffe ist nun, — und darauf beruht ja ihre große Wichtigkeit für die Medizin — von einer eigentümlichen Strahlung begleitet, die nach ihrem Entdecker als Becquerelstrahlung bezeichnet wird, und bei der man wieder drei Untergruppen, die α-, die β- und die γ-Strahlen, zu unterscheiden hat.

Der gemeinsame Unterschied dieser drei radioaktiven Strahlengattungen von den gewöhnlichen Lichtstrahlen besteht für den Mediziner vor allen Dingen darin, daß ihr Durchdringungs-

Digitized by Google

vermögen nicht, wie bei diesen, von dem molekularen, sondern in erster Linie von dem atomistischen Aufbau der von ihnen durchdrungenen Stoffe abhängt, derart, daß die Durchlässigkeit der verschiedenen Stoffe für eine bestimmte dieser Strahlengattungen im allgemeinen einfach mit der Größe des Atomgewichtes der sie zusammensetzenden chemischen Elemente abnimmt. In zweiter Linie kommt dann hierbei auch noch die Zahl der Atome in der Raumeinheit, d. h. also die physikalische Dichte des betreffenden Stoffes, in Frage. Die Gesetze der Durchlässigkeit sind also hier sehr viel einfacher zu übersehen als bei den Lichtstrahlen, wo ja einerseits Stoffe von der verschiedenartigsten chemischen Zusammensetzung Schwingungen von bestimmter Wellenlänge nahezu gleich gut durchlassen, und andererseits wieder vollkommen gleich zusammengesetzte Körper, wie z. B. Kohle und Diamant, die verschiedenartigste Durchlässigkeit zeigen.

Was ferner die Unterschiede der drei radioaktiven Strahlengattungen, der α-, der β- und der γ-Strahlen, untereinander anbetrifft, so sind auch hier wieder die für den Mediziner wichtigsten in ihrem Durchdringungsvermögen zu suchen, da nämlich das der β-Strahlen allgemein etwa 100mal so groß ist wie das der α-Strahlen und das der γ-Strahlen noch wieder etwa 100mal so groß wie das der β-Strahlen — und zwar ebenfalls allgemein, d. h. also für alle durchdrungenen Stoffe geltend.

Allerdings sei hierbei gleich erwähnt, daß die obigen Verhältniszahlen nur ganz ungefähr gelten, da nämlich bei jeder der drei genannten Strahlenarten noch wieder recht erhebliche Unterschiede des Durchdringungsvermögens bestehen — und zwar nicht bloß von einer radioaktiven Substanz zur andern, sondern vielfach auch sogar bei ein und demselben Stoff dieser Art.

Jene großen Unterschiede in dem Durchdringungsvermögen der α-, β- und γ-Strahlen werden verständlich, wenn man die physikalische Natur dieser Strahlenarten in Rücksicht zieht. Denn wenn es sich auch sowohl bei den α- wie bei den β-Strahlen um körperliche Teilchen handelt, die beim Zerfall des betreffenden Atoms mit ganz außerordentlich großen Geschwindigkeiten abgeschleudert werden, so ist doch zu bedenken, daß die α-Teilchen aus wirklichen chemischen Atomen — Heliumatomen nämlich — bestehen, die β-Teilchen dagegen aus Elektronen, d. h. aus Teilchen, deren Masse etwa 2000mal so klein ist wie die des Wasserstoffatoms und also etwa 8000mal so klein wie die des α-Teilchens; denn das Atomgewicht des Heliums ist ja 4mal so groß wie das des Wasserstoffs. Außerdem ist aber auch noch die durchschnittliche Geschwindigkeit der β-Teilchen erheblich höher als die der α-Teilchen. Schließlich sei hier noch bemerkt, daß die α-Teilchen elektrisch positiv, die β-Teilchen dagegen elektrisch negativ geladen sind, und daß wir in den letzteren genau dieselbe Erscheinung vor uns haben wie in den Kathodenstrahlen unserer Röntgenröhren, nur daß allerdings die durchschnittliche Geschwindigkeit der ersteren erheblich größer ist als die der letzteren.

Die γ-Strahlen endlich stellen ihrer physikalischen Natur nach das vollkommene Analogon der Röntgenstrahlen dar; und wenn wir daher auch über ihr Wesen noch ebensowenig im klaren sind wie bei diesen, so läßt sich danach doch schon erwarten, daß auch das Durchdringungsvermögen der γ-Strahlen im Vergleich zu dem der β-Strahlen in demselben Maße größer sein wird, wie das der Röntgenstrahlen im Vergleich zu dem der zugehörigen Kathodenstrahlen, und das ist ja nun auch tatsächlich der Fall. Allerdings ist die Penetrationskraft der γ-Strahlen noch wieder erheblich höher als die unserer gewöhnlichen Röntgenstrahlen — man kann nämlich die Wirksamkeit der ersteren z. B. noch sehr leicht durch Bleischichten von mehreren Zentimetern Dicke hindurch verfolgen —; indessen ist auch dies durchaus im Sinne unseres obigen Vergleiches, da nämlich auch das Durchdringungsvermögen der β-Teilchen der radioaktiven Stoffe — entsprechend ihrer erheblich größeren Geschwindigkeit — erheblich größer ist als das der Kathodenstrahlenteilchen unserer Röntgenröhren.

Die γ-Strahlen stellen daher eine Art überharter Röntgenstrahlen dar, wie wir sie in einer Röntgenröhre überhaupt nicht mehr erzeugen können, und sie übertreffen in dieser Beziehung auch selbst die durch Aluminiumfilter hindurchgegangenen Röntgenstrahlen noch um

Digitized by Google

ein ganz beträchtliches. Denn während die sog. Halbwertsschicht, d. h. die die betreffende Strahlung durch Absorption auf die Hälfte abschwächende Wasserdicke, bei den direkt aus der Röhre hervorkommenden Röntgenstrahlen sich höchstens auf 1—1,5 cm bemißt, und während sie auch selbst bei der durch eine 3—4 mm dicke Aluminiumschicht gefilterten Strahlung dieser Art nur auf etwa 3—4 cm gebracht werden kann, beträgt die Halbwertsschicht der Strahlung eines von 1 mm Blei umgebenen Radium- oder Mesothoriumpräparates nach meinen Versuchen etwa 12 cm, so daß wir hier also noch ein über dreimal so großes Durchdringungsvermögen vor uns haben. Diese γ-Strahlung der radioaktiven Stoffe besitzt daher auch die bekannte nützliche Eigenschaft der gefilterten Röntgenstrahlung, daß sie in allen Tiefen des durchdrungenen Organes in nahezu gleicher Weise absorbiert wird und daher auch — von diesem Gesichtspunkte aus wenigstens — in der Oberfläche des Organs nicht erheblich stärker wirkt als in der Tiefe, in noch erheblich höherem Grade als jene, und sie muß daher geradezu als das Nonplusultra für die Tiefentherapie bezeichnet werden.

Allerdings ist dabei zu berücksichtigen, daß man bei der therapeutischen Verwendung der radioaktiven Präparate diese letzteren in der Regel in erheblich größerer Nähe der Oberfläche des zu behandelnden Organes anbringen wird, als dies für die Antikathode einer Röntgenröhre überhaupt möglich ist, und daß daher die Fokalabstandsunterschiede für die oberflächlich und für die in der Tiefe gelegenen Teile des Organs im ersteren Falle erheblich größer sein werden als im letzteren. Wenn man also z. B. ein radioaktives Präparat, dessen Strahlung nahezu von einem Punkte ausgeht, unmittelbar auf die Oberfläche eines Organes bringen würde, so würde schon wegen der Abstandsunterschiede eine in 1 mm Tiefe gelegene Zelle eine 100mal so große Wirkung erhalten wie eine in 10 mm und eine 2500mal so große wie eine 50 mm Tiefe sitzende, selbst wenn wir voraussetzen, daß wir es mit einer Strahlung von unendlich hohem Durchdringungsvermögen zu tun haben, was natürlich auch nicht einmal für die γ-Strahlung zutrifft.

Um nun einer derartigen gewaltigen Wirkungsdifferenz zu entgehen, gibt es offenbar zwei Wege: einmal den, die strahlende Substanz in größeren Abstand von dem zu bestrahlenden Organ zu bringen, und zweitens den, die Strahlung nicht von einem Punkte, sondern von einer größeren Fläche ausgehen zu lassen. Der erstere dieser Wege ist natürlich sehr unvorteilhaft, insofern man mit der Vergrößerung des Abstandes auch entsprechend an Wirkung einbüßt; das Betreten des zweiten Weges dagegen hat diesen Nachteil nicht im Gefolge, denn wenn z. B. die strahlende Fläche die Form eines Kreises vom Radius r hat, so ist, wenn wir von der Absorption der Strahlen absehen, die Wirkung auf einen im senkrechten Abstande a vor seiner Mitte gelegenen Punkt der Größe log nat $\left(1+\frac{r^2}{a^2}\right)$ proportional; und hieraus folgt, daß z. B. schon bei einer strahlenden Fläche von 1 cm Radius, d. h. also von etwa von der Größe eines Zehnpfennigstückes, die Wirkung auf einen in 1 mm Abstand davor gelegenen Punkt nur noch 6,7mal so groß ist wie auf einem in 10 mm Entfernung davor gelegenen und nur noch 118mal so groß wie auf einen in 50 mm Abstand befindlichen. Die Wirkungsunterschiede für die betreffenden Punkte sind daher in diesem Falle um mehr als das Zehnfache geringer geworden als in dem vorhin betrachteten Falle, wo wir es mit einer punktförmigen Strahlenquelle zu tun hatten.

Von diesem Gesichtspunkte aus erscheinen daher jene hoch konzentrierten Präparate, wie man sie ja gegenwärtig meistenteils in der Radium- und Mesothortherapie verwendet, nicht so zweckmäßig wie die etwas schwächeren Produkte, denn bei ersteren wird man es, wenn man nicht komplizierte Bewegungsmechanismen verwenden will, stets mit einer nahezu punktförmigen Strahlenquelle zu tun haben, während sich mit Hilfe der letzteren natürlich einfach durch Anwendung eines entsprechenden Gefäßes eine vollkommen gleichmäßig strahlende Fläche von mehr oder weniger großer Ausdehnung herstellen läßt.

Gehen wir sodann von diesen mehr allgemeinen Betrachtungen zu den radioaktiven

Digitized by Google

Stoffen selbst über und zwar speziell zu denjenigen, welche gegenwärtig für therapeutische Bestrahlungen benutzt werden, so kommen nun hier fast nur das Radium und das Mesothorium in betracht. Von diesen wird das erstere stets aus uranhaltigen Erzen gewonnen, wie ja auch nach seiner in der Tabelle enthaltenen Ahnentafel nicht anders zu erwarten ist. Neuere Untersuchungen haben sogar gezeigt, daß der Radiumgehalt eines solchen Erzes seinem Urangehalt genau proportional geht in der Weise, daß auf 1 kg Uran stets 0,333 mg reines Radium kommt. Bei der Pechblende von Joachimstal in Böhmen z. B., die bekanntlich eines der höchst konzentrierten Uran- und also auch Radiumerze der Welt darstellt, und deren Urangehalt im Mittel etwa 50% beträgt, hat man demnach auf rund 3 kg Erz 1 mg Radiumbromid zu rechnen.

Dieses Bromid des Radiums, das die chemische Formel $RaBr_2$ hat, ist nämlich diejenige Verbindung des Elementes, welche für gewöhnlich im Handel feil gehalten wird; manchmal allerdings findet man auch das Chlorid oder das Sulfat. Das eigentlich Aktive in allen diesen Salzen ist aber selbstverständlich nur das Radiumatom, so daß demnach auch 1 Gewichtsteil Radiumchlorid nicht etwa gleichwertig ist mit 1 Gewichtsteil Radiumbromid; sondern es ist vielmehr 1 Molekül $RaCl_2$ gleichwertig mit 1 Molekül $RaBr_2$, da ja beide 1 Atom Radium enthalten. Da nun aber die Atomgewichte des Chlors, Broms und Radiums gegenwärtig zu resp. 35,46, 79,92 und 226,0 gerechnet werden, so sind die Molekulargewichte des $RaCl_2$ und $RaBr_2$ bzw. $226{,}0 + 2 \cdot 35{,}46 = 296{,}9$ und $226{,}0 + 2 \cdot 79{,}92 = 385{,}8$ und es sind also nach dem Obigen 296,9 mg $RaCl_2$ gleichwertig mit 385,8 mg $RaBr_2$ oder auch 1 mg $RaCl_2$ gleichwertig mit $\frac{385{,}8}{296{,}9} = 1{,}299$ mg $RaBr_2$ und 1 mg $RaBr_2$ gleichwertig mit $\frac{296{,}9}{385{,}8} = 0{,}770$ mg $RaCl_2$.

Es ist hierbei noch zu erwähnen, daß man neuerdings das Radiumbromid auch nach der Formel $RaBr_2 + 2H_2O$ handelt, und daß in einer bestimmten Gewichtsmenge eines hiernach bezogenen Präparates natürlich weniger Radium enthalten ist als in derselben Gewichtsmenge reinem $RaBr_2$. Es ist nämlich, da das Molekulargewicht des Wassers 18,0 und das des obengenannten wasserhaltigen Radiumbromids also $385{,}8 + 36{,}0 = 421{,}8$ beträgt, diese letztere Gewichtsmenge davon gleichwertig mit 385,8 Gewichtseinheiten $RaBr_2$ oder also z. B. 1 mg $RaBr_2 + 2H_2O$ gleichwertig mit $\frac{385{,}8}{421{,}8} = 0{,}915$ mg $RaBr_2$. Mit andern Worten: wenn man Radiumbromid nach der Formel $RaBr_2 + 2H_2O$ kauft, so erhält man dabei nur 91,5% derjenigen Aktivität, welche man besitzt, wenn man reines $RaBr_2$ erstanden hat.

Weiter ist hier noch zu bemerken, daß bei einer in einem bestimmten Behälter abgeschlossenen Radiummenge die von dem Behälter ausgehende Strahlung nicht etwa bloß von den zerfallenden Radiumatomen herrührt; denn dann würden wir es ja dabei nach der Tabelle nur mit α- und β-Strahlen zu tun haben, während es uns doch hauptsächlich auf γ-Strahlen ankommt. In einem solchen abgeschlossenen Behälter sammeln sich indessen sehr bald die ersten Zerfallsprodukte des Radiums bis inkl. RaC' an, so daß dann also auch deren Strahlung zu derjenigen des Radiums selbst hinzukommt. Dies ist auch der Grund, warum ein frisch in einem Behälter abgeschlossenes Radiumpräparat nicht gleich seine volle Strahlungsstärke entwickelt, sondern dieselbe erst nach Verlauf von etwa einem Monat erlangt. Dann nämlich hat sich von den sämtlichen genannten Zerfallsprodukten des Radiums die maximale Menge gebildet, welche nach Maßgabe der in ihm vorhandenen Radiummenge überhaupt möglich ist, und man sagt deshalb, daß das Präparat dann mit diesen seinen Zerfallsprodukten in „radioaktivem Gleichgewicht" sei.

Daß diese Zerfallsprodukte sich in dem Behälter nicht in unbegrenzter Menge ansammeln, liegt natürlich einfach daran, daß jeder dieser Stoffe sofort nach seiner Bildung von selbst weiter zerfällt; und man wird deshalb auch verstehen, daß die maximale Menge, welche sich von einem jeden dieser Stoffe in dem Behälter überhaupt ansammeln kann, umgekehrt proportional der Zerfallgeschwindigkeit des Stoffes ist. Man kann dies auch so ausdrücken, daß

Digitized by Google

die maximale oder Gleichgewichtsmenge aller dieser Stoffe direkt proportional ihrer Halbwertszeit ist, so daß man also auf Grund der Tabelle leicht berechnen kann, wieviel Milligramm von einem jeden dieser Stoffe z. B. in einem Behälter vorhanden sind, welcher 50 mg Radiumbromid enthielt. Führen wir dies beispielsweise für das Radium B und das Radium C_1 aus, da nämlich dies diejenigen Stoffe sind, von welchen die uns am meisten interessierende durchdringende γ-Strahlung eines solchen Radiumpräparates herrührt, so haben wir zunächst zu berücksichtigen, daß in 50 mg Radiumbromid nur $50 \frac{226,0}{385,8} = 29,3$ mg reines Radium enthalten sind, und da nun die Halbwertszeit des Radium B und des Radium C_1 nach der Tabelle bzw. 26,7 und 19,5 Minuten, die des Radiums selbst aber 1750 Jahre oder $1750 \cdot 365,25 \cdot 24 \cdot 60 = 9,20 \cdot 10^8$ Minuten beträgt, so sind also in jenen 50 mg Radiumbromid nur $29,3 \cdot \frac{26,7}{9,20 \cdot 10^8} = 0,85 \cdot 10^{-6}$ mg Radium B und $29,3 \cdot \frac{19,5}{9,20 \cdot 10^8} = 0,62 \cdot 10^{-6}$ mg Radium C_1, so daß also die Summe dieser beiden Stoffmengen in dem genannten Präparate nur etwa anderthalb Millionstel mg wiegt. Von ihnen aber rührt nun die ganze γ- und auch ein großer Teil der β-Strahlung des Präparates her, so daß also die Strahlungsmenge dieser Stoffe — auf gleiches Gewicht bezogen — noch viele tausendmal so stark ist als die des Radiums selbst. Ein genauer Vergleich läßt sich allerdings in dieser Beziehung nicht durchführen, weil es sich in beiden Fällen um ganz verschiedene Strahlenarten handelt; immerhin zeigt sich hierbei aber doch schon die Tatsache, daß die auf die Gewichtseinheit bezogene Strahlungsintensität bei diesen Stoffen meistens um so größer ist, je größer ihre Zerfallsgeschwindigkeit.

Gehen wir sodann zum Mesothorium, der zweiten gegenwärtig außer dem Radium noch für therapeutische Bestrahlungen zur Verwendung kommenden Substanz über, so liegen bei dieser die Verhältnisse in jeder Beziehung wesentlich anders als beim Radium.

Hinsichtlich seiner Herkunft ist nämlich zunächst zu bemerken, daß es als Abkömmling des Thoriums natürlich nicht in uran-, sondern in thorhaltigen Erzen gefunden wird; und zwar dient als Ausgangsmaterial in diesem Falle fast ausschließlich der sog. Monazitsand, der hauptsächlich an den Mündungen brasilianischer Flüsse gefunden wird, und der auch schon lange vor der Entdeckung des Mesothoriums das Ausgangsmaterial für die Darstellung des in den Auerschen Glühstrümpfen verwendeten Thoriums darstellte. Das Mesothor kann demnach sozusagen als ein Nebenprodukt der Thorfabrikation angesehen werden; es ist indessen wahrscheinlich, daß es bald das Hauptprodukt wird.

Sehr bemerkenswert ist ferner die Eigenschaft des Mesothoriums, daß es in seinem chemischen Verhalten in jeder Hinsicht dem Radium gleicht, und zwar sogar in dem Maße, daß es bisher nicht gelungen ist, beide Stoffe voneinander zu trennen, während z. B. die Trennung des Mesothoriums vom Thorium selbst ein leichtes ist. Die Folge der chemischen Übereinstimmung des Mesothoriums und des Radiums ist nun die, daß man aus allen Erzen, die zugleich Radium und Mesothorium oder, was dasselbe ist, die zugleich Uran und Thorium enthalten, auch stets ein Gemisch unserer beiden Substanzen erhält, und zwar genau in dem Mengenverhältnis, wie es in dem Erz selbst enthalten ist. Die Pechblenden enthalten nun aber neben dem Uran so gut wie kein Thorium und also auch neben dem Radium so gut wie kein Mesothorium; und die Folge davon ist denn auch die, daß die Radiumpräparate des Handels — vorausgesetzt natürlich, daß sie nicht absichtlich gefälscht sind — so gut wie kein Mesothorium enthalten; umgekehrt führt dagegen der brasilianische Monazitsand neben den 4—5 % Thoroxyd, welche er im Durchschnitt enthält, auch noch 0,3 % Uran, so daß mithin in allen hieraus gewonnenen Mesothorpräparaten neben dem Mesothor selbst stets auch die dem Urangehalt des Erzes entsprechende Radiummenge enthalten sein muß, und zwar ergibt sich das Verhältnis von Mesothor zum Radium in diesem Falle, wenn man es, wie dies gewöhnlich geschieht, durch die γ-Strahlen der beiden Stoffe bestimmt, etwa wie 3:1. Von 100 mg Aktivität eines frisch hergestellten Mesothorpräparates rühren demnach nur 75 mg wirklich von Mesothor-, die übrigen 25 mg dagegen von Radiumstrahlung her.

Digitized by Google

Im Laufe der Zeit allerdings wird dieses Verhältnis ein anderes; und damit kommen wir nun auf einen zweiten wichtigen Unterschied zwischen den Radium- und den Mesothoriumpräparaten. Während nämlich die ersteren wegen der überaus geringen Zerfallsgeschwindigkeit des Radiums — seine Halbwertszeit beträgt ja 1750 Jahre — selbst im Laufe eines Jahrhunderts nur um etwa 4% an Intensität einbüßen, ändert sich die Stärke der Mesothorpräparate in erheblich schnellerer Weise.

Um dies zu übersehen, denken wir uns zunächst das Mesothorium 1 der Tabelle — denn dies ist derjenige Stoff, von dem bisher stets kurz als Mesothor gesprochen wurde — frisch hergestellt, und machen ferner auch die Annahme, daß die Substanz vollkommen rein sei, d. h. also auch kein Radium enthalte. Das Präparat wird dann, da das Mesothor 1 ja nach der Tabelle überhaupt keine Strahlung aussendet, zunächst auch gar nicht radioaktiv sein. Schon im Laufe weniger Stunden sammelt sich indessen darin eine beträchtliche Menge des β- und γ-strahlenden Mesothor 2 an, denn die Halbwertszeit dieses Stoffes beträgt ja nur 6,2 Stunden, eine Angabe, die, wie wir wissen, auch die Bedeutung hat, daß sich in unserem Falle im Verlaufe der genannten Zeit schon die Hälfte der hier überhaupt möglichen Maximalmenge dieses Stoffes gebildet hat. Im Verlaufe von 24 Stunden sind ferner schon 93% und nach 48 Stunden sogar schon über 99% dieser Menge vorhanden, so daß also das Präparat von da ab zunächst so gut wie konstant angesehen werden kann. Die Stärke, die es dann hat, wollen wir die Anfangsstärke desselben nennen.

Ganz konstant bleibt nun aber das Präparat auch jetzt nicht; denn aus dem zerfallenden Mesothor 2 bildet sich ja weiter das Radiothor, dessen Anreicherung jedoch, da ja die Halbwertszeit dieses Stoffes über 2 Jahre beträgt, wesentlich langsamer erfolgt als die soeben betrachtete des Mesothor 2, und zwar so langsam, daß erst nach etwa 2 Jahren 50% der hier überhaupt möglichen Maximalmenge davon vorhanden sind. Das letztere gilt hier aber zugleich auch für die sämtlichen in der Tabelle noch folgenden Zerfallsprodukte dieses Stoffes, denn die Halbwertszeiten derselben sind im Vergleich mit der des Radiothors nahezu unendlich klein, was also wieder zur Folge hat, daß ihre dem jeweiligen Radiothorgehalt entsprechenden Maximalmengen sich schon in wenigen Tagen gebildet haben. Von diesen Zerfallsprodukten kommt nun als γ-Strahler nur das letzte, das Thorium D, in Frage; und dessen γ-Strahlung wird also hier nach dem Gesagten ungefähr in demselben Maße wachsen, wie sich in unserem Präparate das Radiothor nachbildet, und sich dann zu der ursprünglichen γ-Strahlung seines Mesothor 2 hinzuaddieren. Mit andern Worten heißt dies, daß bei einem solchen Mesothorpräparat im Laufe der ersten Jahre eine langsame Vermehrung der Strahlungsintensität stattfindet, trotzdem die eigentliche Muttersubstanz, d. h. in diesem Falle also das Mesothorium 1, natürlich von Anfang im Zerfallen begriffen und schon nach $5\,^1/_2$ Jahren zur Hälfte verschwunden ist.

Wegen dieses letzteren Zerfalls wird nun allerdings auch jene anfängliche Vermehrung unseres Präparates sehr bald zum Stillstand kommen, und zwar ergibt sich aus den in der Tabelle angegebenen Halbwertszeiten, daß das Maximum der Intensität schon nach etwa 3 Jahren erreicht ist. Hierauf folgt dann zunächst eine langsamere und schließlich nach etwa 10 Jahren, vom Anfangspunkte an gerechnet, eine schnellere Abklingung mit der Halbwertszeit des Mesothorium 1 von $5\,^1/_2$ Jahren.

Die angegebenen Zahlen beziehen sich wie gesagt auf vollkommen reines Mesothorium; in Wirklichkeit haben wir es nun aber bei den unter diesem Namen gehenden Präparaten aus den oben angegebenen Gründen schon von vornherein stets mit einem Gemisch von Mesothorium und Radium zu tun; und diese Radiumbeimengung wird nun offenbar wegen der sehr viel größeren Haltbarkeit dieser Substanz auch die Haltbarkeit der Mesothorpräparate ganz wesentlich vergrößern. Nach O. Hahn, dem Entdecker des Mesothoriums, verläuft die Aktivität der technischen Mesothorpräparate in der Weise, daß das Maximum, das die Anfangsstärke um etwa 50% übertrifft, nach 3,2 Jahren erreicht wird. Nach 10 Jahren ist die Aktivität noch etwas stärker als zur Zeit der Herstellung, nach 20 Jahren etwa halb so stark, und

Digitized by Google

schließlich, wenn alles Mesothorium zerfallen ist, bleiben immer noch etwa 25% der ursprünglichen Stärke nach, die dann eben nur noch von der von Anfang an vorhandenen Radiumbeimengung herrühren.

In theoretischer Hinsicht ist hierbei noch von Interesse, daß, trotzdem bei einem solchen von allen anderen Stoffen, mit Ausnahme des Radiums, befreiten Mesothoriumpräparat, die Strahlung desselben in den ersten Jahren zu etwa 75% vom Mesothorium und nur zu 25% vom Radium herrührt, doch dem Gewichte nach umgekehrt die darin enthaltene Radiummenge 75% und die Mesothoriummenge nur 25% ausmacht, ein Beweis, daß — auf gleiche Gewichtsmengen bezogen — das Mesothorium eine ganz erheblich stärker strahlende Substanz ist als das Radium, wie es ja auch seiner größeren Zerfallsgeschwindigkeit wegen nicht weiter verwunderlich ist.

Was sodann die Wertmessung der Mesothorpräparate anbetrifft, so geschieht dieselbe, da man reines Mesothor bisher nicht herstellen konnte, in der Weise, daß man die Strahlung derselben mit derjenigen eines Radiumpräparates von bestimmtem Radiumgehalt vergleicht. Als ursprüngliches Normal dient in diesem Falle ein von Frau Curie in Paris hergestelltes und dort auch aufbewahrtes, chemisch genau definiertes Präparat dieser Art. Dasselbe enthält 21,99 mg Radiumchlorid und ist in einem Glasröhrchen von 32 mm Länge, 1,45 mm Weite und 0,27 mm Wandstärke enthalten. Ein zweites, chemisch ebenfalls genau bestimmtes und auch hinsichtlich seiner Strahlenwirkung mit dem ersteren genau verglichenes Normal befindet sich im Institut für Radiumforschung in Wien; und an diese beiden Urnormale sind nun weiter eine Reihe sekundärer Normalen angeschlossen, die sich in verschiedenen Ländern, und zwar meistens in den physikalischen Instituten derselben, befinden und hier zur Eichung der für die Praxis gebrauchten Präparate dienen. Auch unser Institut besitzt ein solches.

Wenn die Messungen sehr genau sein sollen, so ist es nötig, daß die Präparate sich ebenso wie die Normale selbst in Glasröhren von der genannten Wandstärke befinden. Für die medizinische Verwendung freilich ist diese Aufbewahrungsmethode wenig zweckmäßig, und man umgibt deshalb hier die die Stoffe enthaltenden Glasröhren meistens mit Behälter aus 0,05—0,1 mm dickem Silber oder füllt auch die Stoffe selbst gleich in solche Silberbehälter, denen man dann eine je nach Art des zu bestrahlenden Organes verschiedene Form gibt.

In allen diesen Fällen nun, wo man es mit einer derartig eingeschlossenen radioaktiven Substanz zu tun hat, kommt die α-Strahlung derselben überhaupt nicht mehr in Frage, denn diese wird schon von einer Glas- oder Aluminiumschicht von 0,1 mm Dicke vollständig absorbiert und von einer Silberschicht von 0,05—0,1 mm Dicke natürlich erst recht. Es sind nun allerdings medizinische Fälle denkbar, in denen auch die Verwendung der α-Strahlen dieser Präparate von Nutzen sein könnte, um so mehr als diese Strahlen stets weitaus den größten Teil der Strahlungsenergie des Präparates enthalten; immerhin ist aber zu bedenken, daß die α-Strahlen — eben wegen ihrer ganz außerordentlich starken Absorbierbarkeit — sozusagen nur auf die oberflächlich liegenden Zellen wirken.

Wesentlich anders verhalten sich nun in allen diesen Beziehungen schon die β-Strahlen, denn diese gehen z. B. durch eine 0,1 mm dicke Aluminiumschicht noch fast ungeschwächt hindurch, während sie allerdings durch eine 0,1 mm dicke Silberschicht schon in recht namhafter Weise geschwächt werden — und zwar nach meinen Versuchen ungefähr ebenso stark wie durch eine 1,5 mm dicke Al-Schicht. Zu berücksichtigen ist hierbei ferner noch, daß gerade die β-Strahlen ein sehr buntes Gemisch von Strahlen von sehr verschiedenem Durchdringungsvermögen darstellen; denn es gibt darunter solche, deren Absorbierbarkeit mit derjenigen der α-Strahlen durchaus auf einer Stufe steht, andererseits aber auch solche, die in dieser Beziehung selbst der härtesten Röntgenstrahlung nichts nachgeben, da sie sogar durch eine 1 mm dicke Bleischicht noch nicht vollkommen absorbiert werden. Im Mittel kann man allerdings sagen, daß das Durchdringungsvermögen der β-Strahlen mit demjenigen einer mittelharten Röntgenstrahlung auf einer Stufe steht, immerhin wird man aber deswegen die Wirkung beider im

Digitized by Google

menschlichen Organismus doch noch identifizieren dürfen, denn es handelt sich ja in beiden Fällen um physikalische Erscheinungen ganz verschiedener Art. Auch die Tatsache, daß die β-Strahlen bei ihrer Absorption in den verschiedenen Stoffen eine sehr viel stärkere Zerstreuung erfahren als die Röntgenstrahlen oder mit anderen Worten, eine sehr viel stärkere Sekundärstrahlung darin hervorrufen, läßt schon sehr erhebliche Unterschiede in ihrer Wirkung auf den Organismus erwarten. Tatsächlich scheint es auch bei den β-Strahlen sowohl wie bei den γ-Strahlen in der Hauptsache gar nicht die Wirkung dieser primären Strahlungen selbst, sondern vielmehr diejenige der von ihnen erst in den körperlichen Geweben erzeugten sekundären Strahlungen zu sein, von denen ihre Wirkung in diesen Geweben herrührt.

Als ein lehrreiches Beispiel hierfür seien kurz folgende Versuche beschrieben. Ich wickelte eine photographische Platte in eine doppelte Lage schwarzen Papiers, legte darauf nebeneinander eine 0,1 mm dicke Ag-Platte und eine 1 mm dicke Al-Platte und durchstrahlte dieselben mit einem in einem Glasröhrchen von 0,27 mm Wandstärke enthaltenen Radiumbromidpräparat aus 12 cm Abstand eine bestimmte Zeit lang, so daß die Platte sich nach der Entwicklung unter den beiden Metallschichten ziemlich stark geschwärzt zeigte. Um ferner zu sehen, wieviel von dieser Schwärzung von den durch die Metalle hindurchgegangenen primären und wieviel von den dabei in ihnen erzeugten sekundären Strahlen herrührte, wurden sodann in einem zweiten Versuch die genannten Ag- und Al-Platten nicht mehr direkt auf das Einschlagpapier der photographischen Platte gelegt, sondern auf eine Bleiplatte von 4 mm Dicke, in die zwei Löcher von etwa 8 mm Durchmesser geschlagen waren, und diese Bleiplatte wurde dann ungefähr in der Mitte zwischen dem Radiumpräparat und der photographischen Platte angebracht. Die letztere zeigte dann nach der Entwicklung, trotzdem sie bei diesem Versuch doppelt so lange bestrahlt worden war als bei dem ersten, noch nicht die geringste Schwärzung: ein Beweis also, daß diejenige des ersten Versuches lediglich von den in den Metallen erzeugten sekundären Strahlungen, nicht aber von der durch sie hindurchgegangenen primären Strahlung herrührte. Denn für die letztere Strahlung war ja der Abstand zwischen Präparat und photographischer Platte, sowie auch die Dicke der zwischengeschalteten Metall. schichten in beiden Versuchen genau der gleiche geblieben, für die sekundäre Strahlung dieser Metallschichten dagegen lagen die Verhältnisse im ersten Versuch, wo die Metalle ja fast unmittelbar auf der photographischen Schicht lagen, viel günstiger als im zweiten, wo ein Abstand von 6 cm dazwischen lag, und wo auch als strahlende Fläche nur zwei kleine Kreise von etwa 8 mm Durchmesser in Betracht kamen.

Wenn daher die Metallschicht, in welche ein radioaktives Präparat eingeschlossen ist, direkt mit der Oberfläche eines körperlichen Organes in Berührung gebracht wird, so wird man auf Grund der obigen Versuche annehmen müssen, daß die in jener Oberfläche liegenden Gewebsteile in erster Linie nicht von der durch jene Metallschicht hindurchgelangten primären Strahlung des Präparates beeinflußt werden, sondern vielmehr von der von ihnen erst in der Metallschicht selbst erzeugten sekundären Strahlung. Diese sekundäre Metallstrahlung ist nun aber stets viel stärker absorbierbar als die sie erzeugende Primärstrahlung, und daher ist denn auch ihre Wirkung meist nur auf die die Metallwand unmittelbar umgebenden Gewebsschichten beschränkt, die dann allerdings auch gewöhnlich in einem mehr als erwünschten Grade beeinflußt werden. Man kann jedoch dieser Wirkung sehr einfach dadurch vorbeugen, daß man die Metallwand äußerlich noch mit einer etwa 1 Millimeter dicken Hülle aus Gummitaft oder dgl. umgibt, da dann die Wirkung jener Sekundärstrahlung sozusagen von dieser Schutzschicht aufgenommen wird. Auch wenn das Präparat von einem 1 mm dicken Bleimantel umgeben ist, und also nach außen hin fast nur noch die γ-Strahlen desselben gelangen, ist eine solche Schutzschicht wünschenswert, denn auch die γ-Strahlen erzeugen im Blei eine solche Sekundärstrahlung von sehr großer Absorbierbarkeit und daher auch sehr großer Oberflächenwirkung.

Zum Schluß möchte ich noch erwähnen, daß nach meinen allerdings noch nicht sehr eingehenden Versuchen die Radium- und die Mesothorstrahlen sich in bezug auf ihre Absorbier-

Digitized by Google

barkeit im Wasser und also auch wohl in den körperlichen Geweben ziemlich gleichartig verhalten, und daß daher auch wohl ihre therapeutische Wirkung bei gleicher Abfilterung keine sehr verschiedenartige sein dürfte. Als Halbwertschichten für die Strahlung derartiger Präparate ergaben sich nämlich in beiden Fällen bei Filterung durch 0,2 mm Al etwa 1 mm, bei Anwendung eines 0,1 mm dicken Ag-Filters 2,2 mm, bei 0,1 mm Pt ferner etwa 6 mm und bei 1 mm Pb endlich 12 cm (!), wie schon oben erwähnt wurde.

Hamburg, physikalisches Staatslaboratorium, im Juni 1913.

Correspondenzen[1]).

Deutsche Röntgen-Gesellschaft.

Auf dem diesjährigen Kongreß wurde beschlossen, von Zeit zu Zeit röntgenologische Studienreisen zu unternehmen. Die erste derartige Reise wird vom 15.—20. September d. J. nach Wien unternommen werden. Eingeladen sind alle Mitglieder unserer Gesellschaft und diejenigen Herren, die bis zum 1. September d. J. sich zur Aufnahme in dieselbe melden. Die Hin- und Rückfahrt nach Wien geschieht ad libitum. Aus dem folgenden Programm ist alles weitere ersichtlich. Zur Bestreitung der Druckkosten usw. ist ein Beitrag von 5 M. an den Vorsitzenden der unterzeichneten Kommission bis zum 1. September d. J. einzusenden. Die Übersendung der Teilnehmerkarte erfolgt rechtzeitig.

In Wien hat sich unter dem Vorsitz von G. Holzknecht ein aus den Herren Dohan, Freund, Haudek, Kienböck, Kreuzfuchs, Robinsohn, Schönfeld, Schüller, Schwarz bestehendes Empfangskomitee gebildet.

Es sind täglich von 9—12 Uhr Besuche der Spitals-Röntgeninstitute und der verwandten Institute (Lupusheilanstalt, physio-therapeutisches Institut, neues Klinikum usw.) vorgesehen. In den Instituten werden gruppenweise Demonstrationen abgehalten und in einem Hörsaal Vorträge mit Projektion stattfinden. Nachmittags finden Besuche der Privatlaboratorien und Firmen statt. Abends: Gemeinsame Unterhaltungen.

Berlin, Juli 1913, W. Lützowstraße 72.

Die Kommission für röntgenologische Studienreisen.
Immelmann, Vorsitzender. Eberlein. Levy-Dorn.

Programm.

Die Teilnehmer versammeln sich Montag, den 15. September, morgens 8¼ Uhr, im Zentral-Röntgeninstitut des k. k. allgemeinen Krankenhauses, IX, Alserstraße 4, III. Hof (Holzknecht), wo die Begrüßung, Verteilung des definit. Programms und Einteilung in Demonstrationsgruppen stattfindet.

Vormittags 9—12 Uhr:

Montag (15. IX.): Erste Hälfte (A—K): Gruppenweise Demonstrationen im neuen Zentral-Röntgeninstitut des k. k. allgemeinen Krankenhauses, IX, Alserstraße 4, III. Hof (Holzknecht, Haudek, Schüller, Jona Freud, Sgalitzer abwechselnd).

Zweite Hälfte (L—Z): Zentral-Röntgeninstitut der Poliklinik, IX, Mariannengasse 10 (Kienböck, Eisler, Kreuzfuchs, Lenk abwechselnd).

Dienstag (16. IX.): A—K Poliklinik (siehe Montag). L—Z Allgem. Krankenhaus (siehe Montag).

Mittwoch (17. IX.): Sammelplatz: I, Liebenbergplatz, 9 Uhr, Führung: Dr. Schönfeld. Gemeinsame Fahrt in Sonderwagen der Straßenbahn durch Wien zum Besuch des neuen Kaiserjubiläums-Spitals, Röntgeninstitut (Dr. Schönfeld) und physikalische Abteilung.

12½ Uhr: Mittagessen im Parkhotel Schönbrunn. Darauf Spaziergang im Park.

Donnerstag (18. IX.): Wahlweiser Besuch der Demonstrationen in den Instituten G. v. Graff (II. Gynäkologische Klinik, Neues Klinikum, IX, Spitalgasse), Schwarz (Klinik von Noorden, Neues Klinikum, IX, Lazarettgasse), Kreuzfuchs (Charité, IX, Beethovengasse 3), Dozent Dr. L. Freund (Allgem. Krankenhaus, Klinik Finger), Dozent Dr. Schüller (Allgem. Krankenhaus, Instiut Holzknecht), Selka (Kaiser-Franz-Josef-Spital, X, Kundratstraße 3).

---

[1]) Seitens der Redaktion der Fortschritte auf dem Gebiete der Röntgenstrahlen ist eine **Auskunftsstelle** für alle auf die Anwendung der Röntgenstrahlen sich beziehenden Angelegenheiten eingerichtet worden. Fragen medizinischer, physikalischer oder technischer Art werden beantwortet und, soweit dieselben von allgemeinem Interesse sind, unter dieser Rubrik publiziert. Alle Anfragen sind direkt an die Redaktion Prof. Dr. Albers-Schönberg, Klopstockstr. 10, Hamburg, zu richten.

Digitized by Google

Freitag (19. IX.): Projektionsvorträge der Herren Kienböck, Haudek, Robinsohn in einem noch zu bestimmenden Hörsaal.

Samstag (20. IX.): Projektionsvorträge der Herren Schüller, Kreuzfuchs, Holzknecht ebenda.

Nachmittags:

Montag (15. IX.) präzise 2½ Uhr: Besichtigung der Privatlaboratorien Dr. Holzknecht, I, Liebiggasse 4, hinter der Universität (A—K) und Dr. Kienböck, VIII, Schmidtgasse 14, Sanatorium Fürth (L—Z).

3½ Uhr: (A—K) Reiniger, Gebbert & Schall, IX, Garelligasse 2. (L—Z) Sommer & Sterkl, VIII, Alserstr. 11, Eingang Seitengasse.

Dienstag (16. IX.): Wie Montag, nur tauschen die Teilnehmergruppen die Orte.

Mittwoch (17. IX): 2½ Uhr: Aufbruch vom Parkhotel Schönbrunn (siehe Mittwoch Vorm.) nach der neuen Lupusheilstätte am Wilhelminen-Spital (Hofrat Prof. Lang, Primararzt Dr. Jungmann).

4½ Uhr: Durch Wien (Rundfahrt um den Ring) nach Cottage-Sanatorium (Institut Schwarz) und dem Spital der Kaufmannschaft (Institut Dohan).

Abendessen im Türkenschanzpark.

Donnerstag (18. IX.) 2½ Uhr: Privatinstitute: Sanatorium Löw, IX, Pelikangasse 5 (Dr. v. Schmarda), Sanatorium Elisabethina (Dr. Robinsohn), IX, Elisabethpromenade 37, Dr. Dohan, IX, Lichtensteinstraße 11.

3½ Uhr: Ausstellung der Firmen Reiner & Co. (A—K), IX, Lazarettgasse 13 und Veifawerke (L—Z).

Freitag (19. IX.): Wie Donnerstag, nur tauschen die Gruppen die Orte.

Samstag (20. IX.) nachmittags ad libitum.

Die Orte gemeinsamer Abendunterhaltungen werden zurzeit nach Maßgabe der Witterung bestimmt.

Durch ein glückliches Zusammentreffen schließen sich der Studienreise unmittelbar an:

Am 21. bis 26. September die 85. Versammlung deutscher Naturforscher und Ärzte (Auskünfte durch die Geschäftsstelle, Wien I, Universität).

Am 25. September die „Wiener Röntgenkurse" unter Leitung von Bauer, Holzknecht, Kienböck und Teilnahme der meisten obengenannten Röntgenologen (Auskünfte durch das Sekretariat, Wien VIII, Albertgasse 30.

Am 18. bis 30. September die Ausstellung „Die Photographie in ihrer Anwendung auf Naturwissenschaft und Medizin" (Auskünfte bei Hofrat Eder, Wien VII, Westbahnstr. 26).

Ausstellung der Wiener wissenschaftlichen Mechaniker in der Universität.

Internationale pharmazeutische Ausstellung.

Während des Aufenthaltes in Wien wird auch die Adria-Ausstellung im Prater geöffnet sein, die den Teilnehmern manches Interessante und Gelegenheit zur Erholung bieten wird.

Ein Damenkomitee wird sich den Damen der Teilnehmer widmen (erste Zusammenkunft Montag 11 Uhr im Stadtpark-Café).

Den Teilnehmern der Naturforscherversammlung, welche rechtzeitig die Teilnehmerkarte lösen, steht auf den Linien der k. k. Staatsbahnen und der Südbahn für die Fahrt nach Wien und zurück eine zirka 20—30 proz. Ermäßigung des Fahrpreises in Aussicht.

Als mittäglicher Sammelort wird das Restaurant „Riedhof", VIII, Wickenburggasse 15, weißer Saal und Garten, empfohlen.

Wohngelegenheiten in der Nähe der meisten Institute. Rechtzeitige Vorausbestellung mit Angabe der Dauer des Aufenthaltes (wegen der sich anschließenden Naturforscherversammlung) notwendig.

Hotels:	Pensionen:
Astoria, I Kärntnerstraße 32 (sehr vornehm),	Washington, I, Ebendorferstraße 8.
de France, I, Schottenring 3.	Salesianum, VIII, Schlösselgasse 11.
Regina, IX, Maximilianplatz 16.	Vera, IX, Alserstraße 18.
Riedhof, VIII, Wickenburggasse 15.	Schermesser, IX, Lazarettgasse 30.
Weißer Hahn, VIII, Josefstädterstraße 22.	Reiter, IX, Ferstelgasse 5.
Residenz, I, Teinfaltstraße 6.	Vienna, IX, Frankgasse 6.
	Elite, I, Börseplatz 7.
	Charité, IX, Beethovengasse 3.

In Heft 4, Band XX dieser Zeitschrift, finde ich unter Korrespondenzen eine Bemerkung des Herrn Dr. Gottwald Schwarz, daß Bordier die, angeblich von ihm (Schwarz) gefundene Wirkung der Röntgenstrahlen auf Edersche Flüssigkeit nicht kennt. Darauf muß ich zur Richtigstellung bemerken, daß ich bereits vor 17 Jahren die Wirkung der Röntgenstrahlen auf Sublimat-Amonoxalatlösung

Digitized by Google

gefunden habe. Die diesbezügliche Publikation befindet sich in der „Naturwissenschaftlichen Rundschau", Jahrgang XI, Heft Nr. 33, und ich könnte nun meinerseits beiden Herren das Nichtkennen dieser Publikation zum Vorwurf machen. Ich habe damals auch die Wirkung der Röntgenstrahlen auf Chlorknallgas untersucht, ohne zu einem abschließenden Urteil in dieser Beziehung gelangen zu können. Näheres hierüber befindet sich in der genannten Mitteilung.

A. Rzewuski, Davos (Schweiz).

Nachtrag zur Arbeit über Radiumtherapie der Myome und klimakterischen Blutungen des Uterus.
Von Dr. Lars Edling, Lund.
(Siehe S. 303 dieses Band s der Fortschritte.)

Um Mißverständnissen vorzubeugen, scheint es mir wünschenswert, hier nochmals hervorzuheben, daß die Tabelle I meiner oben angegebenen Arbeit aufgestellt wurde ausschließlich mit Rücksicht auf den Vergleich mit den Resultaten der Röntgenbehandlung derselben Krankheiten, wie sie im Artikel Albers-Schönbergs (Bd. XIX, H. 5) dargelegt worden sind. Nur aus diesen Gründen habe ich die erste Gruppe von Fällen als „geheilt" bezeichnen können, und ich beabsichtige gar nicht, damit irgendein Urteil betreffs des künftigen Ausgangs auszusprechen. Dazu scheint mir die Beobachtungszeit dieser Fälle, wie auch das Dasein der Radiumtherapie der Myome überhaupt noch zu kurz zu sein.

Bücherbesprechungen.

Hermann Rieder und Josef Rosenthal (München): **Lehrbuch der Röntgenkunde.** I. Band, S. 606 mit 485 Abbildungen im Text und 5 Tafeln. Preis M. 25.—. Verlag von Johann Ambrosius Barth, Leipzig, 1913.

Der I. jetzt vorliegende Band, des auf 2 Bände veranschlagten Lehrbuches der Röntgenkunde, enthält die praktische Röntgenphysik (Rosenthal) und den größten Teil der diagnostischen Anwendung der Röntgenuntersuchung in der Medizin. Das Röntgenlehrbuch bezweckt, nach dem Vorwort, nicht nur dem Fernerstehenden Einblick in die Verwendungsmöglichkeiten der Röntgenuntersuchungen zu gewähren, sondern auch den Röntgenexperten in den verschiedenen Spezialgebieten rasch zu orientieren. Bei dieser Auffassung war es notwendig, die verschiedenen einschlägigen Kapitel von verschiedenen Autoren bearbeiten zu lassen.

Der vorliegende I. Band enthält die Röntgenphysik von Rosenthal, die Röntgenuntersuchung in der Chirurgie von Grashey, die Röntgenuntersuchung der Mundhöhle von Cieszynski, die Röntgenuntersuchung in der Orthopädie von Fritz Lange und Heinrich Weber. Die Röntgenuntersuchung der Lungen und Bronchien ist, ebenso wie die des Mediastinums, in besonders mustergültiger Weise von Rieder, die Röntgenuntersuchung von Herz und Gefäßen, sowie die des uropoëtischen Systems von Hans Dietlen bearbeitet. Carl Kästle hat die Bearbeitung der Röntgenuntersuchung des Magens, Faulhaber die der Leber und des Darms unternommen. Die Röntgenuntersuchung der Speiseröhre ist von Krause, die von Pleura und Zwerchfell von F. Kraus bearbeitet. Das zur Hälfte vorliegende Werk ist durch Klarheit und Einfachheit der Darstellung, sowie durch bemerkenswerte Kürze ausgezeichnet. Der Literatur ist nur summarisch gedacht, angesichts der erschöpfenden Zusammenstellung der Röntgenliteratur von Gocht. Ein besonderer Vorzug des Werkes ist die Reproduktion zahlreicher, einfacher Textfiguren in Strichzeichnung. Es ist das erstemal, daß ein Lehrbuch der Röntgenkunde in großem Umfang erscheint, das nach der Art der Darstellung in erster Linie sich an den Lernenden wendet. Die Autoren haben die im Vorwort als Ziel gezeichnete Aufgabe in mustergültiger Weise erfüllt.

Carl Kieneberger (Zittau).

Alwin Ach, München: **Beiträge zur Ösophaguschirurgie.** Habilitationsschrift, München, Lehmanns Verlag, 1913.

Wer sich über den derzeitigen Stand der Ösophaguschirurgie zu unterrichten bestrebt ist, findet in der vorliegenden Arbeit alles Wissenswerte in übersichtlicher Form dargestellt, die um so mehr Interesse erfordert, da Verfasser wiederholt eigene Erfahrungen seinen Ausführungen zugrunde legen kann. Die Einteilung der Operationsmethoden zerfällt entsprechend der anatomischen Lage des Organs in solche des Halsteiles und des thorakoabdominalen Abschnittes. Eingehende Würdigung haben die Druckdifferenzverfahren gefunden, nachdem kurz auf die Fremdkörperextraktion hingewiesen ist. Besondere Beachtung verdienen unter den anschaulichen Abbildungen die Ergebnisse zahlreicher Tierversuche und deren Übertragung auf den Menschen.

Hayward (Berlin).

Digitized by Google

J. Vilh. Hultkrantz: **Zur Mechanik der Kopfbewegungen beim Menschen.** Kunigl. SV. Vet. Akademicus Handlingar, Bd. 49, Nr. 8.

Als Hauptergebnis seiner Messungen und Versuche an Leichenpräparaten und seiner Röntgenuntersuchungen an Lebenden betrachtet Hultkrantz den Nachweis, daß das Atlantoaxialgelenk normalerweise sowohl an den Nickbewegungen als an den Seitenneigungen des Kopfes teilnimmt. Besonders die letzteren Bewegungen in dem betreffenden Gelenke sind beim Menschen relativ klein, da sie aber mit den entsprechenden Bewegungen im oberen Kopfgelenke zwangsmäßig verkuppelt sind und zusammen mit diesen einen sehr charakteristischen zweckmäßigen Mechanismus bilden, welcher auch den meisten Säugetieren eigen ist, verdienen sie unsere volle Beachtung.

Die sagittalen Bewegungen im Atlantoaxialgelenke vollziehen sich um eine quere Achse, die durch den Zahnfortsatz zwischen seinem vorderen und hinteren Gelenke verläuft, und sind als Mischbewegungen aus Schleifen und Rollen zu betrachten, welche hauptsächlich durch die Inkongruenz der Gelenkflächen möglich werden.

Die seitlichen Bewegungen in demselben Gelenke verlaufen um eine sagittale etwa an der Grenze des 3. und 4. Halswirbels liegende Achse und sind von den gegenseitigen Größenverhältnissen des Axis-Zahnes und des Zwischenraumes zwischen den Atlasseitenmassen abhängig. Durch die Anordnung der Flügelbänder sind sie mit den gleichseitigen Bewegungen im oberen Kopfgelenke verbunden, und zwar auf solche Weise, daß eine Bewegung in dem einen Gelenke die Bewegungsmöglichkeit im anderen vergrößert. Die wirkliche Achse für die Seitenneigungen des Kopfes in beiden Gelenken zusammen verläuft annähernd durch die Insertion der Flügelbänder am Zahnfortsatze, und der Atlas verhält sich etwa wie ein Meniskus, der nach der Seite gleitet, wohin die Bewegung geschieht.

Die Versuche an zehn Leichenpräparaten ergaben, daß im Durchschnitt die sagittale Beweglichkeit im oberen Gelenke 18,9° im unteren 11,2°, und die seitliche Beweglichkeit im oberen Gelenke 7,05°, im unteren 3,8° betrugen. In Einzelfällen war noch die Exkursionsweite im unteren Gelenk gleichgroß oder sogar größer als im oberen. Wegen des relativ kleinen Materials und der starken individuellen Schwankungen können diese Zahlen zwar nicht mit Sicherheit als allgemeingültige Durchschnittswerte betrachtet werden; doch stehen sie der Hauptsache nach in guter Übereinstimmung mit den Röntgenbefunden des Autors an Lebenden. (Red.)

Internationale Fachliteratur.

Journalliteratur.

Münchener med. Wochenschrift. 1912. Nr. 49, S. 2675.

Hufnagel: **Direkte Röntgenaufnahmen ohne Verwendung von Platten.** Von der Neuen photogr. Gesellschaft sind in der letzten Zeit hochempfindliche Bromsilberpapiere hergestellt worden, die für die Röntgenaufnahmen direkt verwendet werden können. Die Platten werden dadurch ausgeschaltet. Die Vorteile sind vor allem die erheblichen Geld- und Zeitersparnisse bei direkter Verwendung der Papiere. Nur die Belichtungszeit ist eine höhere. Die Feinheit der Zeichnung sind bei Verwendung von Verstärkungsschirmen, besonders wenn man dieselben noch einige Zeit nachfluoreszieren läßt, sehr gut erkennbar.

Nr. 51. S. 2817. Dr. v. Lorenz: **Ein neuer Röntgenuntersuchungstisch für trochoskopische Durchleuchtungen, Aufnahmen mit Kompressionsblenden und Bestrahlungen.** Für kleinere Institute mit nur einem Röntgenraum sind möglichst kompendiöse aber allseitig verwendbare Instrumente nötig. Der neukonstruierte Tisch wird bei geringem Preise diesen Anforderungen gerecht. Er ist 160 cm lang und läßt sich durch eine Ausziehplatte auf 210 cm verlängern. Gleichzeitig mit dem Ausziehen wird in der Mitte des Tisches eine Segeltuchrolle abgerollt und straff gespannt. Der Patient wird so auf den Bespannungsstoff gelagert, daß man je nach Wunsch Herz, Lunge oder Darm durchleuchten kann. Mit einem Rohrenstativ mit allseitig drehbarem Querarm lassen sich dann alle Aufnahmen machen. Erbauer sind Siemens & Halske, A.-G., Berlin. Preis 285 M.

Nr. 50. S. 2715. Meyer-Betz: **Zur Kenntnis der normalen Dickdarmbewegung.** Die Beförderung des Kotes im Dickdarm beruht nach Schwarz auf der vis a tergo, der lebendigen Kraft der in oberhalb gelegene Darmpartien einströmenden Massen, während Rieder auf Grund von Serienaufnahmen an der Anschauung einer aktiven peristaltischen Vorbewegung des Inhalts festhält. Die Erfahrungen des Verfassers mit Röntgenaufnahmen nach Eingabe eines Abführmittels hatten dafür gesprochen, daß eine kontinuierliche, ziemlich gleichmäßig fortschreitende peristaltische Bewegung des Darmes auftritt, die nicht von der vis a tergo geleistet werden kann und die gleiche Bewegung ist auch für die normale Inhaltsverschiebung anzunehmen. Wenn Glyzerin per rektum appliziert wird, läßt sich durch leichte Be-

Digitized by Google

schleunigung der Fortbewegung diese gleichmäßig fortschreitende Dickdarmperistaltik im Röntgenserienaufnahmen gut verfolgen. Diese Versuche zeigen auch, daß das Rektum treffende chemische Reize von da ins Deszendens, ja über die linke Flexur hinaus bis gegen die rechte wirken können. Auch vom Magen aus können reflektorische Reize ausgehen, die den Dickdarm in Aktion treten lassen, wie ja bekanntlich die in regelmäßigen Intervallen erfolgende Nahrungsaufnahme eine der wichtigsten physiologischen Reize für eine geordnete Darmentleerung darstellt.

Die kleinen haustralen Bewegungen, die mehrfach beobachtet wurden, scheinen auf die Fortbewegung der Fäkalmassen keinen bedeutenden Einfluß zu haben, da sie an jedem Teile eines größeren Ballens auftraten. Hier muß vielmehr eine peristaltische Aktion ganzer Darmwandringe angenommen werden (Kontraktion oberhalb, Erschlaffung unterhalb), die allerdings bisher technisch nicht einwandfrei dargestellt werden konnte. Die Versuche mit Physostigmin zeigten eine sehr starke Vermehrung der kleinen haustralen Bewegungen, nachdem zuerst sich eine Beschleunigung der gesamten Peristaltik ergeben hatte. Späterhin schienen aber diese starken haustralen Kontraktionen ähnlich wie bei der spastischen Obstipation die Darmentleerungen eher zu hindern. Diese Beobachtungen, wie sie auch von Schwarz gefunden wurden, sprechen dafür, daß den kleinen Kolonbewegungen eine durchaus selbständige Stellung im Getriebe des Dickdarmmechanismus zukommt.

Die großen Dickdarmbewegungen sind nicht, wie Holzknecht zuerst annahm, der einzige persistaltische Dickdarmmechanismus, sondern stehen in enger Beziehung zur Defäkation. Normal treten sie nur manchmal auf, sind aber leicht durch Reizklysmen hervorzurufen, sie treten dann besonders häufig auf, wenn der Darminhalt stark verflüssigt ist oder reizende Substanzen mit sich führt.

Nr. 49, S. 2660 und Nr. 50, S. 2734. Iselin: **Schädigungen der Haut durch Röntgenlicht nach Tiefenbestrahlung (Aluminium). Kumulierende Wirkung.** Im Anschluß an die allgemeine Ansicht, die besonders auch von Frank Schultz in seinem Buche über „die Röntgentherapie in der Dermatologie" ausgesprochen worden war, hatte Verfasser bis Anfang 1912 angenommen, daß in allen Fällen dort, wo die Behandlung sich ohne Reaktion, ohne Erythem zu Ende führen ließ, keine spätere Dauerschädigung der Haut eintreten würde. Die Erfahrung schien bisher diese Annahme voll zu rechtfertigen. In der letzten Zeit sah er aber mehrfach längere Zeit nach Abschluß des Verfahrens — es handelte sich in der Hauptsache um Tiefenbestrahlung von Tuberkulose der Knochen bzw. um inoperable Tumoren — ohne daß während dieser Zeit sich irgendeine Reaktion gezeigt hatte, dauernde Schädigungen der Haut, wie Atrophie, Teleangiektasie sowie auch mehrfach chronische Röntgengeschwüre. Die Filtration der Strahlen mit einer 1 mm dicken Aluminiumplatte schwächt wohl die Wirkung auf die Haut ab, verhindert aber nicht die Kumulation der Wirkung. Eben dasselbe gilt von der sogenannten Desensibilisierung der Haut durch Blutleere. Die Schädigungen der Haut treten gelegentlich erst $1^1/_2$ Jahre nach der Bestrahlung auf. Da die Haut der verschiedenen Körpergegenden verschieden empfindlich ist, stellt Verfasser eine Tabelle auf, aus der man erkennen kann, mit welchen Dosen man, ohne nachteilige Folgen befürchten zu müssen, nach den Erfahrungen des Verfassers bestrahlen kann. Diese Spätschädigungen der Haut durchlaufen die bisher bekannten Stadien der chronischen Schädigung etwas langsamer oder sie entwickeln sich lange Zeit nach der Bestrahlung aus heiler Haut. Sie entstehen wahrscheinlich durch eine primäre Schädigung der Blutgefäße, denn nach ihrem Sitz in der Knöchelgegend und nach der Form der Geschwüre und der Art ihrer Heilung ähneln sie Beingeschwüren. Es ist sogar eine mittelbare Schädigung der Haut möglich durch Belichtung von Haut, welche die ernährenden Gefäße dieses Hautabschnittes führt, ohne daß die bestrahlte Haut selbst verändert wird. Trotz der Beschränkung, die man sich hinsichtlich der Tiefenbestrahlung nach diesen Erfahrungen auferlegen muß, bleibt das Röntgenlicht in der Behandlung der Tuberkulose und der Nachbehandlung von operiertem Brustkrebs ein wertvolles Hilfsmittel. In einer Nachschrift ermahnt Verfasser gegenüber der letzten Veröffentlichungen der Freiburger Klinik zur Vorsicht bei Röntgenlichtbehandlung. Gerade die letzten Erfahrungen, die mit denen der Franzosen Spéder und Halluin übereinstimmen, beweisen, wie vorsichtig man selbst bei der Filtration sein muß, auf die Gauß das Hauptgewicht legt. Aber gerade die experimentellen Versuche von Gauß mit durch 3 mm dickes Aluminium filtrierten Strahlen an Kaulquappen usw. beweisen ja die Wirksamkeit dieser Strahlenmengen und werden sicher von Gauß selbst falsch bewertet. Auch die Beobachtungszeit der Gaußschen Fälle ist sicher viel zu gering, um weitgehende Schlüsse über die Nichtgefährlichkeit der Methodik zu ziehen. Trotz der ehrlichen Bestrebungen von Gauß und Lembke, Röntgenschädigungen zu meiden, hat man den Eindruck, daß sie die Gefahr zu leicht nehmen.

1913. Nr. 2, S. 68. Kienböck: **Über das Sigma elongatum mobile (Röntgenbefund).** Mitteilung eines Falles von Lageanomalie des Sigma höchsten Grades. Patient klagte über Schmerzen in der Blinddarmgegend, ohne daß abnormer Befund war. Es fand sich bei der Wismutbolusklysma ein langes Sigmoid, das sich auf der rechten Seite des Abdomen als langgestreckte Schlinge bis unter die Leber und nahe an die rechte Zwerchfellkuppe erstreckt. Die Länge des Rektum mit Sigma zusammen 96 cm und die Länge des Colon descend. transvers. und ascend. 84 cm. Es handelt sich um eine lokale „Varietät" des Darmes und Gekröses, wahrscheinlich entstanden durch eine Hemmung in der Anwachsung des Mesen-

Digitized by Google

teriums, des Colon descend. Jedenfalls müssen solche Anomalien in den Kreis der Betrachtungen gezogen werden.

Nr. 4, S. 179. Bruegel: **Bewegungsvorgänge am pathologischen Magen auf Grund röntgenkinematographischer Untersuchungen.** Die feinere Diagnose des Magendarmkanals wird durch den Ausbau der Röntgenkinematographie sehr gewinnen, da weder einmalige Aufnahme noch Schirmbeobachtung der Entdeckung der feinen Details, z. B. bei Analyse der Antrumformation usw. gewährleisten. Das beweisen auch einige Fälle, bei denen mittels Serienaufnahmen diagnostische Schlüsse gezogen wurden, die durch Autopsie in vivo dann kontrolliert wurden. Verfasser berichtet dann über vier Fälle, die als gemeinsames Charakteristikum eine horizontale Begrenzungslinie des Antrum gegen den Pylorus hin zeigen. Da sich dieser Befund in allen Phasen der Magenbewegung zeigte, kommt ihm zweifellos diagnostische Bedeutung zu. Verfasser glaubt, daß der Befund ein Zeichen dafür sei, daß Teile der autralen Muskulatur die Fähigkeit verloren haben, sich in gleichsinniger Weise von allen Seiten her zu kontrahieren. Eine Sedimentierung ist bei der Kaestleschen Kontrastin — Mondaminbrei — ausgeschlossen. Auch wurden die Aufnahmen zehn Minuten nach der Kontrastmahlzeit gemacht. Dieser pathologische Zustand kann, wie die autoptisch kontrollierten Fälle beweisen, hervorgerufen werden durch flächenhafte Verwachsungen, durch größere Narben der Magenwand oder durch Wandinfiltrate (kallöse Ulcera). Die Serienaufnahmen geben einen Hinweis, daß es sich nicht um einen Zufallsbefund handelt und sollen daher in zweifelhaften Fällen immer angewendet werden.

Aschoff, Krönig und Gauß: **Zur Frage der Beeinflußbarkeit tiefliegender Krebse durch strahlende Energie.** Einige Fälle von Karzinom des Magens und des Uterus bzw. der Portio wurden in der Freiburger Frauenklinik mit stark gefilterten Röntgenstrahlen in abnorm hohen Dosen behandelt und von Anfang bis zum Ende durch vielfache Probeexzisionen histologisch kontrolliert unter spezieller Berücksichtigung der Frage, ob eine Beeinflussung tieferliegender Krebswucherungen überhaupt möglich ist und ferner, ob eine solche intensive Durchleuchtung ohne Schädigung des übrigen Organismus überhaupt durchführbar ist. Beide Fragen konnten unter gewissen Einschränkungen bejahend beantwortet werden. Es findet eine spezifische Einwirkung im Sinne einer Rückbildung oder Umbildung zu weniger bösartigen Typen statt, doch ist diese nur eine lokale auf das Bestrahlungsgebiet beschränkte. Eine Fernwirkung ist, wenn überhaupt, nur in beschränktem Maße anzunehmen. Ob die bisherige Erfahrung, daß eine nachweisbare Schädigung lebenswichtiger Organe vermieden werden kann, auch für noch länger dauernde Bestrahlungen gilt, können erst künftige Beobachtungen zeigen. Trotzdem bisher keine völlige Vernichtung des Krebsgewebes erreicht worden ist, darf auf Grund der mikroskopischen Befunde die Hoffnung doch nicht zurückgewiesen werden, daß es mit Hilfe von neuen Strahlengemischen unter sorgfältigster Beobachtung und Ausnutzung der neuesten technischen Hilfsmittel mit der Zeit gelingen wird, einen wirklichen Sieg auf diesem Gebiete zu erringen. Dieser Standpunkt, der vom Pathologen (Aschoff) eingenommen wird, gibt den Klinikern (Kronig und Gauß) die Anregung, weiter zu arbeiten und auch einige wichtige Fingerzeige für die Technik. Es genügt nicht, da ja eine stärkere Fernwirkung nicht eintritt, nur den primären Tumorherd zu bestrahlen, sondern man muß auch, ähnlich wie bei der chirurgischen Behandlung der Karzinome, gleichzeitig auch möglichst das zugehörige Drüsengebiet röntgen- oder radiumtherapeutisch in Angriff nehmen.

Nr. 8, S. 413. Holzknecht und Haudek: **Bewegungsvorgänge am pathologischen Magen auf Grund röntgenkinematographischer Untersuchung.** Bemerkung zu dem Artikel von Bruegel in Nr. 4 A. W. Verfasser haben das von Bruegel hervorgehobene Phänomen der horizontalen Abschlußlinie des wismutgefüllten Autrum pylori häufig beobachtet und halten dasselbe im Gegensatz zu Bruegel für einen Pseudofüllungsdefekt, der fast immer durch Hineindrängen des sichtbaren Mageninhalts zu beseitigen ist. Der Befund wird durch eine Reihe von Gelegenheitsursachen hervorgerufen. Keinesfalls ist es pathognomonisch für Ulcus callosum, Magenwandnarbe oder Adhäsionen. Die Durchleuchtung bietet für diese Fälle gegenüber der Kinematographie den Vorteil, daß sie den Versuch einer manuellen Beseitigung des Befundes zuläßt.

Nr. 11, S. 593. Brügel: **Erwiderung auf die Bemerkung von Holzknecht und Haudek in Nr. 8 der W.** Verfasser hält seine Ansicht von der diagnostischen Bedeutung der horizontalen Abschlußlinie des wismutgefüllten Antrum sylori aufrecht. Wichtig ist dabei das konstante Vorkommen bei Ausschluß der Sedimentierungsmöglichkeit. Die Durchleuchtung wurde außerdem ebenfalls in allen Fällen durchgeführt und konnte palpatorisch keine besonderen Befunde erheben. Die Ablehnung der Kinematographie für diese Teile beruht auf einer gewissen Abneigung der Wiener Schule gegen die graphische Methode überhaupt zugunsten der Durchleuchtung.

Berl. klin. Wochenschrift. 1912. Nr. 43, S. 2030.

Fränkel: **Der Einfluß der Röntgenbestrahlung auf das hämolytische Komplement des Meerschweinchenserums.** Die Röntgenbestrahlung wurde unter möglichst genauer Dosierung in Rückenlage vorgenommen. Es wurde festgestellt, daß die Leukozytenzahl sofort nach der Bestrahlung anstieg, um aber

Digitized by Google

entweder zur Leukopenie oder sogar zur Aleukozytose abzusinken. Das hämolytische Komplement zeigte dabei aber keine Abhängigkeit von der Leukozytenzahl. Auch die Aleukozytose war noch gut lösendes Komplement. Demgemäß wird dasselbe entgegen Buchner nicht von den weißen Leukozyten gebildet. Auch die Bildung aus zerfallenden Leukozyten (Metschnikoff) ist unwahrscheinlich. Bei einmaliger Bestrahlung mit 2—2,4 Erythemdosen waren in etwa 10 Tagen die Tiere meist erheblich geschädigt. Sie starben, aber trotzdem war keine sichere Änderung des Komplement tibes nachzuweisen, nur bei ganz großen Dosen in 2—3 Sitzungen zeigte sich eine deutliche Abschwächung des Komplements.

Nr. 46, S. 2165. Strauß: **Zur Differentialdiagnose des Ulcus penetrans und carcinomatosum.** Demonstration eines Falles, in dem durch Kombination der verschiedenen Untersuchungsmethoden die Diagnose vor der Operation richtig gestellt worden war. Die Röntgenuntersuchung hatte die Symptome eines Ulcus penetrans gezeigt. Doch wies schon eine röntgenologisch nachweisbare Duodenalerweiterung oberhalb einer Stenose auf eine eventuelle Karzinom metastase hin. Immerhin konnte das Röntgenverfahren nur einen Teil der Diagnostik darstellen, nicht aber allein die Entscheidung abgeben, wie dieses überhaupt als Grundlage der Magendarmdiagnostik angenommen werden kann. Von anderen diagnostischen Methoden werden die Bedeutung der Fermentdiagnostik bzw. der Nachweis von Rektalmetastasen kritisch gewürdigt.

Nr. 46, S. 2176. Falk: **Experimenteller Beitrag zur Röntgenbehandlung der Peritonealtuberkulose.** Die Versuche wurden an Meerschweinchen ausgeführt, die durch intraperitoneale Einspritzung von Tuberkelbazillen typhumanus infiziert waren. Die Tiere wurd n lapara tomiert und sofort bestrahlt. In den Fällen, in denen die tuberkulöse Erkrankung Leber, Milz und Nieren noch nicht ergriffen hatte, sondern auf Peritoneum, Omentum mayus und auf den retropermealen Lymphdrüsen beschränkt war, gelang es, durch die angeführte Behandlung (Bestrahlung 5 – 7 Wehnelt, 2—3 Milliampère in 30 cm Abstand ca. 10 Min. = $^1/_2$—1 Erythemdose nach vorheriger Laparatomie) die Erkrankung zur Heilung zu bringen. Das Peritoneum wird nicht geschädigt. Nicht nur miliare Tuberkel, sondern auch kleine Knoten bildeten sich ganz zurück. Die Hyperämie, die durch die Laparatomie hervorgerufen wird, kombiniert mit konsekutiver Hyperleukozytose in erhöhtem und andauerndem Maße, durch die direkte Bestrahlung des Peritoneums scheint sie die Heilwirkung hervorzubringen. Nachprüfungen auch bei Patienten erscheinen angebracht. Möller (Hamburg).

Strahlentherapie. 1913. Bd. I, Heft 1, 2, S. 151.

Meyer-Kiel: **Die biologischen Grundlagen der Röntgentherapie. Die Wirkung der Röntgenstrahlen auf das Auge.** Birch-Hirschfeld hat als erster auf die Schädigungen des Auges durch die Anwendung von Röntgenstrahlen hingewiesen. Er konnte eine schwere Keratitis interstitialis feststellen. In einem Falle selbst von vollkommener Abdeckung des Auges war dieselbe seitlich durch die Orbitalwand hindurch aufgetreten. Aber auch im Innern des Auges kommt es zu schweren Schädigungen, die sich namentlich am Gefäßsystem, dann aber auch an den nervösen Elementen abspielen. Auffällige Ähnlichkeit der Erkrankungen der Gefäßwandung im Sinne einer vakuolisierenden Degeneration ließen sich nachweisen mit den bekannten Gefäßveränderungen bei Hautschädigungen; hierbei verdient es besonderer Erwähnung, daß dieselben erst nach Jahren nach der Bestrahlung auftraten. Verfasser hat die Literatur auf ähnliche Fälle durchgesehen und bringt in Kürze Auszüge gleicher Beobachtungen, welche von anderen Autoren auch im Tierexperiment haben erhoben werden können. Besonderes Interesse verdienen zwei Patienten, die sich mit der Herstellung von Röntgenröhren befaßten und bei welchen typische Kataraktbildung durch die Einwirkung der Strahlen beobachet wurde.

Zentralblatt für Gynäkologie. 1912. Nr. 41, S. 1359.

Eymer: **Zur geburtshilflichen Röntgendiagnose.** Für die Geburtshilfe hat das Röntgenbild in doppelter Hinsicht Bedeutung. Einmal zur Bestimmung der Diameter des mütterlichen Beckens, dann aber auch zur Feststellung der Lage des Kindes, bzw. des Bestehens einer Zwillingsschwangerschaft Die Lösung des ersten Problems ist noch nicht geglückt. Dagegen kann die Frage nach der Brauchbarkeit des Verfahrens zur Bestimmung des Uterusinhaltes in bejahendem Sinne beantwortet werden. Verfasser kann die Erfolge dieser Methode an 21 Fällen dartun, welche zum Teil durch instruktive Abbildungen illustriert werden. Er will daher den drei sicheren Schwangerschaftszeichen als viertes die Sichtbarkeit kindlicher Teile auf der Röntgenplatte hinzugefügt wissen.

Nr. 46, S. 1539. Edling: **Zur Röntgendiagnose bei Extrauterinschwangerschaft.** Polemik gegen Zurhelles Publikation in Nr. 36 der gleichen Zeitschrift.

Nr. 47, S. 1569. Bumm: **Zur Kenntnis der Wirkung der Röntgenstrahlen auf das Uteruskarzinom.** Eine 46 Jahre alte Frau mit inoperabelem Uteruskarzinom, welches auch das linke Parametrium ergriffen hatte, wird vaginal mit großen Dosen bestrahlt (insgesamt 1600 x Kienböck). Deutliche Besserung des Allgemeinbefindens, wie auch des lokalen Befundes, so daß jetzt eine Operation möglich ist. Hierbei zeigt es sich, daß eine weitgehende intensive Gewebssklerose das fortschreitende Karzinom abgegrenzt hat, so daß wenigstens makroskopisch im Gesunden operiert werden konnte. Mikroskopisch dagegen war der Wundtrichter von wuchernden Krebsmassen ausgekleidet.

Digitized by Google

1913. Nr. 2, S. 55. Kehrer: **Vorläufige Mitteilung zur exakten röntgenologischen Beckenmessung.** Polemik gegen Haenischs Publikation über denselben Gegenstand.

Nr. 5, S. 153. Krönig und Gauß-Freiburg: **Die Strahlentherapie in der Gynäkologie. Röntgen- oder Radiumtherapie?** Die französische Schule hat es zuerst unternommen, aus der ähnlichen Wirkung von Röntgen- und Radiumstrahlen die Radiumbehandlung für die Gynäkologie nutzbar zu machen. Doch stehen sich hier die beiden Ansichten, ob schwach oder stark gefilterte Strahlung zur Anwendung kommen soll gegenüber. Daneben blieben noch Fälle übrig, in welchen ein chirurgisches Eingreifen notwendig wurde. Der Analogieschluß, die Erfolge der Röntgentiefentherapie auch auf das Radium auszudehnen, lag nahe. Es wurde daher auch bei dem Radium starke Filterung und hohe Dosis angewandt. Daneben stand die Verwendung des Kreuzfeuers zur Verfügung. Die Versuche wurden mit Mesothorium vorgenommen. Nach umfangreichen Tierexperimenten haben die Verfasser die ultrapenetrierenden Radiumstrahlen als die therapeutisch wirksamsten erkannt und gingen dann zu deren Verwendung bei dem Menschen über. Auf Grund von 56 Fällen konnten die günstigen Erfahrungen der Franzosen durchaus bestätigt werden. Da jedoch auch hier die Rückbildung der Myome nicht in der gleichen Weise wie bei den Röntgenstrahlen eintrat, so wird vorgeschlagen, ein kombiniertes Verfahren in Anwendung zu bringen.

Zentralblatt für Chirurgie. 1913. Nr. 48, S. 1633.

Fründ: **Zur Technick der Fremdkörperextraktion.** Die Anwendung des einfachen aber sehr zweckmäßigen Verfahrens ist die folgende: die Stelle z. B. der Hand, an welcher das Vorhandensein eines Fremdkörpers festgestellt ist, wird zur Operation vorbereitet und anästhesiert. Dann werden vor dem Röntgenschirm zwei lange Nadeln voneinander etwa 1 cm entfernt eingestochen, so daß der Fremdkörper zwischen beide zu liegen kommt. An der Hand dieser Nadeln gelingt es dann leicht, den Fremdkörper freizulegen und zu entfernen.

1913. Nr. 3, S. 81. Franke-Braunschweig: **Die osteoplastische epiphysäre Amputatio tibiae sub genu als Ersatz für die Exartikulation im Kniegelenk.** Um bei den Unterschenkelamputationen in der Nähe des Kniegelenkes einen tragfähigen Stumpf zu erhalten, wird von einem vorderen Hautlappen die Tuberositas tibiae ähnlich wie bei der Bierschen osteoplastischen Amputation des Unterschenkels abgesägt, und dann am oberen Tibiaende abgesetzt, so daß nur ein schmaler Streifen der Tibiaepiphyse bestehen bleibt. Hierauf wird nach Durchtrennung der Beugesehnen die Tuberositas auf die stehengebliebene Tibiaepiphyse aufgesetzt. Die Resultate sind, wie an einem beigegebenen Photogramm gezeigt wird, als durchaus befriedigend zu bezeichnen.

Nr. 4, S. 121. Levy: **Röntgenbestrahlung der Aktinomykose.** Analog den guten Resultaten der Röntgenbestrahlung der Tuberkulose wurde die gleiche Therapie bei einem Falle von Kieferaktinomykose, deren radikale Beseitigung auf operativem Wege nicht möglich gewesen war, eingeleitet. Es wurde ebenso wie in einem weiteren Falle vollkommener Erfolg erzielt.

Nr. 14, S. 505. A. Schlesinger-Berlin: **Zur Vereinfachung der Fremdkörperextraktion.** Die Methode wird folgendermaßen ausgeführt: Vor dem Röntgenschirm zeichnet man sich an der Extremität mit Tinte auf der Haut einen Punkt an, der genau vor dem Fremdkörper liegt. Dann wird die Extremität um ihre Achse gedreht und nun der korrespondierende Punkt der Rückseite markiert. Das gleiche geschieht von zwei benachbarten Punkten, die wieder so liegen, daß eine sie verbindende Linie der Fremdkörper treffen muß. Sticht man jetzt statt dieser gedachten Linie dünne Nadeln durch die Extremität durch, welche die jeweils entsprechenden Punkte miteinander verbinden, so liegt an dem Schnittpunkt der beiden Linien der gesuchte Fremdkörper. Hayward (Berlin).

Physikalische Zeitschrift. Bd. 14, S. 417. 1913.

J. Herweg: **Über die Beugungserscheinungen der Röntgenstrahlen am Gips.** Wenn man Röntgenstrahlen unter sehr schrägem Winkel auf einen Gipskristall fallen läßt, so daß die Einfallsebene in seine beiden Hauptspaltungsrichtungen fällt, und die photographische Platte dann senkrecht zu der reflektierenden Oberfläche des Kristalls stellt, so erhält man eine besonders einfache Interferenzfigur, da nämlich dann die sekundären Flecke zusammen mit dem durchgelassenen primären und dem regelmäßig reflektierten sämtlich auf einem Kreise liegen. Dasselbe ist übrigens unter den gleichen Bedingungen auch bei den optischen Beugungserscheinungen an einem gewöhnlichen Strichgitter der Fall, so daß also damit die Annahme nahe gelegt ist, daß auch die Moleküle des Gipskristalles nach seinen beiden Spaltrichtungen reihenartig angeordnet sind. Verfasser zeigt dann, daß sich auf Grund dieser Annahme sogar die Lage der einzelnen Flecke berechnen läßt, und daß es sich dabei zugleich um eine Beugung an den nebeneinanderliegenden wie auch um eine Interferenz an den hintereinanderliegenden Molekülreihen, also kurz um die Interferenz an einem Raumgitter, handelt. Bestimmte Werte für die Wellenlänge der Röntgenstrahlen leitet Verfasser aus seinen Versuchen nicht ab, auch ist es ihm zweifelhaft, ob die Wellen schon aus der Röntgenröhren stammen oder erst im Kristall entstanden ist. Eine Härteänderung der Röhre hatte so gut wie keinen Einfluß auf die Lage und die Intensität der Flecke.

Digitized by Google

Nature. Nr. 2273, Bd. 91, S. 295. 1913.

M. de Broglie und F. A. Lindemann: **Die Reflexion der Röntgenstrahlen und verwandte Erscheinungen.** Die bisher bei der Reflexion der Röntgenstrahlen beobachteten Erscheinungen sollen sich nach den Verf. auf drei verschiedene Ursachen zurückführen lassen: 1. auf die gewöhnliche Dispersion, wie sie an jedem optischen Gitter stattfindet, nur mit dem Unterschied, daß hier, wo wir es mit einem Raumgitter zu tun haben, gewisse Wellenlängen durch Interferenz ausgelöscht werden; 2. auf Interferenzen der von Hupka und Steinhaus angenommenen Art (s. Fortschr. Bd. XX, Heft 4, S. 430); 3. auf Interferenzen an unsichtbaren Sprüngen längs den Spaltbarkeitsebenen der Kristalle. Bemerkenswert ist noch die Mitteilung, daß bei der Reflexion an stark absorbierenden Kristallen, z. B. Phosgenit, $(PbCl)_4CO_3$ oder Wulfenit, MoO_4Pb, alle Spektren auftreten, die man von einem zweidimensiotralen Gitter zu erwarten hat: wahrscheinlich weil hier die sich in die Tiefe erstreckenden Gitter wegen der starken Absorption der Strahlen nicht in Frage kommen. Wenn diese Annahme richtig ist, so würden wir es in diesem Falle mit den wirklichen Spektren der von der Röhre ausgesandten Strahlen zu tun haben und nicht mit Spektren der in dem Kristallen erregten Sekundärstrahlen, wie z. B. von Laue angenommen wird.

Walter (Hamburg).

Archives d'Electricité médicale. 355.

H. Bordier: **Biochemische Strahlenwirkungen.** Die für den Arzt wichtigen Strahlungen beginnen im Ultrarot. Die Strahlenwirkung ist um so bemerkenswerter, je kürzer ihre Wellenlänge ist. Die Röntgenstrahlen sind wenig befähigt, chemische Reaktionen auszulösen, dagegen imstande, molekulare Dissoziation und Ionisationen zu bedingen. Durch die Einwirkung der Röntgenstrahlen werden Kolloide ihrer elektrischen Ladung beraubt und ausgeflockt. Solche Ausflockungen sind zuerst von Bordier und Galimard an Phosphoroxydlösungen (Benzin-) studiert worden. Bordier hat diese früheren Untersuchungen erneut aufgenommen und festgestellt, daß weiche Strahlungen vollkommener ausflocken als harte Strahlungen. B. vergleicht die Wirkungen der Röntgenstrahlen auf das lebende Gewebe mit denen der Beeinflussung kolloider Lösungen im Experiment. Wenn man annimmt, daß bei lebenden Zellen durch die Wirkung der Röntgenstrahlen Eiweiß-Kolloide ausgeflockt werden, so lassen sich entsprechend den Graden der Ausflockung die natürlichen Zellveränderungen erklären (Frühreaktion, Latenzperiode, Modifikation usw.).

Nr. 356. Albers-Schönberg: **Die Tiefen-Radiotherapie in der Gynäkologie zur Behandlung der Myome.** Bei der Behandlung der Myome bedarf es inniger Zusammenarbeit zwischen dem Radiologen und dem Gynäkologen. Der Gynäkologe muß die Diagnose formulieren, die Indikation stellen und den Verlauf der Krankheit beobachten. Der Radiologe dagegen ist Techniker, der für die Dosierung, eventuelle Schädigungen usw. einstehen muß. Die Basis der Anwendung der Tiefenbestrahlung ist die bedeutungsvolle Einwirkung der Röntgenstrahlen auf die Geschlechtsdrüsen. Die Wirkung auf die Myome ist vorzugsweise durch die Einwirkung auf die Ovarien vermittelt. Daneben kommt zweifellos eine direkte Einwirkung auf die Tumorzellen in Frage. Neuerdings werden als nicht geeignet für die Röntgenbestrahlung die gestielten Myome des Uterus-Halses, die gangränösen Myome, die Myome, bei denen ein Schleimhautkarzinom, besteht und endlich solche, die rasch wachsen und wegen der profusen Blutungen an sarkomatöse Degeneration denken lassen, bezeichnet. Endlich gelten Myome, die durch Blasenkompression akute Retention bedingt haben, als ungeeignet für die Röntgentherapie. Übereinstimmend wird von Gynäkologen bei Myomen jenseits der 40, die Beschwerden verursachen ohne das Allgemeinbefinden zu beeinträchtigen, die Bestrahlung als die Methode der Wahl angesehen. Für diese absolute Indikation spricht sich auch Albers-Schönberg aus. Er berichtet über 78 Prozent Heilung nach Bestrahlung. Abgesehen von gelegentlicher Störung durch Idiosynkrasie sind schwerere Verbrennungen nicht beobachtet worden. Er verwendet Aluminium- und Lederfilter. Die Applikationsdosis variiert zwischen 60 und 100 x. Gelegentlich wurden schon Erfolge bei 17 x erzielt, zuweilen erwies sich sogar eine Dosis von 276 x erforderlich. Unter der Bestrahlung werden die Beschwerden gebessert, bzw. verschwinden. Profuse Hämorrhagien machen normaler Menstruation Platz. Manchmal wird Oligomenorrhoe und Amenorrhoe erzielt. Dabei bessert sich das Allgemeinbefinden. Abgesehen von den oben von Krönig und Gauß angegebenen Kontraindikationen, ist zu berücksichtigen, daß manche Myome der Bestrahlung gegenüber refraktär sind. Ob infolge der Bestrahlung späte Läsionen resultieren, ist eine Frage, die erst in Zukunft entschieden werden kann.

Nr. 357. J. Bergonié: **Die Diathermieanwendung in der Medizin.** Für die allgemeine Diathermie kann man zwei Elektroden (Rücken- und Nateselektrode) oder eine große Reihe breiter Elektroden verwenden (Summationswirkung). Die Applikation der Diathermie kann auf dem Kondensatorbett oder auf der Chaiselongue erfolgen. Die chirurgische Anwendung des Verfahrens bezweckt Destruktion lebender Gewebe (Elektro-Koagulation). Die Verwendung der Diathermie in der inneren Medizin hat im allgemeinen die Aufgabe, Verbrennung und Zerstörung zu vermeiden. Eine derartige Verwendung kommt für die Chirurgen nur ausnahmsweise (infektiöse Arthritis z. B.) in Frage. Bei allgemeiner Diathermie nehmen die Verbrennungen nicht oder ganz unbedeutend zu, bzw. im Beginn der Diathermiebehandlung

Digitized by Google

hat eine Steigerung, nachher ein Absinken der oxydativen Prozesse statt. Die lokale Anwendung des Diathermieverfahrens hat eine aktive Hyperämie mit den von Bier für diese als charakteristisch beschriebenen Wirkungen zur Folge. Die Diathermiebehandlung lokaler Gonokokken-Affektionen ist, wie es scheint, die beste therapeutische Methode für derartige Erkrankungen. Allgemeine Diathermie kommt in Frage, sobald ein Energiezuwachs in Gestalt von Wärme für den Körper erforderlich ist (Hypothermie nach langer Kälteeinwirkung bei Marasmus, Inanition, chronischen Erkrankungen, insbesondere inneren Krebsen, nach schweren Blutungen, nach Shockwirkungen usw.). Nach Bergonié ist die Diathermie das einzige Mittel, das erfolgreich die Zirkulation und die Ernährung tiefliegender Organe beeinflussen kann, ein Verfahren, das energisch und präzisiert infizierte und kranke Gewebe zu zerstören vermag; damit eine Methodik, deren Ausbau zu großen Erwartungen berechtigt.

von Zeyneck: **Über Diathermie.** Seit 1908 nimmt die Thermopenetration unter den Publikationen über die therapeutischen Wirkungen der Hochfrequenzströme die erste Rolle ein. Am meisten Verwendung findet die lokale Anwendung der Diathermie (Gelenkbehandlung, Beeinflussung von Neubildungen, Analgesie-Erzeugung). Die Gesamterhitzung des Körpers (Beeinflussung des Stoffwechsels) hat bisher eine geringere Bedeutung. Die thermische Einwirkung kann nicht bestimmt theoretisch fixiert werden. Deshalb, weil die verschiedenen Schichten verschiedenen spezifischen Widerstand haben und weil die Eigenwärme der Zirkulationsgröße in den verschiedenen Schichten differiert. Individuelle Verschiedenheiten bestehen, weil die verschiedenen Individuen dem Eintritt elektrischer Ströme verschiedenen Widerstand entgegensetzen. Im übrigen entspricht die Erhitzung bei der Thermopenetration dem berechneten Effekt nach Jowle. Bereits kurz dauernde Thermopenetrationen vermögen die Körpertemperatur bemerkenswert zu erhöhen, derart, daß Pulsbeschleunigungen und Auftreten von Schweißen, Erhöhung des Stoffwechsels usw. resultieren. Abgesehen von der Wärmeentwicklung und von Analgesieerzeugung vermögen die dem Körper mitgeteilten Hochfrequenzschwingungen spezifische Einwirkungen nicht zu erzeugen.

Bull. et mémoir. de la soc. de Radiologie de Paris. März 1913.

L. Ribadeau-Dumas und Albert-Weil: **Die Röntgendiagnose der Säuglingstuberkulose.** Die radiographische Darstellung der Säuglingstuberkulose setzt eine gute Technik und ein geeignetes Instrumentarium voraus. In Frage kommen nur Momentaufnahmen. Die Säuglingstuberkulose ist weniger Drüsen- als disseminierte Tuberkulose. Man kann das besonders bei Lungenuntersuchungen von Kindern, die an tuberkulöser Meningitis leiden, feststellen. Die Röntgenuntersuchung ist die beste Methode, die Säuglingstuberkulose zu erkennen. (In den neunziger Jahren hat Lichtheim auf die Notwendigkeit der Stuhluntersuchung auf Tuberkelbazillen zur Feststellung der Kindertuberkulose aufmerksam gemacht. Ref.)

A. Gosset und R. Ledone-Lebard: **Systematische Radioskopie vor der Operation.** Die Autoren empfehlen, alle Kranken vor der Operation zu durchleuchten. Die Durchleuchtung vor der Operation gab wiederholt Veranlassung (Lungentuberkulose, Herz- und Gefäßaffektionen, Medistinaldrüsen) operative Eingriffe nicht vorzunehmen. (Ref. möchte angesichts derartiger Ratschläge empfehlen, Kranke vor der Operation zu untersuchen, bzw. sie von einem Arzt untersuchen zu lassen, dem die klinischen Untersuchungsmethoden noch nicht ganz fremd geworden sind.)

J. Belot und Nahan: **Die Radiographie von Hautkalkgebilden.** Die verkalkten Tumoren der Haut sind selten und wenig bekannt. Praktisch kommen in Betracht verkalkte Fettläppchen, Osteome, verkalkte Hauttumoren, verkalkte Varizen und verkalkte subkutane Granulome. Die Radiographie gestattet diese verschiedenartigen Gebilde intra vitam zu studieren und zu differenzieren. Kasuistische Mitteilungen: Eines Falles von subkutanen, verkalkten Varizen, sowie eines Falles von subkutanen verkalkten Granulomen.

Belot und Henri Béclère: **Verstärkungsschirm Heyden.** Der Verstärkungsschirm Heyden und die Kassette Heyden sind außerordentlich zweckmäßige und gute Fabrikate, bei deren Anwendung die Expositionszeit sehr verkürzt werden kann.

Henri Béclère: **Sanduhrmagen und Duodenalstenose.** Kasuistische Mitteilung: Sanduhrmagen, der durch Kompression des gasgeblähten Colon descendens bedingt war. Daneben fand sich Stagnation im Duodenum derart, daß ein Bild resultierte, wie man es bei Ulcus penetrans zu sehen gewohnt ist. (Eine autoptische Aufklärung fehlt. Ref.) Klinisch bestanden unbestimmte Unterleibsbeschwerden, Wechsel zwischen Verstopfung und Diarrhoe usw.

April 1913. A. Schwab und Albert-Weil: **Retentio foetalis.** Die Radiographie konnte bei einer Patientin, die seit fast einem Jahre nicht menstruierte, feststellen, daß der Fötus nur etwa sechs Monate alt war. Nach der klinischen Untersuchung bereits war die Annahme, daß ein degenerierter Fötus vorliege, wahrscheinlich. Die Radiographie derartiger Fälle ist ein wichtiges Hilfsmoment der exakten Diagnostik.

Charlier: **Rückbildung eines Uterus-Fibroms unter Bestrahlung.** Kasuistische Mitteilung: Bei einem 17jährigen Mädchen hatten 14 Bestrahlungen Rückbildung eines Fibroms ohne Aufhören der Menstruation zur Folge. Es wurden filtrierte Strahlungen (8 Benoist, $1^1/_2$ mm Aluminium) bei einem Antikathodenabstand von der Haut von 15 cm, angewandt. In jeder Sitzung wurden 3—4 H. appliziert.

Digitized by Google

Jaulin: **Die Behandlung des Uterus-Fibroms mit Röntgenstrahlen.** Bericht über 9, meist erfolgreich behandelte Fälle. Bei Patientinnen über 35 Jahren wird, wenigstens was das Aufhören der Hämorrhagien anbelangt, volle Heilung erzielt. Die Lumbalschmerzen verschwinden gemeinhin. Manchmal empfiehlt es sich, um sie ganz zum Verschwinden zu bringen, noch die Lumbosakralgegend zu bestrahlen. Die besten Resultate erzielt man bei Anwendung harter Strahlen (10—12 cm Schlagweite, 2 mm Aluminiumfilter, Farbe O nach Bordier). Eine Wiederholung der Bestrahlung (3—5 H.) ist erst nach 3—4 Wochen ratsam.

R. Bordier: **Die Radiotherapie in der Gynäkologie.** Die Radiotherapie erzielt die besten Erfolge in den Fällen, in denen chirurgische Eingriffe die schlechteste Aussicht bieten. Die Radiotherapie ist kontraindiziert bei jungen Frauen (ca. 30 Jahren) und indiziert bei Frauen nach den 50. Jahre. Der große Vorzug der Radiotherapie ist das Erhaltenbleiben der inneren Sekretion (Fehlen von Ausfallserscheinungen). Nach B. empfiehlt es sich, die einfallende Strahlenmenge konstant zu halten (Messung nach B.) und die Filterdicke zu variieren. Am zweckmäßigsten gelangt über dem Filter die Dosis 5 H. konstant zur Anwendung. Eine Bestrahlungsserie (9 Tage) umfaßt je drei Bestrahlungen von drei verschiedenen Hautflächen aus. Eine neue Serie kommt erst nach Ablauf von einigen Wochen, wenn es tunlich ist, erneut zur Anwendung. Patientinnen unter 39 Jahren sollte man nicht bestrahlen. Interstitielle Fibrome sind besonders geeignet, die Inangriffnahme gestielter und vielfacher Myome bleibt dem Chirurgen überlassen. Die besten Erfolge erzielt die Radiotherapie bei Myomblutungen, die in die Zeit der Menstruation hineinfallen. Besonders schöne Erfolge erzielt man bei Hämorrhagien der Menopause. Verkalkte zystische, degenerierte, infizierte und maligne Myome sollen nicht bestrahlt werden.

Jaulin: **Spondylitis rhizomelica.** Demonstration einer Wirbelsäule von Spondylitis rhizomelica und der entsprechenden Radiogramme. Es bestand eine zerviko-dorsale Kyphose. Die Gelenkfortsätze sind durch Ossifikationen miteinander verlötet. In der Regio dorsalis fand vollständige, in der Regio lumbalis unvollständige Verknöcherung der Bandscheiben statt. Sehr deutlich sind die Ossifikationen der Ligg. costo-vertebralia zur Darstellung gelangt, insbesondere die der Ligg. costo-transversalia.

J. Belot-Béclère: **Wechselstrom-Umformerapparate von Gaiffe, Drault und Raulot-Lapointe.** Demonstration der neuen Apparate von Gaiffe und Drault, die den Snookschen Apparaten entsprechen, sich aber durch Raumersparnis auszeichnen.

H. Bordier: **Die Radiotherapie der Hautepitheliome.** Prioritätsbemerkungen: B. hat zuerst im Jahre 1905 darauf hingewiesen, daß es oft zweckmäßig sein kann, in einer einzigen Sitzung 22—24 H. zu applizieren. Die Messung derart hoher Dosen kann bei Verwendung der Farbe 4 leicht erfolgen. Bei solcher Dosierung ist es natürlich unumgänglich notwendig, starke Filter zu verwenden.

Journ. de Radiologie. Februar 1913.

M. Potocki, Delherm und J. Laquerrière: **Die Radiographie des Fötus.** Es gelingt, bei Anwendung von 30—40 M.-A. die Expositionszeit auf 2—$^3/_5$ Sekunden zu erniedrigen. Die Brauchbarkeit der Radiographie hängt weniger von Lage und Stellung der Untersuchten (am besten Rückenlage), als von der Anwendung genügend penetrationsfähiger Strahlung ab. Wichtig ist es, vor der Photographie vorzubereiten, als wenn man eine Nierensteinaufnahme machen wolle (Nüchternaufnahme, nach genügender Darmentleerung). Bei gutem Instrumentarium gelingt es sicher, gute Bilder in den letzten zwei Schwangerschaftsmonaten zu bekommen. Man wird aber meist bereits im 5. Monat brauchbare Bilder erzielen.

Laquerrière: **Radium-Elektrolyse in der Gynäkologie.** Die elektrolytische Einführung des Radiums (Haret) soll bei Strömen unter 50 M.-A. erfolgen. Nach der Applikation ist Leukorrhoe gewöhnlich. Die Einwirkung auf die Schmerzen ist regelmäßig. Nachlassen von Blutungen, Abnahme der Größe von Tumoren, günstige Beeinflussung von Verwachsungen werden häufig beobachtet. Bemerkenswert ist es, daß bei intrauteriner Applikation besondere, vor allem entzündliche Reaktionen gewöhnlich vermißt werden. Die hämostatische Wirkung ist oft recht sinnfällig.

J. Belot und P. Dubois-Havenith: **Die Behandlung der Hautepitheliome.** Abgesehen von der ausschließlich chirurgischen Behandlung der Hautepitheliome gelangen hauptsächlich kaustische Methoden (Acidum arsenicosum, Kauterisation), Auskratzungen usw. zur Anwendung. Neuerdings kommen besonders die Elektrolyse (negativer Pol), die Fulguration, die Elektrokoaguiation und die Radiotherapie als therapeutische Methoden in Betracht. Die Radiotherapie ist sicher Methode der Wahl bei der Behandlung des Hautepithelioms deshalb, weil die Röntgenstrahlen spezifisch auf die Zellen der Neubildung einwirken. Gegenüber den Röntgenstrahlen hat das Radium den Vorzug der leichteren Einführbarkeit. Bei der Anwendung der Radiotherapie verabfolgt man teils verzettelte Dosen (3—4 H. alle 8—10 Tage), teils große Dosen (20—30 H. in einer Sitzung). Erforderlich ist es, möglichst hohe Dosen ohne Schaden für das Integument zur Absorption zu bringen und eine neue Behandlung nicht eher eintreten zu lassen, als bis alle Entzündungserscheinungen abgeklungen sind. Die beste therapeutische Methode vereinigt chirurgische und radiotherapeutische Behandlung, indem sie zunächst kürettiert (Anästhesie, Asepsis, bzw. prä-

Digitized by Google

liminäre antiseptische Behandlung), sodann Röntgenstrahlen einwirken läßt Die Größe der zu applizierenden Dosis hängt von der Größe der Neubildung, der Ausdehnung und Lokalisation der blutenden Fläche, dem Zustand der Haut ab und schwankt zwischen 7 und 15 H. Zweckmäßig folgt der ersten Bestrahlung eine Ruhepause von 20—30 Tagen, dann Neuapplikation von 4—10 H. Die Radiotherapie setzt die Anwendung harter filtrierter Strahlungen voraus. 4—5 Prozent der Epitheliome sind der geschilderten Behandlung gegenüber refraktär, 8—10 Prozent rezidivieren (10 Jahre Beobachtungszeit). Die definitive Narbenbildung ist ausgezeichnet; Spindelzellenkarzinome allein erscheinen nicht recht geeignet für diese kombinierte Behandlung (Malignität). Sonst sind Kontraindikationen nur die Größe der Ausdehnung der Neubildung, sowie etwaiger Kleinmut des Patienten. Selbstverständlich darf in Fällen, in denen das Epitheliom die Grenze der Epidermis überschritten hat und benachbarte Drüsen ergriffen sind, die kombinierte Methode nicht zur Anwendung gelangen.

A Laquerrière: **Eine neue Elektrode für die intrauterine Anwendung der Hareischen Methode.** Die neue Elektrode besteht am äußeren Ende aus Platin. Diese Elektrode wird mit hydrophilem Gewebe umgeben, mit Radiumlösung durchfeuchtet und ein Metalltubus übergestülpt, so daß anscheinend ein ganz metallisches Hysterometer besteht. Dieses wird in toto eingeführt, sodann wird der Metalltubus zurückgezogen, derart, daß die Radiumlösung mit der Schleimhaut in Kontakt sich befindet, und Radium elektrolytisch ins Gewebe eingeführt werden kann.

C. Calatayud Costa: **Die Röntgentherapie der Uterus-Fibromyome.** Die Radiotherapie der Uterusmyome beruht auf der Tatsache, daß die Röntgenstrahlen verschiedene Zellarten verschieden beeinflussen, bzw. elektiv zerstören. Die Röntgenstrahlungen beeinflussen das Ovarium spezifisch. Mittelstarke Dosen verändern das Stroma nicht nennenswert, während sie die Primordialfollikel zerstören. Entsprechend der verabreichten Dosis wächst die Zahl der zerstörten Follikel. Diese Zerstörung erfolgt durch das unversehrte Integument hindurch. Es stellt also die Radiotherapie der Ovarien eine unblutige Kastration dar, welche die innere Sekretion des Ovariums unbeeinflußt läßt. Gegenüber den Röntgenstrahlen ist das Muskelgewebe des Uterus sehr resistent. Wenn es sich aber um Muskelneubildungen handelt, werden die jungen, wenig differenzierten Zellen ebenfalls vernichtet, daneben kommt noch eine Einwirkung auf die empfindlichen Zellen der Gefäße (insbesondere der Intima) in Betracht. So wird die Zirkulation im Uterus und Ovarium durch die Radiotherapie recht erheblich geändert und auf Grund dieser Änderung treten weitere Rückbildungserscheinungen in den Fibromyomen auf.

G. Haret: **Radiumeinführung bei Sarkom.** Bei einem 17jährigen Mädchen war ein Sarkom der Innenseite des Arms operativ entfernt worden. Das bald auftretende Rezidiv wurde mit Radium, das elektrolytisch eingeführt wurde, behandelt. (Es wurde eine Kompresse, mit 10 Mikrogramm Radiumbromür befeuchtet, auf die erkrankte Region aufgelegt und mit dem positiven Pol 30 Minuten lang bei einer Stromstärke von 50 M.-A. verbunden. Die Sitzungen wurden 14 mal fortgesetzt.) Die Schmerzen verschwanden, Tumoren und Infiltration bildeten sich zurück. Seit 18 Monaten besteht anscheinend Heilung.

Journal de Physiothérapie. April 1913.

Paul-Emile Lévy: **Die Behandlung der Ischias.** Die Ischias wird sehr häufig durch psychische Veränderung unterhalten oder verschlimmert. Abgesehen von lokalen und internen therapeutischen Maßnahmen ist die psychische Behandlung von größter Bedeutung. (Diese ist bei den meisten Krankheiten, insbesondere den länger währenden und Schmerzen verursachenden, unentbehrlich. Der Ref.)

L. Ribadeau-Dumas und Albert-Weil: **Die Radiographie der Säuglingstuberkulose.** Die Radiographie ist die Methode der Wahl für die Diagnostik der Säuglingstuberkulose. Erforderlich ist die Anwendung von Momentaufnahmen. Die Radiogramme zeigen, daß die Säuglingstuberkulose gewöhnlich eine disseminierte Tuberkulose ist. Drüsentuberkulose (Tracheo-Bronchialdrüsen) findet man nur ausnahmsweise. Klinisch kann man bei oft recht ausgebreiteter Tuberkulose gewöhnlich, abgesehen von Ernährungsstörungen usw., nur Zeichen grober Bronchitis feststellen. Radiographien bei tuberkulöser Meningitis zeigen öfters das typische Bild disseminierter Lungentuberkulose. (Die tuberkulöse Meningitis des Kindes, insbesondere des Säuglings, ist häufig Teilerscheinung einer Miliartuberkulose. — Für die Feststellung der Lungentuberkulose des Kindes ist die Stuhluntersuchung auf Tuberkelbazillen unentbehrlich. Der Ref.)

Archiv of the Roentgen Ray. April 1913.

W. Stewart: **Die Behandlung des Ösophagus-Karzinoms.** Bei Ösophagus-Karzinom, das man radio-therapeutisch behandeln will, ist es zweckmäßig, ein dünnes Silberrohr in den Ösophagus einzuführen. Dieses Rohr, abgesehen davon, daß es die Darreichung von Nahrung gewährleistet, läßt bei Bestrahlung von außen Sekundärstrahlen entstehen, die in der Neubildung sofort zur Wirkung kommen. Wenn man bei liegendem Patienten vom Rücken her bestrahlt und mittels eines Leuchtschirmes die Lage der Silberröhre kontrolliert, kann man bei wechselndem Strahleneintritt (Diaphragmen) mehrere Erythemdosen (4 mm Aluminiumfilter) zur Absorption bringen. In Ansehung der eventuell einsetzenden entzünd-

Digitized by Google

lichen Rektion empfiehlt es sich, öfters das Silberrohr temporär liegen zu lassen. Eine ähnliche Behandlungsmethodik kommt auch für das Rektumkarzinom in Frage.

Franz Groedel: **Die Bedeutung verschiedener Kontrastmittel für die Motilität des Verdauungskanals.** Die Magendarmentleerung differiert bei Verwendung verschiedenartiger Kontrastsubstanzen ganz erheblich. Bei Verwendung von Wismutsubnitrat entleert sich der Magen 2—4 Stunden nach der Mahlzeit und das Coecum beginnt sich bereits 2—8 Stunden nach der Applikation zu füllen. Bei der Verwendung von Wismutoxychlorid wird das Coecum erst $4^1/_2$ Stunden nach der Mahlzeit sichtbar. Die Magenentleerung bei der Verabreichung von Wismutkarbonat hat erst 3—$3^1/_4$ Stunden nach der Mahlzeit statt. Fast doppelt so rasch wie bei der Verwendung von Wismut laufen die motorischen Vorgänge bei der Verabreichung von Bariumsulfat ab. Nach einer Bariummahlzeit (250 g Bariumsulfat, 20 g Mondamin, 20 g Zucker, 20 g Kakao und 400 g Wasser) entleert sich der Magen in $1^1/_2$—2 Stunden; bereits nach 1—$1^1/_2$ Stunden fängt die Füllung des Coecums an, um nach 2—6 Stunden vollendet zu sein. Nach $4^1/_4$ Stunden ist das Querkolon gefüllt (4—12 Stunden bei Wismutgaben). Die Ampulla recti wird spätestens nach 24 Stunden erreicht. Die Beurteilung der motorischen Vorgänge ist eine vergleichende Beurteilung und variiert je nach den Kontrastmitteln. Das Bariumsulfat erscheint als das am meisten geeignete Kontrastmittel, besonders für die Untersuchung des Magens. Ganz abgesehen von den Vorzügen der größeren Billigkeit und der größeren Schmackhaftigkeit der Bariummahlzeit, ist die Abkürzung der Röntgenprozedur für Untersucher und Untersuchten vorteilhaft. Es ist selbstverständlich, daß man nach Feststellung abnormer Motilitätsvorgänge wiederholt untersucht.

W. Stewart: **Mitteilungen aus dem St. Bartholomews Hospital.** Untersuchungen über Sekundärstrahlen veranlaßten die Verstärkungsfähigkeiten verschiedener Metalle zu prüfen. Es ergab sich, daß die Verwendung von Silberplatten (Kassette, in der die Röntgenplatte mit der Schichtseite auf einer Silberfolie liegt und bei der die Strahlen zunächst das Glas der Platte passieren) gestattet, die Expositionszeit um das 3—4fache zu verkürzen. Eine Silberplatte als Verstärkungsfolie wirkt lediglich durch Sekundärstrahlenerzeugung. Die verstärkenden Strahlen sind außerordentlich weich. Die Radiogramme sind durch völliges Fehlen von Körnung ausgezeichnet. Die Silberfolie als Verstärkungsschirm eignet sich, entsprechend den reproduzierten Bildern, insbesondere für die Lungenaufnahme.

Röntgenplatten, die in einem Dunkelzimmer Strahlungen ausgesetzt werden, fluoreszieren. Danach ist es wahrscheinlich, daß bei der Wirkung auf die Platte die Fluoreszenz eine große Rolle spielt und den Bildern ein mehr weniger verschwommenes Aussehen verleiht. Um die Fluoreszenzwirkungen zu vermeiden, dürfte man die Strahlungen nicht durch das Glas durchtreten lassen, bzw. verhindern, daß aus der Glasschicht Fluoreszenzstrahlen zurücktreten. Da man das Glas nicht rot färben kann, ist es erforderlich, nicht fluoreszierendes Glas herzustellen. Carl Klieneberger (Zittau).

La Riforma medica. 1912. Nr. 42.

V. Maragliano: **Ein neues radiologisches Zeichen der Herzbeutelergüsse.** Der Autor bemerkt, daß heute von allen Kliniken anerkannt ist, daß die Diagnose eines Herzbeutelergusses mit den gewöhnlichen physischen Hilfsmitteln äußerst schwierig ist, wenn der Erguß die 150 cc nicht überschreitet.

Bei Durchsicht der diesbezüglichen Literatur ergibt sich, daß die Herzbeutelergüsse von den Radiologen bisher wenig studiert wurden, und daß bis jetzt noch kein Radiologe sein Augenmerk auf das vom Autor gefundene Merkmal gerichtet hat.

Die Methode des Autors bei Prüfung eines mutmaßlichen Herzbeutelergusses besteht im leichten Anschwellenlassen des Magens durch eine brausende Mischung und im aufmerksamen Beobachten des unteren Herzrandes, welcher in diesem Falle zum großen Teile mit der gastrischen Gasblase in Berührung kommt.

Die Versuche wurden 1910 begonnen und in den zwei vorläufigen Notizen der Cronaca di Clinica medica 1910 und auf dem 21. Kongresse für innere Medizin erwähnt.

Die studierten Fälle waren acht, unter welchen ich bei fünfen das positive Zeichen fand. Unter diesen fünfen konnte man bei dreien mit der explorativen Punktion, und bei einem in der Autopsie die wirkliche Anwesenheit der Flüssigkeit in der Herzhöhlung konstatieren. An diese Fälle reihen sich alle jene mit bedeutender Hypertrophie oder Herzbeutelerweiterung, bei welchen das Zeichen immer negativ war und bei welchen die klinische Untersuchung und der nachträgliche Verlauf jede Möglichkeit eines Herzbeutelergusses ausschlossen. Der Autor glaubt sich daher zu folgender Schlußfolgerung berechtigt: Es besteht ein neues radiologisches Zeichen der Herzbeutelergüsse, erkenntlich durch die Pulsation des unteren Herzrandes in jenem Teile, welcher der gastrischen Gasblase entspricht. Und dieses Zeichen hat seinen Wert sowohl im positiven Sinne, um einen Erguß anzunehmen, wenn die Pulsationen verschwunden sind, als auch im negativen, jeden Erguß ausschließend, wenn die Pulsationen noch ersichtlich sind. Autoreferat.

Druck von Hesse & Becker in Leipzig.

Digitized by Google

Die Behandlung der Leukämie.

Von

Prof. Dr. **Carl Klieneberger,** dirig. Arzt des Stadtkrankenhauses Zittau[1]).

Die Leukämie, mag es sich um eine aleukämische oder um eine leukämische Form im strikten Sinne des Wortes handeln, mag eine myeloische oder lymphatische Systemerkrankung vorliegen, ist in ihrer Ätiologie noch unaufgeklärt und nur symptomatischer Therapie zugängig.

Die Behandlung der leukämischen Erkrankung hat an zufällige, experimentelle und spekulative Erfahrungstatsachen angeknüpft und zumal in früheren Jahren ist entsprechend der therapeutischen Ohnmacht das therapeutische Rüstzeug recht reichhaltig gewesen. Daß nahrhafte, leichte Kost und Aufenthalt in freier Luft, besonders im Gebirge, Erfolge erzielen kann, halte ich für Beobachtungstäuschung, trotz neuerer Empfehlung seitens amerikanischer Ärzte (Stengel und Pancoast). Auch der Erfolg von Kaltwasserkuren (von Niemeyer), von der Verabreichung von Eisen, China, Leberthran, Phosphor dürfte, selbst vorübergehend, höchst zweifelhaft sein. Die Verwendung von Organpräparaten (Bigger), von Sauerstoffeinatmungen (Kirnberger, Riegel, Pletzer), von Bluttransfusionen hat nur noch ein historisches Interesse. Die Zeit der Milzsaftinjektionen usw. ist ebenso lange überwunden.

Die Tatsache, daß das leukämische Blutbild bei schweren Infektionskrankheiten sich ändert, insbesondere die Beobachtungen von Quincke, Julius Loewy und anderen, haben zur Anwendung von Bakterien und Bakterienpräparaten, vor allem von Alttuberkulin geführt. Wenn auch vereinzelt von günstiger Wirkung berichtet wird, entscheidende Beobachtungen liegen nicht vor. Es dürfte sich bei den genau mitgeteilten Kasuistiken nicht um Heilungs-, sondern um Erschöpfungsprozesse unter dem Einfluß verschiedener Krankheiten und dadurch bedingte Blutbildveränderungen handeln. Sieht man doch öfters Leukämiker in hypoleukämischem Zustand zugrunde gehen, bzw. unter dem Einfluß der Röntgenbehandlung anscheinend günstige Blutveränderungen bei Verschlechterung des Allgemeinbefindens bis zu deletärem Verfall eintreten.

Gänzlich verlassen ist die kurzsichtige Methodik, die chirurgisch die Drüsenveränderungen, die Milzvergrößerung zu beeinflussen bestrebt war. Derartige Medikationen, die auf Grund diagnostischer Irrtümer, wiederholt zur Anwendung kamen, haben nur ein theoretisches Interesse (vergleiche unter anderem Ziegler); ganz abgesehen davon, daß sie mitunter sofort lebensbedrohende Eingriffe darstellen, also Kunstfehler bedeuten.

Als arzneiliche Medikationen, denen Erfolge nachgerühmt werden, kommen seit langen Jahren Arsenpräparate in Betracht. Neuerdings wird, namentlich von Koranyi, die Benzolbehandlung der Leukämie, vor allem die der Myelämie, warm empfohlen.

Arsenpräparate haben ja von jeher bei der Behandlung der Blutkrankheiten eine große Rolle gespielt. Es wird auch bis in die neueste Zeit von kritischen Autoren nach Arsenmedikation Besserung des Leidens, Hinausschieben des endlichen Ausganges berichtet. Indessen kommt Arsentherapie als erfolgreich nur in Frage, wenn sie monatelang fortgesetzt wird, und wenn die Darreichung des Arsens per os erfolgt. Die subkutane Verwendung, vor allem der modernen Präparate, ist dringend zu widerraten, da im Anschluß an solche Injektionen rasche

---

[1]) Vortrag auf der freien Vereinigung für innere Medizin im Königreich Sachsen. Bautzen, den 27. April 1912.

Digitized by Google

Erblindungen wiederholt beobachtet werden konnten. Die am meisten geeigneten Arsenpräparate sind liquor Fowleri (von kleinen Dosen allmählich ansteigend und wieder abfallend), sowie Arsacetin (3 x 0,05). Auf die Arsenmedikation reagieren übrigens Myelämien günstiger, wie es scheint, als Lymphämien (Türk). Ich bin der Meinung, daß man Arsenpräparate nur in den Fällen anwenden soll, wenn die Strahlentherapie versagt oder intermediär, wenn man diese aus lokalen oder allgemeinen Gründen vorübergehend unterbricht. Die gleichzeitige Anwendung der Arsentherapie und der Strahlenbehandlung ist überflüssig, zumal da sie höchstens geeignet ist, die therapeutische Beurteilung zu trüben.

Was die Benzoltherapie anbelangt, so möchte ich, ohne daß ich selbst eigene Erfahrungen darüber besitze, auf Grund unserer Kenntnisse der Benzolwirkung (Magen-Darmstörungen, Zell-Eiweißwirkungen), sowie auf Grund einer kritischen Durchsicht der bis jetzt vorliegenden Literatur die Benzolverwendung bei der Behandlung der Leukämie dringend widerraten. Abgesehen davon, daß bei einer Reihe von sogenannten Erfolgen gleichzeitig Arsenmedikation statthatte, bzw. eine Kombination mit Röntgenbehandlung zur Anwendung kam, dürfte es sich bei der Beeinflussung der Leukämie durch Benzol nur um scheinbare, symptomatische Besserung handeln. Gegenüber den günstigen Berichten von Kiralyfi und von Koranyi, Stein stehen die Mißerfolge von Reibmayr, Tedesko, Tuerk und vor allem von Stanislaus Klein. So wird auch neuerdings das Benzol nur noch als Mittel zur Verstärkung der Röntgenstrahlenwirkung empfohlen, nicht mehr als alleiniges Heilmittel bezeichnet. Das Ergebnis der Stoffwechseluntersuchungen aber (Sohn), und von experimentellen Untersuchungen, die dafür sprechen, daß Benzol die Leukozyten nur in der Peripherie vermindert (Pappenheim und andere), sowie unsere pharmakologisch-pathologischen Kenntnisse über Benzol und Benzolwirkung (Einfluß auf die blutbildenden Organe, auf den Magen-Darmtraktus, auf das zirkulierende Blut usw.) lassen die Warnung vor der Benzoltherapie der Leukämie durchaus berechtigt erscheinen.

Im Rahmen der mir zu Gebote stehenden Zeit habe ich nur die wichtigeren, zum Teil historischen Angaben, über die Therapie der Leukämie gestreift. Abgesehen von der auf Einzelfälle und intermediäre Behandlung beschränkten Empfehlung des Arsens, ist heute nur noch die Strahlentherapie, Röntgenbehandlung und Thorium-X-Behandlung der Leukämie, indiziert.

Die Röntgenbehandlung wurde im Jahre 1902 zuerst von amerikanischen Ärzten empirisch als wirksam angegeben. Sie hat sich sehr bald (Senn) eingebürgert und sie galt bis vor kurzem als die Behandlung der Leukämie (Röntgenkongreß 1912).

Die günstigste Prognose für erfolgreiche Röntgenbehandlung der Leukämie (eigene Beobachtungen: 28 Fälle von Myelämie, 13 Fälle von Lymphämie) scheinen die Fälle zu bieten, bei denen Symptome der Erkrankung seit etwa einem Jahre manifest sind und bei denen etwa vorhandene Anämie keinen höheren Grad erreicht hat.

Erscheinungen von Kachexie (Abmagerung, Verfall, Ödeme, Ergüsse), sowie Erkrankungen der Sinnesorgane (leukämische Veränderungen des Ohres, sowie der Netzhaut) bieten an sich keine Kontraindikation gegen die Behandlung, weichen sogar manchmal überraschend der erfolgreichen Röntgentherapie. Bei der Röntgenbehandlung aber ist zu berücksichtigen, daß die verschiedenen Individuen ganz verschieden reagieren.

Es ist die Latenzzeit bis Wirkungen sich einstellen (öfters erst nach 20 Bestrahlungen von 20 Minuten Dauer), die Dauer eines Erfolges einer Bestrahlungsserie, die Beeinflußbarkeit der Rezidive durch erneute Bestrahlung, die Neigung zu Erythem und Verbrennung bei den verschiedenen Menschen verschieden; ganz abgesehen davon, daß bei einem nicht unerheblichen Bruchteil aller Erkrankungen die Röntgenbestrahlung völlig versagt.

Nach meinen Erfahrungen sind 30 Prozent der Myelämien, 30—40 Prozent der Lymphämien gegen die Röntgenbestrahlung refraktär.

Ich habe aber auch mitunter gesehen, daß anscheinend im letzten Stadium der Erkrankung zur Aufnahme gelangte Patienten, die ohne Hoffnung auf Erfolg versuchsweise der Röntgen-

Digitized by Google

bestrahlung unterworfen wurden, weitgehende Remission erfuhren; derart z. B., daß eine Patientin nicht nur voll arbeitsfähig wurde, sondern in der Remission konzipierte und ein lebendes Kind austrug (das übrigens keine Blutveränderungen aufwies). Die Patientin ist allerdings nach einer Reihe von Jahren einem nicht mehr beeinflußbarem Rezidiv ihrer Erkrankung erlegen. Ein Ausgang, der ja für alle behandelten Fälle, wenn anders man sie lange genug kontrollieren konnte, gilt. Derartige Beobachtungen müssen dazu ermutigen, unter Kontrolle des Allgemeinbefindens sowie des Blutverhaltens auch in anscheinend verzweifelten Fällen die Einwirkung der Strahlentherapie zu versuchen.

Die Röntgentherapie darf nur unter genauer, sorgfältiger Kontrolle des allgemeinen klinischen Verhaltens und unter fortlaufender Untersuchung des Blutes durchgeführt werden. Ich bin der Meinung, daß eine ambulante Behandlung erst erfolgen sollte, wenn in einer, mindestens über einige Wochen sich erstreckenden Krankenhausbehandlung, die Beurteilung der Reaktion geklärt und die Indikation weiterer Röntgenbehandlung gegeben ist.

Für die Röntgenbehandlung ganz ungeeignet sind alle akuten Formen, da erfahrungsgemäß der ungünstige Ausgang durch diese Behandlung beschleunigt wird.

Die chronischen Formen empfehle ich, selbst wenn die Krankheit weit vorgeschritten ist (mit Rücksicht darauf, daß mitunter auch kachektische Individuen durch die Bestrahlung unerwartet, vorübergehend wenigstens, wiederhergestellt werden) versuchsweise der Röntgenbehandlung zu unterziehen. Eine Kontraindikation weiterer Behandlung ist die Zunahme der Anämie, Auftreten eventuell zahlreicher pathologischer Zellformen im strömenden Blut, Zunahme oder Auftreten von Kachexie, Auftreten von höherem Fieber und schwereren Störungen des Allgemeinbefindens (Appetitlosigkeit, Erbrechen, Durchfall, Entkräftung, hydrämische Ergüsse usw.).

Das erste günstige Zeichen erfolgreicher Röntgenwirkung ist häufig die Zunahme des Hämoglobins bzw. dieses und der Erythrozyten, sowie die Besserung des Allgemeinbefindens. Die Abnahme der Leukozyten findet gemeinhein erst später statt.

Die Behandlung ist mitunter vorübergehend auszusetzen, wenn toxische Symptome wie Fieber, Abgeschlagenheit, Erbrechen und Durchfälle auftreten. Man hat solche unerwünschten Begleiterscheinungen, auch erfolgreicher Behandlungen, gerade in früheren Jahren, da man intensiver und ohne genügende Kontrolle bestrahlte, beobachtet (Fermentintoxikation?).

Bei der Myelämie (es gilt dies besonders für Endstadien) bedeutet das gehäufte Auftreten von Myeloblasten eine strikte Indikation zur Unterbrechung der Röntgenbehandlung. Bei der Lymphämie fehlen analoge Umschläge des Blutbildes. Bei beiden Formen ist die Leukozytenreduktion ohne Besserung des übrigen Blutbildes und ohne Hebung des Allgemeinzustandes als ungünstiges Zeichen anzusehen, das die Unterbrechung der Behandlung indiziert.

Vereinzelt leider nur hat eine lange und konsequent durchgeführte Röntgenbehandlung den Erfolg, daß sie für eine Reihe von Jahren Arbeitsfähigkeit und Lebensfreudigkeit schafft. Bei den von mir beobachteten Fällen konnte nur einziges Mal durch die Röntgenbehandlung fast 7 Jahre ein leidlicher Lebenszustand erzielt werden; mehrmals habe ich Lebensverlängerung um 3—5 Jahre als wahrscheinlich annehmen dürfen. Häufig freilich wird man sich mit Besserung und Wiederherstellung der Arbeitsfähigkeit für Monate bis ein Jahr begnügen müssen.

Leider ist jeder, selbst ein anscheinend voller Erfolg, von einem Rezidiv der Erkrankung gefolgt. Solche Rezidive (zunächst W-Zunahme) treten einige Monate bis ein Jahr nach der Behandlung auf. Häufig werden die Rezidive durch erneute Bestrahlung nicht mehr so günstig beeinflußt als die originäre Erkrankung. Immerhin habe ich wiederholt sogar mehrfache Rezidive noch erfolgreich der Röntgenbestrahlung unterworfen. Einmal gelang es sogar 4 Rezidive durch Irradiationen günstig umzustimmen.

Es bleibt übrigens das Blutbild, wenn anders man recht genau die gefärbten Bilder durchmustert, bis auf wenige Ausnahmen stets pathologisch (Myelozyten, Erythroblasten, Eosinophilie, Basophilie, Lymphozytose). Die wenigen Fälle (Leukopenie), bei denen ich völlig nor-

Digitized by Google

male Blutbilder feststellen konnte, zeigten dies normale Verhalten nur ganz vorübergehend (wochen-, ein einziges Mal monatelang).

Die durch systematische Röntgenbehandlnng erzielte Lebensverlängerung beziffert sich, von Fall zu Fall wechselnd, auf Wochen, Monate, Jahre. Die von mir beobachtete längste Lebensverlängerung betrug, wie schon erwähnt, 7 Jahre.

Abgesehen von der Gefahr, daß man refraktäre oder ungeeignete Fälle durch die Röntgenbehandlung schädigt (einer Gefahr, der man sich angesichts der Ohnmacht anderer therapeutischer Maßnahmen, meines Erachtens, aussetzen darf und angesichts der Notwendigkeit, die oft nützliche Röntgentherapie auch in verzweifelten Fällen wenigstens zu versuchen, riskieren sollte), ist bei der Röntgenbehandlung gelegentlich mit mehr weniger schweren Verbrennungen zu rechnen. Im Gegensatz zu früher dürften Verbrennungen bei der sorgfältigeren Technik und der größeren Vorsicht, die man jetzt anwendet, seltener vorkommen. Gelegentlich wird man allerdings, zumal wenn die Behandlung jahrelang dauert, Verbrennungen bis zum Auftreten schlecht heilender Geschwüre nicht ganz vermeiden können.

Was die Technik anbetrifft, so dürfen nur penetrante, filtrierte Strahlungen angewandt werden.

Die Röntgentherapie ist eine lokal wirksame Methode, muß also dementsprechend lokalisiert werden. Bei der Myelämie ist die Bestrahlung der Milzgegend wirksam; also gemeinhin ausschließlich anzuwenden; es sei denn, daß neben dem Milztumor sich andere größere myeloische Tumoren (Retrosternal-, Intraabdominaltumoren), deren Bestrahlung neben der Milzirradiation zweckmäßig erscheint, finden. Derartige Intumeszenzen bilden sich übrigens, selbst wenn sie nicht bestrahlt werden, bei erfolgreicher Röntgenbestrahlung der Milz ebenfalls zurück.

Bei der Lymphämie müssen sämtliche Drüsengeschwülste neben- oder nacheinander irradiiert werden. Falls sich ein Milztumor nachweisen läßt, ist es zweckmäßig, auch diesen zu bestrahlen.

Die Strahlungen, die in Betracht kommen, müssen eine Funkenschlagweite von 8—14 cm, eine Stromstärke von $^1/_2$—1 M.-A., eine Durchdringungsfähigkeit von 5—8 Walter (Fokus-Hautdistanz mindestens 30—40 cm, nach anderen Autoren Röhrenoberfläche-Körperdistanz 40 cm) besitzen.

Es empfiehlt sich größere Tumoren (Milz) durch einen Tubus (Albers Schönberg-Blende) zu bestrahlen, so daß wiederholten Bestrahlungen verschiedene Hautpartien unterworfen werden können. Dabei erweist sich die Anwendung des französischen Verfahrens (Veränderung des Aufprallwinkels: feu croisé) als zweckmäßig. Bestrahlung der Milz vom Rücken aus wird man nur selten bei veränderter Abdominalhaut anwenden. Sehr wirksam scheint mir diese Art der Milzbestrahlung nicht zu sein.

Man verabfolgt bei der Myelämie, am besten bei zunächst täglicher Bestrahlung von 10 bis 20 Minuten, eine Erythemdose und bestrahlt nach Ablauf von 3—4 Wochen von Zeit zu Zeit ambulant. Eine neue energische Behandlung (Erythemdosis) läßt man erst eintreten, wenn ein Rezidiv einsetzt.

Bei der Lymphämie wird man in den einzelnen Drüsenpaketen nur selten eine ganze Erythemdosis zur Absorption bringen, da sie entsprechend ihrer meist oberflächlichen Lagerung rasch, auch nach kleineren Dosen mitunter, einschmelzen und, da die Vielfältigkeit der Tumoren es gestattet, die einzelnen längere Zeit von dem ersten Bestrahlungszyklus sich erholen zu lassen.

Die Intervalle der Erythemdosen jedenfalls muß man bei der Behandlung der Leukämie strikte einhalten. Von Zeit zu Zeit Intensivbehandlungen (Erythemdosen), interkurent Bruchteile von Erythemdosen scheinen mir die günstigste Chance für längere Lebensdauer der Erkrankten zu bieten.

Es ist durchaus notwendig, die nicht bestrahlte Körperoberfläche mit dicken Bleiplatten abzudecken, die bestrahlte Haut selbst durch Aluminiumfolie, Bleifolie (1—2 mm Dicke) oder Sohlenleder zu schützen.

Digitized by Google

Die Wirkung der Röntgenstrahlung ist arbiträr. Sicherlich ist die Lokalwirkung die wichtigste und ausschlaggebende; daß Fernwirkungen daneben vorhanden sind, ist sicher. Dafür spricht z. B. bei ausschließlicher Milzbestrahlung der Myelämie die Rückbildung einer leukämischen Retinitis und anderer leukämischer Tumoren. Wie solche Fernwirkungen allerdings zustande kommen, ob es sich um eine Fermentbeeinflussung, um eine Veränderung des Stoffwechsels, um eine Verschiebung in der Korrelation der Organe handelt, ob noch andere Vorgänge eine Rolle spielen, ist unbekannt, also strittig. Die Annahme eines hypothetischen Röntgentoxins jedenfalls ist nach meinen Untersuchungen (Klieneberger und Zoeppritz), sowie nach den bestätigenden Untersuchungen von Krause, Decastello usw. abzulehnen. Haben doch speziell darauf gerichtete morphologische und biologische Untersuchungen ein Röntgentoxin nicht nachweisen können.

In jüngster Zeit hat man, wie es scheint, erfolgreich versucht, die radioaktive Kraft des Thorium X für die Behandlung der Leukämie nutzbar zu machen. Die Anwendung anderer radioaktiver Substanzen (Radiumtrinkkuren und Radiuminhalationskuren) hat sich nicht einbürgern können, da sie erfolglos war (Tuerk).

Die Anwendung der Thorium-X-Therapie für die Leukämiebehandlung ist nach den Ergebnissen von Tierexperimenten (enorme Zerstörung der Leukozyten) berechtigt. Nach dem Ausfall dieser Versuche kommt nur symptomatische Wirkung in Betracht. Das Thorium X hat auch tatsächlich bei intravenöser Einführung bei der Leukämie des Menschen, nach den wenigen bisher vorliegenden Mitteilungen (Pappenheim, Plesch, Hirschfeld u. a.) rasch einsetzende Revolutionen im Blutbilde zur Folge.

Klemperer konnte 1912 bereits über 12 Fälle von Leukämie, die mit Thorium X behandelt waren, berichten, von denen 9 Fälle mit gutem, teilweise außerordentlichem Erfolge, behandelt worden waren. Bei den günstig beeinflußten Fällen wurden Änderungen des Allgemeinbefindens, Rückbildung der pathologischen Tumoren, Abnahme der Leukozyten erzielt, wie man es nicht anders bei durch Röntgentherapie günstig beeinflußten Fällen zunächst zu sehen gewohnt ist.

Die Beobachtungszeit ist natürlich viel zu kurz, als daß man jetzt schon über die Dauer der erzielten Erfolge, ja sogar über die Größe derselben, ein Urteil abgeben kann. Über die Indikationen und Kontraindikationen aber, über die Gefahren der Überdosierung, über die angesichts der Tierversuche zu erwartenden Schädigungen fehlt durchaus noch genügende Erfahrung.

Es scheint nach den vorliegenden Berichten allerdings die intravenöse Thorium-X-Therapie, zumal wenn man ihre einfache Applikation, ihre rasche Wirkung berücksichtigt, dazu berufen zu sein, der Röntgentherapie der Leukämie erfolgreich Konkurrenz zu leisten. Vielleicht wird sie sogar diese verdrängen, mindestens aber für dieselbe, wenn sie versagt, erfolgreich eintreten. — Wenigstens liegen in diesem Sinne bereits vereinzelte Mitteilungen vor.

Sicher aber werden Jahre vergehen, ehe das Thorium X in der Leukämietherapie ein therapeutischer Faktor wird, wie es die Röntgentherapie geworden ist. Die neue Thorium-X-Therapie befindet sich noch im Versuchsstadium, und ihre Anwendung muß auf die Forschungsstätten in Krankenhaus und Klinik beschränkt bleiben.

Bei einer derartigen Beurteilung muß ich meine eigene Erfahrung über die neueste Behandlung der Leukämie mit kühler Reserviertheit kritisieren. Abgesehen von persönlichen Mitteilungen über Erfolge der Thorium-X-Therapie bei der Myelämie, verfüge ich selbst bislang erst über eine einzige Beobachtung bei Lymphämie. Nach 2 intravenösen Injektionen von $5^1/_2$ Millionen Macheeinheiten (innerhalb von 14 Tagen) sank die Zahl der Lymphozyten von 120000 auf 4000 im cmm, die Zahl der Erythrozyten stieg um fast 1000000, das Allgemeinbefinden besserte sich. Es fand aber zunächst weder bemerkenswerte Zunahme des Hämoglobins, noch sicher wahrnehmbare Rückbildung der leukämischen Tumoren statt. Die Änderung des weißen Blutbildes ohne sinnfällige Änderung des Allgemeinbefindens, des Hämoglobins, der Tumoren ist bemerkenswert.

Digitized by Google

Bei der erfolgreichen Röntgentherapie der Lymphämie sehen wir umgekehrt öfters Abnahme der Tumoren und Zunahme des Hämoglobins, sowie erhebliche Besserung des Allgemeinbefindens, ehe noch die Leukozytenzahlen deutlich absinken.

Es hat fast 3 Jahre gedauert, bis die Röntgentherapie der Leukämie sich eingebürgert hat. Fast ein Dezennium aber ist verflossen, bis wir die Röntgenstrahlen in der Behandlung der Leukämie zu handhaben gelernt haben. So werden auch Jahre vergehen müssen, ehe wir die Anwendungsweise (Indikation und Kontraindikation) und die Ergebnisse der Thorium-X-Therapie überblicken werden. Vielleicht wird es gar nicht auf ein Ausspielen der einen gegen die andere Methode der Strahlentherapie hinauskommen; möglicherweise wird die Kombination beider Verfahren, und abwechselnde Benutzung beider Strahlenarten, oder das vikariierende Eintreten beider Energieformen derart, daß die eine Methodik therapeutisch mit Erfolg verwendet wird, wenn die andere versagt, das Ergebnis unserer künftigen Erfahrung werden. Es bedarf ausgedehnterer Versuche über die Wirkung des Thorium X bei der Leukämie und lange fortgeführter Beobachtungsreihen.

Literaturverzeichnis.

Arneth, J.: Zum Verständnis der Wirkung der Röntgenstrahlen bei der Leukämie. Berl. klin. Wochenschr., 1905.

Arnsberger, Hans, und Cramer, Max: Über die Behandlung der Leukämie mit Röntgenbestrahlung. Mediz. Klin., 1905, Bd. 5.

Aubertin, Ch. und Beaujard, E.: Action des rayons X sur le sang et la moelle osseuse. Arch. de méd. expérimentale et d'anatomie pathologique.

Bayer, Rudolf: Untersuchungen über den Eisenstoffwechsel im Fall von myeloischer Leukämie und Splenektomie. Seine Beeinflussung durch Röntgenstrahlen. Mitteilungen aus den Grenzgebieten der Mediz. und Chirurg., 1910, Bd. 22, H. 1.

Bayer, Rudolf: Ergänzendes über den Eisenstoffwechsel bei der myeloischen Leukämie vor und nach Röntgenbestrahlung. H. 4.

Béclère, Henri, und Bulliard, Henri: Variations leucocytaires dans la leucémie myéloide sous l'influence des rayons de Roentgen. Soc. de Rad. Méd. de Paris, 1909.

Béclère, Henri: Die Variationen der Erythrozyten bei der Myelämie unter dem Einfluß der Röntgenstrahlen. Bull. et mémoir. de la soc. de Radiol., 1912, Bd. 35.

Bellemanière: La Radiothérapie dans un cas grave de leucémie. Cong. Barcelona, 1910, Sept.

Boeckelmann, W. A., und van Hodgenhuize, C. I. C.: Ein Fall mischzelliger Leukämie mit Röntgenstrahlen behandelt. Berl. klin. Wochenschr., 1909.

Buchanan: Wirkungen der Röntgenstrahlen auf die Leukozyten bei Leukämie. Brit. Med. Journal, 2376.

Camp, de la: Kritische Referenzen über die bisherigen Erfahrungen der Behandlung der Leukämie und Pseudoleukämie mit Röntgenstrahlen. Therapie der Gegenw., 1904.

Christen, Th.: Über die physikalischen und physiologischen Grundlagen der Tiefentherapie. Strahlentherapie, H. 1 und 2.

Cramer, Max: Über die Behandlung der Leukämie mit Röntgenstrahlen. Fortschritte auf dem Geb. der Röntgenstr., Bd. 9.

von Decastello und Kienböck, R.: Radiotherapie der Leukämie. Ges. f. innere Medizin u. Kinderheilkunde in Wien, Juni 1907.

Desplats und David: Die Wirkungen der X-Strahlen bei der Leukämie. Soc. belge de Rad. 1910, arch. d'Electr. méd. 334.

Dessauer, Friedrich: Die physikalischen und technischen Grundlagen der Tiefenbestrahlung. Strahlentherapie, Bd. I, H. 3.

Ebstein, W.: Die Pathologie und Therapie der Leukämie. Stuttgart, Ferd. Enke, 1909.

Elischer, Julius von, und Engel, Karl: Über die Röntgenbehandlung von Blutkrankheiten. Zeitschr. f. klin. Med., Bd. 67.

Flesch, Hermann: Zur Frage der Röntgenbehandlung bei Leukämie. Deutsche med. Wochenschr., 1906, Bd. 16.

Gottschalk: Beiträge zur Röntgentherapie. Wien. klin. Wochenschr., 1906, Nr. 26.

Grawitz: Über Beeinflussung des leukämischen Prozesses durch Röntgenstrahlen. Berl. klin. Wochenschr. 1904. Berl. med. Gesellsch., 20. Mai 1908.

Digitized by Google

Falta, W. Krisler und L. Zehner: Über die Behandlung der Leukämie mit Thorium X. Wien. klin. Woch., 1912/13.
Haret und Béclère, H.: 2 Jahre lang radiotherapeutisch behandelte Leukämie. Bull. et mém. de la soc. de Rad., 1910.
Harris: Myelogene Leukämie und ihre Behandlung mit Röntgenstrahlen. The amer. journ. of med. sciences, Juli 1908.
Hirschfeld, H.: Literaturauszug. Jahrb. f. Kinderheilk.
Hoffmann, Aug.: Über Behandlung der gemischtzelligen Leukämie mit Röntgenstrahlen. Kongr. f. innere Med., 1905.
Hauchamps: 4. internationaler Kongreß f. med. Elektr. und Radiologie. Technik d. Radiotherapie d. Leukämie. Journ. de Radiologie, 1911, 514.
Joachim, G.: Die Röntgentherapie bei Leukämien und Pseudoleukämien. Zeitschr. f. klin. Med., Bd. 60, H 1 und 2.
Joachim und Kurpjuweit: Über die Behandlung der Leukämie mit Röntgenstrahlen. Deutsche med. Wochenschr., 1904, Nr. 49.
Jaksch, H. von: Leukämie und Röntgenbestrahlung. Wien. klin. Woche, 1908, 14.
Keymling, Erich: Die Röntgentherapie in der Leukämie. Zeitschr. f. Röntgenkunde, 1913, Bd 8, 9, 11, 12.
Kieseritzky: Röntgenbehandlung bei Leukämie. St. Petersb. med. Woche, 10. 6. 06.
Kiralyfi: Das Benzol in der Therapie der Leukämie. Wien. klin. Woche, 1912, 35.
Klieneberger, Carl: Über die Einwirkung der Röntgenstrahlen auf die Leukozyten mit besonderer Berücksichtigung der Leukämie. Verein f. wissenschaftl. Heilk. in Königsberg i. Pr.
Klieneberger, Carl: Bemerkungen zu der Arbeit von Linser und Sick über das Verhalten der Harnsäure und Purinbasen im Urin und Blut bei Röntgenbestrahlungen. D. Arch. f. klin. Med., Bd. 89, H. 5—6.
Klieneberger, Carl: Röntgenkongreß, 1912.
Klieneberger, Carl, und Zoeppritz, Heinrich: Beiträge zur Frage der Bildung spezifischer Leukotoxine im Blutserum als Folge der Röntgenbestrahlung der Leukämie, der Pseudoleukämie und des Lymphosarkoms. Münchn. med. Wochenschr., 1906, Nr. 19.
Klieneberger, Carl: Die Röntgenbehandlung der myeloischen Leukämie. Strahlentherapie II, H. 2.
Koeniger, H.: Der Einfluß der Röntgenbehandlung auf den Stoffwechsel bei chronischer myeloider Leukämie. Deut. Arch. für klin. Med., Bd. 87.
Koranyi, Alexander von: Königl. Ärzteverein Budapest 4, 5, 1912.
Koranyi, Alexander von: Beeinflussung der Leukämie durch Benzol. Berl. klin. Woch., 1912, 29.
Krause, Paul: Zur Röntgentherapie der Pseudoleukämie und anderweitiger Bluterkrankungen. Fortschr. auf d. Gebiete d. Röntgenstr., Bd. 9.
Krause, Paul: Demonstrationen von mit Röntgenstrahlen behandelten Leukämiekranken. Schles. Gesellschaft f. vaterl. Kultur. 30. 6. 05.
Krause, Paul: Zur Röntgenbehandlung der Leukämie und Pseudoleukämie. Kongr. f. innere Med., 1905.
Krause, Paul: Experimentelle Untersuchungen über die Einwirkung der Röntgenstrahlen auf tierisches und menschliches Blut. Verhandl. d. Röntgenges., 1907.
Krause, Paul, und Ziegler, Curt: Experimentelle Untersuchungen über die Einwirkung der Röntgenstrahlen auf tierisches Gewebe. Fortschritte auf dem Gebiete der Röntgenstrahlen, Bd. 10.
Lefmann, G.: Die Behandlung der Leukämie. Med. Klin, 1907, Bd. 32. Übers. Refer.
Lejeune, L: Un cas de Leucémie myélogène. Journal de Radiologie, 1911.
Lenzmann, K. R: Über die Behandlung der Leukämie mit Röntgenstrahlen. Med. Klin., 1905, Bd. 9.
Linser, P., und Helber, E.: Experimentelle Untersuchungen über die Einwirkung der Röntgenstrahlen auf das Blut und Bemerkungen über die Einwirkung von Radium und ultraviolettem Licht. Deutsches Archiv f. klin. Med., Bd. 83.
Linser, P., und Helber, E.: Über die Einwirkung der Röntgenstrahlen auf das Blut. Kongreß für innere Medizin, 1905.
Linser, P., Helber, E., und Sick, Konrad: Über das Verhalten der Harnsäure und Purinbasen im Urin und Blut bei Röntgenstrahlen. Deutsches Archiv f. klin. Med., Bd. 89.
Loewy, Julius: Einfluß der Miliartuberkulose auf die chronische myeloide Leukämie. Med. Klin., 1911/39.
Lossen, J., und Morawitz, P.: Chemische und histologische Untersuchungen an bestr. Leukämikern. Deutsches Archiv f. klin. Med., Bd. 83.
Lucibelli, Guiseppe: Beitrag zu dem Studium der Röntgenstrahlenbehandlung bei der Leukämie. Fortschritte auf dem Gebiete der Röntgenstrahlen, Bd. 17, H. 1.
Mahnert, Franz: Röntgenbehandlung der Leukämie. Wiener klinische Wochenschrift, 37.
Mehring, L. v.: Lehrbuch der inneren Medizin.

Digitized by Google

Menetrier, P., und Touraine, A. A.: Etude de l'action histologique des rayons de Roentgen dans la leucémie lymphoide. Arch. des malad. du coeur I, p. 20.
Meyer, Erich: Die Behandlung der Leukämie mit Röntgenstrahlen. Ärztlicher Verein zu München, 14. 7. 1904.
Milchner, R., und Mosse, M.: Zur Frage der Behandlung der Blutkrankheiten mit Röntgenstrahlen. Berl. klin. Wochenschr., 1904, Bd. 49.
Naegeli, O.: Ergebnisse und Probleme der Leukämieforschung. Ergebnisse der inneren Medizin und Kinderheilkunde, Bd. 5.
Naegeli, O.: Blutkrankheiten.
Nagelschmidt: Über Thoriumbehandlung der Leukämie. Deutsche med. Woche, 1912/39.
Nemenow, M.: Zur Behandlung der Leukämie mit Röntgenstrahlen. Zeitschrift für klinische Medizin, Bd. 75, H. 5 und 6.
Nouman, Suleiman: Über die Ätiologie und Behandlung der Leukämie. Med. Klin. 1911, Bd. 43.
Nowaczynski, Johann: Über den Einfluß des Thorium X auf die Harnsäureausscheidung bei Leukämie. Strahlentherapie I.
Oettinger, W. Fiessinger, N. und Sauphar: Anämie und Leukolyse im Verlaufe der Röntgenbehandlung der Leukämie. Arch. des malad. du cœur, des vaisseaux et du sang, 1910.
Pappenheim, A., und J. Plesch: Experimentelle und histologische Untersuchungen über das Prinzip der Thorium X-Wirkung auf die Organe und den hämatopoetischen Apparat im besonderen. Fol. haemat. 14, p. 1.
Peters, Erika: Fortschritte auf dem Gebiete der Röntgenstrahlen, 1911.
Pirone: Leukämie und Röntgenstrahlen. Rif. med. 31.
Plehn: Med. Klin., 1906.
Plesch, J.: Fälle von perniziöser Anämie und Leukämie mit Thorium X behandelt. Berliner klinische Wochenschrift, 1912/20.
Plesch, J.: Über die Dauer der therapeutischen Wirkung des Thorium X. Berl. klin. Wochenschr., 1912/49.
Pribram, Hugo: Einfluß der Röntgenstrahlen auf die verschiedenen Formen der Leukämie. Wissenschaftliche Gesellschaft deutscher Ärzte in Böhmen.
Pribram und Rotzky, H.: Über den Einfluß der Röntgenstrahlen auf Leukämie. Zeitschr. für exper. Path. und Ther.. 6, H. 1.
Regaud, Ch., Nogier, Th., und Lacasagne, A.: Die Einwirkung länger fortgesetzter, intensiver Abdominalbestrahlungen auf den Intestinaltraktus. Arch. d'Électr. méd., 343.
Reibmayr, Hans: Beitrag zur Benzolbehandlung der myeloiden Leukämie. Wiener klinische Wochenschrift, 1913/14.
Renzi, de: Behandlung der Leukämie mit Röntgenstrahlen. Rif. med. 1906.
Schmid, J. und Géronne, A.: Die Einwirkung der Röntgenstrahlen auf die weißen Blutzellen nach Mikrophotographien mit ultraviolettem Licht. Fortschritte auf dem Gebiete der Röntgenstrahlen, Bd. II.
Schubert: Die Behandlung der Leukämie mit Röntgenstrahlen. Med. Klin., 1910.
Schütze, Carl: Zwei Fälle von Leukämie mit Röntgenstrahlen behandelt. Med. Klin., 1905, Bd. II.
Schwarz: Verhandlungen der Röntgengesellschaft 1907.
Schweinburg: Ein durch Röntgenstrahlen erheblich gebesserter Fall von linealer Leukämie. 76. Vers. deutscher Naturforscher und Ärzte, Breslau.
Soetbeer: Erfolgreich mit Röntgenstrahlen behandelte myelogene Leukämie. Therapie d. Gegenw., 1904.
Sohn, J.: Über die Beeinflussung des Stoffwechsels durch Benzol samt Bemerkungen über seine Darreichung bei der Leukämie. Wiener klinische Wochenschrift, 1913/15.
Steffler, Elisabeth: Über Myeloblasten-Leukämien und das Vorkommen von Myeloblasten bei gewöhnlichen Myelämien. Deutsches Archiv für klinische Medizin, Bd. 106.
Stein, Benno: Zur Behandlung der Leukämie mit Benzol. Wiener klin. Wochenschrift, 1912/33.
Stein, Benno: Zur Behandlung der Leukämie mit Benzol. Wiener klin. Wochenschrift, 1913/25.
Stengel, Alfred, und Pancoast, H. K.: Röntgenbehandlung der Leukämie. Journ. of Amer. Ass. 17, 1908.
Stengel, Alfred und Pancoast, H. K.: The treatment of Leukemia and Pseudoleukemia with X-Rays. The Journ. of the Amer. Med. Ass., September 28., 1912, Vol. 59, p. 1166—1169.
Sternberg: Behandlung der Leukämie. Deutsche med. Woche 12 (ref. 327).
Stursberg, Hugo: Zur Kenntnis der Röntgenstrahlenwirkung bei Leukämie und Pseudoleukämie. Med. Klin. 1906, Bd. 7.
Tedesco, Fr.: Benzolbehandlung der lymphatischen Leukämie. Wien. med. Ges., 6. Nov. 1912.
Vas, Bernhard: Stoffwechseluntersuchungen an bestrahlten Leukämien. Zeitschr. f. klin. Med., Bd. 68.
Wassmuth: Kasuistische Mitteilungen. Wiener klin. Wochenschr., 1905, 17.

Digitized by Google

Wassmuth: Die Behandlung der Leukämie mit Röntgenstrahlen. 77. Vers. deutscher Naturforscher und Ärzte, 28. 9. 05.
Wetterer: Handbuch für Röntgentherapie.
Woeler, F.: Die Wirkung der Röntgenstrahlen auf das Blut der Menschen. Zeitschr. f. med. Elektr. u. Röntgenk., 1909.
Ziegler, K.: Arch. f. exper. Path. 58, H. 3 und 4.
Ziegler, K.: Milzexstirpation und Röntgenbehandlung bei Leukämie. Schles. Ges. f. vaterl. Kultur im Juli 1910.
Ziegler, K.: Klinischer und anatomischer Beitrag zur Lehre von der chronisch lymphatischen und myeloiden Leukämie. Zeitschr. für klin. Medizin, Bd. 72.

Aus der inneren Klinik des Hospitals zum Heiligen Geist in Frankfurt a. M. (Direktor Prof. Treupel).

Das Thoraxbild bei zentrischer (sagittaler, frontaler, schräger) und exzentrischer Röntgenprojektion.

Von

Dr. Franz M. Groedel,

Vorstand der Röntgenabteilung des Hospitals, Arzt in Bad Nauheim.

Hierzu Tafel XXIV.

Wenn wir von dem Röntgenbild des Thorax sprechen, müssen wir in erster Linie berücksichtigen, in welcher Richtung die zur Bilderzeugung jeweils benutzten Röntgenstrahlen verlaufen. Denn für die Gestaltung des Röntgenschattens der einzelnen Thoraxorgane, ja in einzelnen Fällen für ihre Darstellbarkeit überhaupt, ist diese Frage von größter Bedeutung.

Während man in den ersten Jahren zur Röntgenuntersuchung des Herzens nur die sagittale Strahlenrichtung benutzte, bei der bekanntlich die Strahlen den Körper entsprechend der Sagittalnaht vom Rücken zur Brust (dorso-ventral) oder umgekehrt (ventro-dorsal) durchdringen, erkannte man sehr bald die Notwendigkeit, auch in anderen Projektionsrichtungen die intrathorakalen Organe zu untersuchen. Allerdings vergrößerten sich hierbei die technischen Schwierigkeiten derart, daß bis vor kurzem die ausgedehntere praktische Verwertung der sogenannten Schrägprojektion des Thorax nicht möglich war.

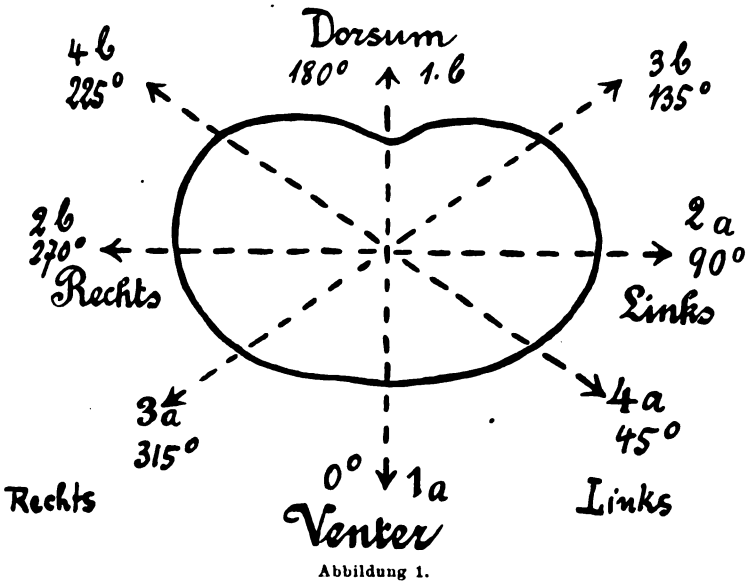

Abbildung 1.

Man hat der leichteren Orientierung wegen gewisse typische Durchleuchtungsrichtungen festgelegt, zwischen denen natürlich eine große Menge von Stellungen möglich ist. v. Criegern hat wohl als erster 1899 auf die Wichtigkeit der Untersuchung des Thorax bei verschiedenem Strahlengang hingewiesen, während Holzknecht, Rieder und andere die einzelnen Projektionsbilder studiert haben. In den Publikationen dieser, wie auch aller anderer Autoren, finden wir zwar geringe Modifikationen, im wesentlichen dürften sich aber die folgenden Hauptrichtungen für die Thoraxdurchstrahlung seither eingebürgert haben (s. hierzu Abb. 1):

Digitized by Google

1a) u. 1b) die sagittale oder sternovertebrale Strahlenrichtung, sowohl dorso-ventral, wie auch ventro-dorsal;

2a) u. 2b) die frontale oder quere oder laterale Richtung, mit Strahlengang entsprechend der Frontalnaht, sei es dextro-sinistral, sei es sinistro-dextral;

3a) u. 3b) die Durchstrahlung im ersten schrägen Durchmesser, wobei die Strahlen in einer zwischen der Frontal- und der Sagittalebene liegenden Körperebene verlaufen, und zwar (dorso-ventral) von links hinten nach rechts vorne, oder (ventro-dorsal) umgekehrt;

4a) u. 4b) die Durchstrahlung im zweiten schrägen Durchmesser, entweder dorso-ventral von rechts hinten nach links vorne, oder umgekehrt für das ventro-dorsale Bild.

Was die Technik der Aufnahmen resp. der Durchleuchtung in den verschiedenen Strahlenrichtungen anbelangt, so bedarf es keiner besonderen Besprechung der Sagittal- und Frontalaufnahme. Erwähnt sei nur die Anordnung bei der Schrägaufnahme. Auch hier soll, wie Rieder sagt, der rechtwinklig zum Schirm bzw. zur Platte fallende Strahl dem Mittelpunkte des Bildes entsprechen, die Lichtquelle also möglichst zentral eingestellt sein. Um eine der typischen schrägen Durchleuchtungsrichtungen zu erhalten, läßt man den mit seiner Vorder- oder Rückseite dem Fluoreszensschirm bzw. der photographischen Platte zugewandten Patienten bei unveränderter Röhrenstellung eine Achteldrehung, also um 45° um seine Längsachse, nach rechts oder links vornehmen. Hierdurch kommt, wie Rieder weiter ausführt, immer eine Schulter näher zur Röhre, während die andere dem Schirm oder der Platte anliegt.

Es handelt sich also bei diesen 8 Durchleuchtungsrichtungen um typische Zentralprojektionen, oder korrekter, um zentrische Projektionen, bei denen nur die Lage des Objektes jeweils geändert wird. Und auch alle anderen Autoren schildern in gleicher Weise wie Rieder das notwendige Vorgehen: man drehe den Patienten, während Röhre und Projektionsebene in der zentrierten Stellung belassen werden. Hoffmann hat außerdem zu diesem Zwecke eine Drehscheibe mit Gradeinteilung konstruiert, auf welcher der Patient steht. Er spricht dann, je nach dem Grade der Drehung, von Aufnahmen in Posotion 0° — 359° (s. Abb. 1).

Während nun bei Extremitätenaufnahmen und überhaupt in der chirurgischen Röntgentechnik neben der zentrischen Aufnahme des in den verschiedenen Körperdurchmessern eingestellten Objektes noch exzentrische Aufnahmen in ausgiebigem Maße angewandt werden, scheinen sie bislang bei der internen Thoraxröntgenographie oder wenigstens der Untersuchung des Zirkulationsapparates noch nicht benutzt worden zu sein. Mir ist noch kein Brustbild zu Gesicht gekommen, das die typischen Merkmale der exzentrischen Aufnahme getragen hätte. Wir werden sehen, daß meine Vermutung, die mich schon vor mehr als zwei Jahren zu den ersten Versuchen anregte, richtig war, daß wir mittels der exzentrischen Aufnahmen besser als mit den zentrischen (Sagittal-, Frontal- und Schräg-) Aufnahmen gewisse Teile des Herzgefäßschattens darstellen können.

Wodurch charakterisiert sich nun die Technik der exzentrischen Aufnahme des Thoraxbildes? Während bei den Quer- und Schrägaufnahmen das Objekt verschoben wird, bewegen wir für die Erzielung einer exzentrischen Aufnahme die Röhre aus ihrer primären resp. zentrierten Stellung, Objekt und Projektionsfläche verbleiben dagegen in ihrer Position. Hierbei kann von Anfang an die Stellung des Aufnahmeobjektes eine verschiedene sein. Infolgedessen kann wieder jede Aufnahme dorso-ventral oder ventro-dorsal ausgeführt werden. Weiterhin kann die exzentrische Verschiebung der Röhre nach allen Richtungen hin erfolgen, also im wesentlichen nach oben und unten, nach links und rechts. Durchstrahlungen des Thorax mit nach oben oder unten exzentrisch verschobener Röhre sind schon von verschiedener Seite empfohlen worden, speziell von Holzknecht zur Sichtbarmachung von unterhalb der Zwerchfellkuppen gelegenen Fremdkörpern, Lungenschatten, der Herzspitze usw. Uns interessiert jedoch mehr das seither noch nicht beschriebene Thoraxbild bei rechts oder links seitlich verschobener Röhre.

Digitized by Google

Um stets ähnliche Resultate zu erhalten, empfehle ich als Normalstellung für seitlich exzentrische Thoraxdurchstrahlung eine Verschiebung der Röhre um einen achtel Kreisbogen nach links oder rechts von der zentrierten Normalstellung der Sagittalaufnahme zu wählen. Benutzt man meinen Wandarm, so ist folgendermaßen vorzugehen. Der Patient wird wie zur dorso-ventralen oder ventro-dorsalen Sagittalaufnahme vor die Kassette gestellt und die Röhre zunächst in der gewohnten Weise auf die Plattenmitte zentriert. Dann wird der Wandarm um einen halben rechten Winkel nach links oder rechts gedreht, so daß also die Röhre eine Bewegung um einen achtel Kreisbogen um die linke oder rechte Schulter des Aufzunehmenden ausgeführt hat. Es ergeben sich sonach folgende typische Aufnahmerichtungen des Thorax:

5a) u. 5b) Durchstrahlung bei links exzentrischer Röhrenstellung, dorso-ventral oder ventro-dorsal;

6a) u. 6b) Durchstrahlung bei rechts exzentrischer Röhrenstellung, dorso-ventral oder ventro-dorsal;

7a) u. 7b) Durchstrahlung bei kranial exzentrischer Röhrenstellung, dorso-ventral oder ventro-dorsal;

8a) u. 8b) Durchstrahlung bei kaudal exzentrischer Röhrenstellung, dorso-ventral oder ventro-dorsal.

Ich will nunmehr kurz das Röntgenbild beschreiben, wie wir es bei Durchstrahlung des Thorax in den aufgezählten typischen Richtungen erhalten. Ich werde auf diese Weise, wenn auch teilweise Altbekanntes wiederholend, den wichtigen Unterschied der von mir neu vorgeschlagenen Aufnahmeart gegenüber der bisher üblichen besser demonstrieren können. Dabei sei gleichzeitig die für die einzelne Aufnahme typische Stellung im Bild veranschaulicht und der Strahlengang an Thoraxquerschnitten schematisch vorgeführt.

1a. Herz- und Gefäßschatten bei dorso-ventraler Sagittalprojektion.

Der Patient lehnt sich mit der Brust gegen die Kassette oder den Leuchtschirm, die Röhre steht 60 cm vor der Mitte der Kassette, i. e. ungefähr in Höhe des unteren Skapularwinkels auf die Körpermittellinie zentriert (s. Abb. 2). Die Strahlen der Röntgenröhre durchdringen den Körper also vom Rücken zur Brust hin, wobei der Zentralstrahl entsprechend der Sagittalnaht des Schädels verläuft (s. Abb. 3).

Nahezu senkrecht durch die Mitte des Thoraxbildes verläuft ein Schatten — der Mittelschatten —, so daß wir ein rechtes und ein linkes helles Lungenfeld erhalten. Der Mittelschatten wird von Wirbelsäure und Sternum, durch das Herz und die großen Gefäße, sowie durch die Mediastinalorgane erzeugt. Da Herz und große Gefäße die stärkste Breitenausdehnung besitzen, überragt ihr Schatten überall diejenigen der übrigen aufgezählten Schattenbildner. Die Ränder des Mittelschattens gehören mithin dem Herzgefäßschattenbild an. Sie verlaufen nicht geradlinig, sondern in Form von mehr oder weniger gekrümmten Bogen. Die einzelnen Randbogen entsprechen gewissen Herz- und Gefäßteilen. Die genauere Bestimmung der letzteren ist mit Hilfe verschiedener anatomischer Verfahren, besonders aber durch die Beobachtung der Pulsationserscheinungen im Röntgenschirmbild ausgeführt worden. Wir werden, wie schon gesagt, hierauf noch zurückkommen.

Wie Abb. 4 die wenig schematisierte Pause eines Photogrammes zeigt, können wir am Mittelschatten rechts zwei, links vier Hauptbogen erkennen. Die rechten Schattenbogen sind: der untere oder rechte Vorhofbogen und der obere oder Gefäßbogen. Der rechte Vorhof erscheint, worauf ich schon öfters hingewiesen habe, manchmal in der Mitte geteilt, meist allerdings bei Stauungszuständen. Der obere Teil entspricht dann wohl dem rechten Herzohr, der untere dem rechten Vorhof. Der Gefäßbogen wird fast immer von der Aorta ascendens gebildet. Oberhalb von ihm sehen wir als schwächeren Schatten die großen Gefäße verlaufen. Auf der linken Herzseite sehen wir zu oberst den Aortenbogen. Er entspricht in seinem oberen

Digitized by Google

Teil dem Arcus, der mehr oder weniger parallel der Strahlenrichtung verläuft und infolgedessen einen besonders dunklen Schatten ergibt. Fast immer läßt sich die Aorta descendens als lichterer Schatten und weiter unten, durch den Herzschatten hindurch, als dunklerer Schattenstreifen erkennen. An den Aortenbogen schließt sich der Pulmonalbogen an, bei jüngeren Individuen deutlicher als bei Erwachsenen vorspringend. Es folgt ein hellerer dreieckiger Schattenteil, der den Winkel zwischen Pulmonal- und untersten linken Bogen ausfüllt. Für gewöhnlich entspricht er dem linken Herzohr. Daß er aber auch vom linken Vorhof gebildet werden kann, beweist die Leichenuntersuchung. Den untersten linken Bogen stellt beim normalen Herzen stets der linke Ventrikel dar. Bei mageren Patienten und bei stärkerer Gasfüllung des Magenfundus können wir ihn auch unterhalb des Zwerchfellschattens bis zur Herzspitze verfolgen. Auch der rechte Ventrikel läßt sich in solchen Fällen oft noch eine Streckeweit mit ziemlich flacher Grenzlinie erkennen, nur ganz ausnahmsweise läßt er sich bis zum unteren Endpunkt des rechten Vorhofbogens hin veranschaulichen.



Abbildung 2.

Weiterhin sind nun noch oben und unten zu beiden Seiten des Herzgefäßschattens Schattenstränge zu beobachten, die zwar

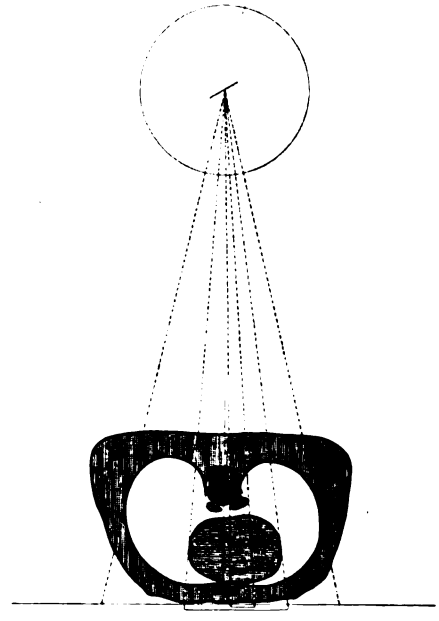

Abbildung 3.

nicht regelmäßig auftreten, aber durch die verfeinerte Technik in letzter Zeit doch sehr häufig beobachtet werden können.

Rechts unten bemerken wir — besonders bei tiefer Inspiration und bei Emphysem — einen ziemlich geradlinig begrenzten und schräg nach rechts außen vom unteren rechten Bogen zum Zwerchfell hinstrebenden Schatten, den ich als die Vena cava inferior bezeichnet habe.

Digitized by Google

Da Köhler[1]) die Ansicht geäußert hat, daß es sich sehr häufig um eine Anomalie des Pericardansatzes handle, bin ich der Frage im röntgenanatomischen Experiment nachgegangen und kann hier einstweilen mitteilen, daß durch letzteres meine Ansicht vollkommen gestützt wird, daß es sich stets um die Vena cava inferior handelt.

Auch auf der linken Seite sehen wir — und zwar wieder vorzugsweise bei tiefer Inspiration und bei Emphysem — einen etwas seichteren, bald geradlinig, bald median konvex begrenzten, von dem linken unteren Bogen schräg nach außen zum Zwerchfell hinziehenden Schatten, den ich — was wiederum meine neueren Versuche rechtfertigen — als das angespannte, bekanntlich mit dem Zwerchfell häufig leicht verklebte Pericard gedeutet habe[2]).

Von den beiderseitigen obersten Bogen verlaufen manchmal nahezu senkrecht nach oben, häufiger rechts als links und überhaupt mehr im höherem Alter und bei pathologischen Fällen

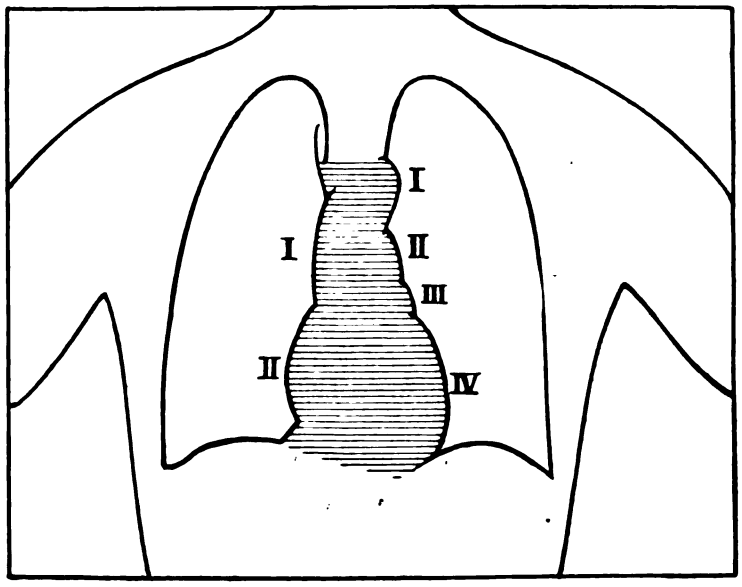

Abbildung 4.

sichtbar, bandartige Schattenstränge, die ich als die großen von der Aorta und der Vena cava superior abzweigenden Gefäße bezeichnet habe, was wiederum der anatomische Kontrollversuch bestätigt.

Bezüglich der wenigen und geringen Abweichungen des Sagittalbildes beim Kinde verweise ich auf die Schilderung Reyhers[3]).

1b. Herz- und Gefäßschatten bei ventrodorsaler Sagittalprojektion.

Der Patient lehnt sich mit dem Rücken gegen die Kassette (oder den Leuchtschirm), die Röhre steht 60 cm vor der Mitte der Kassette. Die Strahlen der Röntgenröhre durchdringen den Körper also von der Brust zum Rücken hin, wobei der Zentralstrahl entsprechend der Sagittalnaht des Schädels verläuft.

Die ventrodorsale Sagittalaufnahme des Herzens unterscheidet sich fast gar nicht von der dorsoventralen. Da das Herz bei dieser Projektionsart weiter von der Platte, resp. dem Schirm entfernt ist, erscheint sein Schatten größer und lichter. Bei Aortensklerose wird die Aorta descendens in dieser Stellung deutlicher sichtbar.

[1]) Alban Köhler, Lexikon der Grenzen des Normalen und der Anfänge des Pathologischen im Röntgenbilde. Gräfe & Sillem, Hamburg 1910, S. 173.

[2]) F. M. Groedel, Atlas und Grundriß der Röntgendiagnostik in der inneren Medizin. J. F. Lehmann, München 1909, S. 120.

[3]) Das Röntgenverfahren in der Kinderheilkunde. Bibliothek der physik. med. Techniken. Herm. Meußer, Berlin 1912.

Digitized by Google

2a. Herz- und Gefäßschatten bei dextro-sinistraler Frontalprojektion.

Die Röhre steht 60 cm vor der Mitte der Kassette. Der Patient lehnt sich mit der linken Körperseite gegen die Kassette (resp. den Leuchtschirm), die Arme sind über den Kopf zurückgeschlagen oder nach vorne gehoben (s. Abb. 5). Die Strahlen der Röntgenröhre durchdringen den Körper also in querer Richtung von der rechten zur linken Körperseite hin, wobei der Zentralstrahl entsprechend der Frontalnaht des Schädels verläuft (s. Abb. 6).

Abbildung 5.

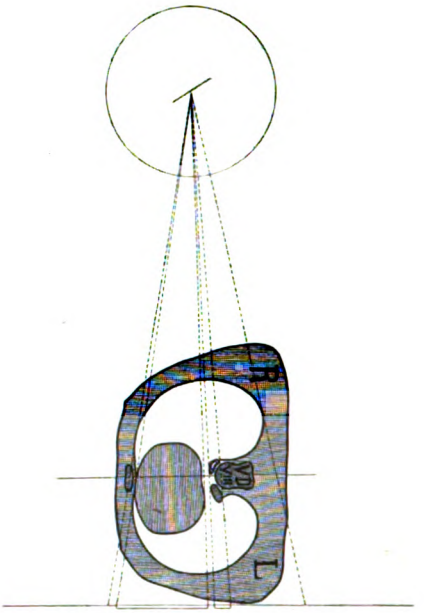

Abbildung 6.

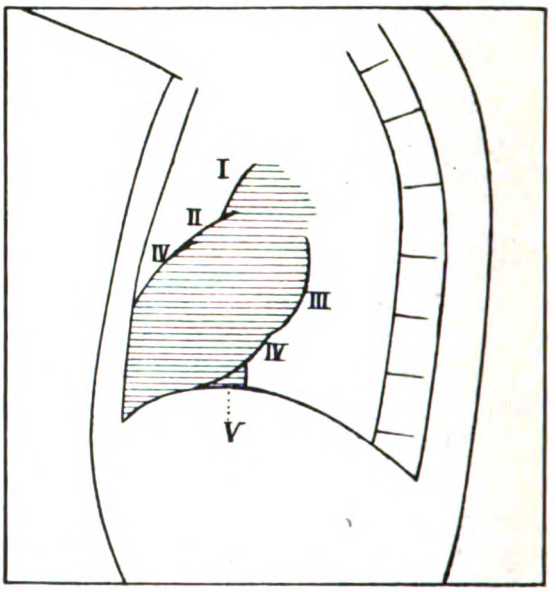

Abbildung 7.

Auch bei dieser Durchleuchtungsrichtung wird das Thoraxbild durch den Herzschatten in zwei Teile getrennt, so daß wir wieder zwei Lungenfelder unterscheiden können, die wir nun entsprechend ihrer Lage als retrosternales und als retrokardiales Lungenfeld bezeichnen. Der Herzgefäßschatten verläuft zwischen diesen beiden Lungenfeldern von hinten oben nach vorne

Digitized by Google

unten und ist mit seinem unteren zugespitzten Ende zwischen vorderer Brustwand und Zwerchfell eingekeilt.

Auch hier erkennen wir wieder eine bogenförmige Gliederung des Schattenrandes der Herzsilhouette. Am oberen Schattenrand (vgl. Abb. 7) sehen wir drei Bogen, nämlich den Aortenbogen (I), den Pulmonalbogen (II), den (rechten) Ventrikalbogen (IV), am unteren Schattenrande zwei Bogen, und zwar den vom linken Vorhof gebildeten Vorhofbogen (III) und den nicht immer sichtbaren und dem linken Ventrikel entsprechenden linken Ventrikelbogen (IV). Außerdem ist bei dieser Durchleuchtungsrichtung fast stets die Vena cava inferior (V) sichtbar.

2b. Herz- und Gefäßschatten bei sinistrodextraler Frontalprojektion.

Röhren- und Körperstellung ist die gleiche wie bei 2a, nur daß die Strahlen den Körper von links nach rechts frontal durchdringen.

Auch das Röntgenbild zeigt dieselben Verhältnisse. Jedoch ist diese Richtung ungünstiger als die dextro-sinistrale, weil die zu projizierenden Organe weiter von der Projektionsebene entfernt sind und infolgedessen etwas weniger scharf herauskommen.

3a. Herz- und Gefäßschatten bei Projektion im dorsoventralen ersten schrägen Durchmesser.

Der Patient wird zunächst wie zur dorsoventralen Sagittalaufnahme aufgestellt. Auch die Röhre steht wieder 60 cm vor der Kassettenmitte. Dann legt der Patient den linken Arm hinter den Kopf und dreht den Körper langsam um etwa 45°, wobei der rechte Arm die feststehende Kassette umspannt hält, die rechte Schulter an die Kassette angepreßt bleibt, die linke Schulter sich der Röhre nähert (s. Abb. 8). Der Zentralstrahlstrahl der Röhre durchdringt infolgedessen den Körper schräg von links hinten nach rechts vorne, er verläuft in einer Ebene, die zwischen Frontal- und Sagittalebene gelagert ist (s. Abb. 9).

Abb. 9 zeigt uns, daß bei dieser Strahlenrichtung das Herz nach links hin von der Mitte wegprojiziert wird, daß Wirbelsäule, Ösophagus und Aorta descendens in den Mittelpunkt des Bildes und rechts von ihnen die rechte Lunge teilweise frei projiziert wird. Im Röntgenbilde (s. Abb. 10) sehen wir drei Lungenfelder, ein linkes und rechtes und ein „mittleres" (Holzknecht), oder besser als Retrokardialfeld bezeichnetes. Das linke Lungenfeld wird von dem mittleren durch den Herzgefäßschatten getrennt. Die Grenzlinie des letzteren zeigt nach links hin in der Hauptsache drei Bogen: zu unterst den (linken) Ventrikelbogen (IV), darauf aufsitzend den Pulmonalbogen (II) und zu oberst den (I) Aortenbogen (ascendens). Nach dem mittleren Lungenfeld hin sehen wir ebenfalls drei Grenzbogen: den (rechten) Vorhofbogen (III), den unscharfen Pulmonalbogen und den Aortenbogen (ascendens), außerdem meist die Vena cava inferior (IV).

Einer besonderen Besprechung bedarf das Aortenbild im ersten schrägen Durchmesser. Für gewöhnlich sehen wir die normale Aorta descendens nicht oder nur angedeutet im Sagittalbild. Bei Durchstrahlung des Körpers im ersten schrägen Durchmesser rückt die Descendens sehr weit von der Projektionsfläche ab. Daher verschwindet ihr Schatten vollkommen. Das Bild der Aorta ascendens endet infolgedessen meist unvermittelt im Lungenbild, bald mehr keilförmig zugespitzt, bald leicht kolbig am Ende ausgebuchtet, je nach dem Grade der Drehung. Denn von letzterem hängt es ab, wie weit Ascendens-, Arcus- und Descendensschatten sich decken, sich summieren, resp. verstärken.

Die schrägen wie auch die noch zu besprechenden exzentrischen Thoraxaufnahmen dienen ganz besonders zur Darstellung resp. Untersuchung der Aorta. Als Kriterium einer normalen Aorta — das sei hier nur nebenbei erwähnt — dient mir vor allem der Nachweis, daß in diesen Durchstrahlungsrichtungen nur die Aorta ascendens zum Vorschein kommt. Anderer-

Digitized by Google

seits müssen wir demnach, wenn wir uns den Verlauf und die Art der Schattengebung von Arcus und Aorta descendens bei verschiedenem Strahlenverlauf darstellen wollen, Fälle wählen, bei denen die Aorta in ihrem ganzen Verlauf röntgenologisch zugänglich ist. Dies ist seltener bei hochgradiger Sklerose möglich, häufiger bei älteren abgemagerten Karzinompatienten[1]). Von einem solchen stammen die folgenden Herzbilder (s. auch Tafel XXIV, 1—8).

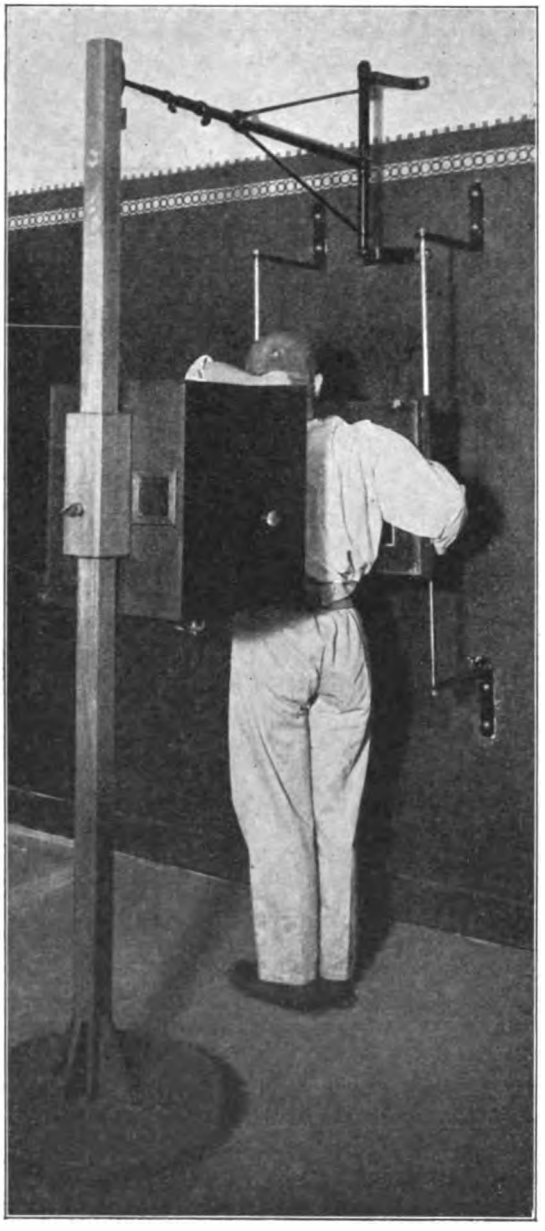

Abbildung 8.

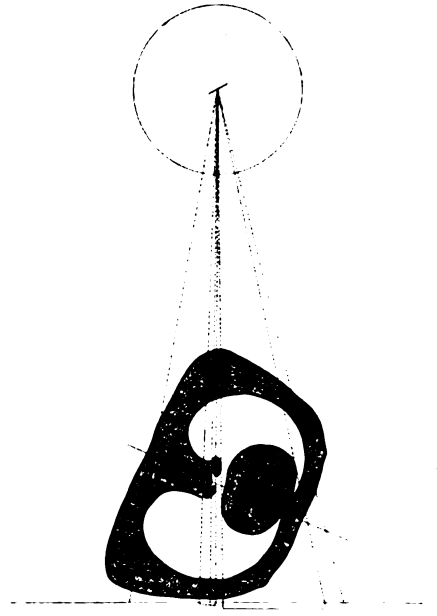

Abbildung 9.

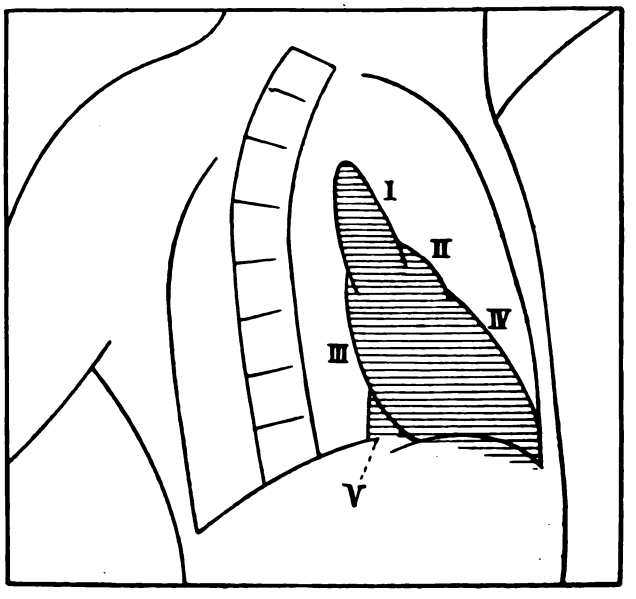

Abbildung 10.

Abb. 11 (Tafel XXIV, 1) zeigt uns, daß der Schatten des Aortenarkus im ersten schrägen Durchmesser außerordentlich stark verkürzt erscheint, und daß selbst bei dem vorliegenden selten günstigen Fall nur ein kleiner Teil der Aorta descendens als deutliches Schattengebilde erscheint,

[1]) Die Erklärung für diesen mir schon seit längerer Zeit immer wieder begegnenden Befund kann ich anatomisch leider noch nicht geben. Vielleicht darf man annehmen, daß die Aorta im Verhältnis zur allgemeinen Kachexie der Organe ungewöhnlich groß resp. voluminös bleibt.

Digitized by Google

der übrige (untere) Teil dagegen kaum angedeutet ist. Die große Entfernung der absteigenden Aorta von der Projektionsfläche wurde als ungünstiges Moment bereits hierfür verantwortlich gemacht.

Auch bei diesem pathologischen Fall sehen wir die besprochenen Randbogen. Links: Aortenbogen (I), Pulmonalbogen (II), Ventrikelbogen (IV); rechts: Vorhofbogen (III), Pulmonalbogen (II). Der in diesem Bilde dargestellte resp. sichtbare Verlauf der Aorta descendens (D) ist, wie betont, ein pathologisches Symptom.

Endlich muß ich noch auf eine Nebenfrage kurz eingehen, nämlich auf die Entstehungsursache des so wichtigen „mittleren oder retrokardialen Lungenfeldes". Schwarz[1]) meint, „daß die Helligkeit dieses Streifens einigermaßen rätselhaft ist". Ich glaube aber, daß seine, mit unserer früheren Ansicht konforme Erklärung dieser Erscheinung durch „Überstrahlung" (resp. Wegleuchten) der Organe des hinteren Mediastinums vollkommen genügt. Auch aus Abb. 9 wird leicht zu ersehen sein, daß die geringe Gewebsmasse des Retrokardialraumes von der Luftstrahlung der beiden Lungen weggeleuchtet werden muß. Endlich ist noch zu bedenken, daß in den anatomischen Querschnitten der Atlanten der Retrokardialraum viel zu schmal gezeichnet wird, da er der exspiratorischen Stellung des (Leichen-) Brustkorbes entspricht, während wir ja bei tiefer Inspiration untersuchen.

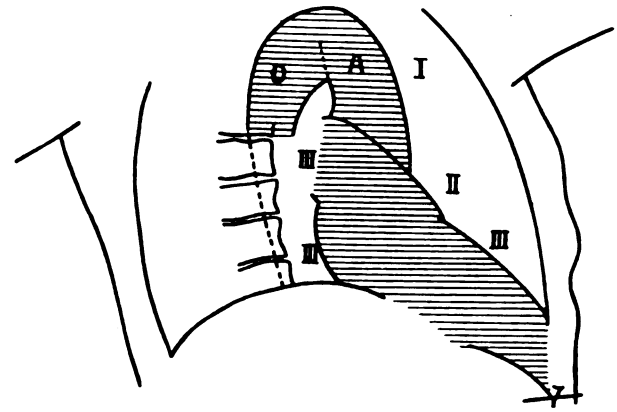

Abbildung 11.

3b. Herz- und Gefäßschatten bei Projektion im ventrodorsalen ersten schrägen Durchmesser.

Für diese Projektion gilt das für 3a Gesagte, mit dem Unterschied, daß Röhre und Projektionsebene vertauscht sind. Der Strahlenverlauf erfolgt daher schräg von rechts vorne nach links hinten (s. Abb. 12).



Abbildung 12.

Das Röntgenbild (ich bringe für die Erklärung der nun folgenden Durchleuchtungsrichtungen nur noch den pathologischen Fall als Beispiel) zeigt in der Hauptsache

[1]) Die Röntgenuntersuchung des Herzens und der großen Gefäße. F. Deuticke, Wien 1911.

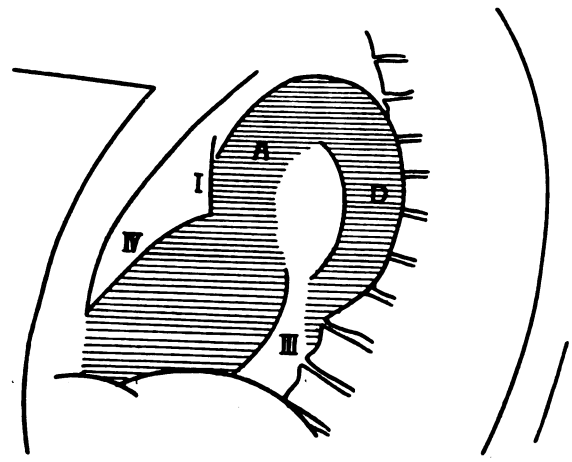

Abbildung 13.

Digitized by Google

die gleiche Randbogenbildung wie die entsprechende Dorsoventralaufnahme, jedoch weniger deutlich (s. Abb. 13 u. Tafel XXIV, 3). Bei normalen Verhältnissen ist natürlich die Deszendens nicht sichtbar. Der Aortenbogen (I) endet dann mehr oder weniger unvermittelt als spitzer oder abgerundeter Schatten im Lungenbilde.

4a. Herz- und Gefäßschatten bei Projektion im dorsoventralen zweiten schrägen Durchmesser.

Die Aufstellung von Röhre und Platte ist die gleiche wie bei 3a, nur erfolgt die Drehung um 45° im entgegengesetzten Sinne. Während also der linke Arm die feststehende Kassette umspannt und der rechte Arm hinter den Kopf gelegt ist, wird die rechte

Abbildung 14.

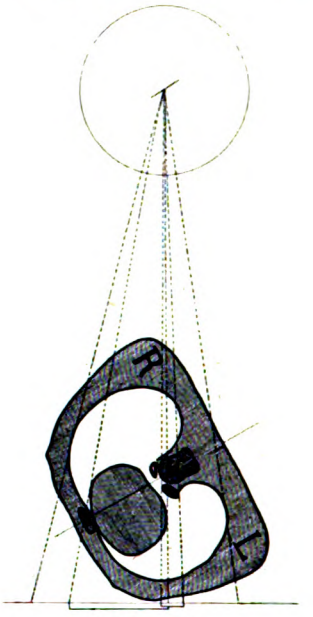

Abbildung 15.

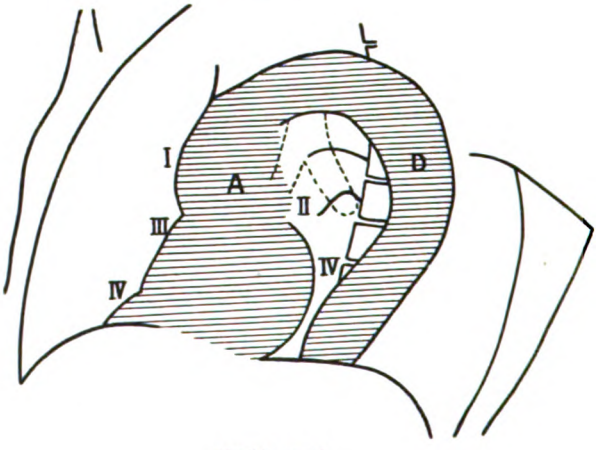

Abbildung 16.

Schulter zur Röhre hin gedreht (s. Abb. 14). Der Zentralstrahl durchdringt also den Körper schräg von rechts hinten nach links vorne (s. Abb. 15).

Das bei dieser Projektionsrichtung in die Erscheinung tretende Bild bedarf noch einer genaueren anatomischen Untersuchung. Wir erhalten wieder die drei Lungenfelder, allerdings

Digitized by Google

das mittlere nur von geringer Ausdehnung. Links sehen wir (Abb. 16 u. Tafel XXIV, 3) den Ventrikelbogen (IV) nur wenig angedeutet, der Pulmonalbogen ist meist verschwunden, dafür tritt der linke Vorhofbogen (III) in der Regel stärker hervor, ebenso der Aortenbogen (I). Am rechten Schattenrand wird wohl der rechte Ventrikel (IV) randbildend, die Pulmonalverzweigung (II) bedingt eine unscharfe Randstelle. Punktiert ist die Trachealverzweigung dargestellt. Die pathologische Aorta läßt sich vollkommen in ihrem Verlaufe wiedergeben, A entspricht der Aszendens, D der Deszendens, zwischen beiden ist der natürlich zu groß projizierte Aortenbogen zu sehen.

4b. Herz- und Gefäßschatten bei Projektion im ventrodorsalen zweiten schrägen Durchmesser.

In diesem Falle sind wieder Röhre und Platte vertauscht gegenüber 4a. Der Strahlenverlauf erfolgt daher schräg von links vorne nach rechts hinten (s. Abb. 17).

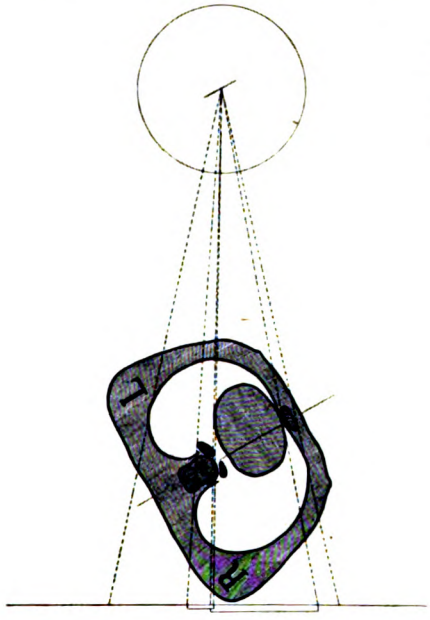

Abbildung 17.

Das resultierende Röntgenbild ergibt wieder die gleichen Verhältnisse wie die Dorso-ventralaufnahme, nur in seitenvertauschter Anordnung. Alles nähere ergibt sich aus der Numerierung der Randbogen (s. Abb. 18 u. Tafel XXIV, 4).

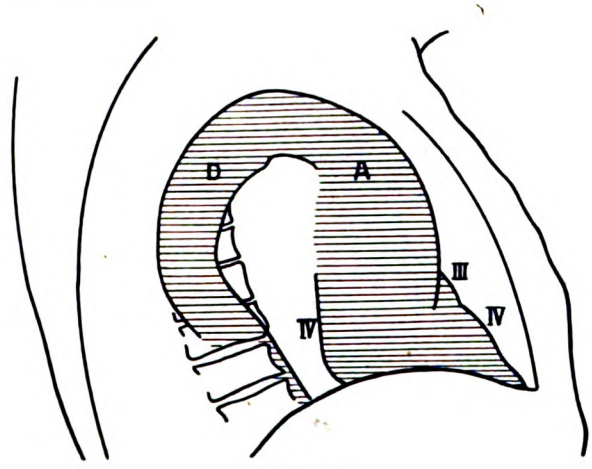

Abbildung 18.

5a. Herz- und Gefäßschatten bei dorsoventraler linksexzentrischer Projektion.

Die Röhre wird in bekannter Weise bei 60 cm Fokusplattenabstand zunächst auf die Kassettenmitte zentriert, der Patient lehnt sich mit der Brust gegen die Platte. Alsdann wird die Röhre derart nach links verschoben, daß sie eine Achtelkreisbewegung nach links ausführt, was mit meinem Röntgenwandarm leicht ausführbar ist (s. Abb. 19). Der Zentralstrahl verläuft nun von der linken Schulter zur Brustmitte (s. Abb. 20).

Das bei dieser Anordnung aufgenommene Röntgenbild (s. Abb. 21) zeigt bisher noch nicht näher beschriebene Charakteristika, auf die ich aber erst bei der nächsten Projektionsrichtung eingehen will. Wir können sagen, daß das Herzbild selbst dem bei dorsoventraler Durchleuchtung im ersten schrägen Durchmesser sehr ähnlich ist. Nur wird die Aorta descendens stärker über die Ascendens projiziert.

5b. Herz- und Gefäßschatten bei ventrodorsaler linksexzentrischer Projektion.

Der Patient lehnt sich mit dem Rücken gegen die Kassette. Die Röhre wird wieder aus der zentrischen Stellung um eine Achtelkreisbewegung nach links geschwenkt (s. Abb. 22). Der Zentralstrahl verläuft von der linken Schulter zur Wirbelsäule (s. Abb. 23).

Das Röntgenbild zeigt eine aus physikalischen Gründen leicht verständliche Verzerrung. Auffallend ist bei allen exzentrischen Aufnahmen die scheinbare Verkrümmung der Aorta

Digitized by Google

und der Wirbelsäule. Wir sehen nur zwei Lungenfelder, die Herzbogen größtenteils stark verzerrt. Außerordentlich deutlich erscheint jedoch die Aorta, die sich bei dieser Aufnahme in der günstigsten Stellung (Plattenmitte) befindet. Im vorliegenden pathologischen Falle ist sie vollkommen zu übersehen (s. Abb. 24 u. Tafel XXIV, 6).



Abbildung 19.

6a. Herz- und Gefäßschatten bei dorsoventraler rechtsexzentrischer Projektion.

Die Kassette befindet sich vor der Brust des Patienten. Die Röhre wird aus der zentrischen Stellung um einen Achtelkreisbogen nach rechts verschoben. Der Zentralstrahl verläuft von der rechten Schulter zur Brustmitte (s. Abb. 25).

Bei dieser Aufnahmeart sehen wir besonders deutlich den rechten Vorhof (III) und die Aorta ascendens (I) dargestellt, die sich in

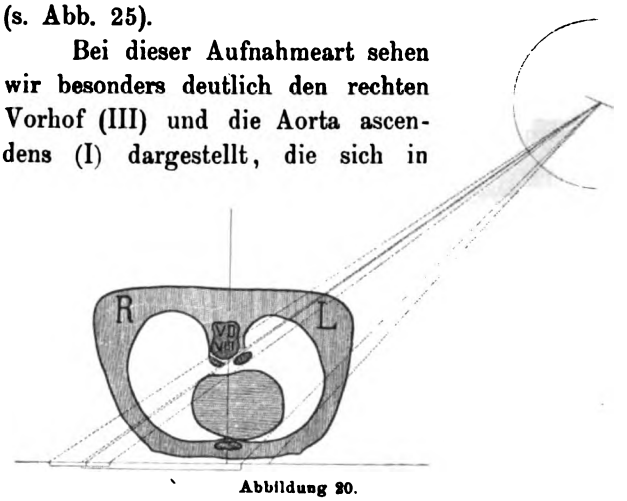

Abbildung 20.

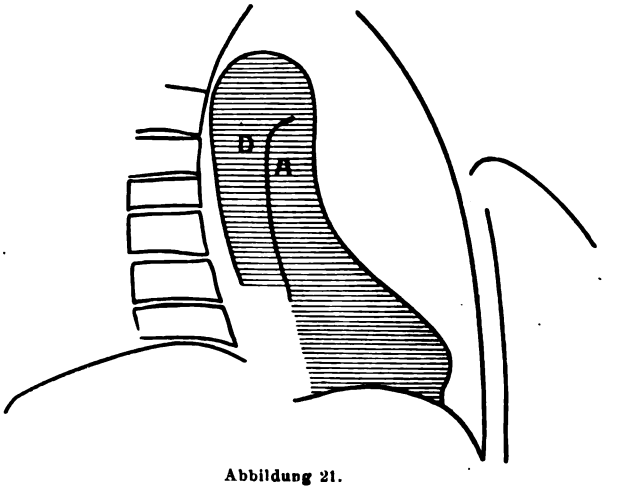

Abbildung 21.

günstigster Projektionsrichtung befinden, außerdem ist aber wieder die ganze Aorta dargestellt (s. Abb. 26 u. Tafel XXIV, 7).

6b. Herz- und Gefäßschatten bei ventrodorsaler rechtsexzentrischer Projektion.

Der Rücken des Patienten berührt die Kassette, die Röhre wird wieder um 45° nach rechts geschwenkt; der Zentralstrahl verläuft von der rechten Schulter zur Wirbelsäule (s. Abb. 27).

Das Röntgenbild (s. Abb. 28 u. Tafel XXIV, 8) ähnelt dem bei dorsoventraler linksexzentrischer Projektion beschriebenen. Alles weitere ergibt das Studium der Abbildung.

Digitized by Google

7a und 7b. Herz- und Gefäßschatten bei ventrodorsaler und dorsoventraler kranial-exzentrischer Projektion.

Patient und Röhre werden wie zur dorsoventralen und ventrodorsalen Sagittalaufnahme eingestellt und dann die Röhre kranialwärts verschoben und nach unten gekippt.

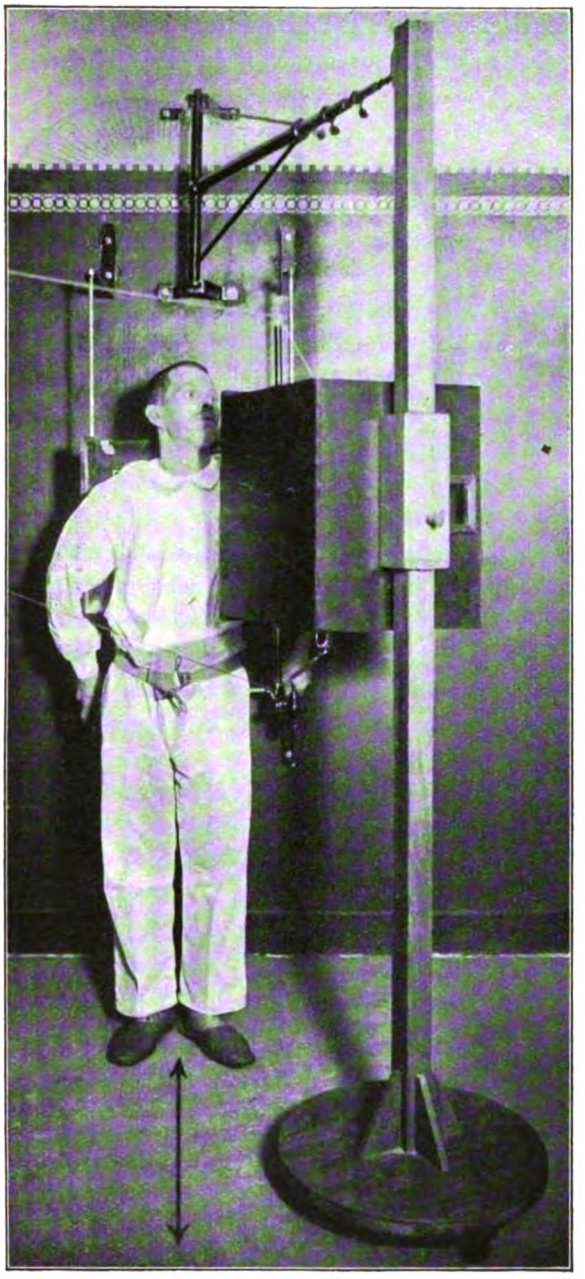

Abbildung 22.

Diese schon von Holzknecht und anderen in ähnlicher Weise empfohlene Durchleuchtungsrichtung mag wohl in vereinzelten Fällen für die bessere Darstellung der Herzspitze dienen. Ihr Hauptwert wird aber nach wie vor die Sichtbarmachung der durch die Zwerchfellkuppen verdeckten Lungenschatten sein. Unter Umständen kann auch bei dorsoventralen Strahlenverlauf auf diese Weise der Pulmonal- und mehr noch der linke Vorhofbogen besser herausgeholt werden.

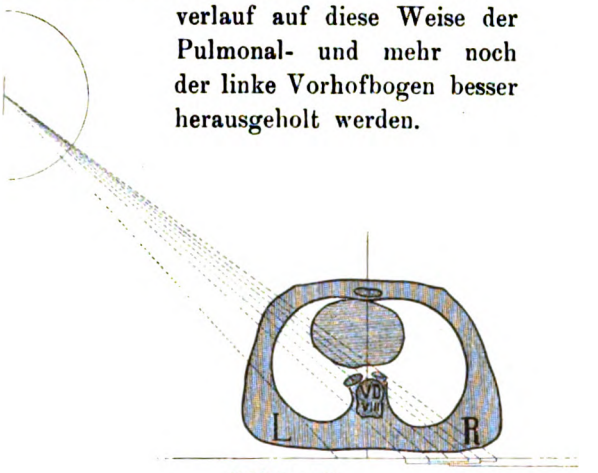

Abbildung 23.

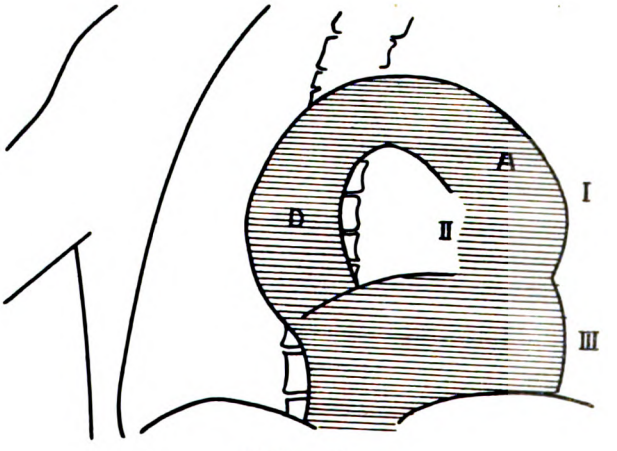

Abbildung 24.

8a und 8b. Herz- und Gefäßschatten bei ventrodorsaler und dorsoventraler kaudal-exzentrischer Projektion.

Es ist hier das gleiche zu sagen wie betreffs 7a und 7b, nur wird die Röhre kaudalwärts verschoben und nach oben gekippt. Praktisch dürfte diese Projektionsart nur ganz ausnahmsweise indiziert sein.

Wenn mich auch die in letzter Zeit recht häufig zu bemerkende Verwirrung in der Einteilung der Projektionsrichtungen des Thoraxbildes in erster Linie veranlaßt hat, hier eine

Digitized by Google

systematische Zusammenstellung zu bringen, so schien es mir andererseits doch auch wichtig, einmal auf die Möglichkeit und den Nutzen der seither vollkommen vernachlässigten exzentrischen Thoraxdurchstrahlung hinzuweisen. Speziell die seitlich-exzentrische Thoraxprojektion scheint mir berufen, die Aortenuntersuchung recht wesentlich zu fördern — mehr als alle komplizierten Ausmessungsverfahren des Gefäßschattens. Meiner Erfahrung nach ist ein auch nur schwach sichtbarer Arcus- oder Descendensschatten bei dorsoventraler rechtsexzentrischer

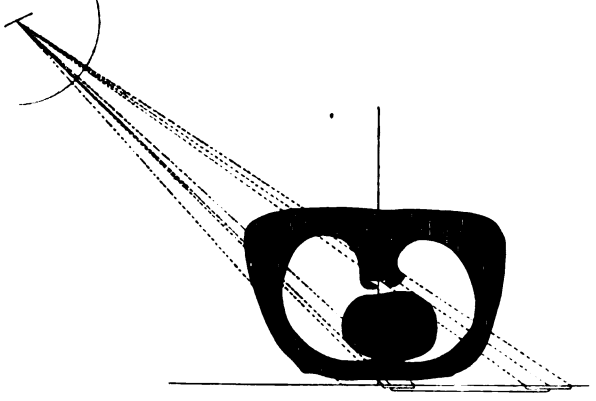

Abbildung 25.

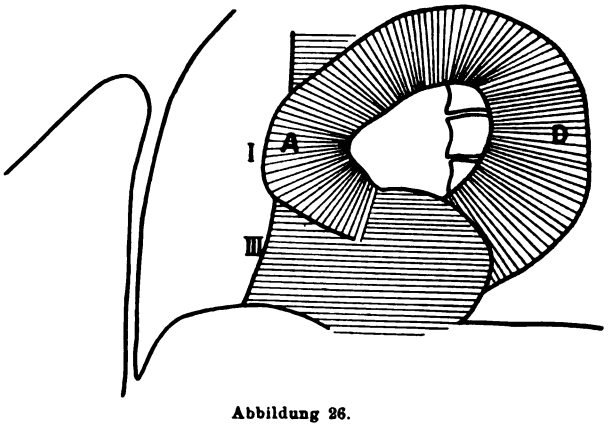

Abbildung 26.

oder ventrodorsaler linksexzentrischer Projektion stets außerordentlich suspekt. Besonders trifft dies z. B. zu bei klinischem Befund einer juvenilen Sklerose. Auch die beiden anderen exzentrischen Projektionen (die ventrodorsale rechtsexzentrische und die dorsoventrale linksexzentrische) versprechen bei eingehenderem Studium wertvolle Resultate zu zeitigen. Zwar unterscheiden sie sich im Bilde kaum von den sogenannten schrägen Aufnahmen. Aber schon vom physikalischen Standpunkte aus besitzen sie diesen gegenüber den Vorzug, daß die Organe des

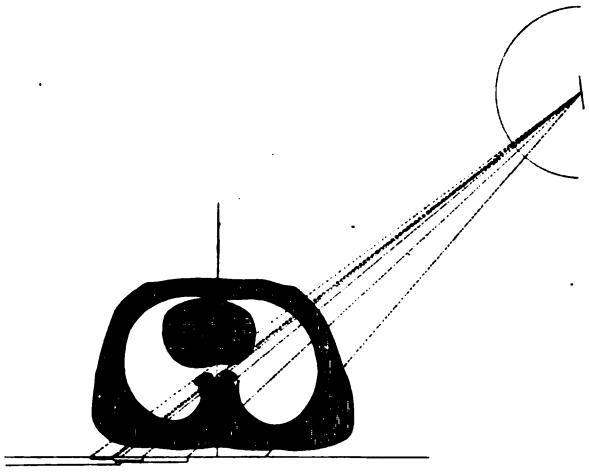

Abbildung 27.

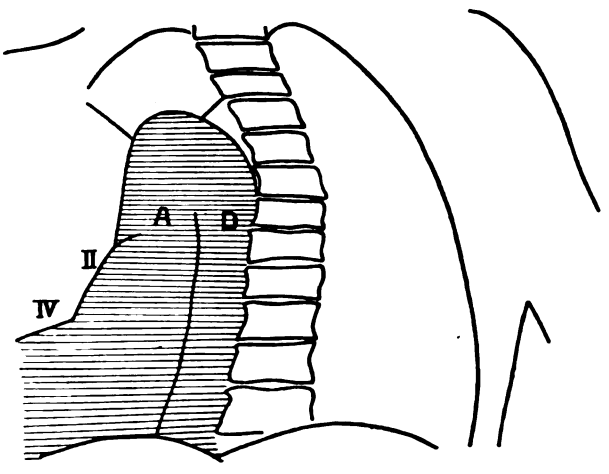

Abbildung 28.

Brustkorbes der Platte bedeutend näher stehen. Daher werden sie wohl besonders bei korpulenten Personen, bei denen die Schrägaufnahmen durch die starke Sekundärstrahlenbildung oft ganz unmöglich sind, als technischer Fortschritt zu begrüßen sein.

Die Darstellung des Brustbeines mittels exzentrischer Röhrenanordnung ist ja bekannt, gehört auch nicht hierher. Hinweisen möchte ich aber noch darauf, daß wir die Trachea manchmal bei dorsoventraler rechtsexzentrischer Durchleuchtung günstiger darstellen können, und daß der Ösophagus wohl am besten bei ventrodorsaler linksexzentrischer Projektion zu übersehen ist.

Digitized by Google

Aus der Chirurgischen Universitätsklinik in Freiburg i/B. (Direktor Prof. Dr. Oberst).

Fremdkörperlokalisation vermittelst Röntgenstrahlen.

Von

Dr. **Kurt Sorge.**

Seit der wichtigen Entdeckung Röntgens, daß Antikathodenstrahlen die Fähigkeit haben, Körper im Verhältnis ihrer Dichte zu durchdringen, ist man unablässig bemüht gewesen, diese Strahlen in den Dienst der Medizin zu stellen. Zunächst verwandte man die Strahlen natürlicherweise zur Bestimmung dichter Fremdkörper und war von den deutlichen Bildern der Fremdkörper, die man auf der Platte sah, begeistert. Man wiegte sich in der Hoffnung, unter Benutzung des Röntgenbildes jeden dichten Fremdkörper mit Leichtigkeit extrahieren zu können. So glaubte man, kurz nachdem Röntgen 1896 in Würzburg seine epochemachende Entdeckung der medizinischen Gesellschaft vorgeführt hatte, ohne viel Schwierigkeiten jeden festen Körper seiner Lage nach in einem weniger dichten Medium bestimmen zu können. Allein der erste Beifallssturm flaute bald ab, denn zu ihrem Erstaunen mußten Chirurgen, die ja am ersten die wunderbare Wirkung der Antikathodenstrahlen benutzten, merken, daß das Suchen nach Fremdkörpern an der Hand von Radioskopie und Radiographie zu manchen Mißerfolgen führte. So teilt Dupraz schon am 20. August 1896 folgenden Fall mit. Ein Kranker hatte eine Revolverkugel in der Hand. Von der einen Seite machte man eine Aufnahme vermittelst der Röntgenstrahlen, von der anderen Seite suchte man den Schußkanal mit der Sonde ab. Die Radiographie schien zu zeigen, daß sich der Fremdkörper vor den Karpalknochen nahe der Palmaraponeurose befand, die Sonde stieß ganz dicht vor der Dorsalfläche der Hand auf einen Widerstand, der sichtlich von einem metallischen Fremdkörper herrührte. Der Chirurg schnitt ein und fand den Fremdkörper dicht unter der Dorsalfläche der Hand. Die Röntgenstrahlen würden ihn also irregeführt haben, wenn er ihnen vertraut hätte. Die Ursache, warum die Röntgenstrahlen unter Umständen das Messer des Chirurgen irreleiten, wurde bald klar. Die Röntgenstrahlen projezieren die durchdrungenen Körper auf eine Fläche. Dabei trifft aber nur der Strahl, der den Brennfleck verläßt, senkrecht auf die Platte auf. (Wir nehmen an, daß die Ebene der Platte senkrecht zum Lot von dem Brennfleck aus liegt.) Alle anderen Strahlen fallen unter einem Winkel auf die Platte auf, wobei die Winkel um so größer werden, je ferner der Strahl vom Brennfleck austritt. Dadurch wird von dichten Körpern, die nicht senkrecht unter dem Brennpunkt liegen, auf der Platte ein verschobenes und verzeichnetes Bild entworfen.

In der folgenden Zeit hat man nun mit viel Geist daran gearbeitet, diesen Schwierigkeiten zu begegnen. Man suchte nach Methoden, die eine sichere untrügerische Bestimmung der Lage eines Fremdkörpers zuließen. Im Laufe der Jahre hat man weit über 100 Methoden mit vielem Scharfsinn ausgearbeitet. Dabei ist eine längst angegebene Methode fast vergessen worden. Daß dies mit Unrecht geschehen ist, soll unsere Ausführung beweisen. Wir werden sehen, daß es mit dieser Methode ohne besonderen Apparat möglich ist, in kurzer Zeit alles auf das genaueste zu bestimmen, was wir zum Auffinden des Fremdkörpers brauchen. Obgleich diese Methode mit ganz einfachen Hilfsmitteln arbeitet, dürfte sie doch für alle Fälle ausreichen. Von besonderem Vorteil aber wird sie für den praktischen Arzt sein, der sich auf diese Weise ohne kostspielige Apparate leicht über den Sitz jedes Fremdkörpers orientieren kann. Um sich aber über die später zu erörternde Methode ein richtiges Urteil bilden zu können, soll ihrer näheren Beschreibung eine Erörterung der bisherigen wichtigeren Methoden vorausgehen.

Zur besseren Übersicht sind die Methoden unter die weiteren Begriffe der Radioskopie, Stereoskopie und Radiographie untergeordnet. Dabei ist so verfahren, daß jeder Abschnitt eine möglichst historische Aufzählung der Methoden gibt.

Digitized by Google

Wir gehen von den Methoden der Radioskopie aus und erwähnen dabei zunächst die Arbeiten Levy-Dorns, der als einer der ersten auf dem Gebiete der Fremdkörperlokalisation gearbeitet hat. Neben den Methoden Levy-Dorns stehen die Angaben von Angerer und Max Cohn, die in vieler Beziehung einander ähneln.

In der Deutsch. med. Wochenschrift, Nr. 13, 1897, stellt Levy-Dorn folgende Erwägung an. Beobachtet man auf dem Fluoreszenzschirm einen Fremdkörper unter Verschiebung der Lichtquelle, so tritt in der Entfernung des Fremdkörperschattens von dem Knochenschatten eine Veränderung ein. Je größer diese Veränderung ist, um so weiter muß der Fremdkörper von dem Leuchtschirm entfernt sein. Levy-Dorn glaubt diese Beobachtung bei der Lokalisation von Fremdkörpern vorteilhaft verwenden zu können.

Levy-Dorn baut seine Ideen noch weiter aus, indem er während der Durchleuchtung auf zwei entgegengesetzten Flächen des Körpers zwei Metallplättchen anbringt. Nun durchleuchtet er derart, daß sich die Schatten der Metallplättchen auf dem Leuchtschirm mit dem des Fremdkörpers decken. Die Stelle der Metallplättchen wird auf der Haut mit Tinte markiert und nun unter denselben Vorkehrungen eine zweite Durchleuchtung vorgenommen. Durch Verbindung der zwei entsprechenden Metallplättchen erhält man je eine Gerade, in deren Schnittpunkt der Fremdkörper liegt. Man überträgt die gefundenen Werte auf eine Zeichnung und kann so die Tiefe des Fremdkörpers abmessen.

Angerer richtet sich nach den Angaben Levy-Dorns unter Benutzung zweier Metallplättchen. Er mißt auf jeder Seite des Körperteils die Entfernung der beiden Punkte, wo die Metallplättchen gelegen haben. Die Entfernung auf der einen Seite wird mit a, die der anderen mit b bezeichnet. Nun wird noch der Durchmesser des Körpers gemessen. Setzt man diesen gleich h, so findet man die Tiefe des Fremdkörpers nach folgender Formel

$$g = \frac{a \cdot h}{a + b}$$

für die Körperoberfläche, wo die Entfernung a beträgt,

oder

$$g = \frac{b \cdot h}{a + b}$$

wo die Entfernung b beträgt.

Angerer findet so die Tiefe des Fremdkörpers, aber nicht die Stelle, von der aus die Inzision vorzunehmen ist.

Max Cohn lehnt sich in seiner Methode eng an die Levy-Dorns an. Er berichtet von zwei besonders schwierigen Fällen von Nadeln im Kniegelenk, welche er auf folgende Weise erfolgreich durchleuchtet und operiert hat. Er berücksichtigt bei dem Aufsuchen von Fremdkörpern zunächst zwei zueinander senkrechte Ebenen. Durch diese wird der Fremdkörper auf eine bestimmte Linie lokalisiert. Um nun noch festzustellen, ob er nahe oder weit von der Oberfläche entfernt ist, wird eine Durchleuchtung zirkulär um das zu untersuchende Glied herum vorgenommen. Je weiter Knochen und Fremdkörper voneinander entfernt sind, um so weiter müssen sich bei der Drehung Fremdkörper- und Knochenschatten voneinander entfernen. Es handelt sich auch bei dieser Methode nur um relativ genaue Angaben.

Eine Methode, die mit den ebenerwähnten zwar manche Ähnlichkeit besitzt, aber doch andere Gesichtspunkte berücksichtigt, geben Holzknecht und Karajan an. Das Verfahren dürfte sich bei länglichen Fremdkörpern, die oberflächlich liegen, gut verwenden lassen. Diese Autoren geben dem Körperteil hinter dem Leuchtschirm zunächst eine derartige Stellung, daß man den Fremdkörper in seiner kürzesten Dimension sieht. Nach einer Drehung des Körpers um 90° erhält man das Bild des Fremdkörpers in der Längsausdehnung. Die Senkrechte auf dem Körperteil in dieser Stellung zeigt jetzt die Inzisionsrichtung. Es leuchtet ein, daß sich diese Methode in der Hauptsache auf Hand und Fuß beschränken muß.

Sigmund Exner gibt in der Wiener klinischen Wochenschrift einen sinnreich gebauten Apparat an, der die ebenerwähnten Erwägungen verwendet (Angerer). Der Apparat besitzt

Digitized by Google

zwei graduierte Stäbe, die rechtwinklig zueinander stehen. Der eine Stab trägt die verschiebliche Röhre, der andere drei verschiebliche Ansatzstücke. Zwei Ansatzstücke sind mit Metallanzeigern versehen, das dritte Ansatzstück trägt einen graduierten Beleuchtungsschirm. Die Metallplättchen werden mit der Haut in Kontakt gebracht, dann werden zwei Durchleuchtungen vorgenommen. Bei der ersten Durchleuchtung bilden die Metallplättchen und der Fremdkörper einen Schatten, der in der Mitte des graduierten Leuchtschirmes auffällt. Man schreibt sich auf:

1. die Entfernung des einen Metallplättchens vom Brennpunkt der Röhre,
2. die Entfernung des anderen Metallplättchens vom Brennpunkt. Nun wird die Röhre um ein bestimmtes Stück parallel verschoben und nochmals durchleuchtet. Man merkt sich an:

Die Entfernung des Fremdkörperbildes.

1. von dem des ersten Metallplättchens,
2. von dem des zweiten Metallplättchens,
3. von dem Mittelpunkt des graduierten Leuchtschirmes.

Man kann sich nun berechnen:

1. die Tiefe des Fremdkörpers,
2. seine Lage zu einem Knochen,
3. seine Größe.

Mergier modifiziert die Methode Exners in der Weise, daß er auf dem Leuchtschirm ein Drahtgitter anbringt. Bei der ersten Beleuchtung bildet die Verbindungslinie Brennpunkt-Fremdkörper-Drahtkreuz die Senkrechte auf das Drahtkreuz. Die Entfernung des Brennpunktes der Röhre von dem Drahtgitter wird gemessen. Das Auftreffen des Fremdkörperschattens auf dem Leuchtschirm wird markiert. Dann wird eine zweite Beleuchtung unter Verschiebung der Röhre vorgenommen. Man findet die Tiefe des Fremdkörpers in ganz ähnlicher Berechnung wie Angerer und Exner. Nur hat man den Vorteil, die senkrechte Entfernung des Fremdkörpers von einem bestimmten Punkt der Haut zu kennen.

Die Methode Paynes weicht von den Angaben Mergiers nicht wesentlich ab. Als Neuerung bringt er zwischen Röhre und Haut einen Metallstab, der sich stets gleichzeitig mit der Verschiebung der Röhre bewegt. Er verzichtet auf die Berechnung und schätzt die Tiefe und Größe des Fremdkörpers durch Vergleichen der wechselnden Entfernung des Schattens des Fremdkörpers und des Metallstabes bei Verschiebung der Röhre.

Es sind nun noch einige Methoden der Radioskopie zu erwähnen, die erst nach der Anwendung von gewissen Apparaten oder durch einen Kunstgriff, wie das Einstechen einer Nadel unter Beobachtung am Röntgenschirm, zum Ziel führen.

So benutzt Moritz zur Fremdkörperlokalisation den Orthoröntgenographen. Er geht bei seiner Methode folgendermaßen vor. Der Leuchtschirm trägt in seiner Mitte eine Durchbohrung. Nun wird der senkrechte Röntgenstrahl so eingestellt, daß er durch den Fremdkörper und das Loch in dem Leuchtschirm hindurchgeht. Der gefundene Punkt wird jetzt möglichst genau auf der Haut des Patienten markiert. Dann wird die Röhre um a cm verschoben. Man sieht nun den Fremdkörper auf dem Leuchtschirm in b cm Entfernung von der Durchbohrung. Man kennt nun auch die Entfernung der Röhre, nämlich g cm. Also kann man sich berechnen

$$b : x = a : g - x.$$

Da x die Entfernung des Fremdkörpers vom Leuchtschirm ist, so muß man von x noch die Entfernung der Hautoberfläche von dem Leuchtschirm abziehen, um die Tiefe des Fremdkörpers in dem Körperteil zu ermitteln.

Stechow und Perthes stechen unter Beobachtung am Fluoreszenzschirm eine aseptische Nadel ein. Mit dieser dringen sie unter Kontrolle des Leuchtschirms bis auf den Fremdkörper vor. Die eingestochene Nadel zeigt den Weg für die Inzision an.

Schon Perthes gibt einen Operationstisch an, der es ermöglicht, in jedem Augenblick

Digitized by Google

der Operation eine Durchleuchtung auszuführen. Grashey verbesserte die Methode wesentlich. Nach seiner Methode ist es dem Operateur möglich, mit dem einen Auge das Röntgenbild, mit dem anderen Auge das Operationsfeld zu betrachten.

In den vorhergehenden Zeilen sind kurz einige wichtige Methoden der Fremdkörperbestimmung durch Radioskopie erwähnt worden. Alle diese Methoden, überhaupt sämtliche Methoden der Radioskopie haben aber folgende Nachteile.

1. Sie geben kein bleibendes Bild des beobachteten Falles.

2. Die erhaltenen Resultate sind abhängig von rein subjektiven und vorübergehenden Eindrücken.

3. Sie eignen sich nur für Fälle, wo der Fremdkörperschatten auf dem Leuchtschirm erscheint.

4. Die Methoden mit Hilfe von Metallplättchen geben mitunter wohl ein Bild von dem Fremdkörper, nicht aber von dem entfernter liegenden Metallstückchen.

5. Die Gefahr der Röntgenverbrennung für Patient und Operateur ist nicht unbeträchtlich.

Die radioskopischen Methoden reichen dagegen aus, wenn es sich um Extremitäten mit geringer Dicke handelt. Die erhaltenen Resultate sind aber auch da keineswegs so genau wie bei der später zu erörternden Methode Sechehayes.

Wir gehen nun zu den Methoden der Stereoskopie über. Diese sind von vornherein komplizierter als die Verfahren der Radioskopie. Man kann aber nicht sagen, daß ihre Resultate einwandfrei wären, da sie ja immer nur relativ genau sind. Außerdem muß man bei der Technik verschiedene Dinge in Berücksichtigung ziehen, wenn man einen einigermaßen guten körperlichen Eindruck erhalten will. So müssen die Platten oder Abzüge vor dem Betrachten zerschnitten und im bestimmten Winkel zueinander aufgestellt werden. Setzt man die Negativs ins Stereoskop ein, so muß man die Schicht der Platte dem Beschauer zukehren, da sonst störende Lichtreflexe auftreten. Dadurch erscheinen aber die stereoskopischen Bilder verkehrt und erschweren die Orientierung. Um einen körperlich richtigen Eindruck von einem Gegenstand zu haben, ist es aber erforderlich, die Größe der Röhrenverschiebung in ein gewisses Verhältnis zur Dicke des zu untersuchenden Körperteils zu setzen. Marie und Ribaut haben eine eingehende Tabelle darüber aufgestellt, die man im Bedarfsfalle benutzen kann. Wir sehen, die Anwendung der Stereoskopie zur Fremkörperlokalisation erfordert manche Vorkehrungen, dabei wird man aber für seine Bemühungen nur mit relativ genauen Resultaten belohnt.

Eine der ersten stereoskopischen Methoden ist die von Hildebrand angegebene. Er macht zwei Aufnahmen, dabei bleibt der senkrechte Abstand der Röhre von der Platte 50 cm, die Röhre wird bei der zweiten Aufnahme horizontal 7 cm verschoben. Hildebrand benutzt dabei einen sinnreich konstruierten Apparat, so daß von den 7 cm auseinander liegenden Punkten je eine Aufnahme auf eine Plattenhälfte kommt. Nach Verkleinerung der Bilder auf den gewöhnlichen Maßstab der stereoskopischen Aufnahmen sieht man bei Betrachtung der Röntgenogramme vermittelst eines Stereoskops die Aufnahmen körperlich. So kann man sich die relative Lage des Fremdkörpers bestimmen. Die Methode macht aber einen besonderen Apparat nötig, sie ist durch das Verkleinern der Bilder sehr zeitraubend, die verkleinerten Bilder verwischen Strukturdetails und erschweren die Tiefenschätzung, so daß sich die Methode wohl nur wenig einbürgern dürfte. Einem der Nachteile der Methode und der Stereoskopie zur Fremdkörperlokalisation überhaupt sucht Walter und Bartholdy abzuhelfen. Sie preisen einen Apparat an, mit dem man die stereoskopisch aufgenommenen Originalbilder direkt betrachten kann.

Von Hildebrand weicht in mancher Beziehung die folgende Methode ab. Imbert und Bertin-Sans geben nämlich folgendes Verfahren an. Man stellt zwei Radiographien in folgender Weise her. Bei der ersten Aufnahme bringt man zwischen Objekt und Platte eine durchlöcherte Metallplatte, deren Ebene zur Ebene des Objektes in einem gewissen Winkel steht, dabei wird nur die Hälfte der Platte beleuchtet. Auf die andere Plattenhälfte macht

Digitized by Google

man eine zweite Aufnahme ohne das Objekt zu verschieben, aber indem man die durchbrochene Metallscheibe im entgegengesetzten Sinne um denselben Winkel wie das erstemal neigt. Die beiden so erhaltenen Bilder geben durchs Stereoskop betrachtet den körperlichen Eindruck des Objektes.

Der nächste Autor geht von einem ganz neuen Gesichtspunkt aus. Denn Gerdes gibt ein stereoskopisches Verfahren an, wobei er den Drehpunkt des ganzen Aufnahmeapparates in die Mitte des aufzunehmenden Objektes legt. Dadurch erreicht er, daß die Lichtachse stets senkrecht auf der Platte steht. Aber trotz der hohen Kosten des Apparates, trotz der langen Dauer der Prozedur erhält man immer nur annähernd genaue Bilder, da die mathematische Korrektheit fehlt.

Eine andere Modifikation der Stereoskopie zur Fremdkörperbestimmung führte 1905 Drüner ein. Er gibt auf dem Röntgenkongreß 1905 ein kompliziertes stereoskopisches Verfahren an, das auf dem Prinzip des Zeißschen Entfernungsmessers basiert. Es wird erst eine stereoskopische Röntgenaufnahme des Körperteiles gemacht und dann eine Aufnahme eines stereometrischen Maßstabes unter gleichen Bedingungen. Durch Vergleich der beiden Aufnahmen kann man sich annähernd genau über den Sitz des Fremdkörpers orientieren.

Nach dem Einführen der Kompressionsblende in die Technik der Röntgenographie suchte man auch für die Stereoskopie aus dieser Entdeckung Nutzen zu ziehen. Albers-Schönberg bringt als erster die Kompressionsblende zur Verwendung. Er erhält dadurch die bekannten Vorteile der Kompressionsmethode, also klarere Struktur der umgebenden Skelettpartien.

Dessauer und Wiesner stützen sich in ihrem Kompendium der Röntgenographie auf die Angaben von Albers-Schönberg. Sie nehmen an, daß auf diese Weise der Fremdkörper gut und sicher bestimmt werde. Es ist jedoch von vornherein klar, daß die Lage eines Fremdkörpers mit Hilfe der Stereoskopie immer nur relativ, aber nicht absolut genau bestimmt werden kann.

Einen großen Fortschritt machte die Technik der Stereoskopie zur Auffindung von Fremdkörpern durch die Arbeiten von Marie und Ribaut. Bisher hatte man ohne Rücksicht auf die Dicke des stereoskopisch darzustellenden Körpers die Verschiebung der Röhre zwischen 7 und 9 cm schwanken lassen und dabei bald gute, bald weniger gute Resultate erhalten. Marie und Ribaut stellen sich die Aufgabe, stereoskopische Aufnahmen zu erhalten, die mit dem möglichst deutlichen Relief die natürliche Größe verbinden. Nun ist der stereoskopische Effekt abhängig von der Veränderung des Neigungswinkels, d. h. des Winkels, den die auffallenden Strahlen mit der auf der Platte errichteten Senkrechten bilden. Die Veränderung des Neigungswinkels ist:

1. proportional der Dicke des Objektes,
2. proportional der Größe der Röhrenverschiebung,
3. umgekehrt proportional dem Röhrenabstand von der Platte.

Um nun den stereoskopischen Effekt dem gleich zu machen, den wir normalerweise durch unser binokulares Sehen von einem Objekt erhalten, geben Marie und Ribaut folgende Tabelle an.

Dicke des Körperteiles in cm	Fokusabstand von der Oberfläche des Körperteiles				
	20	30	40	50	
2	4,4	9,6	16,2		Röhrenverschiebung
4	2,4	5,4	8,8	13,9	
6	1,7	3,6	6,1	9,3	
8	1,4	2,8	4,1	7,3	
10	1,2	2,4	4,0	6,0	
15		1,8	2,9	4,3	
30		1,2	1,9	2,7	

Digitized by Google

Die Tabelle zeigt, daß die Röhrenverschiebung um so bedeutender sein muß, je kleiner der Durchmesser des zu untersuchenden Körperteiles ist. Wenn man sich genau an die Zahlen bei der Herstellung der Aufnahme hält, so bekommt man gute Bilder, die das Auffinden des Fremdkörpers relativ sichern.

Wiederum eine neue Methode gibt Gillet an. Er bespricht an der Hand eines Vortrages in der militärärztlichen Gesellschaft in Berlin die Grundsätze einer exakten Lokalisation von Fremdkörpern. Er berücksichtigt dabei besonders die Anwendbarkeit des Verfahrens im Feld. Er verwirft für den Feldzug von vornherein alle radioskopischen Methoden, da im Feld schwerlich ein absolut dunkler Raum herzustellen ist und man sicherlich nur einen kleinen Bruchteil von Verwundeten, ohne ihnen zu schaden, vor den Fluoreszenzschirm bringen kann. Er kommt zu dem Resultat, daß die erforderliche Präzision nur durch eine Methode erreicht werden kann, die mit drei durch den betreffenden Körper gelegten, senkrecht zueinander stehenden Ordinaten arbeitet. Gillet zeigt dann die Anwendung des Dreiordinatensystems durch das stereoskopische Verfahren ohne optisches Stereoskop, bei der die drei Maße unmittelbar im stereoskopischen Bild abgelesen werden können.

Man könnte sehr wohl die Stereoskopie auch mit der Radioskopie verbinden. Man brauchte nur einen Apparat zu konstruieren, der folgenden Anforderungen genügt. Zwei Bilder bei einer Durchleuchtung, die Möglichkeit, die entworfenen Bilder gleichzeitig durch ein Stereoskop zu betrachten. Man hätte den großen Vorteil, bei einer Durchleuchtung die Konturen der Knochen und des Fremdkörpers in ihrem gegenseitigen Verhältnis sehen zu können. Natürlich würde man die Nachteile der Radioskopie dafür in Kauf nehmen.

Die nun folgenden Methoden der Radiographie sind von vornherein aus den ebenerwähnten Gründen denen der Radioskopie überlegen. Natürlich sind die Versuche, durch die Radiographie Fremdkörper zu bestimmen, im Anfang noch unbeholfen und die erhaltenen Resultate als Entgelt dafür wenig brauchbar.

Später werden die Methoden komplizierter und die Bestimmungen der Fremdkörper exakter. Aber keine Methode, sei sie auch noch so verwickelt aufgebaut, übertrifft an Genauigkeit die Methode Sechehayes, die stets anwendbar ist und bei Beobachtung der gegebenen Regeln stets genaue Resultate liefert.

Die einfachsten Methoden der Radiographie, die einigermaßen genaue Angaben liefern, bestehen in zwei Aufnahmen auf eine Platte unter verschiedenen Winkeln. Daß die Methoden in leichten Fällen gebräuchlich sind und für das Finden vieler Fremdkörper ausreichen, beweisen mannigfache Angaben; Obici Bollici, Eulenburg, Scheier, Lexer, Küttner und andere führen Erfolge an, welche sie mit Hilfe dieser Methode erreicht haben.

Wir erwähnen zunächst die Angaben Stechows und Albers-Schönbergs. Beide Autoren machen zwei Aufnahmen.

Stechow empfiehlt schon auf dem Kongreß zu Moskau am 26. August 1897 eine Aufnahme von der einen Seite und eine zweite Aufnahme von der entgegengesetzten Seite des Körperteiles zu machen. Man erhält zwei Bilder des Fremdkörpers, aus deren verschiedener Größe man ungefähr die Lage und Größe des Fremdkörpers schätzen kann.

Albers-Schönberg verwendet bei Extremitäten zur Lokalisation des Fremdkörpers zwei Aufnahmen in zueinander senkrechten Ebenen mit der Kompressionsblende. Dabei geht er so vor, daß der Fremdkörperschatten möglichst auf die Mitte der Platte kommt und findet dadurch relativ genaue Resultate.

Remy und Contremoulins geben ein Verfahren an, das sehr genaue Angaben liefern soll. Das Verfahren hat aber den Nachteil, daß es sehr umständlich und zeitraubend ist, außerdem ist dazu ein Apparat nötig, der etwa 3000 Frank kostet. Die Verwendung der Methode dürfte sich auf wenige sehr gut dotierte Kliniken beschränken.

Eine genaue Beschreibung des Apparates und der angewandten Methode findet sich in:

Digitized by Google

Acad. des Sciences, 22. November 1897, Remy et Contremoulins, Appareil pour la localisation intra-cranienne des projectiles.

Verschiedene Autoren bringen zwischen Haut und Platte irgendeinen festen Körper, um durch dessen Schatten die Lage des Fremdkörpers näher zu bestimmen.

So legt Schjerning und Kranzfelder bei der Aufnahme ein Eisendrahtnetz zwischen Haut und Platte.

Walsh reibt die Haut mit Wismut ein und erhält dadurch ein Bild der Hautfalten.

Wentzlick legt eine Metallkette zwischen zwei mit Silbernitrat gezeichnete Punkte.

Mergier bringt bei der Aufnahme zwischen Hand und Platte ein Metallkreuz.

Braatz legt bei Schädelaufnahmen Drähte um den Kopf.

Da diese Autoren nur eine Aufnahme machen, erhalten sie durch ihren Kunstgriff zwar Angaben über die ungefähre Lage des Fremdkörpers, aber man erfährt durch ihre Methoden nichts über die Tiefe des Fremdkörpers.

Mackenzie-Davidson geben folgende Methode an:

Uber einer mit einem Drahtkreuz versehenen Platte kann parallel dazu an einem Holzstab eine Röntgenröhre verschoben werden. Das Zentrum des Stabes liegt senkrecht über dem Kreuzungspunkt des Drahtes. Der Abstand des Brennpunktes der Röhre von der Platte ist bekannt. Das Drahtkreuz ist gefärbt und klatscht sich auf der Haut ab. Es werden zwei Aufnahmen auf dieselbe Platte gemacht, wobei jedesmal die Röhre um dieselbe Strecke vom Zentrum des Stabes einmal nach rechts, einmal nach links verschoben wird. Es entstehen zwei Bilder des Fremdkörpers. Diese verbindet man durch Fäden mit den Stellen, an denen sich die Brennpunkte während der Aufnahme befanden. Der Schnittpunkt der Fäden entspricht der Lage des Fremdkörpers. Vermittelst des abgeklatschten Drahtkreuzes findet man den Ausgangspunkt zum Auffinden des Fremdkörpers. (Diese Methode ist auf dem gleichen Prinzip, wie die von Sechehaye angegebene, aufgebaut.)

Wie wir sehen werden, ist diese Methode der unserigen sehr ähnlich.

Die Methode Mackenzie-Davidsons ist von verschiedenen Autoren aufgenommen und in mannigfacher Weise modifiziert worden.

So verwendet Turner nicht eine Fadenkonstruktion zur Bestimmung der Lage des Fremdkörpers, sondern er berechnet die Tiefenlage nach einer Formel.

Brunel ersetzt die Fadenkonstruktion durch eine Zeichnung, geht aber sonst genau so vor wie Mackenzie-Davidson.

Mergier benutzt das Prinzip Mackenzie-Davidsons, nur findet er die Tiefe des Fremdkörpers anstatt durch Fadenkonstruktion mit einem eigenen Apparat, le radentomètre.

Eine Beschreibung von Mergiers Apparat findet sich in: Revue illustrée de Polytechnique chir. et méd. 30. avril 1898.

Es folgen nun einige Methoden, die die Benutzung eines mehr oder weniger komplizierten Apparates nötig machen. Verhältnismäßig einfach ist noch das Verfahren, das Christoph Müller angibt.

Christoph Müller geht bei seiner Methode folgendermaßen vor. Er macht eine Radiographie, wobei gleichzeitig zwei Platten belichtet werden. Die Platten befinden sich in einer Entfernung von 7—10 cm parallel übereinander. Die eine Platte liegt unverschieblich auf dem Deckel, die andere auf dem Boden eines Kästchens. Auf dieses Kästchen wird der zu untersuchende Körperteil gelegt, darauf mit einer Röhre, deren Brennpunkt möglichst senkrecht über dem Fremdkörper liegt, eine Aufnahme gemacht. Dann wird eine zweite Aufnahme gemacht, dabei bleibt die Anordnung gleich, nur wird die Röhre um 18 cm verschoben. Man erhält nun zwei Platten mit je zwei Schattenbildern. Die Distanz der Schattenbilder auf der unteren Platte ist größer. Denkt man sich die Bildpunkte auf der gleichen Platte und die korrespondierenden Punkte auf den verschiedenen Platten durch Gerade miteinander verbunden, so erhält man Dreiecke, aus denen sich die Tiefe des Fremdkörpers berechnen läßt.

Digitized by Google

Etwas verwickelter gestaltet sich die Methode Charles Bowens. Charles Bowen benutzt eine von Sweet-Philadelphia angegebene Methode mit eigener Modifikation. Es wird zunächst eine Aufnahme bei Seitenlage des Kopfes mit Kompressionsblende gemacht. Dabei ruht der Kopf auf einem schemelartigen Tisch, der einen von einer Zelluloidplatte eingenommenen Ausschnitt mit einem Schlitz zum Einschieben der Platte unter die Zelluloidfläche besitzt. Auf der Zelluloidplatte ruht ein verschiebbarer Bleiklotz, der zwei an einem senkrechten Arm verstellbare Bleikugeln trägt. Die Bleikugeln werden so eingestellt, daß die eine gegen das obere Augenlid oberhalb der Korneamitte, die andere gegen den Außenrand des Auges gerichtet ist. Es werden zwei Aufnahmen auf zwei Platten mit bekannter Verschiebung des Kompressionszylinders gemacht und an der Hand einer Zeichnung nach Sweet aus der bekannten Stellung und Verschiebung der Bleikugeln die Lage des Fremdkörpers bestimmt.

Unter Benutzung eines Apparates geht auch Gillet vor. Er erzielt genaue Resultate auf folgende Weise. Er nimmt zwei Aufnahmen auf eine Platte vor, unter genauer Messung des Abstandes der Platte von der Antikathode. Vor den Aufnahmen fixiert er in jedem Fall vermittelst des Zentrifixators den Einfallspunkt des senkrechten Röntgenstrahles auf der Kassette durch eine Bleimarke. Es ist klar, daß man den Sitz des Fremdkörpers ausrechnen kann, wenn man die Mittelpunkte der Fremdkörperschatten mit den Brennpunkten der Röhre verbindet und den Abstand zwischen Röhre und Platte mißt. Gillet ersetzt nun die Verbindungslinien durch Diopter, dadurch erhält er auf großen Umwegen genaue Resultate.

Dadurch, daß er getrennt voneinander die Lage der Bleimarke und die Lage des Fremdkörpers visiert, findet er die Entfernung des Fremdkörpers von der Bleimarke. Nun fertigt er nach den gefundenen Maßen ein Drahtmodell an. Durch dieses Modell kann sich der Chirurg während der Operation fortgesetzt genau orientieren.

Zum Schluß erwähnen wir noch die jetzt am meisten übliche Methode Fürstenaus. Diese Methode verdient in mancher Beziehung ihren Ruhm. Wir werden aber nach Erörterung der Methode Sechehayes sehen, daß die letztere das Verfahren Fürstenaus übertrifft.

Robert Fürstenau benutzt bei der Aufnahme die Stereoröhre. Das heißt eine Röhre mit zwei Kathoden und zwei Antikathoden. Die beiden aus der Röntgenröhre austretenden Strahlenbündel erzeugen jedes für sich ein Bild des Objekts. Man hat also den Vorteil, bei einer Aufnahme ein doppeltes Bild zu erhalten. Während der Aufnahme steht eine der Antikathoden senkrecht über einem Metallkreuzchen, das auf der Haut in geeigneter Weise befestigt ist. Um die Lage des Fremdkörpers in dem Körperteil zu bestimmen, gibt Fürstenau einen geistreich konstruierten Zirkel an. Setzt man diesen Zirkel auf zwei homologe Punkte der Fremdkörperschatten auf, so kann man an einer Skala die senkrechte Entfernung des Fremdkörpers von der photographischen Platte in Millimetern ablesen, gleichzeitig liest man eine Zahl, die seitliche Konstante ab. Setzt man die Spitzen des Röntgentiefenmessers auf das unverzeichnete Schattenkreuz und das dazu gehörige Schattenbild des Fremdkörpers auf, so liest man an einer anderen Skala eine dort angegebene Zahl ab. Das Produkt aus der abgelesenen seitlichen Konstante und dieser Zahl gibt die senkrechte seitliche Entfernung des Fremdkörpers vom Fixpunkt in Millimetern an. Setzt man die Spitzen des Zirkels auf zwei korrespondierende Punkte des Bildes des Metallkreuzes, so findet man die Tiefenlage. Die senkrechte Entfernung des Fremdkörpers vom Fixpunkt findet man durch Subtraktion der Tiefenlage vom Körperdurchmesser.

Wir gehen nun zur Beschreibung unserer Methode über. Diese Methode stützt sich auf die Angaben Dr. Adrien Sechehayes, ancien interne à l'Hôpital cantonal de Genève, wie er sie in seiner Schrift „Etude sur la localisation des corps étrangers au moyen des Rayons Roentgen“ ausführt. Das kleine Buch erschien 1899 bei Georg & Cie. Libraires de l'Université in Genf. Ich habe die Methode nur einmal in der durchgesehenen Literatur erwähnt gefunden, nämlich in der Wiener Med. Wochenschr. vom Jahre 1899. Es liegt deshalb nahe anzunehmen, daß diese Methode wenig bekannt sein dürfte. Möchten die folgenden Zeilen dazu beitragen, ihr weitere Anhänger zu verschaffen.

Digitized by Google

Die Methode Sechehayes beantwortet folgende Fragen:

1. In welcher Tiefe findet sich der Fremdkörper von der Stelle der Haut aus, die die Platte während der Aufnahme berührte?

2. Welches ist auf der Platte der Punkt, der genau der senkrechten Projektion des Fremdkörpers auf die Platte entspricht?

3. Welches ist auf der Haut der Punkt, der genau einem bestimmten Punkt der Platte entspricht?

4. Welches ist für den Chirurgen der Ausgangspunkt für die Inzision, und in welcher Richtung muß er vordringen, um durch das Gewebe genau auf den Fremdkörper zu stoßen?

5. In welcher Richtung muß man von einem beliebigen Punkt des Körperteils eingehen und wie tief muß man vordringen, um den Fremdkörper zu erreichen.

6. Welches sind die Maße des Fremdkörpers?

Wir wollen nacheinander jede dieser Fragen erörtern.

1. Bestimmung der Tiefe.

Der zu untersuchende Körperteil liegt auf einer lichtempfindlichen, horizontal gelegten Platte. Die Röntgenröhre befindet sich über der Platte. Der senkrechte Abstand des Brennpunktes von der Platte wird genau gemessen. Darauf wird die erste Aufnahme gemacht.

Man läßt die Anordnung genau bestehen, verschiebt nur die Röhre um eine gemessene Entfernung horizontal und macht eine zweite Aufnahme. Nach Entwicklung der Platte hat man zwei Bilder des Fremdkörpers. Die Entfernung zwischen zwei homologen Punkten der Fremdkörperschatten wird genau gemessen.

Diese Maßnahmen genügen zur Bestimmung der Tiefe des Fremdkörpers. Durch unser Vorgehen können wir uns nebenstehende Figur konstruieren. In ihr ist A A, die Strecke, um die die Röhre von der ersten zur zweiten Aufnahme verschoben wurde. B B, sind die beiden Schatten des Fremdkörpers auf der Platte, die durch die Strahlen A B und A, B, entworfen werden.

K ist der Fremdkörper an dem Schnittpunkt der beiden Geraden.

F E ist die Senkrechte der Ebene, in der der Brennpunkt der Röhre verschoben wird, auf die Platte. Die Senkrechte ist gefällt durch K.

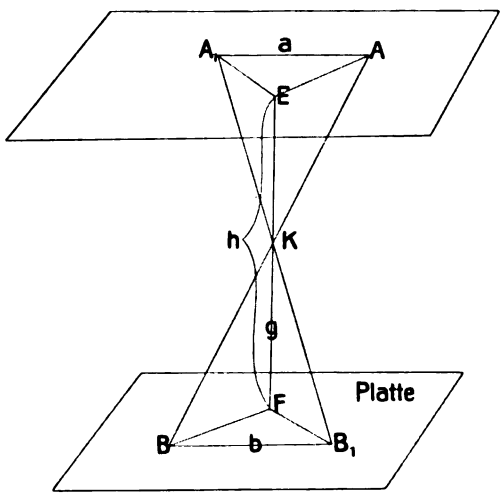

Fig. 1.

Wir erhalten zwei ähnliche Pyramiden; nämlich A A, E K und B B, F K.

In ähnlichen Pyramiden sind aber die entsprechenden Seiten ihrer Basis, ihre entsprechenden Kanten und ihre Höhen untereinander proportional. Wir erhalten also:

$$\frac{A\,A_1}{B\,B_1} = \frac{E\,K}{F\,K}.$$

Setzen wir nun:

$$A\,A_1 = a;\ B\,B_1 = b;\ E\,F = h;\ K\,F = g;\ E\,K = h - g,$$

so erhalten wir:

$$\frac{a}{b} = \frac{h-g}{g}$$

$$a \cdot g = b \cdot h - b \cdot g$$

$$a \cdot g + b \cdot g = b \cdot h$$

$$(a + b)\, g = b \cdot h$$

Formel I.

$$g = \frac{b \cdot h}{a+b}$$

Digitized by Google

Wir finden also die senkrechte Entfernung des Fremdkörpers von der Haut, wo diese die Platte berührte. Es bleibt nun noch zu bestimmen übrig, welche genaue Lage der Fremdkörper in dieser Ebene einnimmt, deren Punkte alle gleichweit von der Ebene der Platte entfernt sind.

2. Bestimmung der senkrechten Projektion des Fremdkörpers.

Das Bild des Fremdkörpers, das wir erhalten, entspricht sehr wahrscheinlich nur einer schiefen Projektion des Fremdkörpers. Wenn wir nun von dem dem Schattenbild des Fremdkörpers auf der Platte entsprechenden Punkt der Haut senkrecht eingehen würden, würden wir nur in die Nähe des Fremdkörpers kommen. Das heißt, wir würden auf den Punkt B gelangen, aber nicht auf den Fremdkörper K, siehe nebenstehende Figur. Folglich muß man auf der Platte den Punkt bestimmen, der der senkrechten Projektion von K entspricht. Dazu genügt es, auf der Platte den Punkt zu kennen, der während einer Aufnahme senkrecht unter dem Brennpunkt der Röhre liegt. Wir versehen also unsere Platte vor der Aufnahme mit einem Drahtkreuz. Das Drahtkreuz bringen wir so an, daß sein Schnittpunkt gerade unter dem Brennpunkt der Röhre liegt. Man kann dies durch ein Bleilot leicht erreichen.

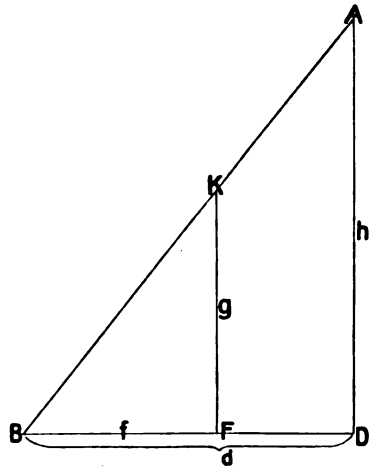

Fig. II.

Wir erhalten nebenstehende Figur. In ihr ist:
A der Brennpunkt der Röhre,
D der Kreuzungspunkt der Drähte,
K der Fremdkörper,
B dessen schiefe Projektion,
F dessen gesuchte senkrechte Projektion auf die Platte.

Wir haben zwei ähnliche Dreiecke A B D und K B F. Es ist nun

$$\frac{BF}{KF} = \frac{BD}{AD}$$

$$BF = \frac{KF \cdot BD}{AD}.$$

Setzen wir für $BF = f$; $BD = d$; $KF = g$; $AD = h$, so erhalten wir

Formel II. $$f = \frac{d \cdot g}{h}.$$

Wir finden vermittelst der bekannten Größe d, g, h die gesuchte Entfernung f und damit F die senkrechte Projektion von K.

3. Übertragen eines Punktes der Platte auf die Haut.

Um auf der Platte und auf der Haut Linien zu erhalten, die sich genau entsprechen, genügt es, auf der Platte ein gefärbtes Drahtkreuz anzubringen, das sich auf der Haut abklatscht. Auf diese Weise erhalten wir während der Aufnahme ein Bild des Drahtkreuzes auf der Platte und das entsprechende farbige Bild auf der Haut. Diese Linien können uns als Abszisse und Ordinate dienen, um einen beliebigen Punkt der Platte auf die Haut zu übertragen.

Sollen wir aber einen Punkt der Platte auf die Haut übertragen, der während der Aufnahme nicht in Berührung mit der Haut war, so wird die Aufgabe schwieriger. Wir bedürfen dazu noch einiger neuer Angaben. Man muß sich die Ebene wieder konstruieren, die die Platte während der Aufnahme einnahm. Siehe Figur III, wobei wir annehmen, daß es sich um eine Bestimmung am Schädel handelt.

Man macht die Aufnahme unter folgenden Vorkehrungen. Der Kreuzungspunkt der Drähte D liegt senkrecht unter dem Brennpunkt, nun lotet man vom Brennpunkt aus noch auf die Oberfläche des Körperteils und nennt den Punkt d. Man markiert ihn auf der Haut

Digitized by Google

und macht dann die Aufnahme. Nun bestimmt man auf der Platte den Punkt F (die senkrechte Projektion des Fremdkörpers). Mittels des Koordinatensystems überträgt man nun den Punkt F auf die Haut, als F_1 ohne zunächst dem Rechnung zu tragen, daß sich in diesem Falle die Lage des Punktes F und F_1 nicht entspricht. Es gilt nun die Ebene der Platte wieder zu konstruieren. Wir kennen zwei Punkte, die auf der Senkrechten liegen, die wir vom Brennpunkt auf die Platte fällten. Es sind dies D der Kreuzungspunkt der Drahtfäden auf der Haut und d auf der Oberfläche des Körperteils.

D d bilden also die Endpunkte eines Durchmessers der senkrecht im Kreuzungspunkt der Drähte auf der Platte steht.

Wir schneiden nun einen Pappdeckel hufeisenförmig derartig aus, daß seine beiden Arme den Körperteil einfassen und genau die Punkte D und d berühren. Dann ziehen wir auf der Pappe die Verlängerung von D d über D bis D_1.

Im Punkt D errichten wir eine Senkrechte D N. Nun drehen wir die Pappe um die Angel D d, die Linie D N beschreibt dabei genau die Ebene, welche die Platte während der Radiographie einnahm. Jetzt ist es leicht, den Punkt F genau auf die Haut zu übertragen. Wir messen auf der Platte den Abstand des Punktes F vom Kreuzungspunkt der Drähte und übertragen die Entfernung auf die Linie D N, und zwar von D aus gleich D F.

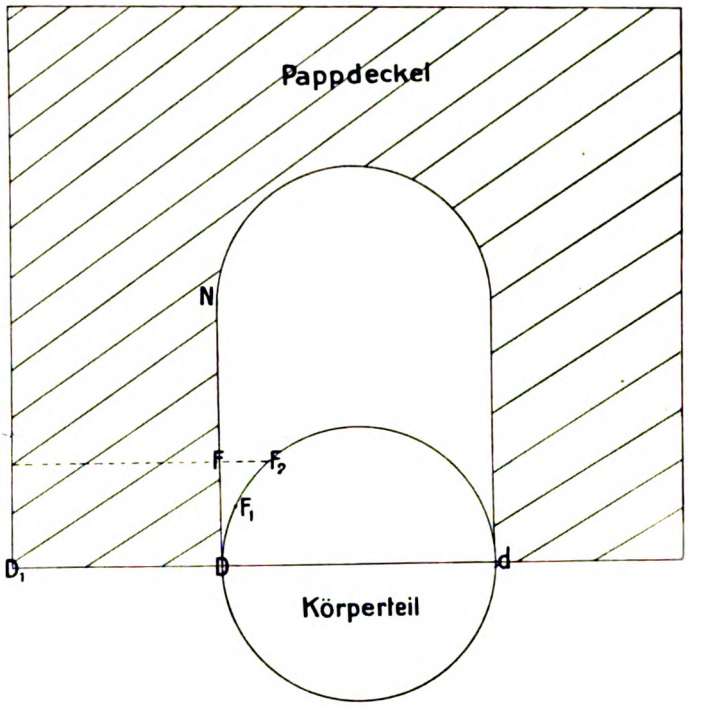

Fig. III.

Nun drehen wir die Pappe um den Durchmesser D d, bis der auf der Haut markierte Punkt F_1 in die Ebene des Pappdeckels fällt. Ziehen wir auf der Pappe durch F eine Parallele zu D D, und verlängern sie bis zu der Haut, so erhalten wir den gesuchten Punkt F_2.

4. Bestimmung der Richtung, in der man vorgehen muß, um den Fremdkörper zu erreichen.

Wir haben gesehen, daß wir leicht die senkrechte Projektion des Fremdkörpers auf die Haut finden können. Bei oberflächlich liegenden Fremdkörpern an einigermaßen ebenen Körperteilen wird es leicht sein, fast senkrecht einzugehen und so den Fremdkörper zu treffen. Anders ist es bei tief liegenden Fremdkörpern an abgerundeten Körperteilen, wie z. B. am Schädel. Wir bedürfen dann eines Kunstgriffes, um uns auch auf einem Kugelabschnitt die Senkrechte errichten zu können und sie dann als Führungslinie für das Messer zu benutzen.

Wir wählen als Beispiel den Schädel (Figur IV).

Wir kennen durch unser Vorgehen schon

D den Kreuzungspunkt der Drähte,

d den Punkt, der senkrecht unter dem Brennpunkt auf der Oberfläche des Körpers liegt.

D d ist die Senkrechte auf der Platte in D.

Wir kennen auch schon die senkrechte Projektion des Fremdkörpers K auf die Haut in F_2.

Digitized by Google

Die beiden Senkrechten K F_2 und D d sind natürlich einander parallel, da sie beide senkrecht zur Platte sind. Wir müssen nun den Punkt f finden, die Verlängerung der Linie F_2 K über K hinaus bis zur Haut, das heißt die senkrechte Projektion von K auf die entgegengesetzte Seite des Körperteils.

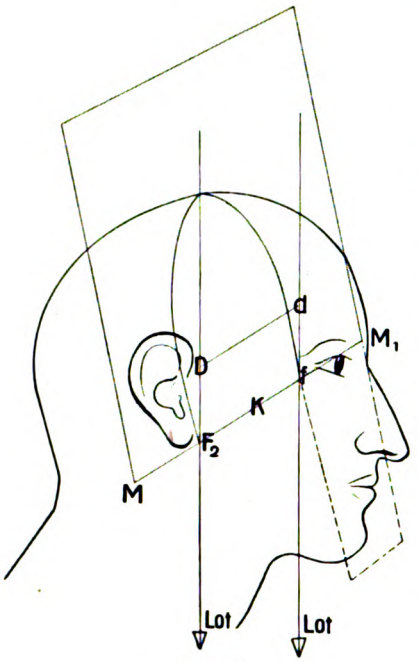

Fig. IV.

Wir legen ein Lot durch den Punkt D und drehen nun den Kopf so, daß auch der Punkt F_2 in die Lotlinie fällt. Nun fixieren wir den Kopf, messen die Entfernung D F_2 und tragen sie vermittelst des Lotes auf der anderen Kopfseite von d aus ab und nennen den gefundenen Punkt f.

Der Punkt f ist die senkrechte Verlängerung von F_2 K über K, oder die senkrechte Projektion des Fremdkörpers auf die F_2 gegenüberliegende Schädelseite. Nun legt man von F_2 über die Konvexität des Schädels einen Bleistreifen bis f. Die erhaltene Form schneidet man von einem Pappdeckel aus. Die Pappe umgreift mit ihren Armen den Schädel und berührt F_2 und f. Man markiert sich nun auf der Pappe die Punkte F_2 und f, außerdem noch einige beliebige Anhaltspunkte auf der Haut und Pappe, um den Pappdeckel leicht wieder an dieselbe Stelle bringen zu können. Man nimmt den Pappdeckel ab, verbindet F_2 und f und verlängert diese Gerade nach beiden Seiten bis M und M_1. Legt man nun den Pappdeckel genau so wieder auf den Schädel wie vorher, so ist M F_2 die Senkrechte auf dem Schädel in F_2.

Man kann nun den Pappdeckel von M bis F_2 abschneiden und diese Kante als Führungslinie für das Messer benutzen. Man wird dann senkrecht zur Hautoberfläche einschneiden und in bekannter Entfernung auf den Fremdkörper K stoßen.

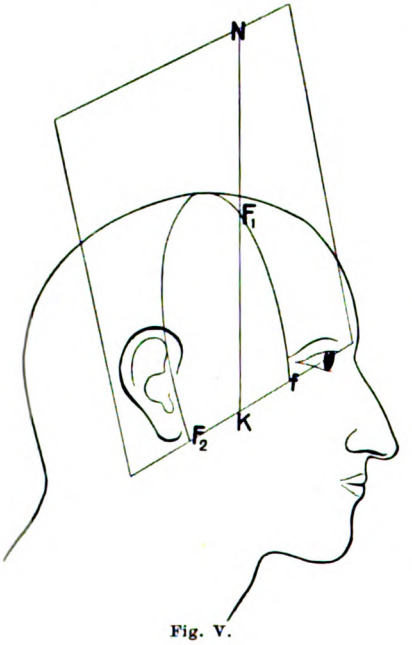

Fig. V.

5. Bestimmung der Richtung und der Tiefe, in der sich der Fremdkörper von irgendeinem Punkt aus befindet.

Wir haben uns bei unserem Vorgehen einen Pappdeckel geschnitten, der die Punkte F_2 und f enthält. Wir können auf der Verbindungslinie zwischen F_2 und f, wenn wir ein Stück Zeichenpapier unterlegen, die Tiefe des Fremdkörpers bis K abtragen. Dieser Punkt K entspricht genau der Lage des Fremdkörpers in dieser Ebene. Nun können wir von K aus eine Linie nach einem beliebigen Punkt ziehen, zum Beispiel durch F_1 bis N. Bringen wir die Pappe wieder in die alte Stellung auf den Kopf, so entspricht die Linie F_1 N der Richtung, in der wir einzugehen haben. Die Linie F_1 K ist die Tiefe, in der wir den Fremdkörper finden.

Da es nun unzählige Ebenen gibt, die durch die Linie F_2 f gehen, können wir nach unserem Belieben den Pappdeckel in irgendeine dieser Ebenen bringen.

Wir können uns also beim Aufsuchen des Fremdkörpers die Richtung und den Ausgangspunkt wählen. So können wir z. B. am Schädel von der Stirn, vom Scheitel oder vom Hinterhaupt ausgehen, je nach dem wie es den anatomischen Verhältnissen nach günstiger ist.

Digitized by Google

Die Methode hat also den großen Vorteil, daß wir so schonend wie möglich für den Körperteil vorgehen können.

6. Berechnung der Größe und Gestalt des Fremdkörpers.

A. Durchmesser einer Kugel.

Die Berechnung gestaltet sich sehr einfach.
In nebenstehender Figur ist:

A der Brennpunkt der Röhre,
A D die Senkrechte von A auf den Kreuzungspunkt der Drähte,
$K_1 K_3$ ist der Durchmesser der wirklichen Größe der Kugel,
K_2 der Mittelpunkt der Kugel,
$K_2 F$ die Senkrechte des Fremdkörpers auf die Platte,
$B_1 B_3$ der Durchmesser des Fremdkörperschattens auf der Platte.

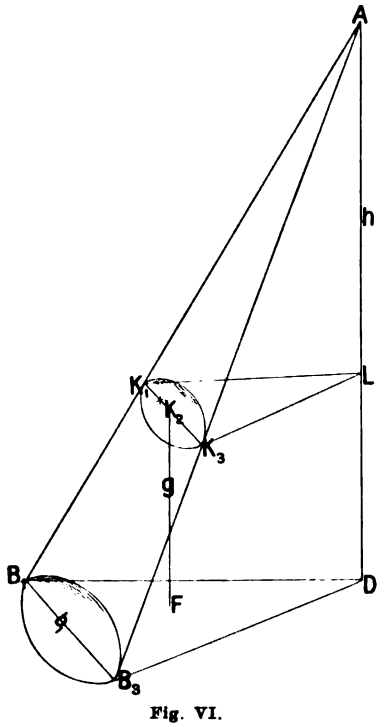

Fig. VI.

Da wir ähnliche Dreiecke haben, so verhält sich:

$$\frac{K_1 K_3}{B_1 B_3} = \frac{A L}{A D} \qquad A L = A D - K_2 F.$$

Setzen wir für

$$K_1 K_3 = x \qquad B_1 B_3 = b, \qquad A D = h \qquad K_2 F = g,$$

so erhalten wir:

$$\frac{x}{b} = \frac{h - g}{h}$$

$$x = \frac{b, \cdot h - b, g}{h}$$

Formel III. $$x = \frac{(h - g)\, b,}{h}.$$

B. Länge einer Nadel.

Man bestimmt zunächst die genaue Lage der beiden Nadelenden. Die doppelte Aufnahme unter Verschiebung der Röhre gibt uns ein doppeltes Bild der Nadel. Die gemessene Entfernung der sich entsprechenden Nadelenden ermöglicht es, uns für jedes Nadelende die Tiefe zu bestimmen. Haben wir für beide Nadelenden den senkrechten Abstand von der Haut bestimmt, so kennen wir sämtliche zur Berechnung nötige Größen.

In nebenstehender Figur ist:

$K_1 K_2$ die Nadel,
$F_1 F_2$ sind die senkrechten Projektionen der Nadelenden auf die Platte,
$K_1 F_1$ ist die senkrechte Entfernung des Nadelendes bei K_1 von der Platte.
$K_2 F_2$ ist die senkrechte Entfernung des Nadelendes bei K_2 von der Platte.
$K_1 K_2$ ist die Hypothenuse des rechtwinkligen Dreiecks $K_1 K_2 N$, dessen beide Kathoden wir kennen.

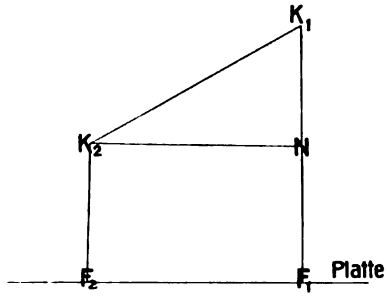

Fig. VII.

Denn $K_1 N$ ist $K_1 F_1 - K_2 F_2$,
$K_2 N = F_2 F_1$, das wir auf der Platte messen,

Formel IV. $$K_1 K_2 = \sqrt{(K_1 N)^2 + (F_1 F_2)^2}.$$

Digitized by Google

Technische Bemerkungen zu der erörterten Methode.

Man orientiert sich zunächst durch die Radioskopie oder Radiographie über die ungefähre Lage des Fremdkörpers. So erfahren wir, welches die beste Art der Lagerung des Körperteils für die spätere genaue Aufnahme ist.

Nun wickeln wir die Platte in schwarzes Papier. (Man arbeitet ja auch sonst allgemein ohne Kassetten.) Ungefähr in ihrer Mitte bringen wir ein Drahtkreuz an, dessen Schenkel aufeinander senkrecht stehen. Die Platte legen wir auf eine horizontale Fläche.

Dann bringen wir den Brennpunkt der Röhre senkrecht über den Kreuzungspunkt der Drähte. Dies können wir durch ein Lot erreichen.

Die senkrechte Entfernung des Brennpunktes von der Platte wird genau gemessen.

Dann bestreichen wir das Drahtkreuz mit etwas Farbe, damit es sich auf der Haut abklatscht. Jetzt bringen wir den Körperteil auf die Platte, ohne jedoch die Platte auch nur im geringsten zu verschieben. Der Körperteil darf sich ebensowenig verschieben. Man wird nach Möglichkeit diejenige Oberfläche des Körperteils mit der Platte in Berührung bringen, in deren Nähe der Fremdkörper liegt. (Wir beginnen.)

1. Um Irrtümer zu vermeiden, machen wir uns eine Skizze, die vorstellt: den Körperteil, die Platte und die Richtung, in der wir die Röhre verschieben wollen. So erkennen wir später leicht wieder, welches Bild entstand, als der Brennpunkt senkrecht über dem Drahtkreuz stand.

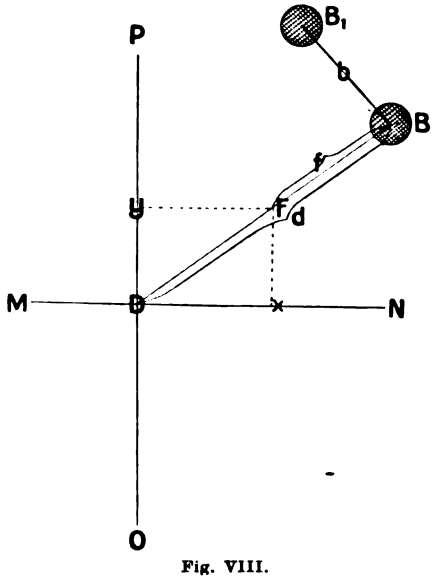

Fig. VIII.

2. Auf der Oberfläche des Körperteils bestimmen wir den Punkt d, indem wir vom Brennpunkt aus loten.

3. Die etwaige Abplattung des Körperteils muß bei der späteren Berechnung berücksichtigt werden.

4. Die Aufnahmen werden in der Stellung des Körperteils gemacht, die bei der Operation gewünscht wird.

Wir machen nun die erste Aufnahme. Dann verschieben wir die Röhre horizontal um eine gemessene Strecke und machen die zweite Aufnahme.

Nach Entwicklung der Platte erhält man ein einfaches Bild von dem Drahtkreuz, ein doppeltes von dem Fremdkörper und den Skeletteilen.

B ist das Bild des Fremdkörpers bei der ersten Aufnahme,

B_1 bei der zweiten Aufnahme.

Um die Tiefe zu bestimmen, messen wir den Abstand zwischen zwei homologen Stellen der beiden Fremdkörperschatten = b.

h ist die Senkrechte vom Brennpunkt auf die Platte,

a ist die Verschiebung der Röhre von der ersten zur zweiten Aufnahme.

Formel I. $$g = \frac{b\,h}{a + b}.$$

Um die senkrechte Projektion des Fremdkörpers zu finden, müssen wir uns die Strecke F B = f berechnen; wir messen auf der Platte den Abstand B D = d. h und g sind aus der vorigen Formel bekannt.

Formel II. $$f = \frac{d \cdot g}{h}.$$

Wir tragen nun die Länge f auf der Linie B D vom B aus ab und erhalten den Punkt F.

Diesen Punkt F übertragen wir vermittelst des Koordinatensystems auf die Haut. War dieser Punkt der Haut während der Aufnahme mit der Platte nicht in Berührung, so verfahren wir nach der beschriebenen Methode.

Ist bei der Operation eine Führungslinie nötig, so kann man dazu eine sterilisierte Metallplatte benutzen, die man genau nach dem angefertigten Pappdeckel ausschneidet.

Digitized by Google

Die eben aufgeführten Erörterungen könnten vielleicht den Anschein erwecken, als ob auch die Methode Sechehayes kompliziert wäre. Es könnte dies daran liegen, weil wir für alle Fälle auch für die schwierigsten, eine mathematisch genaue Bestimmung des Fremdkörpers angaben. In der Praxis gestaltet sich aber die Methode in 99 Prozent der Fälle äußerst einfach. Wir wollen also nochmals kurz erwähnen, wie man gewöhnlich verfahren kann, und wie es in der chirurgischen Klinik zu Freiburg bei ambulant behandelten Patienten üblich ist.

Die Antikathode der Röhre wird mit Hilfe eines Lotes senkrecht in einer Entfernung von 50 cm über dem Drahtkreuz, das auf einer photographischen Platte liegt, aufgestellt. Das Drahtkreuz ist mit intensiv färbender Farbe, z. B. Karbolfuchsin, bestrichen. Der Körperteil wird auf die Platte aufgelegt und bleibt unverrückt liegen. Wir machen die erste Aufnahme. Die Röhre wird um 10 cm nach einer bestimmten Richtung verschoben und eine zweite Aufnahme bei absolut gleicher Lage des Objekts auf die gleiche Platte gemacht. Die Platte wird entwickelt, fixiert und mit Alkohol getrocknet. Wir setzen die bekannten Größen in die beiden Formeln

$$g = \frac{b \cdot h}{a + b} \qquad f = \frac{d \cdot g}{h} \quad \text{ein,}$$

wir finden die Tiefe des Fremdkörpers g und die senkrechte Projektion desselben f.

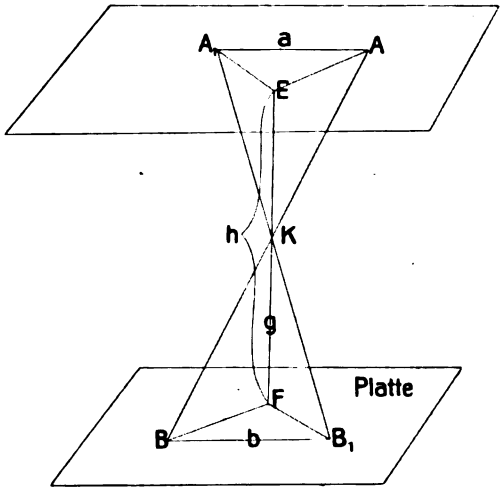

Fig. I.

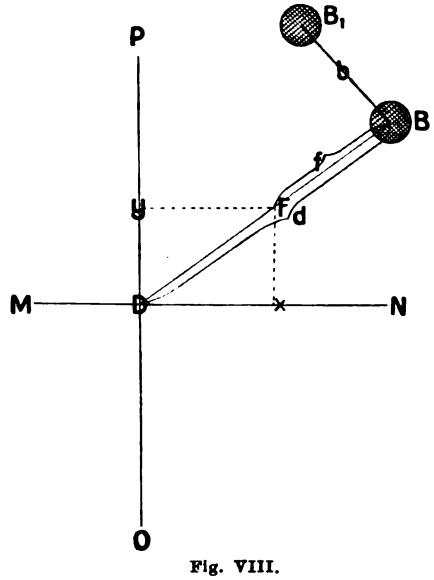

Fig. VIII.

Wir wiederholen an der Hand der bekannten Figuren I und VIII.

g ist die gesuchte Tiefe.

b ist die Verbindung zweier homologer Punkte der Fremdkörperschatten B und B_1.

h ist die Senkrechte vom Brennpunkt auf die Platte.

a ist die Strecke, um die die Röhre von der ersten zur zweiten Aufnahme verschoben wurde.

d ist der Abstand des Mittelpunktes des ersten Fremdkörperbildes B vom Kreuzungspunkt der Drähte D.

f ist die Strecke, die auf d vom Mittelpunkt des Fremdkörperbildes B abgetragen werden muß, um die senkrechte Projektion des Fremdkörpers auf die Platte zu finden.

Der Punkt, wo wir bei der Operation senkrecht eingehen müssen, wird nun von der Platte mit Hilfe des abgeklatschten Fadenkreuzes auf die Haut übertragen. Nach etwa 20 Minuten, in so kurzer Zeit ist alles das erledigt, was wir zur Lokalisation brauchen, kann die Operation beginnen.

In manchen Fällen ist die Berechnung aber nicht einmal nötig. Wir denken dabei an

Digitized by Google

Fälle, bei denen die Schattenbilder des Fremdkörpers nur um ein ganz Geringes bei der ersten und zweiten Aufnahme verschoben sind. Dies ist ja ein Zeichen, daß die Fremdkörper sehr oberflächlich liegen. Übertragen wir den Mittelpunkt eines Fremdkörperbildes auf die Haut und gehen dann senkrecht ein, so werden wir ohne Schwierigkeiten den Fremdkörper extrahieren können, denn schneidet man z. B. senkrecht zu Längsrichtung eines Nadelbildes ein, so ist es natürlich gleichgültig, ob man 1 mm weiter rechts oder links eingeht, man muß doch auf das Nadelfragment stoßen.

Im Lauf der Jahre sind an der chirurgischen Klinik zu Freiburg nach der Methode Sechehayes eine große Anzahl von Fremdkörpern lokalisiert und entfernt worden. Auch in den schwierigsten Fällen hat diese Methode nie versagt. Es sollen von der Fülle der nach Sechehayes mit bestem Erfolg ausgeführten Operationen in folgendem nur einige wenige Erwähnung finden. Sie sollen als Beispiele die gute Brauchbarkeit dieser Methode illustrieren. Die Aufnahmen wurden unter Benutzung einer gewöhnlichen Röhre ohne irgendwelche Spezialapparate gemacht.

Fall I. Fremdkörper im Großhirn.

1906, Fr. L., 6 Jahre.

Als kleines Kind erhielt Patient von einem Spielgefährten aus Unvorsichtigkeit einen Schuß mit einem Tesching in den Kopf. Die kleine Wunde heilte ohne Störungen bald zu. Zerebrale Erscheinungen waren weder gleich bei der Verletzung, noch in den ersten beiden Jahren nach derselben vorhanden. Aber nach einiger Zeit traten bei dem Kind doch krampfartige Anfälle nach Art der Jacksonschen Rindenepilepsie auf. Diese epileptiformen Anfälle führten zu einer Röntgenuntersuchung des Kopfes. Bei der Durchleuchtung entdeckte man auch das Projektil im Schädelinnern. Da sich die Anfälle immer mehr häuften und das Kind körperlich und geistig zurückblieb, so wünschten die Eltern dringend, daß der Versuch gemacht würde, durch Entfernung der Kugel die epileptischen Anfälle zu beseitigen.

Lokalisation n. S.

Der Kopf legt sich in der Schläfen- und Parietalgegend der Platte flach an. Das Bild der Kugel erscheint ca. 4 mm groß im vorderen unteren Quadranten des Metallfadenkreuzes doppelt, so daß die beiden Bilder sich eben berühren.

Die senkrechte Entfernung des Fremdkörpers von der Haut g wird mit 33 mm berechnet. Die Entfernung des Zentrums des ersten Schattenbildes des Fremdkörpers vom Kreuzungspunkt der Drähte f beträgt 27 mm.

In Chloroformnarkose wird die Operation vorgenommen. Nach Anlegung der Heidenhainschen Hinterstichnaht wird die Haut und das Periost halbkreisförmig durchtrennt. Mit Fraise wird der Knochen durchtrennt und dabei ein Wagnerscher Periostknochenlappen derart gebildet, daß der Fußpunkt der Senkrechten in die Mitte des Lappens fällt.

Beim Zurückklappen des Knochens zeigt sich, daß die Dura mater etwas adhärent ist, aber ohne ausgesprochene narbige Veränderung.

Nach Spaltung derselben tritt die normale Gehirnoberfläche zutage. Narben sind nirgends zu erkennen. Es wird nun versucht, durch Einstechen mit einer feinen Nadel in die Gehirnsubstanz, Kontakt mit dem Projektil zu bekommen, was jedoch in dieser ersten Sitzung nicht gelingt. Da die Operation sich bereits in die Länge gezogen hatte und der Puls klein und unregelmäßig wurde, so wird abgebrochen und der Wagnersche Lappen wieder zurückgeklappt.

Nach einigen Tagen wird in Narkose der Lappen wieder aufgeklappt und unter strenger Beobachtung der nach der Methode Sechehayes gefundenen Resultate von neuem nach der Kugel gesucht. Es gelingt auch, jetzt Fühlung mit dem Geschoß zu bekommen, dasselbe mit einer feinen Kornzange zu fassen und zu entfernen. Es wird eine kleine Drainage eingelegt und im übrigen der Schädel geschlossen. Der Patient erholte sich langsam. Anfälle wurden in der Klinik nicht mehr beobachtet; auch später wurden Anfälle oder Ausfallserscheinungen nicht beobachtet.

Fall II. Geschoß im rechten Handteller.

1908, J. Sch., 17 Jahre.

Patient spielte mit einem Tesching, das sich wider seinen Willen entlud. Dabei drang ihm die Kugel in den linken Handteller. Die Kugel heilte reaktionslos ein. Es traten aber bald Funktionsstörungen des vierten Fingers auf, der Finger konnte nicht mehr vollkommen gestreckt und gebeugt werden. Außerdem waren die Bewegungen mit Schmerzen verbunden. Dies ließ die Entfernung der Kugel als wünschenswert erscheinen.

Digitized by Google

Lokalisation n. S.

Sie ergibt, daß das 4 mm-Geschoß am Gelenkspalt des vierten Mittelhandfingergelenkes volar liegt. Es wird berechnet $g = 2{,}4$ cm; wobei allerdings zu berücksichtigen ist, daß der Handteller wegen unvollkommener Streckung der Finger der Platte in der Gegend der Mittelhandfingergelenke nicht aufliegt, sondern einen Abstand von 1 cm zwischen der Hand und Platte entstehen läßt

$$f = 2{,}2 \text{ mm}.$$

Die beiden Kugelbilder decken sich eben mit dem Rand. Die Operation geht unter Lokalanästhesie vor sich. Nach Durchtrennung der Palmaraponeurose am vierten Metakarpophalangealgelenk, Zurückschieben der tiefen Flexoren und Interossei findet sich sofort das Geschoß, welches gerade auf dem Köpfchen des vierten Os metacarpale nahe dem Gelenkspalt liegt. Nach leichter anfänglicher Entzündung der Wundränder tritt rasche Heilung ein. Die Funktionsstörung schwindet vollkommen.

Fall III. Nadel in der Hand.

1909, L. M., 22 Jahre.

Patientin gibt an, daß sie sich vor einigen Monaten eine Nadel in die Hand gestoßen habe, die dann abgebrochen sei. Die Nadel heilte zwar ein, hinterließ aber krampfartige Schmerzen in der Hand, welche die Funktion erheblich beeinträchtigten. Die Durchleuchtung am Schirm ergibt ein großes, schräg liegendes Nadelfragment auf der volaren Seite des Kleinfingerballens.

Lokalisation n. S.,

zeigt die $2^1/_4$ cm langen Bilder des Nadelfragments einander parallel liegend, ein Beweis, daß die beiden Nadelenden gleich weit von der Platte entfernt sind.

Es wird berechnet: $g = 1{,}5$ cm

$f = 0{,}3$ cm.

Unter lokaler Anästhesie erfolgt die Inzision. Nach Beiseiteschieben und teilweiser Durchtrennung des Flexor digiti V brevis und opponens, findet sich die Nadel genau in der berechneten Tiefe und Entfernung vom Kreuzungspunkt der Drähte.

Fall IV. Nadelfragment am Medianus.

1910, Frau A. U., 43 Jahre.

Patientin bekam beim Bürsten einer Tischdecke plötzlich heftige Schmerzen in der rechten Hand. Eine Verletzung der Hand nahm sie nicht wahr. Dagegen wurde das abgebrochene Stück einer Nadel in dem Teppiche später gefunden. Der erste Schmerz ließ bald nach, aber es traten allmählich immer mehr zunehmend, sowohl heftige ausstrahlende Schmerzen der Hand als auch eine Überempfindlichkeit des Handtellers und des Handgelenkes auf. Die Untersuchung ergibt, daß Hyperästhesien und Parästhesien im Medianusgebiet vorhanden sind. Die Durchleuchtung am Schirm läßt ein kleinstes Nagelfragment auf der Beugeseite des Handgelenkes erkennen.

Lokalisation n. S.,

ergibt, daß eine 3 mm lange Nadelspitze in einer Tiefe von $^3/_4$ cm gerade an der Stelle liegt, wo der Medianus verläuft. Unter Lokalanästhesie wird unter genauer Beobachtung der gefundenen Resultate eingegangen. Der Schnitt trifft gerade den Nervus Medianus, auf dessen Vorderseite ist indessen nichts Abnormes zu sehen. Er wird vorsichtig etwas emporgehoben, worauf auf der Rückseite ein kleiner schwarzer Punkt erscheint, wo die Spitze des Nadelfragments liegt. Es folgt nun die Extraktion des Nadelstückes und die Versorgung der Wunde Es tritt Heilung per primam intentionem ein. Die Beschwerden sind seitdem verschwunden.

Fall V. Geschoß in der Kniekehle.

1911, C. G., 61 Jahre.

Patient erhielt im Kriege 1870/71 einen Schuß in die Rückseite des linken Oberschenkels nahe am Gesäß. Die Kugel heilte reaktionslos ein. Der Patient war fast 30 Jahre beschwerdenfrei. In der letzten Zeit stellten sich heftige neuralgische Beschwerden ein, die sich hauptsächlich im Peronäusgebiet lokalisierten. Die Durchleuchtung am Schirm ergibt einen großen Fremdkörper in der Kniekehle.

Lokalisation n. S.

Bei der Aufnahme wird so vorgegangen, daß das Kniegelenk die Stellung hat, die es bei der Operation einnehmen soll. Es werden zwei Aufnahmen von vorn nach hinten gemacht. Die Platte und das Drahtkreuz liegen der Haut an. Die Berechnung ergibt

$g = 6{,}3$ cm

$f = 1{,}4$ cm.

In Lokalanästhesie wird nach den erhaltenen Richtlinien eingegangen. Nach Durchtrennung der Haut und des reichlichen Unterhautfettgewebes wird der laterale Kopf des M. gastrocnemius mit stumpfen Haken zur Seite gezogen. Es läßt sich nun das große Projektil auf dem Knochen aufliegend, gut pal-

Digitized by Google

pieren. Dasselbe wird aus seiner bindegewebigen Kapsel gelöst und entfernt. Die Heilung erfolgt per primam unter vollständigem Schwinden der neuralgischen Schmerzen.

Fall VI. Schuß ins Knie.

1911, C. F., 17 Jahre.

Patient erhielt einen Schuß in die Gegend des linken Knies mit der Einschußöffnung auf der Außenseite oberhalb des Fibulaköpfchens.

Lokalisation n. S.

Die laterale Seite des Kniegelenkes wird auf die Platte gebracht, da die Durchleuchtung ergibt, daß das Projektil mehr auf der lateralen Seite liegt. Die Bilder des 4 mm-Projektils erscheinen 3 mm voneinander entfernt im hinteren unteren Quadranten des Fadenkreuzes. Die Berechnung ergibt

$$g = 4{,}3 \text{ cm}$$
$$f = 0{,}2 \text{ cm}.$$

Unter Lokalanästhesie wird beim Eingehen vom senkrechten Fußpunkt aus das Projektil in der berechneten Tiefe gefunden. Die Heilung erfolgt ohne größere Reaktionserscheinungen. Die Funktion des Gelenkes ist in keiner Weise gestört.

Nachdem wir die Methode Sechehayes eingehend erörtert haben, wollen wir ihr nochmals kurz die Methode Fürstenaus gegenüberstellen. Die Methode Fürstenaus wird überall in der Literatur als die beste gegenwärtige Methode gepriesen.

Nach Fürstenaus eigenen Angaben ist bei Benutzung seiner Methode „die räumliche Lage des Fremdkörpers eindeutig bestimmt". Wir zweifeln nicht daran, denn die Berechnung gründet sich auf dieselben Prinzipien, die auch wir verfolgen. Nur ist die Methode Sechehayes zehn Jahre älter. Nun gibt aber die Methode Fürstenaus keine Angaben, um in dem gefundenen Punkt auch wirklich senkrecht eingehen zu können. Wir sehen aber, daß das bei gewölbten Oberflächen, wie es am deutlichsten am Schädel auftritt, gar nicht einfach ist. Andererseits kann aber das Eingehen in anderer Richtung den Patienten den größten Schaden bringen. Die Methode Sechehayes erlaubt dagegen nach einfachen Vorkehrungen bis aufs peinlichste genau senkrecht einzugehen.

Dann gibt uns die Methode Fürstenaus nur einen Punkt, von dem wir eingehen können. Dieser Punkt kann aber für den Patienten unter Umständen sehr verhängnisvoll werden, wenn das Messer des Chirurgen, das diesen Punkt als Leitstelle benutzen muß, genötigt ist, auf seinem Wege lebenswichtige Zentren zu gefährden. Dies wird am ersten bei Fremdkörpern im Hirn der Fall sein. Die Methode Sechehayes dagegen erlaubt uns, von jedem beliebigen Punkt aus vorzugehen und so die Richtung zu wählen, die nach den anatomischen Verhältnissen am wenigsten Schädigungen mit sich bringt. Wir erblicken darin große Vorzüge der Methode Sechehayes, wie sie bisher unseres Wissens nach noch von keinem anderen Autor angegeben worden sind. Wir wollen den Ruhm der Methode Fürstenaus nicht schmälern, aber wir stellen ihr als mindestens ebenbürtig die scheinbar vergessene Methode Sechehayes an die Seite. In bestimmten Fällen vermag die Methode Sechehayes sogar Besseres zu leisten als die Fürstenaus. Ja, für den praktischen Arzt dürfte sich Sechehayes Methode in allen Fällen mehr empfehlen, denn sie erfordert weder eine Stereoröhre noch einen Tiefenzirkel. Dabei ist die Berechnung nach Sechehaye sehr einfach, wie wir mehrmals gezeigt haben. Aus all diesen Gründen möchten wir die Methode Sechehayes aufs angelegentlichste empfehlen.

Literatur:

Albers-Schönberg, Röntgentechnik. 3. Auflage, 1910, Kap. 29.

Angerer, E., München, Lagebestimmung von Fremdkörpern mittels Röntgendurchleuchtung. Zentralblatt f. Chirurgie 1898, Nr. 18.

Cohn, M., Berlin, Über Fremdkörperlokalisation. Freie Vereinigung der Chirurgen Berlins, 1910. Ref.: Fortschritte a. d. Gebiet d. Röntgenstrahlen, Bd. XV, Heft 4.

Drüner, Frankfurt a. M., Über die Lagebestimmung von Fremdkörpern. Verhandlungen d. deutschen Röntgengesellschaft, 1905, Bd. I.

Dupraz, Les chances d'erreur dans la recherche des corps étrangers par les rayons Röntgen à propos d'une plaie par arme à feu à la main. Revue méd. de la Suisse, 1896, XVI.

Digitized by Google

Exner, S., Wien, Eine Vorrichtung zur Bestimmung von Lage und Größe eines Fremdkörpers mittels der Röntgenstrahlen. Wiener klin. Wochenschr., Januar 1897.
Fürstenau-Berlin, Über einen neuen Röntgentiefenmesser. Fortschritte a. d. Gebiete d. Röntgenstrahlen, Bd. XI, Heft 4. — Verhandlungen d. deutschen Röntgengesellschaft, 1908, Bd. IV, 1909, Bd. V. — Ärztl. Polytechnik, Mai 1909. — Zentralbl. f. Chirurgie, 1909, Nr. 51.
Gillet-Berlin, Eine Modifikation des stereoskopischen Verfahrens zur Bestimmung der Lage von Fremdkörpern. Fortschritte a. d. Gebiete d. Röntgenstrahlen, Bd. IX, Heft 6; Bd. X, Heft 2; Bd. XI, Heft 3; Bd. XII, Heft 6.
Gillet-Berlin, Neue Erfolge in der Bestimmung der Lage von Fremdkörpern. Münchner med. Wochenschrift 1910, Nr. 35.
Grashey, R., München, Röntgenoskopische Operationen im taghellen Raum. Bruns Beiträge zur klin. Chirurgie, Bd. LXX. — Münchner med. Wochenschrift, 1904, Nr. 24.
Grünfeld-Wien, Über die Perthessche Fremdkörperpunktionsmethode. K. k. Gesellschaft der Ärzte Wiens, 13. III. 1903. — Fortschritte a. d. Gebiete d. Röntgenstrahlen, 1903, Bd. VI. — Zentralbl. f. Chirurgie, 1904.
Imbert et Bertin, Radiographies stéreoscopiques. Académie des Sciences, 30. mars 1896.
Levy-Dorn, Die Lagebestimmung von Fremdkörpern in der Tiefe mit Röntgenstrahlen Deutsche med. Wochenschrift, 1897, Nr. 13; 1898, Nr. 22.
Mackenzie und Davidson, Röntgenstrahlen und Lokalisation. Brit. med. Journ., 1898.
Marie et Ribaut, Tiefenbestimmung. Ref.: Fortschritte a. d. Gebiete d. Röntgenstrahlen, Bd. VII, 1900, Heft 4.
Mergier, Appareil pour déterminer la position des corps étrangers dans les organes. Académie de méd., 1. III. 1898.
Müller, Chr., Immenstadt, Einfache Methode zur Bestimmung des Tiefensitzes von Fremdkörpern mittels Röntgenstrahlen. Münchner med. Wochenschrift, 1909, Nr. 32.
Payne, Ernest, Lokalisation von Fremdkörpern. Arch. of the Röntgen-Ray, 1897; 1898, Vol. II.
Perthes, G., Leipzig, Über Fremdkörperpunktion. Zentralblatt f. Chirurgie, 1909, Nr. 32.
Sechehaye, Dr. Adrien, Etude sur la localisation des corps étrangers au moyen des rayons Rœntgen, Georg & Cie. Libraires de l'Université Bâle et Genève, 1899.
Stechow, Congrès du Moscou, 26. août 1897. Ref.: Sechehaye, 1899.

Zur Technik der Tiefenbestrahlung.

Von

Dr. **Adolf Schnée**, Frankfurt a. M.-Schwalbach (Obertaunus).

Herr Franz M. Groedel, benutzt die Gelegenheit seines Angriffes auf die Publikation Dessauers in Band XX, Heft 4, der Fortschritte, um mich als einen durch Dessauer Irregeführten zu zitieren, weil ich in meiner Arbeit in der Zeitschrift für physikalische und diätetische Therapie, Band XVII, Heft 5, inhaltlich die Darlegungen Dessauers in veränderter Weise wiedergegeben habe.

Ich möchte nicht unterlassen, hierauf kurz zu erwidern: Herr Franz M. Groedel hat sich meiner Ansicht nach in beiden Punkten seiner Ausführungen geirrt. Einmal darin, daß er einen Teil der Dessauerschen Arbeit vollkommen mißverstanden hat. Dessauer hat nämlich an keiner Stelle behauptet, daß bei einem Wechselstrom-Gleichrichter der Anfang der Induktion, also der Beginn der Wechselstromhalbwelle a (s. Skizze) in der Röhre die härteste Strahlung erzeugt. Dessauer hat überhaupt nicht behauptet, daß der Anfang irgendeines Induktionsschlages in der Röntgenröhre die härteste Strahlung erzeuge, sondern er hat, wie deutlich aus seiner Arbeit in der Münchener Medizinischen Wochenschrift, Nr. 13, 1913, hervorgeht, zunächst nachgewiesen, daß bei einem Blitz- oder Einzelschlag, der durch die Röhre hindurchgeht, im Anfange des Aufleuchtens der Röhre (das ist etwas ganz anderes wie

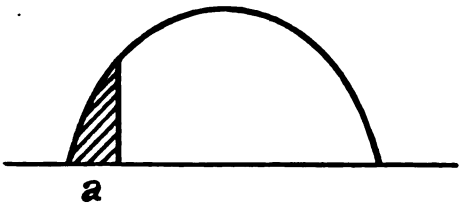

Digitized by Google

der Anfang der Induktion) der härteste Strahlenanteil entsteht und er hat ferner von seiner Beobachtung der zeitlichen Verschiedenheit der Härte praktisch bei einer Wechselstrommaschine, die kein Gleichrichter ist, Gebrauch gemacht, indem er die höchste Spannungskuppe aus einer Wechselstromhalbwelle herausschnitt. Zweitens hat Groedel insofern unrecht, als er der Ansicht ist, daß der Dessauersche Versuch falsch sei. Ich habe persönlich Gelegenheit gehabt, die Versuchsapparate sämtlich zu sehen und die Originalplatten zu vergleichen. Danach ist auf folgende Weise vorgegangen worden:

1. Sind sämtliche Aufnahmen unter gleichzeitiger Aufnahme eines Silberstreifens gemacht. Das Aluminiumgebilde, welches treppenartig verläuft, hat sowohl unten wie oben einen Silberstreifen, und die Dichte dieses Silberstreifens ist dann in der bekannten Benoistschen Art auf dem entstandenen Bilde verglichen worden.

2. Sind die Aufnahmen so gemacht worden, daß die Blitze mit und ohne Aluminiumtreppe genommen worden sind und endlich

3. wurde speziell bei dem Versuchen mit der Wechselstrommaschine die einfache Benoistsche Messung photographisch vorgenommen.

Danach besteht über die Richtigkeit der Dessauerschen Darlegung kein Zweifel. Dieses scheint mir aber von großer Wichtigkeit zu sein. Denn wenn es tatsächlich möglich ist, durch besondere Art der Induktionsbelastung einer Röntgenröhre, indem man also sowohl von einem Induktionsschlag einen gewissen Teil herausschneidet, als auch dessen Spannung und Intensität optimal wählt, eine und dieselbe Röhre mit wesentlich härterer Strahlung zu betreiben, so resultiert daraus für die Tiefentherapie ein ganz bedeutender Gewinn.

Diese Gelegenheit möchte ich nicht vorübergehen lassen, ohne auf einen ganz wichtigen aber immer wiederkehrenden Irrtum aufmerksam zu machen. Sehr häufig findet man über Röntgenmaschinen die Angabe, daß sie insofern eine sehr hohe Leistung haben, als sie eine hohe Milliampèrezahl durch die Röntgenröhre hindurchleiten. Nun ist durch Untersuchungen von Wien in Würzburg festgestellt worden, daß ungefähr $1\,^0/_{00}$ (ein Promille) von der gesamten Energie der Elektrizität, die in die Röhre fließt, in Röntgenstrahlen verwandelt wird. Wenn nun die Dessauersche Beobachtung richtig ist — und darüber kann kein Zweifel bestehen — und, wenn allgemeiner gesprochen, die von dem Genannten stark betonte Tatsache, daß der Anteil der Röntgenstrahlung, also die Anzahl der Promillen, welche von der Elektrizität in Röntgenstrahlen verwandelt werden, in sehr hohem Grade von der Art des Induktionsstoßes, also von dem Charakter des von einer Röntgenmaschine gelieferten Stromes abhängt, so kommt es zweifellos bei dem Bau einer Röntgenmaschine sehr viel mehr darauf an, ob statt $1\,^0/_{00}$ vielleicht 2 oder $3\,^0/_{00}$ der aufgewendeten Elektrizität in Röntgenstrahlen verwandelt werden, als darauf, ob die erzeugte Stromstärke sekundär groß ist. Wenn wir z. B. statt 10 30 Milliampère in eine Röhre schicken, und dabei statt $3\,^0/_{00}$ nur $1\,^0/_{00}$ in Röntgenstrahlen verwandelt wird, so haben wir den Nachteil einer dreimal stärkeren Röhrenabnutzung, denn diese hängt von der Stromstärke und der Zeit ab und wir erhalten keine höhere Leistung. Deswegen scheint es mir vor allen Dingen geboten, in der Richtung, in der Dessauer es tat, zu arbeiten, nämlich zu versuchen, den Strom der Röntgenmaschine sekundär so zu gestalten, daß ein möglichst großer Prozentsatz in Röntgenstrahlen verwandelt wird. Eine Maschine, die statt $1\,^0/_{00}$ $3\,^0/_{00}$ in X-Strahlung verwandelt, ist einer anderen, die nur $1\,^0/_{00}$ leistet, weit überlegen, selbst wenn sie der Röhre 10 oder $20\,^0/_0$ weniger Strom zuzuführen gestattet. Wenn es aber richtig ist, daß die Abnutzung zwar mit der sekundären Milliampèrezahl wächst, daß aber die Menge und Art der erzeugten Röntgenstrahlen hauptsächlich von der Art des zugeführten sekundären Stromes abhängt, dann kann kein Zweifel darüber bestehen, daß für die Entwicklung der Technik der von Dessauer angezeigte Weg der richtige ist. Deswegen scheint mir diese Arbeit besonders wertvoll und deswegen habe ich mich in der Zeitschrift für physikalische und diätetische Therapie, XVII. Bd., 5. Heft, mit dieser Sache eingehend befaßt.

Digitized by Google

Weiteres zur Frage „Über die Veränderlichkeit des Brennflecks der Röntgenröhre und eine einfache Methode, eine scharf zeichnende Röhre auszuwählen".[1] [2]

Von

Professor **G. E. Pfahler.**

Prof. Walters freundliche Kritik hätte schon längst eine Beantwortung finden sollen, und es wäre ein Unrecht den Fachkollegen gegenüber, eine solche noch länger hinauszuschieben.

Die Tatsache, daß ein Mann von solch hohem Rufe wie Prof. Walter meine Methode als nutzlos erklärt, könnte naturgemäß dazu führen, daß viele Röntgenologen eine Methode unberücksichtigt lassen, von der ich überzeugt bin, daß sie dieselbe sonst als sehr nützlich befinden würden. Sie werden auch höchstwahrscheinlich seine Meinung ohne weiteres akzeptieren, ohne diese einer weiteren Prüfung zu unterziehen.

Die Methode den Beweis zu führen, daß der Brennpunkt in manchen Röhren so ausgiebigen Wanderungen ausgesetzt ist, daß die Röhre deshalb als wertlos zu betrachten ist, ist sehr einfach und kann von jedem Röntgenologen in seinem eigenen Laboratorium, innerhalb weniger Minuten ausgeführt werden.

Man spanne über das Diaphragma irgend eines Kompressionszylinders zwei starke Drähte, die sich im Zentrum desselben rechtwinkelig zueinander kreuzen und bringe dann unten am Zylinder einen fluoreszierenden Schirm an. Man wird die Beobachtung machen, daß bei Benutzung mancher Röhren der Schatten der gekreuzten Drähte sich um einen halben Zoll oder mehr hin und her bewegt. Mit solchen Röhren ist es natürlich unmöglich, präzise Bilder herzustellen. Es hat gar nichts damit zu tun, ob der Brennfleck klein oder groß ist, da bekanntlich die Fokalschärfe zum größten Teil durch den Abstand der Kathode von der Antikathode reguliert wird.

Der Brennpunkt bleibt auch verschieblich, ganz einerlei, ob man einen vormals gebrauchten Induktor oder einen der neueren Transformer von hoher Spannung benutzt.

Prof. Walters Angabe, daß das Verschieben des Brennpunktes durch den Magnetismus des Induktors verursacht wird, ist ebenfalls unbegründet, da dasselbe auch dann stattfindet, wenn der Induktor in einem entfernt gelegenen Zimmer stationiert ist. Der Induktor würde übrigens alle Röhren ohne Unterschied beeinflussen müssen. Es muß deshalb die Beschaffenheit der Röhre selbst als Ursache der Veränderlichkeit des Fokalpunktes angesehen werden. Ich habe diese Versuche nur für die Veröffentlichung photographisch dargestellt, für praktische Zwecke ist das Photographieren unnötig, da, wie ich es in meiner Abhandlung angegeben habe, alle Versuche mit dem Floureszenzschirm gemacht werden können. Diese Methode wird in Amerika von allen Röhrenfabrikanten bei der Auswahl und dem Sortieren der von ihnen hergestellten Röhren benutzt.

Die Röntgenologen in Amerika machen von dieser Methode Gebrauch bei der Auswahl von Röhren zur Herstellung von Bildern und ich bin davon überzeugt, daß, wenn die Röntgenologen in anderen Ländern sich die Mühe nehmen werden selbst die Methode zu probieren, sie darin einen nützlichen Punkt für die Technik finden dürften.

---

[1] Diese Fortschritte, Bd. XVIII, Heft 5, S. 340.

[2] Diese Fortschritte, Bd. XIX, Heft 1, S. 96.

Digitized by Google

Der Kampf um die Röntgentherapie in den allgemeinen Krankenhäusern.

Von

Prof. **Albers-Schönberg.**

Die Mesothorium-Röntgentherapie hat so unerwartete Perspektiven in der Behandlung der malignen Tumoren eröffnet, daß sich die Vertreter der verschiedensten Disziplinen, allen voran die Gynäkologen, mit Feuereifer auf dieses Gebiet werfen. Die Nachfrage nach Radium und Mesothorium steigt zur nicht geringen Freude der chemischen Industrie in steiler Kurve an. In beträchtlichem Maße wird die Röntgenologie in diese immer größere Kreise ziehende Begeisterung hineingerissen. Die Erfolge der Mesothoriumbehandlung mit gleichzeitiger Röntgenintensivtherapie der Uteruscarcinome sind zweifellos so bedeutende, daß auch der gynäkologische Skeptiker sich allmählich vor der Macht der Tatsachen beugt, und überlegt, in welcher Weise er den Anschluß an die neue Ära suchen soll. Schon gelegentlich des Siegeszuges der Röntgenologie in der Behandlung der Myome ertönte auf seiten der Gynäkologen der Ruf nach eigenen gynäkologischen von der Fachröntgenologie losgelösten Spezialinstituten, und in der Tat hat manche Frauenklinik durch Anschaffung der nötigen Requisiten die Frage praktisch gelöst. Die Gynäkologen wandelten sich mit bewundernswerter Energie in frauenärztliche Röntgenmänner um, und wo noch vor kurzem das Messer herrschte, begann man den Röntgenstrahl auf die Patienten zu richten.

In der allgemeinen Privatpraxis grenzten sich die Interessensphären mehr und mehr ab, d. h. den Röntgenologen wurde der technische Teil, den Gynäkologen vom Fach die Indikationsstellung und der klinische Teil der Behandlung zuerkannt. So war es auch in den großen allgemeinen Krankenhäusern, die sowohl über Röntgeninstitute als auch über gynäkologische Abteilungen verfügen. Indessen der Landfrieden dauerte nicht lange. Das Mesothorium erschien, und wie es in der Natur der Sache liegt, wird die Applikation desselben in den gynäkologischen Abteilungen vorgenommen. Die Frage, wer nun die dazu gehörige Röntgenbehandlung übernehmen soll, ließ von neuem den Schrei nach eigenen gynäkologischen Röntgenstationen ertönen. So stehen die Verhältnisse augenblicklich. Man braucht kein Prophet zu sein, um vorauszusehen, daß in kürzester Frist die Chirurgen, die Magen- und Darmtherapeuten, die Dermatologen u. a. m., sobald sie in den Besitz von Mesothorium gelangt sind, auch ihrerseits Spezialinstitute verlangen werden. Ein erfreulicher Ausblick für die Fabriken von Röntgeninstrumentarien und Röntgenröhren! Der Fachröntgenologe aber wird die von ihm ausgebildete Therapie abwandern sehen und kann sich nun voll und ganz der Diagnostik widmen.

Ist dieser Zustand erwünscht? Meines Erachtens nicht. — Schon an der fehlenden nötigen Ausbildung der Ärzte dürften derartige Zweigniederlassungen vielfach scheitern.

Vom Röntgentherapeuten sollte keine geringere Vorbildung verlangt werden, als vom Röntgendiagnostiker. Jedem, der auch nur die achttägige Vorbildung eines Fabrikkurses genossen hat, wird es klar sein, daß die Handhabung der Apparate, die Behandlung und Kritik der Röhren, die Beurteilung der Dosierungsmethoden, die Verhinderung etwaiger Schädigungen und vieles andere in mühevoller Arbeit erlernt und vor allem *geübt* werden muß. Vom Therapeuten muß man die Kenntnis der diagnostischen Technik genau so gut wie vom Kliniker die Vorphysikumsausbildung verlangen. Trotzdem die Röntgenologie in 18jähriger Arbeit eine respektable wissenschaftliche Stellung im Kreise der Sachkundigen errungen hat, trotzdem sie in fast alle Gebiete der Gesamtmedizin siegreich eingedrungen ist, trotzdem sie in Deutschland durch eine der am schnellsten wachsenden wissenschaftlichen Gesellschaften vertreten wird, trotz alledem wird sie in Nichtfachkreisen, und gerade diese haben ja meist die Entscheidung und die Macht in Händen, nicht ihrem Verdienste entsprechend eingeschätzt. Es haftet ihren Jüngern noch immer etwas vom Handwerker, bei dem man arbeiten läßt, an. Nicht einmal

Digitized by Google

zu einem selbständigen Lehrfach an den Hochschulen hat es die Röntgenologie bisher bringen können. Bei dieser Sachlage liegt es nahe, daß der Unkundige glaubt, die Röntgentherapie könne im Nebenamt ausgeübt werden. Die Verantwortung wird bei diesem euphorischen Vorgehen einfach übersehen oder unterschätzt. Wie viele Röntgenologen, kann auch ich einen Stapel von Gutachten betreffend Schädigungen durch Röntgenbestrahlungen auf dem Tisch des Hauses niederlegen, deren Lektüre manchem doch wohl im Magen liegen würde. Darum geht meine Forderung dahin: keine Therapie ohne vorherige technisch-diagnostische Übung.

Wenn die Berechtigung für Errichtung eigener Röntgeninstitute den Frauenkliniken unter der Bedingung, daß ihre Ärzte die obige Anforderung erfüllen, dann nicht abzusprechen ist, wenn in ihrem Revier kein modernes Fachröntgeninstitut vorhanden ist, so liegt die Sache bei allgemeinen Krankenhäusern doch wesentlich anders. Jedes moderne große Hospital hat oder sollte ein erstklassiges Röntgeninstitut, das vom Fachmann geleitet wird, haben. Hierhin müssen die chirurgischen, gynäkologischen, dermatologischen und anderen Fälle zur therapeutischen Behandlung unter Leitung und Verantwortung des Institutschefs und natürlich auch unter Mitwirkung der betreffenden Stationsärzte gebracht werden. Man wende nicht ein, daß der Transport den Kranken schaden könne, hiervon kann keine Rede sein, bringen wir doch die schwersten Verletzungen ohne Nachteil für die Patienten in die Institute. Sollte sich wirklich einmal die Unmöglichkeit eines Transportes ergeben, dann kann mit dem transportablen Apparat, den wohl jedes Röntgeninstitut besitzt, auch am Bette eine Therapie improvisiert werden.

Die Institute der großen allgemeinen Krankenhäuser sind prädestiniert, neben eigener produktiver Arbeit, die Erfahrungen und Forschungen der Privat- oder Spezialinstitute in ihren Betrieben zusammenzufassen, nachzuprüfen und auszuarbeiten. Wie keine andere Institution haben sie durch ihre stete Berührung mit allen medizinischen Disziplinen Gelegenheit, die Gesamtröntgenologie wissenschaftlich zu umfassen und der Praxis zu überantworten. Es liegt ihnen mithin die Erfüllung eines anderen Berufes ob, als beispielsweise den dezentralisierten Betrieben, wie sie sich an Universitäten naturgemäß eingebürgert und bewährt haben. Zentralisierte und dezentralisierte Betriebe müssen je nach den örtlichen Verhältnissen nebeneinander bestehen, und sollen nicht als Konkurrenten, sondern unter gegenseitiger Unterstützung arbeiten.

Es wäre ein ebenso verhängnisvoller Fehler, wenn man durchweg zentralisieren wollte, als wenn man den zentralisierten Betrieben einzelne ihrer Betriebsgebiete, z. B. die Therapie entziehen würde.

Ich will hier auf die wirtschaftliche Seite der Dezentralisation in Krankenhäusern nicht näher eingehen. Daß ein zentralisierter Betrieb unendlich viel billiger arbeitet als ein dezentralisierter, liegt auf der Hand; das dürfte auch denjenigen einleuchten, die über die Bewilligung der Mittel das entscheidende Wort zu reden haben. Wenn ich, gestützt auf ausreichende Erfahrung, in dieser für die Röntgeninstitute der Krankenhäuser gewiß kritischen Zeit den Krankenhausröntgenologen einen Rat geben darf, so lautet er: „Die Röntgentherapie dem Fachmann. Festhalten am Zentralisationsbetrieb in den allgemeinen Krankenhäusern. Innige und dauernde Fühlung mit der Klinik und der pathologischen Anatomie."

Institut für spezielle chirurgische Pathologie der Königlichen Universität Genua.
Leiter: Professor Dr. Ernesto Bozzi.

Beitrag zum Studium der vielfachen Knochenauswüchse.

Von

Dr. **E. A. Delfino**, I. Assistent.

Hierzu Tafel XXV.

B. Maria, 13 Jahre alt, Bauernmädchen, lebt auf dem Lande, wohnt in gesundem Hause.

Ihr Dorf ist von keinerlei Krankheit in besonderer Weise heimgesucht, weder vom Sumpffieber noch vom Kropf.

Digitized by Google

Familienvorgeschichte:

Der Großvater väterlicherseits war zweimal verheiratet; von seiner ersten Frau, die immer gesund war und an einer akuten Krankheit der Atmungsorgane starb, hatte er zwei Töchter, deren eine die Kennzeichen der Rhachitis aufweist und ledig ist, deren andere dagegen einer Kindbettinfektion erlegen ist. Der von dieser letzteren stammende Sohn ist gesund und weist keinerlei Skelettveränderungen auf.

Seine zweite Frau, die immer wohlauf war und infolge eines Herzfehlers starb, schenkte ihm fünf Kinder, zwei Söhne und drei Töchter.

In der Vorgeschichte dieser letztern läßt sich nichts Besonderes entdecken. Die eine Tochter hat einen gesunden Sohn, die andere hatte fünf Söhne, von denen drei ein normales Knochengerüst besitzen, zwei dagegen Zeichen von Rhachitis und Knochenauswüchse an den unteren Gliedern aufweisen. Die dritte Schwester gebar vier Söhne, von denen drei in voller Gesundheit leben und am Knochengerüst keinerlei Veränderungen darbieten. Der vierte Sohn dagegen war an Skrofulose erkrankt, von der ihm noch Narben in der rechten Unterkiefergegend geblieben sind; an unserer Poliklinik stand er wegen tuberkulöser Hoden- und Nebenhodenentzündung in Behandlung, die jetzt ausgeklungen sind. Knochenauswüchse besitzt er keine.

Von den zwei Söhnen starb einer in frühem Alter an einer Krankheit, die die Eltern nicht näher zu bestimmen vermögen. Der andere Sohn, der Vater unserer Kranken, litt an Rhachitis; abgesehen davon war er immer wohlauf. Im Alter von 28 Jahren heiratete er die Tochter eines an Tuberkulose leidenden Individuums. Sie war anscheinend gesund, hatte sechs Kinder, zwei Knaben und vier Mädchen. Einer dieser beiden Knaben lebt noch, weist aber keinerlei bemerkenswerte Knochengerüstveränderungen auf; der andere brachte eine Mißbildung am rechten Arm mit auf die Welt und starb schon nach einem Monat an einer akuten Krankheit (?).

Ueber diese Krankheit konnte man nichts Genaueres erfahren; ebenso ist es sehr schwer sich einen richtigen Begriff von der auf die Welt gebrachten Mißbildung zu machen (es scheint, daß der rechte Arm viel kürzer war als der linke).

Die vier Töchter leben noch; mit Ausnahme einer einzigen, die keinerlei Knochengerüstveränderungen darbietet, sind sie alle von vielfachen Knochenauswüchsen befallen. Unter ihnen befindet sich auch die eingehend von uns studierte Kranke.

Vorgeschichte der Kranken:

Sie wurde innerhalb normaler Zeit geboren, machte ihre ersten Schritte im Alter von 15 Monaten; während der ersten drei Jahre weist sie deutliche Zeichen und Merkmale der Rhachitis auf. Infolge ärztlicher Behandlung besserte sich ihr Zustand immer mehr.

Im Alter von sechs Jahren empfand sie die ersten noch unbestimmten dumpfen Schmerzen an den unteren Gliedern, die sich ganz besonders bemerkbar machten, wenn die kleine Kranke mehr als gewöhnlich umherging, nach kurzer Ruhe aber sofort wieder verschwanden. Bis dahin hatten die Verwandten an dem Kinde keinerlei Knochengerüstveränderungen wahrgenommen. Die Schmerzen an den Gliedern traten dann mit größeren oder kleineren Zeitabständen bis zum achten Lebensjahr immer wieder auf. Um diese Zeit bemerkten die Verwandten an den unteren Gliedern der Kranken Knochenveränderungen, deretwegen sie einen Arzt um Rat angingen, der eine allgemeine Kur verschrieb, die jedoch keinerlei Besserung hervorzubringen vermochte. Der Zustand der Kranken dauerte daher bis zu diesem Jahr unverändert fort, bis sich dann das Auftreten anderer Gebilde an den Knochen der Hand und des Vorderarms wahrnehmen ließ.

Um dieselbe Zeit wurde auch ein Anwachsen der zuvor bestehenden Geschwülste festgestellt. Der die Kranke untersuchende Arzt schickte sie in unsere Poliklinik.

Ihre erste Untersuchung fand am 3. August 1912 statt. Körpergröße 1,25 m; Aussehen gesund, Gesichtsfarbe rosig, Ernährung gut. Die Kranke klagt über unbestimmte nach längerem Gehen eintretende Schmerzen in den unteren Gliedern und ebensolche im rechten Arm.

Eine genaue Untersuchung der Atmungsorgane fördert nichts Abnormes zutage. Nichts Bemerkenswertes wird im Kreislauf und den Verdauungswerkzeugen vorgefunden. Die Lymphdrüsen am Halse und an den Leisten sind leicht angeschwollen. Die Wassermannsche Reaktion war negativ. Die Cutis-Reaktion leicht positiv.

Bei genauer Prüfung des Knochengerüstes ergibt sich folgendes:

Schädel: Leicht vergrößert, die Stirnhöcker treten besonders stark hervor.

Gesicht: Nichts Besonderes.

Hals: An den Wirbeln nichts Bemerkenswertes.

Wirbelsäule: Es werden keine Abweichungen von der Norm wahrgenommen. Auf der Höhe des dritten Lendenwirbels läßt sich ein nußgroßer Höcker feststellen. Die ihn bedeckende Haut ist normal und läuft gut darüber hin. Die Beuge- und Streckbewegungen des Rumpfes gehen gut von statten.

Digitized by Google

Es fällt schwer die Form der Anschwellung genau festzustellen, ihrem äußeren Ansehen nach ist sie unregelmäßig rund und hat eine glatte Oberfläche. Bei Druck ist sie schmerzlos, im übrigen fühlt sie sich hart, knöchern und fest an.

Infolge der ungünstigen Lage der Geschwulst können keine veranschaulichenden Röntgenaufnahmen gemacht werden.

Rippen: An der vierten Rippe rechts und an der sechsten links in der Nähe der chondrokostalen Insertion bemerkt man eine unregelmäßig rundlich geformte erbsengroße Erhöhung. Die sie überziehende Haut ist normal und nirgends mit ihr verwachsen.

Ein kleiner linsengroßer Auswuchs sitzt an der achten Rippe links, an der Mamillarlinie, und hat genau dieselben Merkmale wie die eben beschriebenen.

Brustbein: Besitzt ein leicht hervortretendes Manubrium sterni und eine mäßige Anschwellung da, wo letzteres sich mit dem Brustbein vereinigt.

Schulterbein, Schlüsselbein: Ein kleiner Höcker wird am äußeren Ende des rechten Schlüsselbeins beobachtet; ein anderer den vorigen an Größe nur wenig überschreitenden am äußersten inneren Teil des linken Schlüsselbeins.

Drei kleine je linsengroße Geschwülste werden außerdem wahrgenommen, und zwar eine ungefähr in der Mitte des inneren Randes des Schulterbeins, eine andere fast in der Mitte der Untergrätengrube, und die dritte an der Schulterblattgräte.

Rechtes Oberarmbein: Vordere hintere Projektion (Nr. 1). Das Oberarmbein weist in seinem oberen Drittel verschiedene Knochenneubildungen auf, von denen zwei der kleinsten in der Nähe der Epiphysenlinie gelegen sind. Die eine ist ungefähr 1 cm breit und 3—4 mm dick, die andere größere, ungefähr 2 cm lang und $1^1/_2$ cm dick. Letztere ist weniger fest als die vorhergehende, deren Kortikalis zum Teil regelmäßig ihren Weg weitergeht, während der Rest die Neubildung unvollständig überzieht. Die darüberliegende Haut sieht auch hier normal aus und gleitet leicht über den schmerzlosen Tumor hin.

Linker und rechter Vorderarm: Vordere hintere Projektion (Röntgenogramm, Nr. 2).

Ein kleiner, wenige Millimeter langer Sporn wird am äußeren Rand der linken Speiche nahe bei der epiphysären Linie wahrgenommen. Die rechte Speiche ist am unteren Ende dicker als an dem entsprechenden Teil der linken Speiche. Beide Knochen weisen an ihren distalen Enden Knochenerhebungen auf. Die rechte Speiche besitzt an der Ellenspeichengelenklinie 2 cm oberhalb der epiphysären Linie eine ziemlich bedeutende Neubildung, die aus schwammigem Gewebe besteht und teilweise von der Kortikalis überzogen ist.

Bemerkenswert ist ferner, daß die rechte Speiche stärker gebogen ist, als die linke.

Die Einwärts- und Auswärtsdrehungsbewegungen der Vorderarme gehen gut von statten.

Hände (Röntgenogramm, Nr. 3): An den Fingergliedern befinden sich ebenfalls Knochenneubildungen und zwar: zwei kleine Höcker an dem Rückenteil des Mittelfingers und kleinen Fingers beider Hände, etwas oberhalb des Gelenks zwischen erstem und zweitem Glied; ein kleiner Knochenauswuchs sitzt an der Flächenseite des Ringfingers und des kleinen Fingers der rechten Hand, ein anderer an dem Flächenteil des linken Zeigefingers. Leider sind diese Neugebilde bei der Röntgenaufnahme ihrer Lage wegen als solche nicht sichtbar, ihr Bestehen ist an den betreffenden Stellen durch Verdickungen gekennzeichnet.

Hüftbein: Sucht man den rechten und linken Hüftbeinkamm ab, so bemerkt man an beiden zur linken Seite zwei kirschengroße Vorsprünge, den einen in der Nähe des vorderen und oberen Darmbeinstachels, den anderen 2 oder 3 cm hinter diesem. Rechts ist von Höckern keine Spur zu finden.

Rechtes Oberschenkelbein (Röntgenogramm, Nr. 4): Seitliche äußere Projektion. Die vordere Oberfläche ist vollständig frei und normal; ebenfalls normal sind die Gelenkoberflächen und der Knochenanwuchsknorpel. Der hintere Rand des Oberschenkelbeins hat infolge einer gewaltigen Neubildung, die sein ganzes mittleres Drittel besetzt hält und bis zu $4^1/_2$ cm dick ist; seine gewohnte Form im unteren Drittel vollständig verloren. Der Form nach erinnert dieses Gebilde ungefähr an eine Pyramide, deren Spitze nach oben zustrebt, deren Basis jedoch der unteren Epiphysis des Oberschenkelknochens zu eingepflanzt ist.

Die Ränder dieser Neubildung sind unregelmäßig und ausgezackt; ihre Festigkeit gleicht fast der des schwammigen Gewebes des Oberschenkelbeins. Die Neubildung ist von dem Schwammgewebe des Oberschenkels durch die Kortikalis getrennt, die in dem unteren Teil bei der epiphysären Linie ihre normale Lage beibehält; während also im unteren Teil die Neubildung von der Spongiosa vermittelst der noch bestehenden Kortikalis getrennt ist, ist sie im Gegenteil in der oberen Hälfte mit dem Schwammgewebe des Oberschenkelbeins verschmolzen, und teilweise von der Kortikalis des letzeren überzogen.

Die vorgenannte Neubildung drückt die darüber liegenden Gewebe in die Höhe und ist fest. Die sie bedeckende Haut hat normales Aussehen und unterhält keinerlei Beziehung mit ihr. Das Glied bewegt sich frei; die Beugung des Unterschenkels zum Oberschenkel geht gut von statten. Die Kranke gibt an, daß sie nach nicht langem Gehen in diesem Teil einen dumpfen Schmerz verspürt, der oben sich zur Wurzel des Oberschenkels hin ausdehnt.

Digitized by Google

Linkes Oberschenkelbein (Röntgenogramm, Nr. 5): Seitliche äußere Projektion.

Die Epiphyse ist normal; dasselbe läßt sich von dem Epiphysenknorpel sagen.

Die vordere Seite des Oberschenkelbeins bietet ungefähr an der Grenzstelle zwischen mittlerem und unterem Drittel einen hauptsächlich aus Schwammgewebe bestehenden Auswuchs dar, der ungefähr $1^1/_2$ cm dick und $3^1/_2$ cm lang ist.

Die Rindensubstanz der Diaphyse überzieht ein gutes Stück weit besagte Neubildung an den zwischen ihr und dem Oberschenkelbein bestehenden Grenzhaftstellen, im mittleren Teil dieser Neubildung aber fehlt jede Rindensubstanz. Das Gewebe ist schwammig und etwas fester als das Gewebe des Oberschenkelbeins selbst. Im unteren Drittel des hinteren Oberschenkelrandes werden zwei Neubildungen beobachtet, die miteinander in zwei verschiedenen seitlichen Ebenen fortlaufen, wodurch ihre Schatten teilweise aufeinander zu liegen kommen.

Die obere, längere und beträchtlichere, ist 4 cm lang, 1 cm dick, und hat eine schärfere Spitze. Sie ist aber nicht so fest wie die untere, die eine Dicke von 1 cm und eine Länge von ungefähr $3^1/_2$ cm aufweist. Diese letztere Neubildung hat stärker abgerundete und regelmäßigere Ränder als die erstere.

Eine besondere Beachtung verdient das Verhalten der Rindensubstanz des Oberschenkelknochens in dieser Gegend. Bei den Neubildungen angekommen teilt es sich nämlich; der größere Teil setzt seinen Weg fort und trennt so das Schwammgewebe der Neubildung von dem des Oberschenkelknochens, der übrige Teil dagegen zieht in unvollständiger Weise über die beiden Neubildungen hinweg.

Linkes Knie: Vordere, hintere Projektion (Röntgenogramm, Nr. 6).

Die Epiphysenlinien haben normales Aussehen, dasselbe gilt für die Gelenkoberflächen. Von dem Condylus medialis tibiae geht eine Knochenneubildung aus, die eine undurchsichtigere und die innere Spongiosa an Festigkeit übertreffende Rindenschicht besitzt. Diese Neubildung läuft nach unten zu parallel mit der Schienbeinachse. Das Knochengewebe des Condylus medialis tibiae durchzieht auch die Schwamm- und Rindenschicht und erleidet durch diese Neubildung keinerlei Unterbrechung. Die Länge besagten Gebildes beträgt ungefähr $3^1/_2$ cm, die Breite ungefähr 9 mm, sein Abstand vom Condylus medialis tibiae 1 cm.

Der Oberschenkelbeinkopf sieht vergrößert aus und weist ziemlich unregelmäßige Ränder auf. Ebenda sitzt am inneren Rande eine nicht gestielte, wie ein kleiner Auswuchs aussehende Knochenneubildung.

Die Struktur des Condylus fibulae ist deutlich schwammig, die Rindenschicht erreicht ihr Ende bei der Vereinigung mit der Diaphyse. Die Zwischengelenkslinie zwischen Schien- und Wadenbein ist nicht sichtbar. Der innere Rand der Schienbeinepiphyse weist auch verschiedene Unregelmäßigkeiten auf.

Die Beugungsbewegungen des Unterschenkels zum Oberschenkel sowie die Streckbewegungen gehen in ganz normaler Weise vor sich.

Fuß: Knochenneugebilde werden weder an der Ferse noch an den anderen Knochen der Fußwurzel, des Mittelfußes und der Fingerknochen wahrgenommen.

Es ergibt sich aus der von uns vorgenommenen Untersuchung, daß unsere Kranke an ihrem Knochengerüst 32 Geschwülste verschiedener Größe und Form und verschiedenen Sitzes aufweist, die in ihren Grundmerkmalen einander jedoch ähneln. Sie besitzen einen ziemlich bedeutenden, knöchernen Dichtigkeitsgrad, ihre Umrisse sind verschwommen. Befallen sie die Röhrenknochen, so sitzen sie an ihren Enden, nahe bei der Epiphyse und sind fest in den Knochen eingepflanzt, auf dem sie sich entwickelt haben. Sie sind von den Muskeln und der Haut bedeckt, beide sind mit der Geschwulst nirgends fest verwachsen. Die zu überziehende Haut hat eine normale Farbe. Wenn wir dem noch hinzufügen, daß bei unserer Kranken diese Tumoren in der Entwicklungszeit langsam hervorgetreten sind, und außerdem die ziemlich bedeutende Zahl sowie ihre Symmetrie ins Auge fassen, so halten wir uns für berechtigt, in unserem Falle die Diagnose auf „Vielfache osteogenetische Knochenauswüchse“ zu stellen. Die Diagnose wird schließlich auch durch die Röntgenuntersuchung gesichert.

Nach Poncet ist die in der Entwicklungszeit am Knochengerüst auftretende Wachstumsexostose fast immer erblicher Natur. (Die Erblichkeit kann fremdartig oder gleichartig sein.) Sie bedeutet nach genanntem Verfasser eine regelmäßige Ernährungsstörung, insofern als das Knochengerüst an Länge das verliert, was es an Neubildung gewinnt (Bessel-Hagen, Rubinstein) und besteht in histologischer Hinsicht aus genau demselben Knochengewebe wie der normale Knochen, der sich aus einem ihm eigenen Knorpel heraus entwickelt hat.

Nach Calamida handelt es sich dabei um Überentwicklung, die nicht etwa ganz unab-

Digitized by Google

hängig vor sich geht und unbestimmt, wie dies bei den Tumoren der Fall ist, sondern innig zusammenhängt mit der Entwicklung des Knochengerüstes.

Die Ätiologie dieser Gebilde ist noch vom Dunkel umwoben.

Dafür spricht schon die Zahl der Theorien, die ihre Bildungsweise zu erklären versuchen.

Zur Erklärung dieser Erkrankungen wurde uns so die Mißbildungstheorie Cohnheims, der einen Einschluß embryonaler Elemente in die Gewebe annimmt, welch erstere während einer mehr oder weniger langen Zeit latent zu bleiben vermögen, nach der sie dann die Eigenschaft erwerben, sich im Vergleich zu dem sie beherbergenden Gewebe rasch zu entwickeln.

Diese Theorie ist nicht leicht auf die vielfachen osteogenetischen Knochenauswüchse anzuwenden, da doch ein zu umfangreicher Einschluß embryonaler Keime nötig wäre, der Symmetrie wegen, die sie bei ihrem Einschluß haben müßten, weil sie an allen Herden fast gleichzeitig den Sprossungsreiz erhalten müßten, und schließlich weil sie sich nicht wie die anderen Geschwülste verhalten, sondern eher mit dem Wachstum des Knochens in Zusammenhang stehen.

Zahlreiche Forscher sind der Ansicht, daß die Knochenauswüchse von Ernährungsstörungen nervösen Ursprungs herrühren. So glaubt Tordeux, daß diese Erkrankung auf eine durch eine bisher noch nicht bestimmte Verletzung des Nervensystems hin erfolgende Ernährungsstörung zurückgeführt werden müsse. „Ohne Zweifel," sagt Verfasser, „kann ich mich zur Verteidigung dieser Meinung weder auf einen Versuch noch auf die Ergebnisse der Pathologischen Anatomie stützen; doch sprechen verschiedene wohlbekannte, klinische Tatsachen zugunsten einer wirklich zwischen den Knochenverletzungen und gewissen Veränderungen des Nervensystems bestehenden Beziehung." Die Richtigkeit dieser Behauptung ist zwar nicht zu leugnen, doch ist das, was sich davon auf die in Frage stehenden Auswüchse bezieht, durch keine gewichtigen Beweise erhärtet worden.

Die Erblichkeit spielt bei dieser Erkrankung bestimmt eine große Rolle, einige Forscher halten geradezu den direkten Übergang der vielfachen Knochenauswüchse von männlichen oder weiblichen Vorfahren auf männliche oder weibliche Nachkommen, oder aber die Übertragung vom Großvater auf den Enkel für ein wirklich eingetretenes Vorkommnis. Teissier und Berard berichten über zwei verschiedene Mütter aber demselben Vater entstammende und von zahlreichen Knochenauswüchsen heimgesuchte Kinder. In der Tat kennt die Literatur zahlreiche Fälle, bei denen die Vererbung der Verletzung unzweifelhaft nachgewiesen worden ist. Gangolphe ist der Meinung, daß die osteogenetischen Knochenauswüchse weiter nichts als eine von ihm durch mehrere Geschlechter hindurch beobachtete Entwicklungsabnormität, und kommt so zu dem Schlusse, daß es sich da um eine ursprüngliche Mißbildung des Verbindungsknorpels handeln müsse.

Die Beobachtungen Pissavys belehren uns, daß die vielfachen osteogenetischen Knochenauswüchse in 72 Prozent der Fälle Familienmerkmale sind. Nach Bergmann sind die vielfachen knorpeligen Knochenauswüchse eine Krankheit für sich, und zwar eine durch fehlerhafte, ursprüngliche Anordnung hervorgerufene Wachstumsstörung des Zwischenknorpels.

Neben der Erblichkeit ist dann auch die Infektionstheorie erstanden, die heiß umstritten wurde und heute viele Anhänger hat. Nach diesen wäre die Ursache der Erkrankung entweder in einer Erkrankung zu suchen, die sich das Individuum in jungen Jahren zugezogen hat oder in einer erblichen Übertragung von dem Vater oder der Mutter.

So kam man dazu, den Abdominaltyphus zu beschuldigen, wobei jedoch nicht zu übersehen ist, daß die durch diese Krankheit bedingten Knochenauswüchse selten vielfache sind und so der von uns untersuchten Verletzung doch ziemlich ferne stehen.

Die Krankheit jedoch, die am meisten als Erzeugerin der vielfachen Knochenauswüchse beschuldigt wurde, ist unzweifelhaft die Tuberkulose. Brun beschreibt fünf Fälle multipler Exostosen, neben denen tuberkulöse Erscheinungen einhergehen. Er glaubt daher, daß Beziehungen zwischen der Erkrankung und der Tuberkelinfektion bestehen müssen.

Digitized by Google

Auch Heymann berichtet einen Fall, bei dem die Symptome beider Erkrankungen fast gleichzeitig aufgetreten sind, weshalb Verfasser da von Ursache und Wirkung spricht. Pissavy hat unter Hundert von vielfachen Knochenauswüchsen befallenen Kranken 43mal die Tuberkulose in der Vorgeschichte der Kranken als Erbstück der Vorfahren feststellen können und kann sich daher der Ansicht nicht verschließen, daß die Tuberkulose einen großen Einfluß haben müsse auf die Ätiologie der vielfachen Knochenauswüchse.

Mailand unterscheidet zwischen den in der Nähe einer bazillären Knochenentzündung entstandenen Knochenauswüchsen und denjenigen, die am Knochengerüst des Tuberkulösen angetroffen werden, der vorher keinerlei Knochenverletzung aufgewiesen hat. Verfasser findet beim Studium der anatomischen Pathologie beider Verletzungen, daß sie die gleichen sind.

Eine andere Erklärung für die Entwicklung der vielfachen Knochenauswüchse hat uns Ritter gegeben. Dieser Verfasser sieht in ihnen nämlich die Äußerung einer allgemeinen Störung in der Entwicklung des Knochensystems. Er hat bei der Untersuchung zahlreiche Glieder ein und derselben Familie feststellen können, daß von allen Kindern (?) die beiden letzten zwar rhachitische Veränderungen aufwiesen, jedoch keinerlei Knochenauswüchse.

Zehn Jahre später ließen sich bei der ältesten Tochter zahlreiche Knochenauswüchse feststellen, während die jüngste Tochter deren keine besaß. Die älteste war kleiner als die jüngere und von zartem Körperbau. Nach Ritter trat dabei auch noch ein anderer äußerst interessanter Umstand zutage, daß nämlich bei der ältesten die Schilddrüse so schwach entwickelt war, daß sie kaum abgetastet werden konnte, weshalb Verfasser die Knochengerüstveränderungen in Beziehung bringt zu einer mangelhaften Tätigkeit der Schilddrüse.

Dieser Fall scheint mir aber weniger zugunsten der Ritterschen Theorie zu sprechen als vielmehr gegebenenfalls das Bestehen einer schon von mehreren Forschern behaupteten Beziehung zwischen Rhachitis und Knochenauswüchsen darzutun. Das Vorhandensein einer kleinen Schilddrüse soll nicht geleugnet werden, nur hat Verfasser keine klaren Beweise erbracht für ihre ungenügende Tätigkeit.

Dagegen ist die Rhachitis, die sehr oft als Nebenerscheinung der vielfachen Knochenauswüchse festgestellt werden konnte, in enge Beziehung gebracht worden zu sein.

So wäre nach Virchow die Isolierung der Knorpelkeime der Rhachitis zuzuschreiben, die er sehr häufig bei den von Knochenauswüchsen Befallenen angetroffen haben will. Der hartnäckigste Verteidiger aber, der der Theorie erstanden ist, daß die Knochenauswüchse und die Rhachitis zwei untrennbare Krankheiten sind, das ist Volkmann. Nach ihm sind die Knochenauswüchse weiter nichts als eine Abart der Rhachitis; er gibt ihnen deshalb den Namen Knotenrhachitis.

Die Anschauung Volkmanns wurde von vielen Forschern bekämpft, nach denen die beiden Knochenerkrankungen zwei wenn auch nebeneinander hergehende so doch ganz deutlich verschiedene Krankheiten sind. Sonnenschein konnte auf histologische Untersuchungen gestützt nachweisen, daß die Anordnung der Knorpelzellen bei den Wachstumsexostosen eine ganz andere ist als bei der Rhachitis.

Wie wir aus dem Gesagten ersehen haben, verfügen wir also über sechs hauptsächliche Theorien zur Erklärung der Ätiologie der von uns studierten Krankheitsform: d. i. die teratologische Theorie, die Nerventheorie, die Erblichkeitstheorie, die Infektionstheorie, die mit der veränderten Schilddrüsentätigkeit in Verbindung stehende Theorie, und schließlich die auf die Rhachitis gegründete Theorie.

Mit welcher dieser Theorien läßt sich nun bis zu einem gewissen Punkte unser Fall erklären?

Aus dem des besseren Verständnisses halber der Arbeit angefügten Stammbaum und der Vorgeschichte unserer Kranken läßt sich ohne Schwierigkeit erkennen, daß die Rhachitis in der Familie vorherrscht.

Da haben wir eine Tante väterlicherseits, die solche Veränderungen am Knochengerüst

Digitized by Google

aufweist; zwei Kusinen ersten Grades, Töchter einer anderen Tante väterlicherseits, leiden an Rhachitis, der Vater unserer Kranken hat früher daran gelitten, die Anzeichen dieser Krankheit finden wir ebenfalls bei unserer Kranken und bei zwei Schwestern von ihr. Es läßt sich feststellen, daß Knochenauswüchse bei den Kindeskindern des Hauptes dieser Familie vorhanden sind, und daß alle an beiden nebeneinander herlaufenden Veränderungen des Knochengerüstes leiden. Bei der Prozentberechnung entfallen auf die Rhachitis 25% und auf die Knochenauswüchse 20%.

Wir dürfen ferner nicht übersehen, daß die Mutter die Tochter eines Tuberkulösen ist, daß ein Vetter ersten Grades an Skrofulosis und tuberkulöser Entzündung des Hodens und Nebenhodens gelitten hat und ein Bruder der Kranken mit einer Armmißbildung zur Welt gekommen ist.

Aus alledem will ich nun gewiß keine bestimmten Schlüsse ziehen zugunsten einer der genannten Theorien, sondern für unsern Fall nur darauf hinweisen, daß in der Familie Rhachitis- und Tuberkuloseverletzungen gefunden worden sind.

Bei unserer Kranken können nun zwar keine deutlichen tuberkulösen Herde festgestellt werden, wohl aber kleine über gebildete Drüsen am Hals und an der Leistenbeuge, die nach Ansicht vieler Forscher als Ausdruck einer verborgenen Tuberkulose gelten dürfen, sowie eine sehr zarte Körperbeschaffenheit, was uns vermuten läßt, daß der Organismus wohl einer Bazilleninfektion anheimgefallen sein könnte. Wie bekannt, hält Teissier die akuten Krankheiten für Infektionskrankheiten und die chronischen für Intoxikationskrankheiten, wonach von vielen Autoren angenommen wurde, daß die bei den Tuberkulösen nicht spezifisch aussehenden Verletzungen weiter nichts sind, als das Ergebnis einer langsamen Vergiftung, die doch etwas zu sehr abgeschwächt ist, als daß sie noch für eine follikuläre gelten könnte.

Auf diese Weise werden erklärt: die Erkältungspleuritis (Landouzy), die interstitiellen und parenchymatösen Nervenentzündungen (Pitres und Vaillard), sowie die nicht spezifische, von Teissier bei 40% aller Tuberkulösen festgestellte Endocarditis parietalis.

Die Einwirkung des tuberkulösen Giftes löst nach Poncet einen Reiz in den verschiedenen Geweben aus und führt zu einem tuberkulösen Produkt entzündlicher Natur. Nachstehend die entsprechenden Worte des französischen Chirurgen: „Die Entzündungstuberkulose ist eine Form der Tuberkulose, bei der das mehr oder weniger abgeschwächte Bazillengift in den Geweben nur die banalen Reaktionen der Entzündung hervorruft."

Sie ist somit der anatomischen Spezifizität: „Tuberkulöse Follikel, Riesenzellen usw., bar. Sie trifft unter den verschiedensten und am wenigsten erwarteten klinischen Bildern alle Gewebe, alle Apparate und alle Organe."

Daß, abgesehen von der direkten Einwirkung eines in der Nachbarschaft entstandenen tuberkulösen Herdes, ein tuberkulöser Vorgang Knochenauswüchse hervorzurufen vermag, läßt sich verstehen, wenn man die Möglichkeit einer Einwirkung der in den Kreislauf gebrachten Bazillentoxine oder der Mikroorganismen in Betracht zieht.

Diese zuerst durch die klinischen Beobachtungen Poncets bekannt gewordene Tatsache wurde durch die von Canessa auf Anraten des Herrn Professor Bozzi in diesem Institut vorgenommenen Untersuchungen experimentell bestätigt.

Laisnay meint, daß genau ebenso, wie der auf ein zur Verknöcherung neigendes Gewebe ausgeübter Druck diese Verknöcherung lebhaft anregt, auch die unter dem Einfluß pathologischer infektiöser Ursachen gereizte Knochenhaut auf dieselbe Weise reagieren wird, indem sie nämlich an den verschiedensten Stellen des Knochengerüstes Knochenneugebilde schafft, die vielfachen Knochenauswüchse. Diese abnormen durch die Reizung erzeugten Knochenbildungen müssen natürlich an den Stellen stärker sein, an denen die Tätigkeit vermehrt ist, d. h. beim epiphysären Knorpelgewebe in der Entwicklungszeit.

In unserem Falle haben von den sechs die Familie bildenden Gliedern vier von dem

Digitized by Google

rhachitischen Vater eine Knochengerüstveränderung geerbt und weisen deutliche Anzeichen dieser Vererbung auf.

Es ist daher nicht auszuschließen, daß in unserem Fall die zumeist in der Gegend des epiphysären Knorpelgewebes beobachtete Knochenüberbildung auf die Rhachitis und die Tuberkulose zurückzuführen ist.

Es kann sich da natürlich vorerst nur um einfache Vermutung handeln. Aber ebenso, wie wir bei allen noch dunkeln Vorgängen zur Klärung der Krankheitsursache alle Daten im Auge behalten müssen, dürfen wir auch in unserem Falle nicht unterlassen, das Zusammenfallen der beiden Erkrankungen gebührend in Betracht zu ziehen.

Die Symptomatologie bietet bei unserem Falle, wenn wir von der Entwicklung der im Laufe der Jahre aufgetretenen Knochenauswüchsen, den unbestimmten Schmerzen an den Gliedern, dem Sitz der Geschwülste in der Nähe der Epiphysen und ihrer Symmetrie absehen, nichts Außergewöhnliches. Diese Tumoren haben in den sie umgebenden Geweben keine Entzündungsvorgänge hervorgerufen; ihre rasche Entwicklung hat zu keiner Geschwürsbildung geführt; es konnten keine auf Nervenkompression zurückzuführende Erscheinungen wahrgenommen werden, keine Bewegungsstörungen der Glieder infolge ihrer Entwicklung in der Nähe von Gelenken und ebensowenig Verschwärungen der Blutgefäße, alles Erscheinungen, die sich bald bei dem einen bald bei dem anderen der von der Literatur gegebenen Fälle eingestellt haben.

Zur Diagnose hat man ihren fast immer in der Nähe der Epiphysen gewählten Sitz, die ein sehr wichtiges Merkmal darstellende Symmetrie, und ihr in der Entwicklungszeit vor sich gehendes Wachstum in Betracht zu ziehen. Ein ausschlaggebendes diagnostisches Mittel besitzen wir, was leicht verständlich, in der Röntgenphotographie.

Die Behandlungsaussichten können im allgemeinen gute genannt werden, doch kann auch eine bösartige Entartung der Geschwulst zu Chondromsarkom und Osteosarkom eintreten (Lenorment et Lecene). Je nach ihrem Sitz können sie infolge ihrer raschen Entwicklung zu Bewegungsstörungen Veranlassung geben und dann, wenn sie sich am Becken und am kleinen Becken der Frauen entwickeln, bei der Geburt schwere Störungen verursachen.

Führen die Knochenauswüchse zu einigermaßen bedeutenden Störungen, so kann ihre Behandlung nur in einem operativen Eingriff bestehen. In unserem Falle haben wir zu einer allgemeinen Kur geraten die, besonders angesichts der beiden auf unserer Kranken lastenden Erbfehler eine Besserung der Ernährungsbedingungen herbeizuführen imstande war.

Deshalb haben wir ihr Jod- und Eisenpräparate verabreicht und ihr geraten, den größten Teil des Tages am Meeresstrand zu verbringen. Ferner wurden ihr Meerbäder anempfohlen. Nach Aussage der Kranken haben die Schmerzen abgenommen und das Allgemeinbefinden sich gebessert. Das Körpergewicht ist von 35 kg bei der Aufnahme, auf 42 kg vor der Rückkehr in die Heimat angestiegen.

Die mit genannter Kur erreichte Besserung läßt auch den Gedanken nahe treten, daß hier infolge heilsamer Veränderungen im Knochenbau ein Stillstand im Wachstum der Neubildungen eingetreten sein könnte, um so mehr als mit derselben Behandlung sich bei der Rhachitis die Knochengerüstveränderungen zum Stillstand und zum Rückgang bringen lassen.

Die Röntgenographien sind ein Werk des Radiographischen Instituts des Ospedale Pammatone. Seinem Direktor, Herrn Professor Dr. Vittorio Maragliano, an dieser Stelle meinen verbindlichsten Dank für die gütige Ausführung und die freundliche Überlassung der entsprechenden Befunde.

Digitized by Google

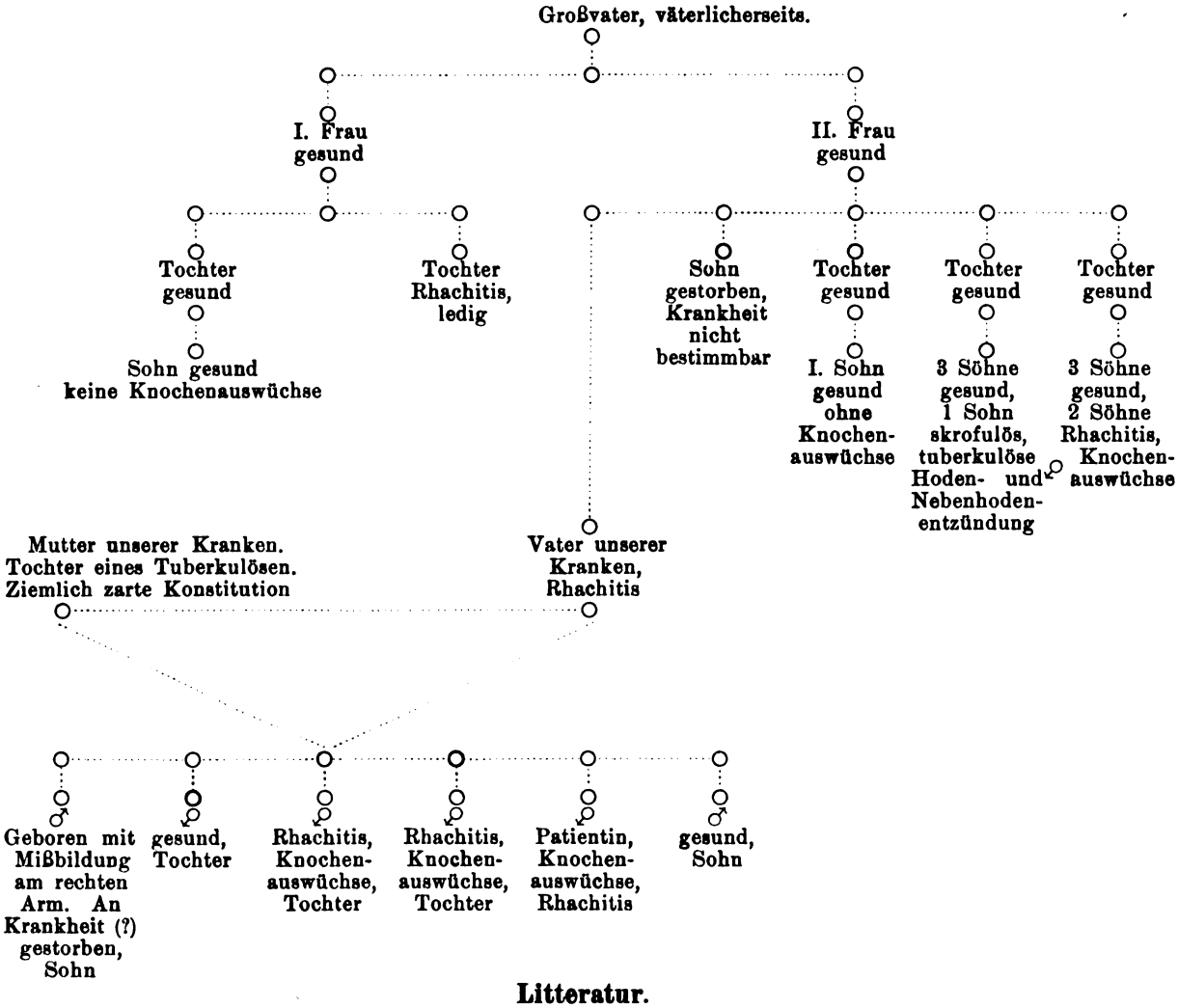

Litteratur.

1. Bessel-Hagen, Über Knochen- und Gelenkdeformitäten bei kongenitaler Muskelatrophie und bei multiplen Exostosen. Wien. med. Wochenschr. 1890.
2. Bergmann, Zwei Exostosen am Femur. St. Petersb. med. Wochenschr. 1876.
3. Brun, Contribution à l'étude des exostoses multiples osteogéniques. Thèse de Paris 1893.
4. Calamida, Tumori delle ossa. Torino 1911.
5. Canessa, Tubercolosi articolare infiammatoria. Clin. chirurgica 1911.
6. Gangolphe, Enorme enchondrome costal chez sujet exostotique. Revue d'Orthop. 1907.
7. Heymann, Ein Beitrag zur Heredität seltener Geschwulstformen in multiplen kartilaginären Exostosen. Virchows Arch. 104.
8. Laisnay, Contribution à l'étude des exostoses multiples. Thèse de Paris 1903.
9. Lenorment et Lecene, Sur l'association des exostoses osteogéniques. Revue d'Ortop. 1906.
10. Mailand, Des exostoses tuberculeuses. Revue de Chirurgie 1902.
11. Poncet et Lericher, La tuberculose inflammatoire. Biblioth. de la Tuberculose. 1912.
12. Poncet, Tuberculose inflammatoire du squelette. Bullet. de l'Accad. de Méd. 1910.
13. Pissavy, Etiologie des exostoses osteogéniques multiples. Soc. med. d. Hôpit. 1910.
14. Pitres et Vaillard, von Poncet zitiert.
15. Rubinstein, Ein Fall von multiplen Exostosen mit Wachstumsstörung des Knochens. Berl. klin. Wochenschr. 1891.
16. Ritter, Über die Beziehung zwischen multiplen Exostosen und Schilddrüse. Med. Klin. 1908.
17. Teissier et Berard, Exostose ostéogénique unique familiale. Gaz. d. Hôpit. 1909.
18. Tordeux, Clinique Bruxelles 1893.
19. Virchow, Über multiple Exostosen. Verh. d. Naturf. in Halle 1891.
20. Volkmann, Beiträge zur Chirurgie. Leipzig 1875.

Digitized by Google

Versuche über die harten Röntgenstrahlen.

Von

Ingenieur **Friedrich Dessauer,** Frankfurt a. M. (früher Aschaffenburg).

Gegen meine Versuche über die Entstehung der harten X-Strahlen macht Franz M. Groedel in Heft 4 der Fortschritte Einwendungen geltend und meint, die von mir aufgeworfene Frage: ob die verschiedenen Härtegrade der Röntgenstrahlen beim Aufleuchten der Röhre der Hauptsache nach gleichzeitig oder nacheinander entstehen, ließe sich mit meiner Methode überhaupt nicht beantworten. Das von ihm (Groedel) angewendete Verfahren scheine eher dafür zu sprechen, daß jeder Teilstoß im Prinzip das gleiche Strahlengemisch enthalte. In jedem Fall sei meine Behauptung, daß der harte Strahlenanteil der Emission einer Röntgenröhre der Hauptsache nach im Anfange der einzelnen Strahlungsgebiete entstehe, durchaus unbewiesen. Ganz besonders unwahrscheinlich sei es, daß dieser Satz für Wechselstromgleichrichtapparate Gültigkeit habe, und es erscheine danach sehr zweifelhaft, ob es für die Praxis ratsam sei, nur den „allerersten Teil" der einzelnen Entladungsstöße eines Wechselstromgleichrichtapparates in die Röhre zu senden.

Dies sind die Einwendungen Groedels. Soweit Groedel recht hat, hat er meinen Ausführungen einen falschen Sinn unterschoben. Ich habe nämlich in meiner Arbeit nie behauptet, daß man die allerersten Teile der einzelnen Entladungsstöße eines Wechselstromgleichrichtapparates in die Röhre senden soll. Gerade im Gegenteil: In der von Herrn Groedel angegriffenen Arbeit in der Münchener mediz. Wochenschrift Nr. 13 steht ausdrücklich bei der Versuchsanordnung, daß beim Durchsenden des Blitzes oder Einzelschlags (wörtlich: „wurde dann ein einziger Induktionsstoß [Einzelschlag oder ‚Blitz'] durch die Röhre hindurchgesandt, so daß sie einmal aufleuchtete usw.") im Anfang härtere Strahlung entsteht wie später. Es wird sodann in dieser Arbeit als Grund angegeben, daß die Spannung im Beginn des Durchganges der Entladung die höchste ist und deswegen die härteste Strahlung entsteht. Bei der praktischen Anwendung durch den Reformtherapieapparat steht dann ausdrücklich, daß die Bügel, welche den Strom zu den Röhren führen, so verstellt werden, „daß nur noch der Teil der Welle des hochgespannten Stromes durch die Röntgenröhre geht, der die höchste Spannung hat". Das ist die Mitte der Welle.

In diesem Teile seiner Ausführungen bekämpft Herr Groedel also ungefähr das Gegenteil von dem, was ich publiziert habe.

Im anderen Teile seiner Ausführungen wendet er sich gegen die Versuchsanordnung, welche ich, soweit sich der Angriff des Herrn Dr. Groedel auf sie bezieht, in der Münchener medizinischen Wochenschrift in 8 Zeilen und in 2 Figuren angedeutet habe. Meine Arbeit in der Münchener medizinischen Wochenschrift versucht eine Vorstellung der Strahlungsbildung nach meiner Theorie dem ärztlichen Leser zu vermitteln und gibt über meine Versuchsmethode nur schematische Andeutungen, einfach deshalb, weil ausführliche Darlegungen über umfangreiche Versuchsreihen nicht in so große Zeitschriften gehören, deren weiteren Leserkreis sie gar nicht interessieren. Die Münchener medizinische Wochenschrift nimmt solche umfangreiche Versuchsdarlegungen nicht an, sondern verweist in dieser Beziehung mit Recht auf die Spezialzeitschriften.

Es ist selbstverständlich, daß auch mir bekannt ist, daß bei der Photographie eines Aluminiumkeiles beim einmaligen Aufleuchten der Röhre auf der rotierenden Platte ein Bild entsteht, das von zwei Faktoren abhängt, erstens von der Strahlenquantität, zweitens von der Strahlenqualität oder Härte, wobei nur der zweite Punkt für meinen Nachweis, daß die ver-

Digitized by Google

schiedenen Härtegrade der Strahlung beim Aufleuchten einer Röhre zum großen Teil nacheinander entstehen, Verwertung finden kann. Es ist selbstverständlich, daß meine Versuche so stattfanden, daß der quantitative und qualitative Einfluß voneinander getrennt werden konnten. Zu diesem Zwecke wurden drei Methoden verwendet.

1. wurden die Schläge mit und ohne Abstufungstreppe aufgenommen und miteinander verglichen. Da wo die Abstufungstreppe fehlt, kommt nur die quantitative Abnahme in Frage, und beim Vergleich der Bilder kann man aus dem Unterschiede auf die qualitative Änderung schließen.

2. Es wurde auch nicht eine einzige Aufnahme ohne den Benoistschen Silberstreifen gemacht, und zwar waren stets an beiden Enden der Aluminiumtreppe Silberstreifen angebracht, um die Ausmessung zu erleichtern.

3. wurde speziell beim Therapiereformapparat der Einfluß der Abkürzung des Stromschlages durch direkte Härtemessung bestimmt.

Ich glaube, man hätte schon annehmen können, daß derartige Versuche von mir nicht mit so groben Fehlern gemacht werden, wie Groedel vermutet, und es wäre besser gewesen, vor dem Angriff meine ausführliche Publikation im Archiv für physikalische Medizin abzuwarten.

Es ist tatsächlich so: ein und dieselbe Röhre sendet je nach ihrer Betriebsweise ganz verschiedene Strahlenhärten aus. Auch ist richtig, daß die verschiedenen Härtegrade, insbesondere beim Durchgang einer kräftigen Entladung durch eine vorher nicht ionisierte Röhre, der Hauptsache nach nacheinander entstehen, und es ist ferner richtig, daß bei solchen Einzelschlägen die härteste Strahlung im Anfang des Aufblitzens der Röhre (also, wenn das Aufblitzen zum Beispiel aus 40 Schichten besteht, etwa in der ersten bis vierten Schicht) gebildet wird. Endlich ist richtig, daß man von dieser Methode bei richtiger Konstruktion bei Wechselstrommaschinen geeigneter Bauart Gebrauch machen kann, wie ich es getan habe, indem man die höchste Spannung herausschneidet oder, wie ich dies früher dargelegt habe, sogar die Spannung überhöht und die absinkende Spannung wegschneidet.

Damit verlasse ich den abwehrenden Teil meiner Arbeit und gehe zu etwas Wichtigerem über, nämlich dem vorläufigen Abschluß meiner Versuche „über die Erzeugung harter Röntgenstrahlen".

Meine Untersuchungen ergeben:

1. Eine Röntgenröhre gibt im allgemeinen für die hineingeleitete elektrische Energie einen größeren Anteil an harter Strahlung, wenn die Frequenz der Schläge herabgesetzt wird. Den Grund dafür habe ich früher bereits publiziert, und er ist auch von Schwenter in einer größeren Arbeit in der Münchner mediz. Wochenschrift Nr. 50, 1910 ausführlich dargelegt worden.

2. Eine Röntgenröhre gibt unter sonst gleichen Verhältnissen einen größeren Anteil an harter X-Strahlung, wenn die Stromdichte gesteigert wird, die während des Stromdurchgangs in ihr herrscht.

3. Die Röntgenröhre gibt einen größeren Anteil an harter Strahlung, wenn nach meinen in Nr. 13 publizierten Versuchen der Induktionsstoß abgekürzt wird, wenn also von einem Induktionsstoß nicht das Ganze, sondern nur ein Teil durch die Röhre hindurchgeleitet wird. Selbstverständlich bezieht sich meine Beobachtung auf den Stromstoß, soweit es durch die Röhre hindurchgeht, nicht wie Herr Groedel mißverständlich auffaßt, auf den Anfang eines Impulses überhaupt. Meine Angaben in Nr. 13 der Münch. med. Wochenschrift in dieser Beziehung sind vollkommen eindeutig.

Daß diese Untersuchungen von sehr großer Bedeutung sind, geht ohne weiteres aus folgender Überlegung hervor. Von dem hineingeleiteten Strom wird in der Röntgenröhre nur ein sehr kleiner Teil in X-Strahlung und ein noch kleinerer in harte X-Strahlung verwandelt. Dagegen ist die Abnutzung der Röhre proportional der Zeit und dem hineingeleiteten Strom.

Digitized by Google

Es ist deswegen falsch, wenn man, wie das mancherseits geschieht, in erster Linie danach strebt, immer größere Stromstärken in die Röhre hineinzujagen. Es ist vielmehr wichtig, in erster Linie danach zu streben, daß von dem hineingeleiteten Strom ein möglichst großer Anteil in X-Strahlung und bei der Tiefentherapie in harte X-Strahlung verwandelt wird. Gelingt es, den Anteil der Verwandlung in harte X-Strahlung zu verdoppeln, dann können wir mit dem halben Strome, das heißt mit der halben Röhrenabnutzung dasselbe leisten oder mit gleicher Abnutzung die doppelte Tiefenwirkung entfalten. Aufgabe meiner Untersuchungen war es nun, die Bedingungen festzustellen, unter denen der Anteil an harter Strahlung bei gleichem Stromaufwand am größten ist.

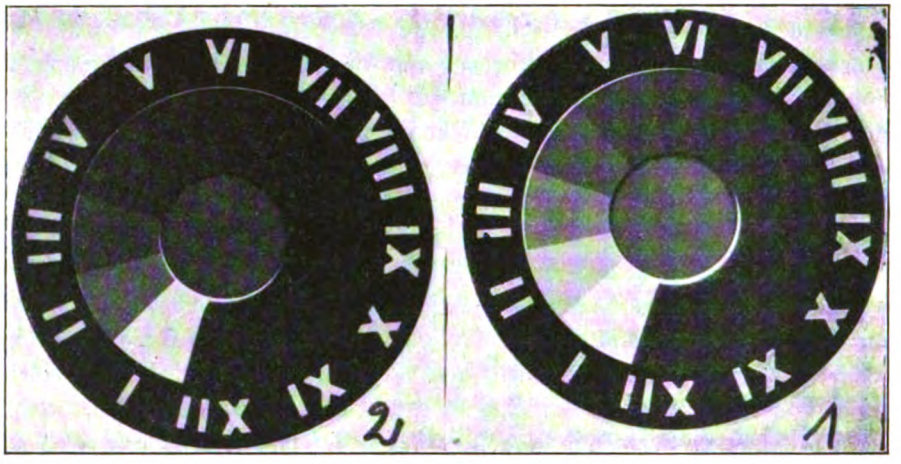

Fig. 1.



Fig. 2.

Ich brauche nicht zu erwähnen, daß selbstverständlich der Anteil an harter Strahlung bei harten Röhren besonders groß ist. Die Untersuchung bezieht sich vielmehr darauf, unter welchen Bedingungen ein und dieselbe Röhre den größten Anteil an harter Strahlung für dieselbe hineingeleitete Energie herausgibt, oder mit anderen Worten, wie man seinen Apparat handhaben oder konstruieren muß, damit mit seiner Hilfe in der Röntgenröhre möglichst viel harte Strahlung erzeugt wird. Die Arbeit hatte die Ergebnisse, welche ich in obigen drei Punkten zusammenfasste und welche ich aus den zahlreich gewonnenen Untersuchungsbildern im Nachfolgenden durch einige wenige illustriere.

Bei der Betrachtung der Benoistbilder ist zu beachten, daß die Reproduktion nach Kopien erfolgt, daß also die Felder um so heller sind, je mehr sie von X-Strahlen getroffen wurden.

Digitized by Google

Fig. I zeigt zwei mit derselben Röntgenröhre hintereinander gemachte Bilder. Ich brauche nicht zu erwähnen, daß der Sicherheit halber die Reihenfolge der Bilder mehrfach vertauscht



Fig. 3.



Fig. 4A.



Fig. 4B.

wurde. Die mit 1 bezeichnete Figur und die mit 2 bezeichnete Figur unterscheiden sich nun dadurch, daß unter sonst gleichen Verhältnissen die Frequenz der Schläge bei I 25 in der

Digitized by Google

Sekunde und bei II 50 in der Sekunde waren. Das heißt also mit anderen Worten: in beiden Fällen wurde durch dieselbe Röntgenröhre von derselben Maschine aus der Strom geleitet, dieselbe sekundäre Milliampèrezahl festgehalten, nur die Anzahl der Schläge verändert. Es ergibt sich, daß die Reduzierung der Frequenz auf die Hälfte bewirkt, daß dieselbe Röhre nunmehr eine wesentlich härtere Strahlung aussendet.

Die nächste Fig. II zeigt die Abkürzung der Schlagdauer, gemäß Fig. 5 meines Artikels in Nr. 13 der M. M. W. Bei einer Wechselstrommaschine wurde einmal fast die ganze Induktionswelle in die Röntgenröhre geleitet und einmal nur ein kurzer Teil dieser Induktionswelle, mit anderen Worten, die Bügelbreite wurde von 20 auf 8 cm reduziert. Dabei ging bei dem kürzeren Bügel etwas weniger Strom durch die Röntgenröhre, trotzdem aber erhöhte sich durch die Maßnahme, wie die Figur ohne weiteres zeigt, die Härte der Strahlung erheblich. Hat man nun, wie es in der nächsten

Fig. III dargestellt ist, außerdem die Stromstärke gleich gelassen, so daß also bei den kurzdauernden Schlägen ebensoviel Strom durch die Röhre gefördert wurde wie beim langdauernden, so erhöht sich die Härte um einen noch erheblich größeren Betrag. Endlich zeigen die letzten Bilder,

Figur IV, wiederum den Betrieb derselben Röhre einmal in der zweiten Figur mit 50 Schlägen, langer Kontaktdauer und einer bestimmten Milliampèrezahl und bei der ersten dieselbe Röhre mit nur 25 Schlägen und kurzer Kontaktdauer, gleicher Milliampèrezahl und zwar IVa bei einer härteren, IVb bei einer weicheren Röhre. Mit anderen Worten, wir betreiben jetzt die Röhre so, daß sie einmal in der üblichen Weise, dann aber mit geringer Frequenz und mit kurzer Schlagdauer dieselbe sekundäre Stromintensität erhält. Dabei ergibt sich eine gewaltige Härtung der Röntgenstrahlung, die sich aus der Photographie ohne weiteres ablesen läßt.

Alle Bilder sind mit den üblichen Härteskalen von Benoist gemacht, aus denen man die Härte der verwendeten Röhren ohne weiteres ablesen kann. Den so gewonnenen Bildern brauche ich nichts weiteres hinzuzufügen, sie sprechen für sich selbst. Erwähnen möchte ich nur, daß diese Untersuchung nicht nur denen zugute kommt, die sich eines Reformapparates bedienen, sondern daß man auch mit gewöhnlichen guten Röntgenapparaten seinen Tiefentherapiebetrieb im allgemeinen ökonomischer gestalten kann, wenn man mit geringerer Schlagzahl arbeitet, also entweder die Unterbrecher langsamer laufen läßt oder bei Wechselstrommaschinen statt 100 nur 50 Schläge oder wenn es möglich ist, nur 25 Schläge in die Röhre hineingeleitet und daß man weiter die Resultate verbessert, wenn man die bei dieser Maßnahme reduzierte Stromstärke wieder erhöht. Dabei wächst nämlich die Stromdichte in der Röntgenröhre und bei erhöhter Stromdichte ist der Anteil an harter Strahlung gleichfalls erheblich größer.

Kasuistische Mitteilungen.

1. Zur Diagnostik der Miliartuberkulose. 2. Zur Diagnostik von Uretersteinen.

Von

Prof. Dr. **Carl Klieneberger** (Zittau).

Hierzu Tafel XXVI, Fig. 1—4.

1. Auf dem Röntgenkongreß 1910 wurde die Bedeutung des Lungenröntgenogrammes für die Diagnose der akuten Miliartuberkulose allseitig bestätigt. In der Diskussion wurde hervorgehoben, daß die einzelnen Tuberkel abgebildet würden. Daran dürfte kaum zu zweifeln sein. Ich bin indessen ebenso, wie bei meiner ersten Mitteilung, auch noch heute geneigt, wie ich das auch in der Dissertation von Viktor Müller, der 1910 mein Material von neun Fällen benutzte, betonen ließ, das Bild der feinen Marmorierung, bzw. der netzartigen Zeichnung (Aus-

Digitized by Google

druck von Matthes) als charakteristisch anzusehen. Diese Marmorierung oder Netzzeichnung bei allgemeiner gleicher Verschattung ist durch die Flächenprojektion infiltrierter und nicht-infiltrierter Lungenpartien bedingt. Neben den Tuberkeln dürfte das Ödem, bzw. die Verminderung des Luftgehaltes um die Knötchen, bedeutungsvoll sein. Bei meiner ersten Mitteilung handelt es sich übrigens um die Demonstration einer Aufnahme post mortem für die eine Marmorierung infolge Verzeichnung durch Bewegung (Assmann) nicht in Frage kam. In der bereits zitierten Doktorarbeit ist hervorgehoben, daß bei zu geringer Größe der Tuberkel, trotz Schnellaufnahme ($^1/_{20}$ Sekunde), die Darstellung der Tuberkel sich dem röntgenographischen Nachweis entziehen kann. Daß andererseits bei länger bestehender Krankheit (bei entsprechendem Größenwachstum der Tuberkel) die Marmorierung mehr das Bild der Tüpfelung annimmt, und daß bei Etappenaufnahmen der Nachweis der Tüpfelvergrößerung erbracht werden kann, ist ebenso in der Arbeit Viktor Müllers (Beobachtung 6) betont. Es ist in dieser Arbeit ebenso wie in der Diskussion des 7. Röntgenkongresses 1911 darauf hingewiesen, daß die Röntgenuntersuchung allein die sichere Diagnose der Miliartuberkulose nicht präzisieren darf, da gelegentlich andere Krankheitsbilder ähnliche Radiogramme abgeben. Ich möchte hier noch darauf aufmerksam machen, daß man bei einer disseminierten Tuberkulose besonders dann ähnliche Bilder enthalten kann, wenn gleichzeitig Hautemphysem besteht. Die nachstehend reproduzierten Abbildungen (Tafel XXVI, Fig. 1 und 2) stammen von einem 2jährigen Kinde mit gewöhnlicher disseminierter Lungentuberkulose, bei dem von einer geplatzten kleinen Kaverne aus diffuses Hautemphysem entstanden war.

Carl Klieneberger: Über Miliartuberkulose im Röntgenbild. Verhandl. d. Deut. Röntgengesellschaft 1908.

Viktor Müller: Diagnose der akuten allgemeinen Miliartuberkulose. I. D. Königsberg 1911.

Verhandlungen der deutschen Röntgengesellschaft 1911.

Herbert Assmann: Röntgendiagnostik der latenten, bzw. inzipienten Lungentuberkulose. Fortschritte auf dem Gebiete der Röntgenstrahlen, Bd. 18.

M. Matthes: Die Diagnose der Miliartuberkulose, Med. Klinik 1912/44.

2. Bekanntlich kann die Röntgendiagnostik abbildbarer Nieren- bzw. Uretersteine schwierig sein. Über die Täuschungen, die durch Verkalkungen (Beckenflecke, Phlebolithen, Konkremente, z. B. in der Appendix usw.) bedingt sind, existiert eine kleine Literatur. Die Pyelographie, die Verschieblichkeit durch Ureterensondierung usw. soll differential-diagnostisch herangezogen werden usw. Ich habe in der Literatur nirgends den nachdrücklichen Vermerk gefunden, daß mitunter bei Aufnahmen in Intervallen die Verschieblichkeit nicht eingekeilter Steine sich radiographisch nachweisen läßt. Bei einer Beobachtung eines linksseitigen Uretersteines (chirurgische Entfernung) ergab der Vergleich der Radiogramme nach zwei Koliken, die zeitlich fünf Wochen auseinander lagen, daß der Stein in diesem Zeitraum um die Breite eines Lendenwirbels vorgerückt war. In den Fällen also, in denen die Frage der Operation nicht akut ist, wird man gelegentlich für die sichere differentielle Diagnose Intervallaufnahmen heranziehen dürfen (Tafel XXV, Fig. 3 u. 4).

Durchleuchtung und Photographie[1]).

Von

Professor Dr. **Carl Klieneberger,**

dirigierendem Arzt des Stadtkrankenhauses Zittau.

(Hierzu Tafel XXVII, Fig. 1—3.)

Der radiographischen Reproduktion geht in der inneren Medizin in der Regel die Radioskopie voraus. Ist es doch sehr häufig nicht nur wünschenswert, sondern sogar notwendig

[1]) Die Anwendung der Photographie-Durchleuchtungs-Kassette (System Mylius) von Reiniger, Gebbert & Schall.

Digitized by Google

radioskopisch die Richtlinien für die Photographie zu fixieren. Die für genaue Einstellung des Gesehenen angegebene Apparatur ist recht mannigfaltig, leider aber auch meist recht umständlich und teuer. Exakte Einstellung und Fixierung kann man am sichersten vielleicht bei Anwendung des Trochoskops erzielen. Die Trochoskopanwendung aber setzt Aufnahme im Liegen voraus und gestattet nicht recht die einfache und leichte Beweglichkeit in den verschiedenen Ebenen. Ich habe für Röntgenaufnahmen im Sitzen und Stehen ein einfaches schweres Stativ im Band 19 der Fortschr. auf dem Geb. der Röntgenstr. angegeben, das nach vorhergehender Durchleuchtung und exakter Einstellung in einfachster Weise die Fixierung des Gesehenen durch das Aufnahmeverfahren gestattet. Die aufzunehmende Person steht oder sitzt (Drehstuhl) vor dem modifizierten Béclèrestativ, umfaßt die (nach vorausgehender Radioskopie) im Stativ festgestellte, geladene Kassette (Aufnahme im Sitzen) oder lehnt sich gegen die selbe (Aufnahme im Stehen). Mittels dieses Stativs war man bereits in der Lage, Aufnahmen von 18 × 24, nach vorausgehender Schirmeinstellung, zu machen. Es war dabei aber notwendig, manuell Leuchtschirm gegen Platte auszuwechseln, so daß kleine fehlerhafte Verschiebungen vorkamen.

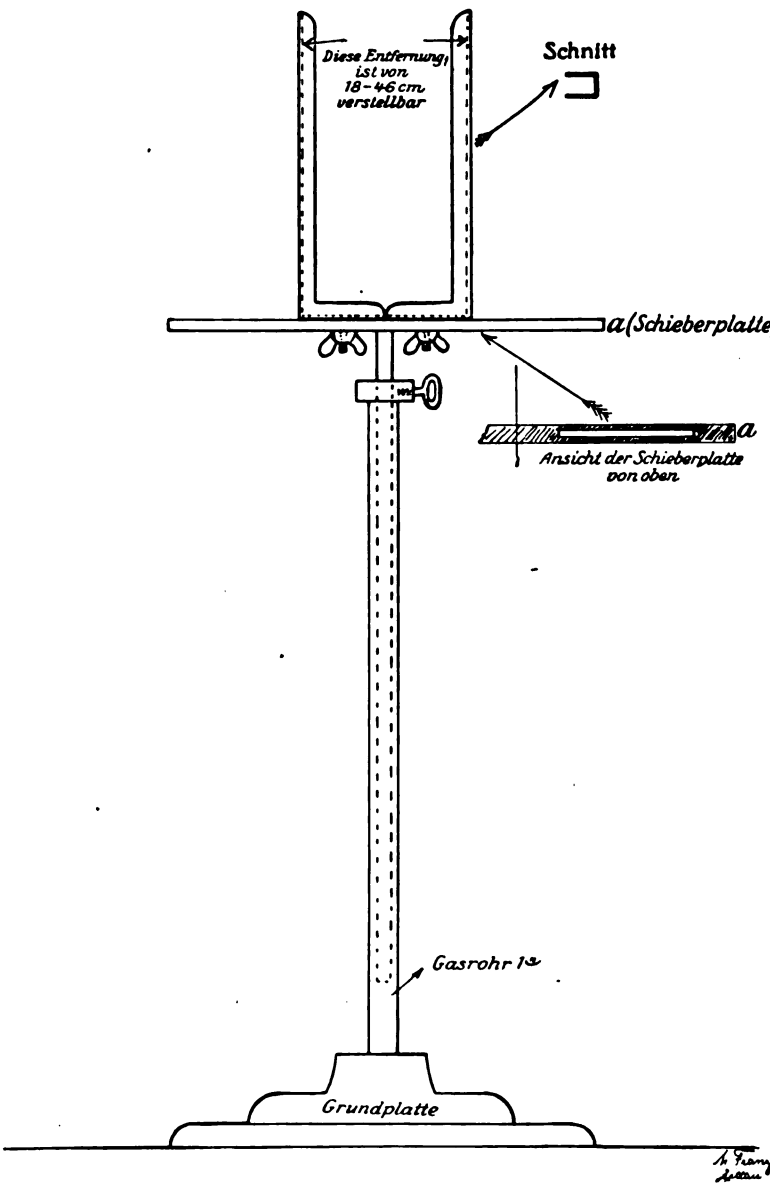

Reiniger, Gebbert & Schall haben nach Mylius einen einfachen Apparat konstruiert, der in meinen Aufnahmeapparat ausgezeichnet hineinpaßt, dadurch selbst kleine Verschiebungen unmöglich macht, und es gestattet, eine Kassette 13 × 18 automatisch gegen einen Durchleuchtungsschirm 13 × 18 auszuwechseln. Diese sogenannte Photographie-Durchleuchtungs-Kassette ermöglicht je nach der Einstellung, Photogramme von der Breite 13 bzw. 18 cm aufzunehmen. Die Apparatur ist ursprünglich so gedacht, daß sie von dem Untersuchten gehalten werden soll, dürfte aber zweckmäßiger nach Einschieben in eine Stützapparatur verwandt werden. Das Kassettengehäuse (vgl. Abb.) trägt hinter einer Bleiwand eine geladene Kassette, mit dieser in Verbindung einen Leuchtschirm. Sobald die aufzunehmende Partie exakt eingestellt, das Béclèrestativ entsprechend fixiert ist, schnellt durch einen einzigen Fingerdruck der Leuchtschirm zurück, und die geladene Kassette rückt an die Stelle des Leuchtschirms. Bei Einspannung der Photographie-Durchleuchtungs-Kassette in mein Aufnahmestativ (Hoch-, Queraufnahme) und bei sitzender, bzw. stehend-lehnender Stellung des Untersuchten ist, selbst bei Zeitaufnahmen, eine Verschiebung des aufzunehmenden Objekts unmöglich. Will man die Stellung der im Sitzen aufzunehmenden Person noch mehr fixieren, als es der einfache Dreh-

Digitized by Google

stuhl gestattet, so empfiehlt es sich, einen Drehstuhl mit Aretierung und Armstütze zu verwenden (wie er z. B. von R. Seifert & Co. in Hamburg geliefert wird). Bei Aufnahmen im Stehen, sobald man nicht Schnellaufnahmen macht, müssen nur ausnahmsweise (Gelenk- und Extremitätenaufnahmen) besondere Aufnahmemöglichkeiten (Auflage) geschaffen werden. Für diese Zwecke ließe sich an der Schieberplatte des von mir angegebenen Apparates durch horizontale Verlängerung und Ausgestaltung die notwendige Auflagemöglichkeit herstellen, da ja,

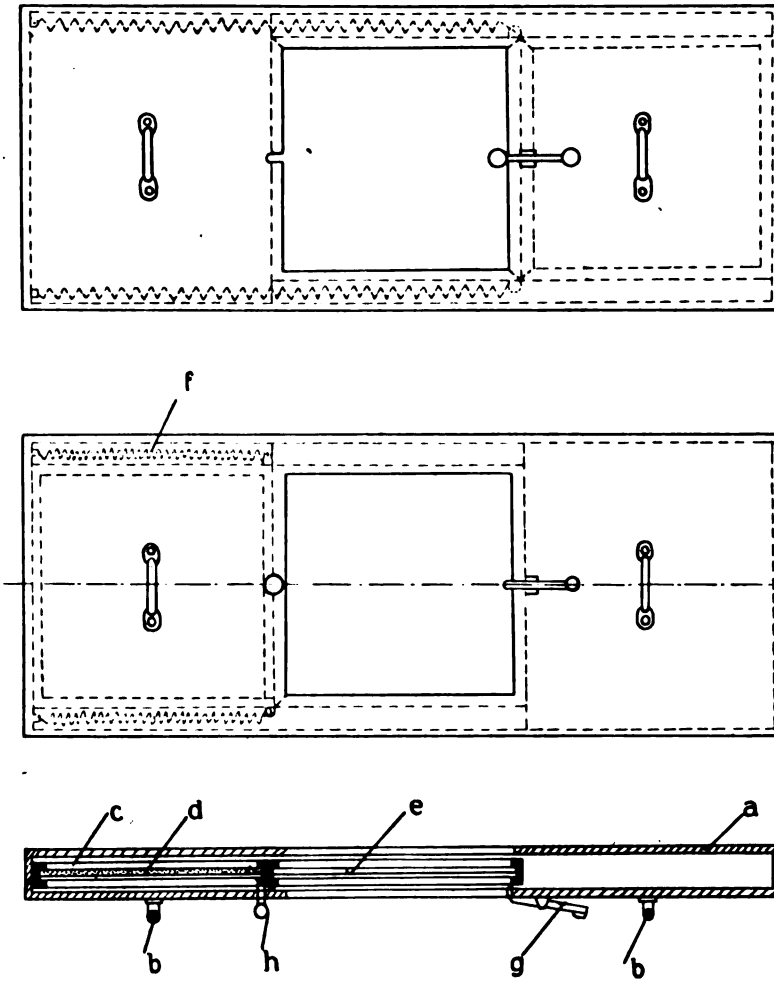

a = Kassettengehäuse. *b* = Handgriffe. *c* = Leuchtschirm. *d* = Bleiglastafel. *e* = Kassette 13×18. *f* = Feder für automatische Vorwärtsbewegung des bew. Systems. *g* = Arretiervorrichtung. *h* = Knopf zum Spannen der Feder.

vermöge der Schwere meines Kassettenstativs, festes Anlehnen an sich möglich ist. Es könnte übrigens, um die Photographie-Durchleuchtungs-Kassette fester einzuspannen, an den Kassettenrahmen meines Aufnahmeapparates eine verstellbar-fixierbare Querstange angebrachtwerden.

Ich habe die Photographie-Durchleuchtungs-Kassette von Reiniger, Gebbert & Schall für Lungenspitzenaufnahmen (Vergleich beider Seiten bei Einzelaufnahmen, bzw. Darstellung der inneren Teile auf einer Platte), für Hilusaufnahmen, für Aufnahmen des Magenausgangs mit Vorteil angewandt. Ich halte die Apparatur auch für recht geeignet, Zwerchfell- und Herzkonturen darzustellen und sie für Ösophagusradiographie usw. zu verwenden. Der Vorteil bestimmt fixierte Objektausschnitte unmittelbar auf einer Platte 13×18 zur Darstellung zu bringen, ist (von der Kostenersparnis ganz abgesehen) recht sinnfällig.

Die von mir reproduzierten Aufnahmen sind Zeitaufnahmen (bis 20 Sekunden), die Verwendung der Apparatur für Schnellaufnahmen ist noch empfehlenswerter.

Digitized by Google

(Aus der Anatomie des Carolahauses zu Dresden.)

Cysticercus cellulosae in der Körpermuskulatur.

Von

Dr. Geipel.

Hierzu Tafel XXVII, Fig. a und b.

Richard M., Monteur, 42 Jahre, wurde am 9. Juni 1913 im Carolahaus aufgenommen mit meningitischen Symptomen (Hofrat Dr. Schubert). In der Krankengeschichte ist bemerkt, daß vor ca. 13 Jahren am ganzen Körper kleine Knötchen auftraten, insbesondere auf der Brust. Dieselben seien im Laufe der Jahre zum Teil wieder geschwunden. Bei der Aufnahme wurden über die vordere Thoraxfläche verstreut mehrere bis gerstenkorngroße, unempfindliche Knötchen festgestellt, über welchen die Haut verschieblich war und welche allem Anschein nach im Unterhautzellgewebe, bezüglich in der Muskulatur lagen. In den nächsten Tagen Zunahme der meningitischen Symptome, exitus letalis am 14 Juni.

Die Sektion ergibt als Todesursache eine tuberkulöse basale Meningitis, Solitärtuberkel im linken Kleinhirn, ausgedehnte Lymphdrüsentuberkulose im Mediastinum, sowie eine chronische Miliartuberkulose.

Bei der äußeren Besichtigung fielen auf der Brustwand flache Knötchen auf, ca. 12 Stück bis zu Linsengröße, von derber Konsistenz, über welchen die Haut verschieblich war. Beim Einschneiden zeigte sich, daß diese Knötchen in die unterliegende Muskulatur eingelagert waren, eine spindelförmige Beschaffenheit aufwiesen, entlang der Faserung des Muskels angeordnet und völlig verkalkt waren. Es handelt sich um verkalkte Zystizerken, und zwar um cysticercus cellulosae, die Finne der Taenia solium. Dieselben saßen nicht allein in der Fascie, sondern allenthalben in der Muskulatur verstreut.

Hervorzuheben ist, daß die inneren Organe völlig frei von Zystizerken waren mit Ausnahme des Herzmuskels, welcher in der Hinterwand des linken Ventrikels eine isolierte verkalkte Finne besaß. Naturgemäß wurde Gehirn und Rückenmark besonders genau nachgesehen. Von der quergestreiften Muskulatur waren nicht betroffen die Augenmuskeln, die Interkostalmuskeln und das Zwerchfell.

Was die Menge der Zystizerken betrifft, so füge ich einige Zahlen bei.

Pectoralis major enthält 12 Stück, linker Biceps 24, rechter Musculus quadratus femoris 152, darunter 12 große, linker Triceps 57, darunter 7 große, Musculus biceps des rechten Oberschenkels 74.

Im linken Oberschenkel fanden sich 198 Stück, darunter ca. 37 große, im rechten Oberarm 48 mit 4 großen, im rechten Schultergürtel 22, darunter 5 große, besonders im teres maior.

Die Gestalt der Zystizerken ist zumeist oval oder spindelförmig und fällt die Längsachse mit dem Verlauf der Muskelfasern zusammen. Die Größe und Dicke variiert außerordentlich, einzelne sind nicht größer wie der Kopf einer Stecknadel, andere erreichen eine Länge von 2 cm und einen Dickendurchmesser von 5—6 mm. Die Verkalkung ist keine gleichmäßige, neben scharf konturierten finden sich solche, deren Konturen wellig und zum Teil zackig sind.

Ich füge einige Größenmaße bei nach vergleichender Prüfung der anatomischen Präparate und der Röntgenaufnahmen. Die Aufnahmen sind in natürlicher Größe hergestellt (Herr Kaiser).

1.	Aus dem	Biceps brachii	Länge	12 mm,	Breite	3 mm,	Dicke	3 mm.
2.	„	„ Biceps femoris	„	12 mm,	„	5 mm,	„	3 mm.
3.	„	„ linken Deltoideus	„	14 mm,	„	4 mm,	„	3 mm.
4.	„	„ Quadriceps	„	20 mm,	„	5 mm,	„	4 mm.
5.	„	„ Quadriceps	„	18 mm,	„	6 mm,	„	4 mm.

Erklärung der Abbildungen.

Fig. a: Rechter Oberarm.
Linker Oberschenkel.

Digitized by Google

Fig. b: Abgelöste einzelne Muskeln.
Links oben: Linker Pectoralis major.
Links unten: Linker Musculus deltoideus, Biceps, Stücke vom lateralen Triceps.
Mitte: Rechter Quadratus femoris.
Rechts oben: Linker Triceps.
Rechts unten: Rechter Biceps vom rechten Oberschenkel semimembranosus und semitendinosus.

Über die Lebensdauer von Verstärkungsfolien.

Von

Dr. **G. Hartung** in Dresden.

(Hierzu Tafel XXVI, Fig. a.)

Verstärkungsfolien sind uns heute bei dem Bestreben, immer kürzere Belichtungszeiten bei Röntgenaufnahmen, auch mit kleineren Instrumenten zu erzielen, ein ganz unentbehrliches Hilfsmittel geworden, besonders, da sie jetzt in vorzüglicher Qualität hergestellt werden. Es war nun interessant, Untersuchungen über ihre Lebensdauer anzustellen, d. h. experimentell nachzuweisen, nach welcher Bestrahlungszeit mit Röntgenlicht die Folien ein Nachlassen ihrer Leuchtkraft zeigen.

Ich habe daher außer der von mir benutzten Heydenfolie noch 5 andere der gebräuchlichsten Verstärkungsfolien, die aus dem Handel erworben wurden, in kleinen Stücken symmetrisch innerhalb eines Blendenkastens angebracht, so daß sie in einer Entfernung von 17 cm vom Antikathodenspiegel der in der Blende eingespannten Röhre möglichst gleichmäßig bei jeder Aufnahme, Durchleuchtung oder Bestrahlung belichtet wurden.

Nach einer Gesamtbestrahlungszeit von 15 Std. 33 Min. 4,5 Sek. = 55984,5 oder rund 56000 Sek. habe ich die einzelnen Folienstücke mit gleichartigen verglichen, welche aus denselben Folien herausgeschnitten, aber nicht belichtet worden waren. Die bestrahlten Folien hatten aber bei nur 17 cm Abstand wesentlich mehr Licht erhalten, als dies in der Praxis erfolgt wäre, da Röntgenaufnahmen ja in einer durchschnittlichen Entfernung von 50 cm (Antikathode — Platte) gemacht werden. Die Bestrahlungszeit von 56000 Sek. war daher auf die erweiterte Entfernung umzurechnen, unter der Berücksichtigung, daß das Röntgenlicht im Quadrat der Entfernung abnimmt. Es ergab sich nun für eine Entfernung von 50 cm eine Bestrahlungszeit von $17^2 : 50^2 = 56000 : x$ und $x = 484429$ Sek.

Nimmt man ferner an, daß täglich 5 Folienröntgenaufnahmen à 2 Sek. gemacht werden, so ergibt sich für den vorliegenden Fall eine Gesamtdauer von 48442 Tagen oder 134 Jahren. Dieser Zeit hätte es bedurft, um die bei meinem Versuch konstatierten Veränderungen der Leuchtkraft der einzelnen Folien hervorzubringen.

Aus dem Versuche ging als Siegerin die Heydenfolie hervor, sie zeigte auch nach der Bestrahlung noch eine bedeutend größere Verstärkungswirkung, als die anderen Folien vor der Bestrahlung besessen hatten. Auch war der Rückgang der Einwirkung auf die photographische Platte bei Verwendung bestrahlter und nicht bestrahlter Folienstücke bei der Heydenfolie am geringsten.

Am deutlichsten ergibt dies alles die beigegebene Abbildung, welche die Schwärzung der photographischen Platte durch die Folienstücke wiedergibt. Die nichtbestrahlten und bestrahlten Folienstücke — die derselben Folie angehörenden Stücke sich gegenüberliegend, erstere oben, letztere unten — waren auf eine Trockenplatte aufgelegt, ganz kurz mit Röntgenlicht bestrahlt und dann entwickelt worden. Es ist natürlich wichtig, bei einem Vergleich von Verstärkungsfolien untereinander so kurz als möglich zu belichten, denn in der Abkürzung der Expositionszeit liegt ja gerade der Wert der starken Wirkung der Folie.

Der Versuch zeigt in einwandsfreier Weise, daß die Heydenfolie den anderen Verstärkungsfolien gegenüber nicht nur die größte Leucht-(Verstärkungs-)kraft besitzt, sondern auch bezl. der Wirkungsdauer denselben deutlich überlegen und praktisch unbegrenzt haltbar ist.

Digitized by Google

Georg Preiser †.

Am 31. Juli erlag im Alter von 36 Jahren Dr. Preiser einer unheilbaren Krankheit. Ein Grawitzscher Tumor machte im Januar die Entfernung der rechten Niere notwendig. Nach dem schweren Eingriff hatte er sich rasch erholt und seine Tätigkeit wieder aufgenommen; bereits Anfang Mai jedoch begann er über Lumbago und Ischias zu klagen; die Schmerzen steigerten sich so, daß er bald seine Tätigkeit aufgeben mußte. Ausgedehnte Metastasen in Leber, Lunge und Wirbelsäule führten einen raschen Kräfteverfall und den Tod herbei. Ihm, wie so vielen Ärzten, blieb es zum Glück erspart, die Art und Schwere seines Leidens zu erkennen.

Georg Preiser ist in Fraustadt in Posen als Sohn des Fabrikbesitzers und Ratsherrn Preiser geboren. Er absolvierte das Gymnasium in seiner Vaterstadt und studierte in Greifswald, Erlangen und Breslau, wo er sein Staatsexamen vollendete und die Doktorwürde erwarb. Seine Spezialausbildung als Orthopäde erhielt er unter Drehmanns Leitung an der Mikuliczschen Klinik in Breslau und bei Lorenz in Wien. Im April 1903 kam er nach Hamburg, wo er sich mit mir vereinigte und im orthopädischen Institut tätig war. Seine ganze Kraft setzte er für das junge Unternehmen ein und hatte die Freude, die Praxis stetig wachsen zu sehen. Bei der großen praktischen Tätigkeit arbeitete er sehr viel wissenschaftlich und eignete sich eine umfassende Literaturkenntnis an, die er bei seinem guten Gedächtnis stets zur Hand hatte. So kam es, daß er in verhältnismäßig kurzer Zeit so viele und zum Teil so ausgedehnte Arbeiten schreiben konnte. Er hat ein scharfes Auge für das Wesentliche der Krankheitserscheinungen, das ihn befähigte, tiefer liegende Ursachen aufzufinden und es war ihm eine besondere Freude, wenn er andere von seinen Wahrnehmungen überzeugen konnte. Im Studium und in der Deutung von Röntgenplatten hatte er es auf seinem Spezialgebiete zu einer seltenen Meisterschaft gebracht; dafür zeugen die vielen Arbeiten über Knochenerkrankungen und namentlich über die deformierende Gelenkentzündung. Im Ärztlichen Verein und auf Kongressen ist er häufig als Redner mit größeren und kleineren Vorträgen aufgetreten. Durch seine frische Darstellung hat er seine Zuhörer stets zu fesseln gewußt, auch die, die der Inhalt der Vorträge nicht besonders interessierte. Noch auf dem letzten Orthopädenkongreß hat er ein ausgedehntes gut aufgenommenes Referat über Arthritis deformans gehalten. Sein Hauptwerk über statische Gelenkerkrankungen (Enke, Stuttgart 1911) hat allgemein Anerkennung gefunden; es birgt eine Menge von Beobachtungen und Erfahrungen, wie sie nur an einem so großen und so gearteten Krankenmaterial, wie dem unsrigen, gewonnen werden konnten, und eine Arbeit, deren Größe niemand so schätzen kann, wie seine Mitarbeiter. Viel zu früh ist er heimgegangen. Sein Fleiß, seine Kenntnisse, seine Erfahrungen berechtigten zu den schönsten Hoffnungen. Er hätte sicher noch viel geleistet; sein immer reger Geist sann immer neuen Problemen nach.

Preiser war jedoch nicht nur Forscher und Gelehrter, sondern setzte immer seinen Stolz darin, praktischer Arzt zu sein und seinen Patienten zu helfen; er lernte an ihnen und für sie. Er hatte die Gabe, den Kranken Vertrauen einzuflößen und gar bald war er ihr Freund. Jeder hatte das Bewußtsein, daß er in guten Händen war und in der Tat hatte er für jeden, der ihn aufsuchte, ein besonderes Interesse.

Als Konsiliarius war er bei den Kollegen besonders beliebt. Die frische Art, mit der er an jeden Fall heranging, seine große Liebenswürdigkeit und Bescheidenheit, mit der er den gewünschten Rat erteilte, ließ auch die älteren Kollegen seine Jugend vergessen. In wissenschaftlichen Erörterungen machte er stets einen so gereiften, abgeklärten Eindruck, wie man ihn nur von einem an Jahren viel älteren Mann zu haben pflegt. Wie groß das Vertrauen der Kollegen zu ihm war, das bewiesen am besten die vielen Ärzte und deren Familien, die seine Hilfe in Anspruch nahmen.

Als Mensch war P. liebenswürdig, gesellig und zuverlässig. Er hat viele gute Freunde in der Kindheit, in der Jugend und als Mann erworben und die Erworbenen behalten. In seinem großen Elternhause herrschte nach getaner Arbeit heitrer Lebensgenuß; das war ihm für sein eignes Heim vorbildlich. Als Gatte und Vater sorgte er stets liebevoll für Frau und Kinder. Umgeben von ihnen, pflegte er in seinem Zimmer zu sitzen und zu arbeiten und selbst die größte Lebendigkeit der Kleinen störte ihn dabei nicht. Sein Haus stand allen Freunden offen und in der gepflegten Geselligkeit bei Musik, ernster und heiterer Unterhaltung fand er seine Erholung.

Tief betrauert von seinen Angehörigen, seinen Freunden, Kollegen und Patienten ist P. dahingegangen. Sein Leben war kurz, aber reich an Arbeit und Erfolgen und seine guten Werke werden ihn lange überdauern. Wir wollen sein Andenken in Ehren halten! Stein.

Digitized by Google

Digitized by Google

Digitized by Google

Internationale Fachliteratur.

Journalliteratur.

Deutsche Militärärztliche Zeitschrift. Okt. 1912. Heft 20.

V. Hufnagel: **Die Verwendbarkeit des direkten Röntgenaufnahmeverfahrens (ohne Trockenplatten) im Felde.** H. empfiehlt die Verwendung des bekannten N. P. G.-Papiers besonders für eilige Fälle.

Mai 1913. Heft 9. Badstübner-Torgau: **Das Milliampèremeter bei Röntgenaufnahmen und bei der Härtebestimmung von Röhren.** B. hebt mit Recht den Wert des Milliampèremeters hervor und beleuchtet kritisch dessen Anwendungsweise und praktischen Nutzen.

Heft 10. E. Müller-München: **Über einen Fall von akuter Knochenatrophie.** M. zeigt an der Hand eines einschlägigen Falles die Notwendigkeit der Röntgenuntersuchung bei allen jenen längerdauernden Erkrankungen, wie Gelenkrheumatismus, traumatischen Gelenkprozessen, Weichteilphlegmonen, Gürtelrose usw. sowohl in diagnostischer, wie prognostischer Hinsicht. Die Röntgenuntersuchung soll in solchen Fällen recht früh veranlaßt werden, besonders wenn das Fehlen äußerer Erscheinungen mit den schweren Funktionsstörungen im Mißverhältnis steht, da die Diagnose der akuten wie chronischen Knochenatrophie anders als röntgenographisch nicht zu stellen ist.

Heft 11. Scholz-Berlin: **Ergebnisse und Fortschritte auf dem Gebiete der Physiotherapie.** Sammelbericht über Massage, Gymnastik, Hydro- und Balneotherapie, Licht, Röntgen, Radium, Thoriumtherapie und Radiumemanation.

Im Heft 11 gibt Otto Strauß-Berlin noch einen zusammenfassenden Bericht über die wichtigsten Ergebnisse des IX. Kongresses der Deutschen Röntgengesellschaft.

Zentralblatt für Röntgenstrahlen, Radium und verwandte Gebiete. IV. Jahrgang 1913. Heft 1/2.

G. v. Bergmann-Altona: **Zur diagnostischen Bedeutung der Pylorusfunktion.** Der Chemoreflex (Mehring) besitzt nicht die Hegemonie über die Pylorusfunktion. Der Sechsstundenrest sagt uns weit mehr für die Diagnose Ulcus ventriculi als die Salzsäuretitration des ausgeheberten Mageninhalts. Die diagnostisch richtige Tatsache, daß das Ulcus ventriculi in der Regel mit Pylorusspasmus einhergeht, ist durch den Chemoreflex nicht zu erklären.

Thedering-Oldenburg: **Ein einfacher Röntgenhärtemesser.** 15 Stufen, jede um 5 Stanniolblätter stärker werdend, entsprechen den 15 Härtegraden.

Heft 4. Moses-Frankfurt: **Kombinierte Filter zur Erzielung eines günstigen Verhältnisses zwischen Oberflächen- und Tiefen-Dosis.** M. verwendet bei 20 cm Fokushautabstand zwei Filtergruppen, und zwar in 8 cm Entfernung von der Haut 2 mm Aluminium und 0,02 mm Silber und in 3 cm Hautabstand nochmals 3 mm Aluminium und berechnet bei einer 10-Benoist-Röhre in 8 cm Tiefe 2,5 x bei 6,1 x Hautdosis. Bei 2 M.-A. Belastung werden allerdings in 2½ Minuten nur 1 x Oberfläche erreicht.

Heft 5. A. Stein-Wiesbaden: **Das Kopieren von Röntgenaufnahmen auf Gaslicht-Entwicklungspapier.** Stein empfiehlt zur Herstellung von Kopien die Gaslichtpapiere und beschreibt zwei kleine Apparate, welche das Einarbeiten in die richtige Expositionszeit erleichtern. Die großen Vorzüge der Entwicklungspapiere möchte auch Referent hervorheben.

Wiener klinische Wochenschrift. 1913. Nr. 5.

G. Schwarz-Wien: **Über direkte Irrigo-Radioskopie des Kolons.** Schwarz bespricht die von Haenisch angegebene Untersuchungsmethode des Kolons, nämlich die direkte röntgenoskopische Beobachtung des Kontrasteinlaufs in statu nascendi, die er „Irrigo-Radioskopie" tauft. Zur Technik empfiehlt er einige Modifikationen. Bezüglich des Ganges der eigentlichen Untersuchungsmethode und ihrer Resultate hält er sich durchaus an Haenischs Angaben und empfiehlt den Wert des schonenden Verfahrens für den Nachweis stenosierender Prozesse des Kolons.

Nr. 6. E. Freund und G. Kaminer-Wien: **Über chemische Wirkungen von Röntgen- und Radiumbestrahlung in bezug auf Karzinom.** Toxische (nicht therapeutische) Röntgenbestrahlung bewirkt das Verschwinden der im normalen Gewebe und im normalen Serum vorkommenden ätherlöslichen, Karzinomzellen zerstörenden Fettsäure. Exzessive Radiumbestrahlung vermag im Gegensatz hierzu aus dem pathologischen Nukleoglobulin der Karzinomatösen eine in Äther lösliche, Karzinomzellen zerstörende Fettsäure freizumachen. Kazinomzellen werden nur durch Radium-, nicht durch Röntgenbestrahlung, ihres pathologischen Selektionsvermögens für Kohlehydrate beraubt.

Nr. 7. E. Sluka-Wien: **Ein weiterer Beitrag zur Hilustuberkulose des Kindes im Röntgenbilde.** S. faßt auf Grund seiner klinischen und röntgenologischen Beobachtungen die Hilustuberkulose als Reaktivierung einer latenten Drüsentuberkulose auf, eine Auffassung, der sich Referent durchaus anschließt. Im ersten Stadium ist die Hilustuberkulose wohl nur röntgenologisch diagnostizierbar, was aber

Digitized by Google

bei dieser langsam fortschreitenden Form der Tuberkulose zwecks frühzeitiger Einleitung einer rationellen Behandlung von größter Wichtigkeit ist.

A. Luger-Wien: **Zur Kenntnis der radiologischen Befunde am Dickdarm bei Tumoren der Nierengegend.** L. kann die Ansicht Stierlins, daß sich bei Tumoren der Niere und der Nierengegend eine typische Medianverschiebung des Kolons findet, nicht bestätigen. Er fand vielmehr in der Mehrzahl der Fälle eine Lagerung des betreffenden Darmabschnitts auf dem Tumor ohne wesentliche seitliche Verschiebung.

Nr. 11. S. Jonas-Wien: **Über das Verhalten verschiedenartiger Strikturen im Magen und Duodenum bei Milchdiät und ein Verfahren zur Diagnostik spastisch-ulceröser Strikturen daselbst.** J. prüft bei vorhandenen Stenosenerscheinungen im Magen und Duodenum das röntgenologische Verhalten nach Milchdiät. Er fand, daß eine Striktur im Magen oder Duodenum durch Milchdiät im selben Maße beeinflußbar ist, wie das ihr zugrunde liegende Agens. D. h. also: durch Narben, Adhäsionen, Tumoren erzeugte Strikturen zeigen keine Änderung bei Milchdiät, während die auf Ulcerationen beruhenden autochtonen oder reflektorischen Strikturen bei Milchdiät im Röntgenbefund schwinden, weil die Reizung der bloßliegenden Nerven und damit alle von hier ausgelösten Spasmen aufhören. Aus dem Schwinden der Strikturerscheinungen: Einziehung oder Sechstundenreste im Magen oder Duodenum bei kurzer Milchdiät kann auf das Zugrundeliegen einer Ulceration geschlossen werden, während der Schluß aus dem Verbleiben der Strikturerscheinungen bei Milchdiät auf Fehlen einer Ulceration nicht zulässig ist. Die Methode der Durchleuchtung vor und bei Milchdiät, resp. die Prüfung, ob vorher gefundene Strikturerscheinungen am Magen oder Duodenum bei Milchdiät geschwunden sind, dient der Feststellung 1., ob eine Striktur der Pars media des Magens oder ein Sechsstundenrest im Duodenum nach Wismutmahlzeit auf Ulceration beruht, und 2., ob ein weniger als die Hälfte der Wismutmahlzeit betragender Sechsstundenrest im Magen bei normal durchgängigem Pylorus auf Ulceration im Magen, resp. im Duodenum beruht (größere Sechsstundenreste kommen nur bei Pylorusstenose und bei Ulcus vor. zwischen denen das klinisch-röntgenologische Verhalten und im Zweifelsfalle gleichfalls das Verhalten bei Milchdiät entscheidet).

L. Freund-Wien: **Die Strahlenbehandlung der Psoriasis vulgaris.** F. empfiehlt vor der Röntgenbestrahlung eine gründliche Exkochleation der psoriatischen Proliferationsprodukte. Er ist der Überzeugung, daß die Röntgenbehandlung nach Entfernung der Schuppen und parakeratotischen Infiltrate schnellere und gleichmäßigere Resultate liefert. Die Rezidive bleiben viel länger aus, die Dosis kann eine geringere sein. Narbenbildung ist minimal. Durch die kombinierte Exkochleation-Strahlenbehandlung ist die Therapie der Psoriasis gefahrloser und wesentlich erfolgreicher geworden.

Nr. 14. Haenisch-Hamburg: **Bemerkungen zu dem Artikel von Dr. G. Schwarz: Über direkte Irrigo-Radioskopie des Kolons.** H. wendet sich gegen die von Schwarz in Nr. 5 dieser Wochenschrift angegebenen technischen Modifikationen seiner Klysmen-Röntgenoskopie, die er als Verbesserungen nicht anerkennen kann.

Nr. 18. J. Mannaberg-Wien: **Über Versuche, die Basedowsche Krankheit mittels Röntgenbestrahlung der Ovarien zu beeinflussen.** M. empfiehlt für die mittelschweren, weitaus die größere Mehrzahl betragenden Fälle von Basedow die Röntgenbestrahlung der Ovarien, die verläßlicher und rascher als andere Methoden zu einem guten Resultat führt. Über schwere und schwerste Fälle erlaubt seine Erfahrung noch kein Urteil.

G. Schwarz-Wien: **Antwort auf Fedor Haenischs Bemerkungen zu meinem Artikel: Über direkte Irrigo-Radioskopie des Kolons.** Am Schluß seiner im übrigen sehr liberalen Antwort irrt Schwarz sich in der Annahme, daß er in der Literatur bisher der einzige geblieben ist, der sich mit Haenischs Methode der Dickdarmuntersuchung beschäftigt hat (vgl. Rieder, Pfahler, Pförringer, Max Cohn u. a.).

Nr. 20. Linsmayer-Wien: **Das Kaiserjubiläumsspital der Stadt Wien.** In dem Bericht über die neuerbaute Anstalt findet sich auch eine eingehende Beschreibung des Röntgeninstitutes, das unter der Leitung von Dr. Schönfeld steht.

Nr. 21. E. v. Czyklarz u. A. Selka-Wien: **Das röntgenologische Verhalten des Magens bei gastrischen Krisen und beim Brechakte.**

Nr. 28. H. Körbl-Wien: **Zur Diskussionsbemerkung des Prof. Latzko anläßlich der Radiumdebatte.**

Haenisch (Hamburg).

Druck von Hesse & Becker in Leipzig.

Digitized by Google





Digitized by Google

Neue Photographische Gesellschaft A.-G. Berlin-Steglitz. Verlag von Lucas Gräfe & Sillem in Hamburg.

Digitized by Google

Digitized by Google

Neue Photographische Gesellschaft A.-G. Berlin-Steglitz.
Verlag von Lucas Gräfe & Sillem in Hamburg.

Digitized by Google

Neue Photographische Gesellschaft A.-G. Berlin-Steglitz.

Verlag von Lucas Gräfe & Sillem in Hamburg.

Digitized by Google

Digitized by Google

Fig. 1.



Hauptstrahlung (Exposition 1 Minute).



a



c



e

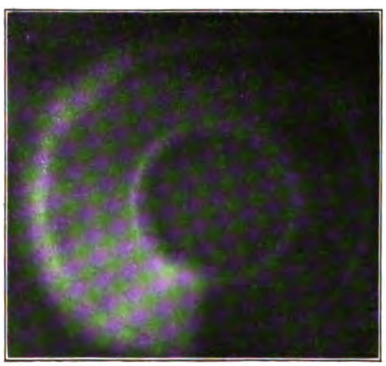

b



d



f

Sekundärstrahlung (Exposition 15 Minuten).

a Aluminiumoberfläche (Neigungswinkel 45 Grad).
b Watte.
c Kiefernholz.
d Mauerstein.
e Wasser.
f Bleioberfläche (Neigungswinkel 45 Grad).

Fig. 2.



Hauptstrahlung (Exposition 1 Minute).



Sekundärstrahlung, Bleioberfläche (Exposition 15 Minuten).

Digitized by Google

Digitized by Google

10

11

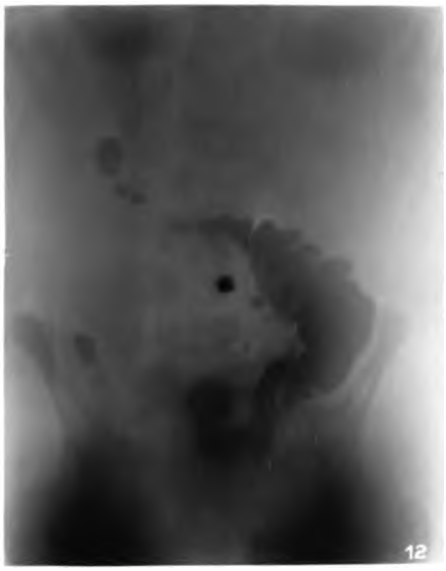
12

13

14

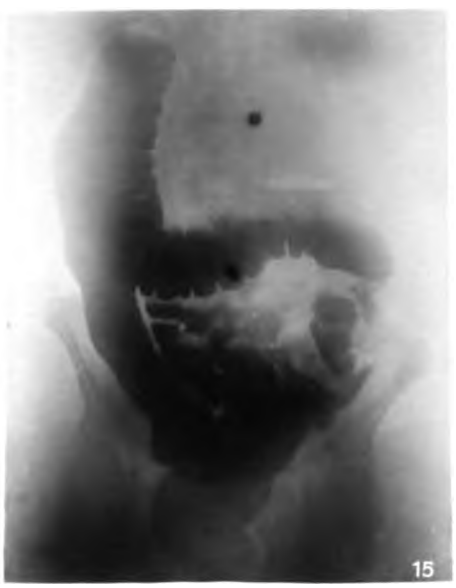
15

16

17

18

Neue Photographische Gesellschaft A.-G. Berlin-Steglitz. Verlag von Lucas Gräfe & Sillem in Hamburg.

Digitized by Google

Digitized by Google

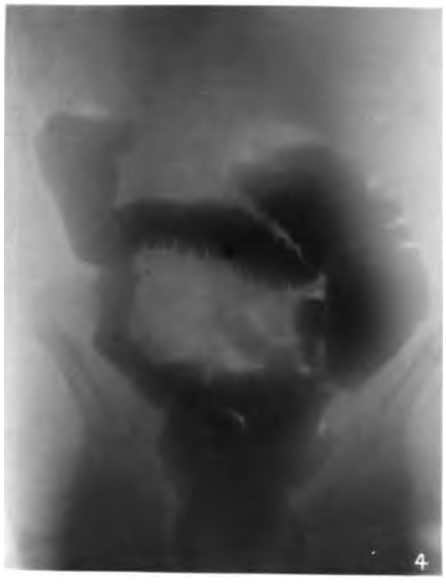

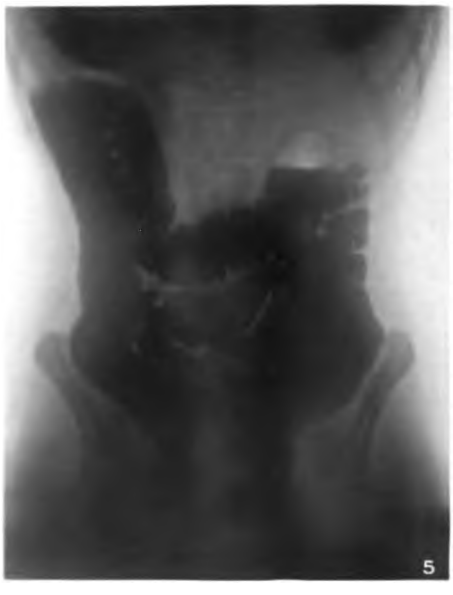

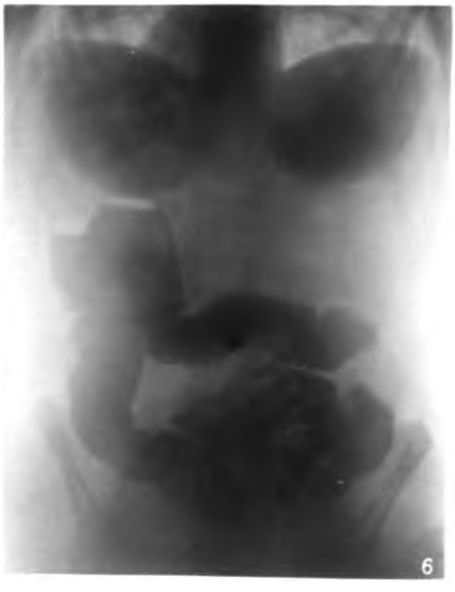

Neue Photographische Gesellschaft A.-G. Berlin-Steglitz.

Digitized by Google

Verlag von Lucas Gräfe & Sillem in Hamburg.

Digitized by Google

1

5

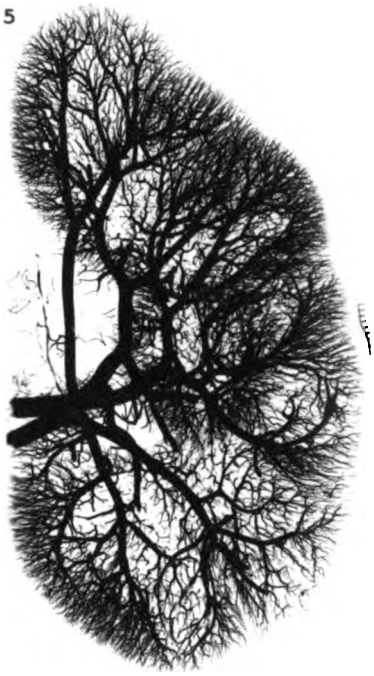

2

6

3

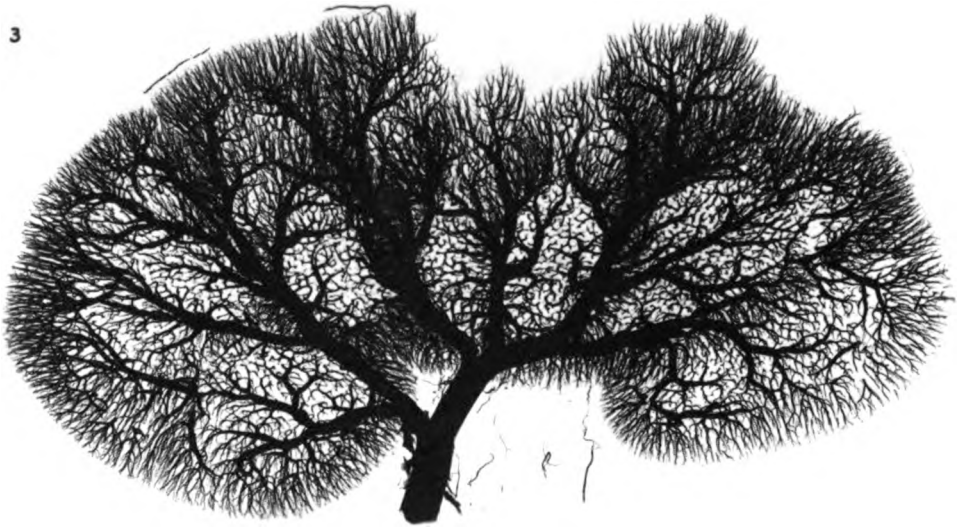

7

8

4

Digitized by Google

Verlag von Lucas Gräfe & Sillem in Hamburg

Digitized by Google

9

10

11

12

13

14

15

16

19



17

18

Neue Photographische Gesellschaft A.-G. Berlin Steglitz.

Verlag von Lucas Gräfe & Sillem in Hamburg.

Digitized by Google

Digitized by Google

20

22

21

24

23

28

27

25

31

26

30

29

Neue Photographische Gesellschaft A.-G. Berlin-Steglitz.

Verlag von Lucas Gräfe & Sillem in Hamburg.

Digitized by Google

Digitized by Google

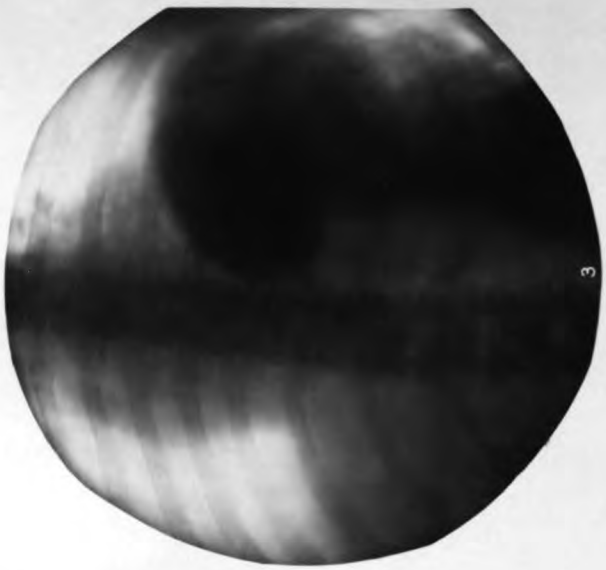

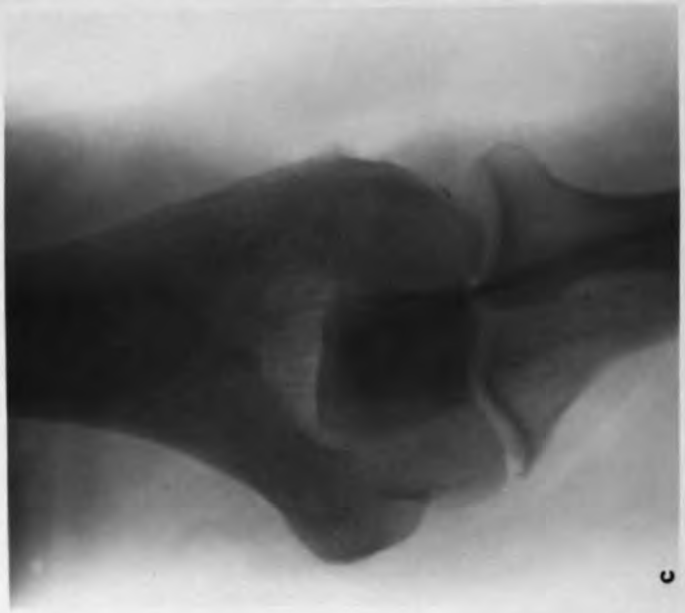

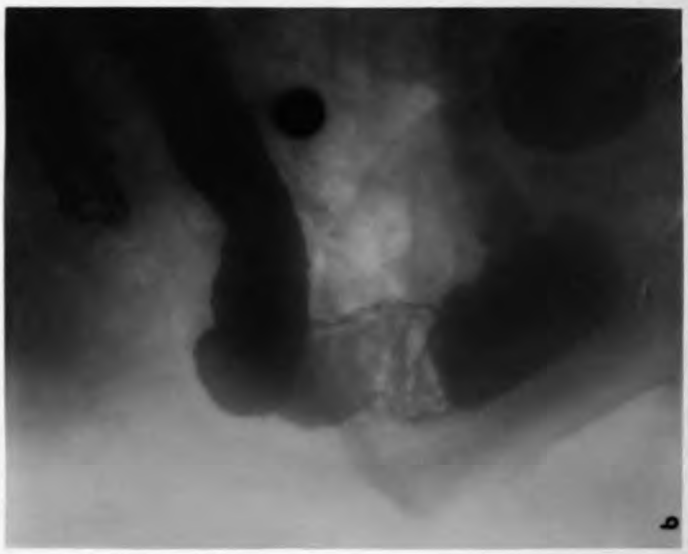

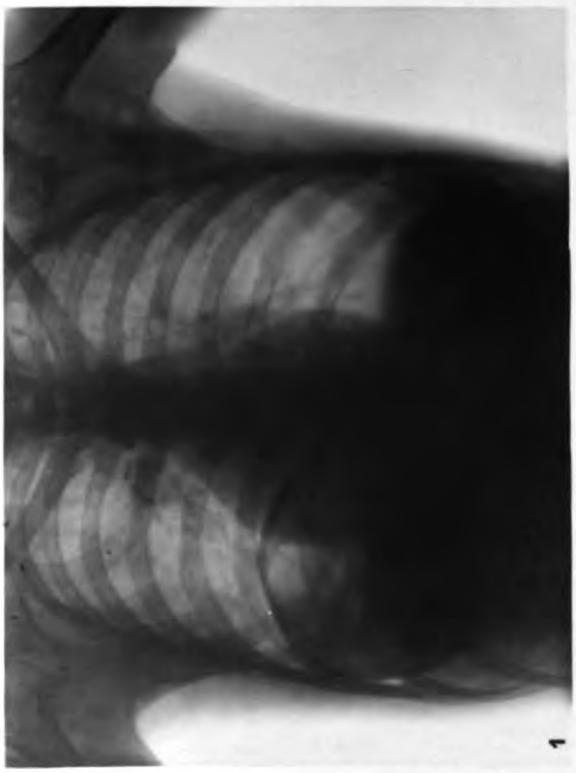

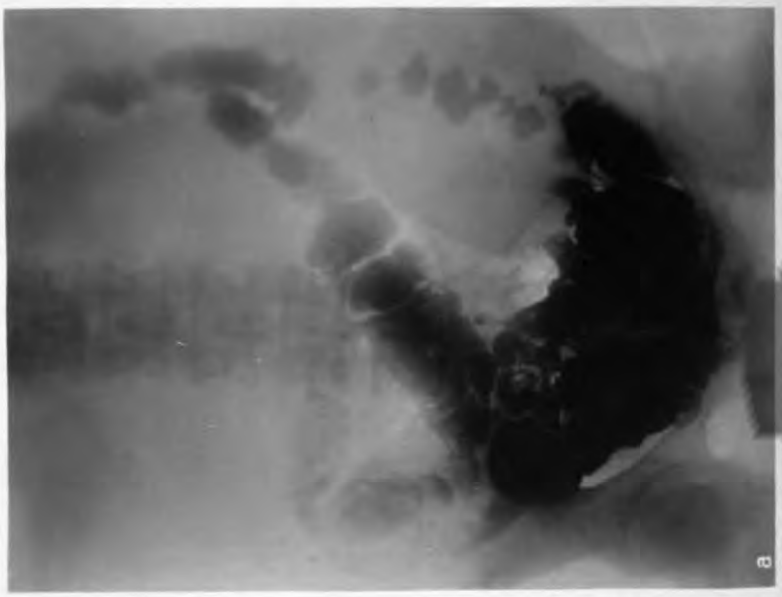

Digitized by Google

Neue Photographische Gesellschaft A.-G. Berlin-Steglitz. Verlag von Lucas Gräfe & Sillem in Hamburg.

Digitized by Google

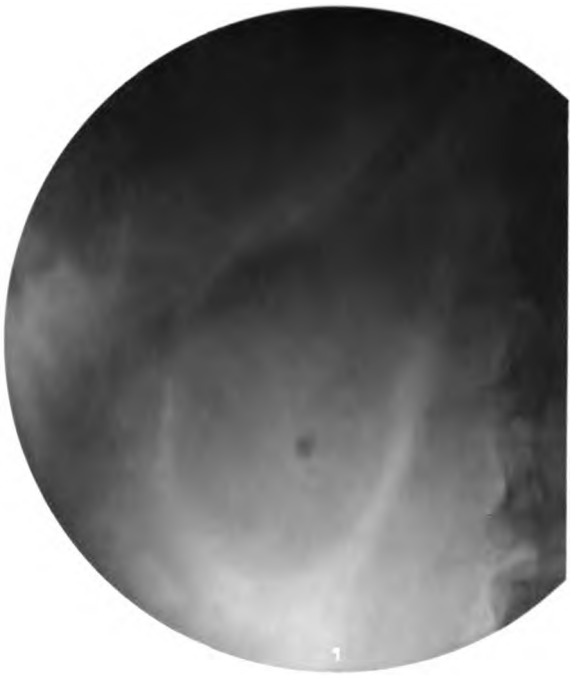

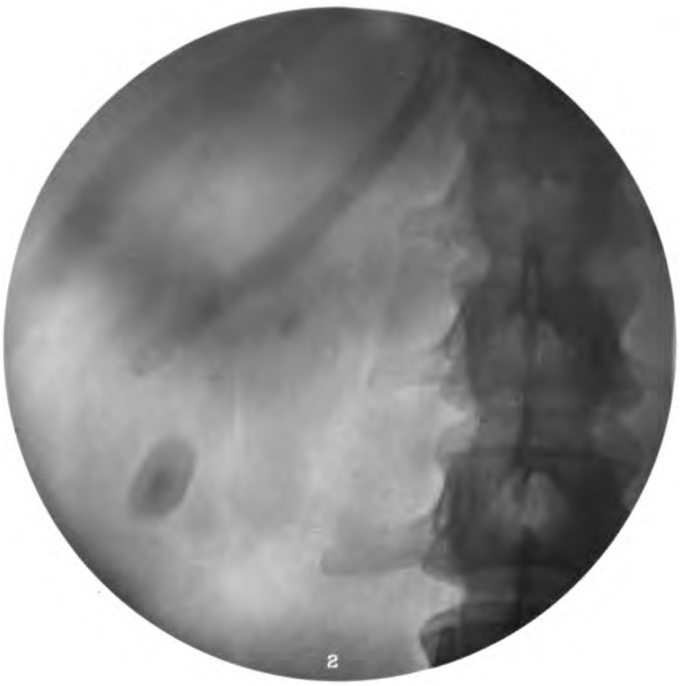

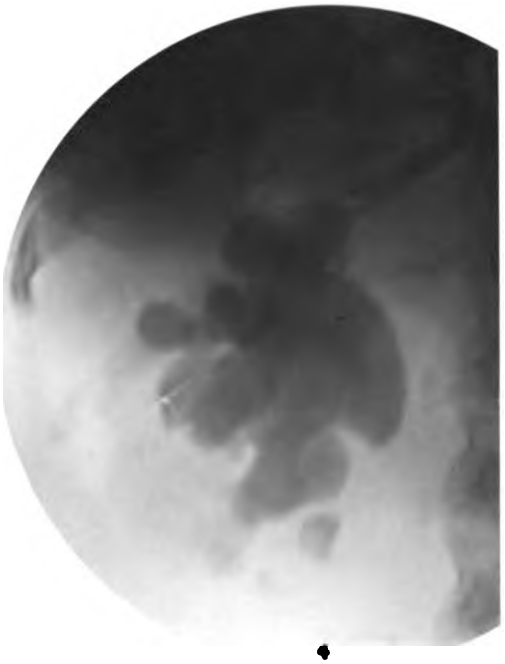

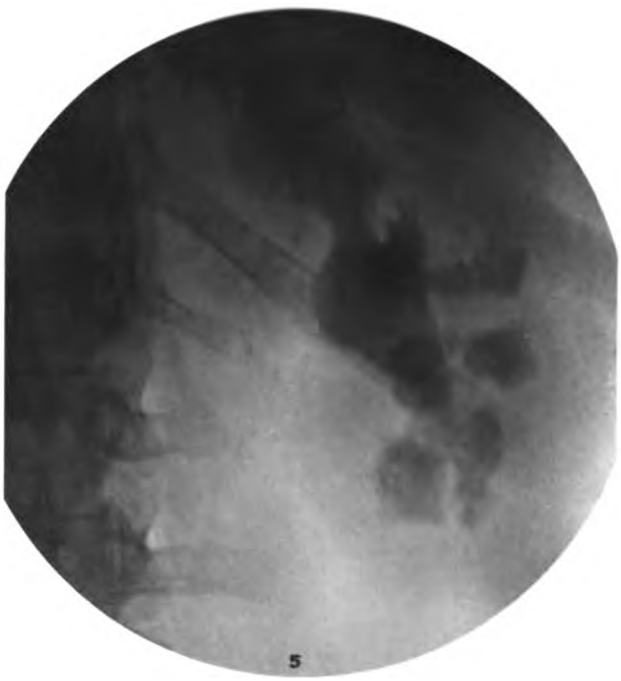

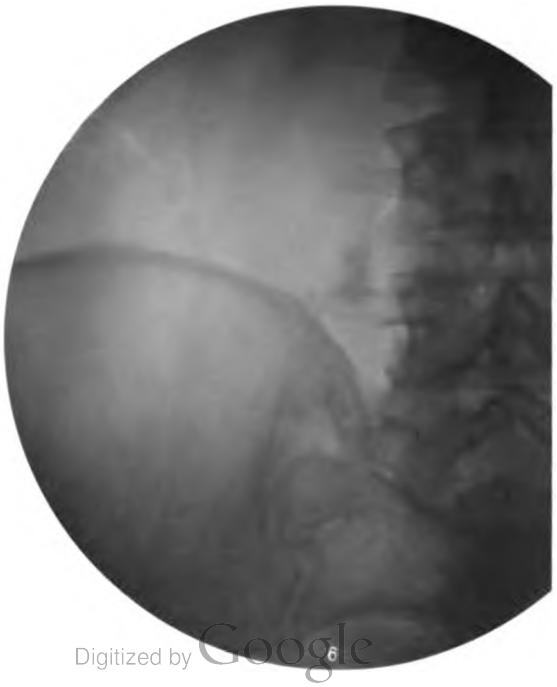

Digitized by Google

Digitized by Google

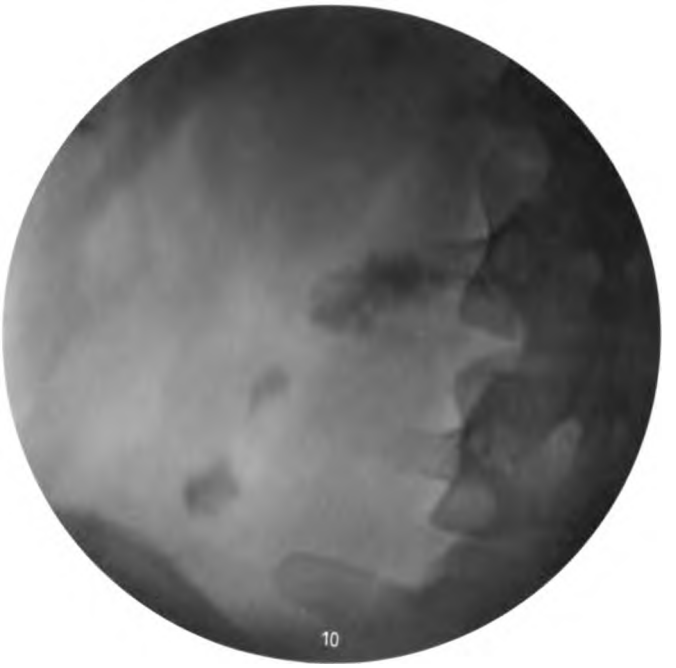

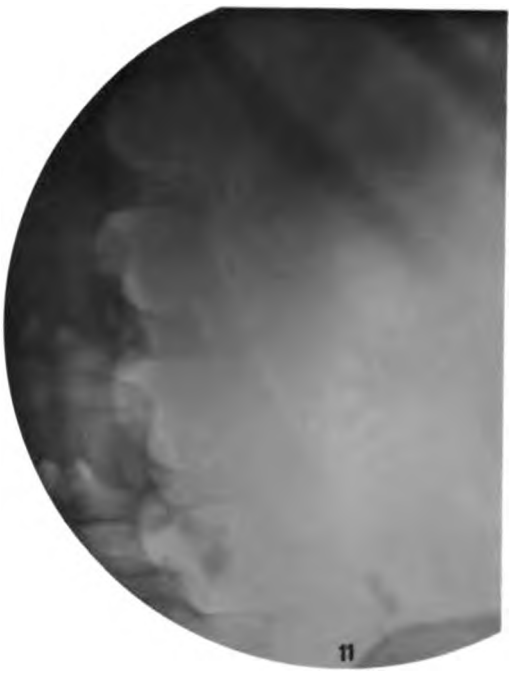

Digitized by Google

Digitized by Google

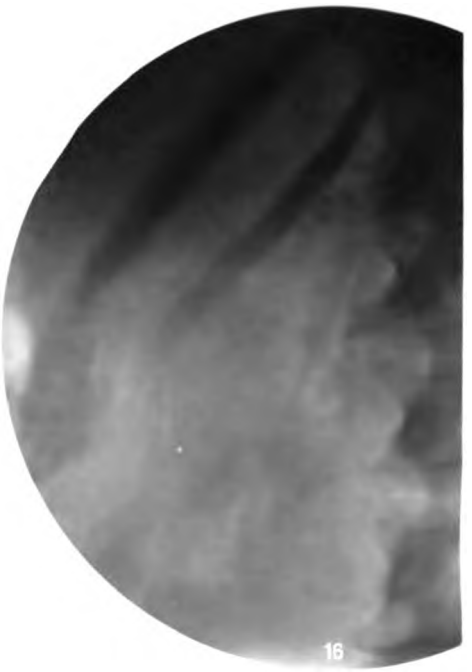

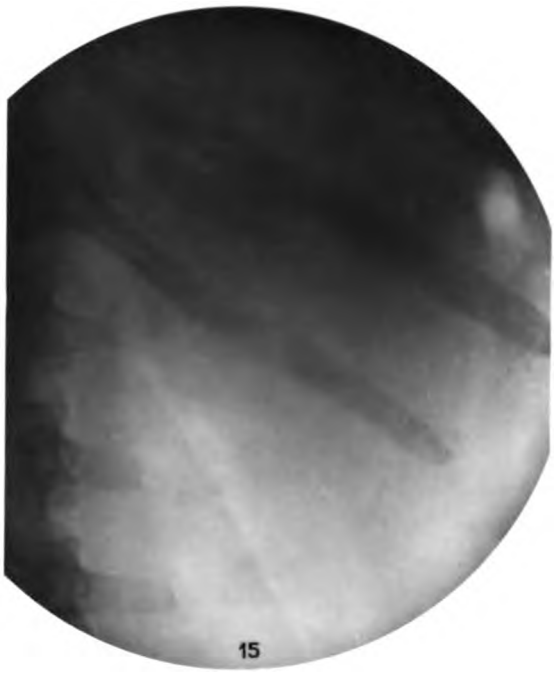

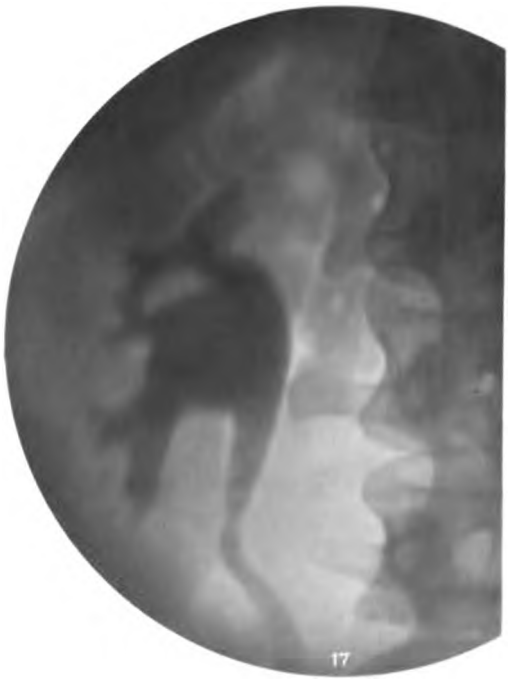

Digitized by Google

Digitized by Google

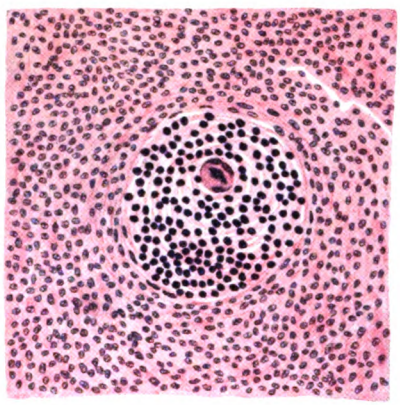

I.

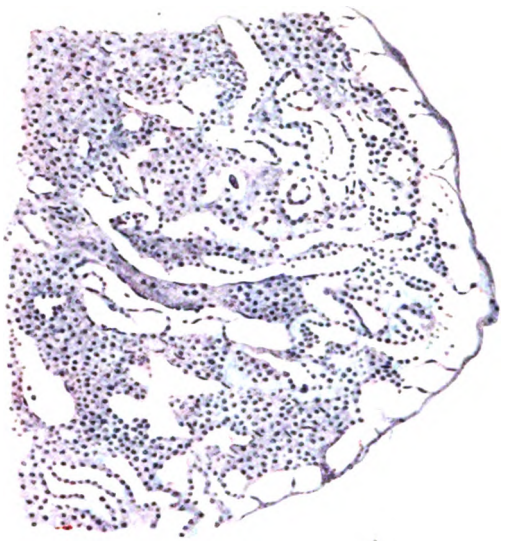

III.

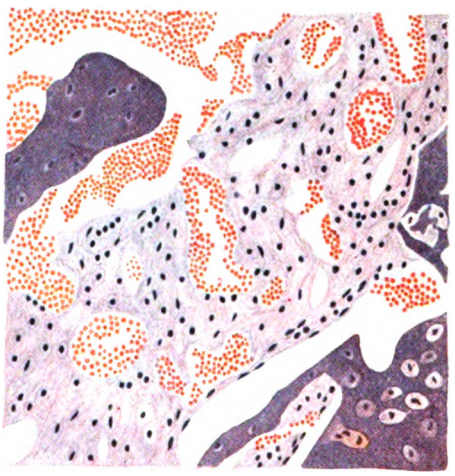

IV.

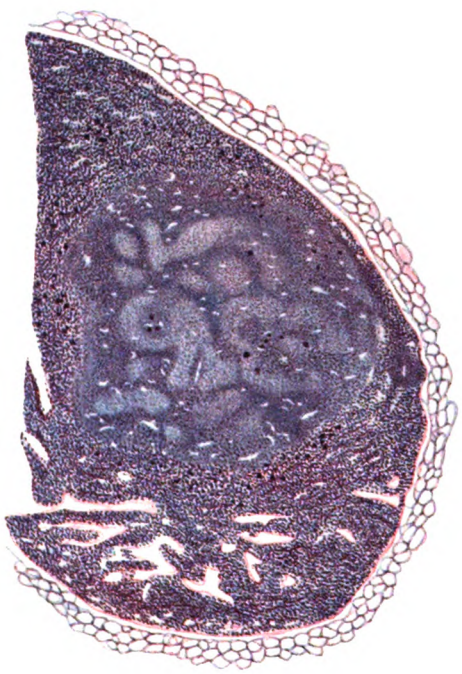

II.



V.

Digitized by Google

Digitized by Google

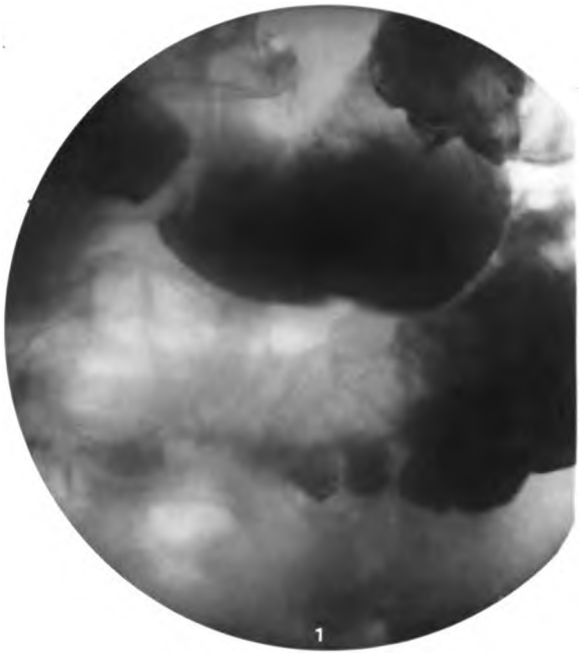

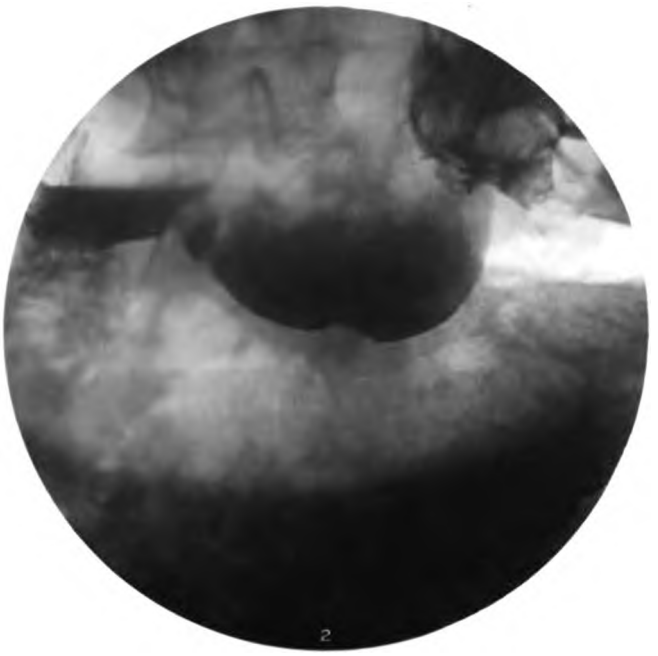

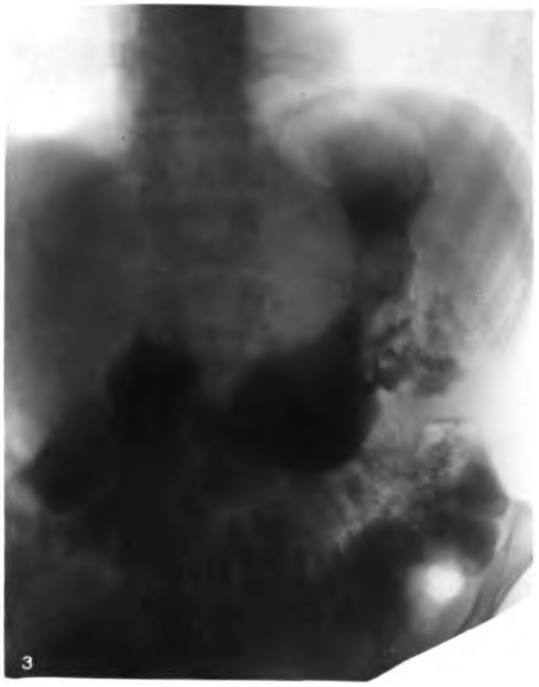

Digitized by Google

Neue Photographische Gesellschaft A.-G. Berlin-Steglitz Verlag von Lucas Gräfe & Sillem in Hamburg

Digitized by Google

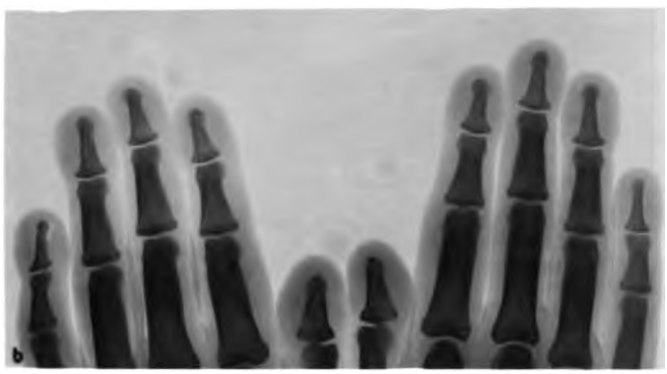

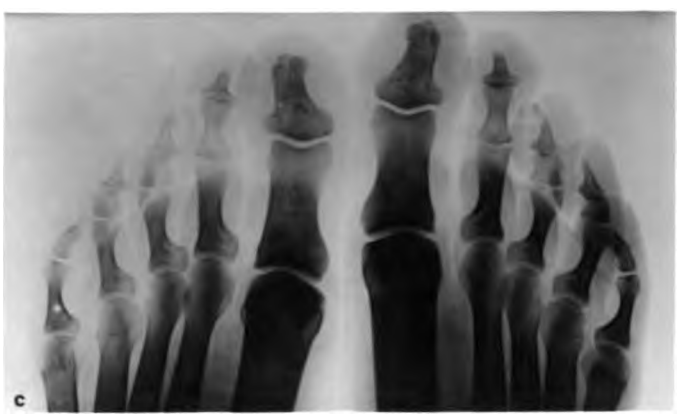

Digitized by Google

Digitized by Google

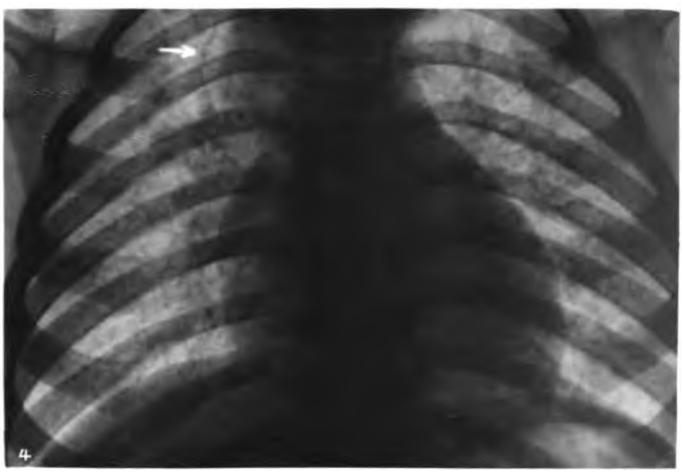

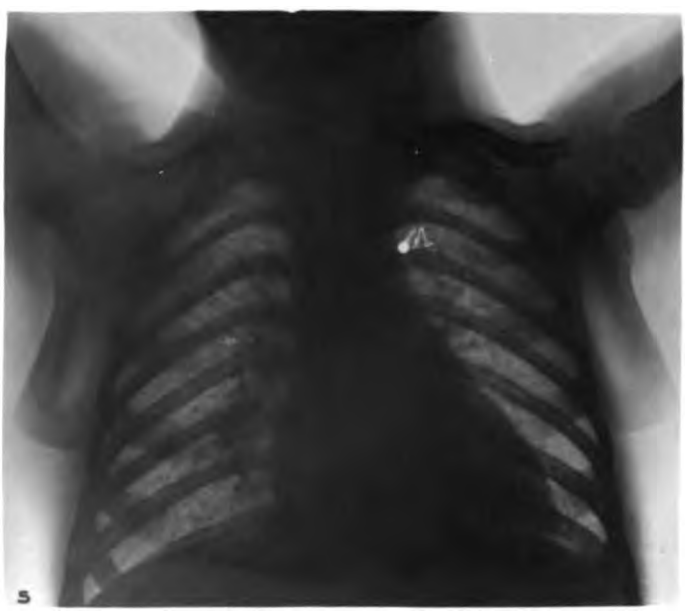

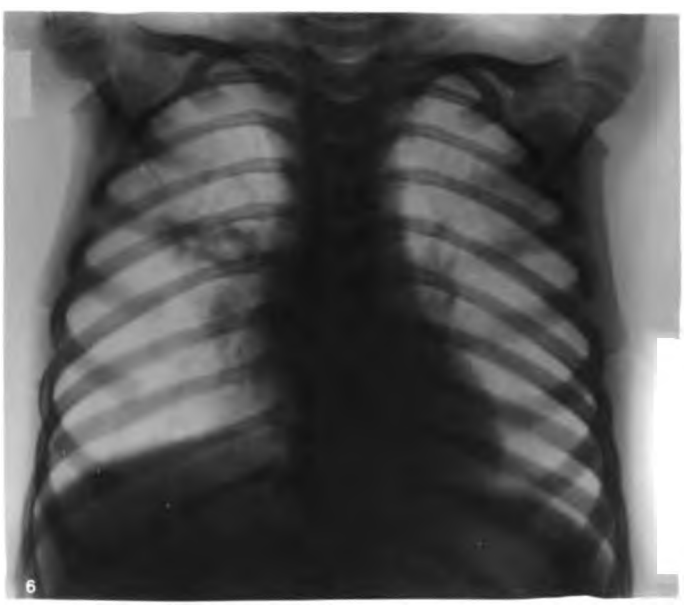

Neue Photographische Gesellschaft A.-G. Berlin-Steglitz.

Verlag von Lucas Gräfe & Sillem in Hamburg.

Digitized by Google

Digitized by Google

7

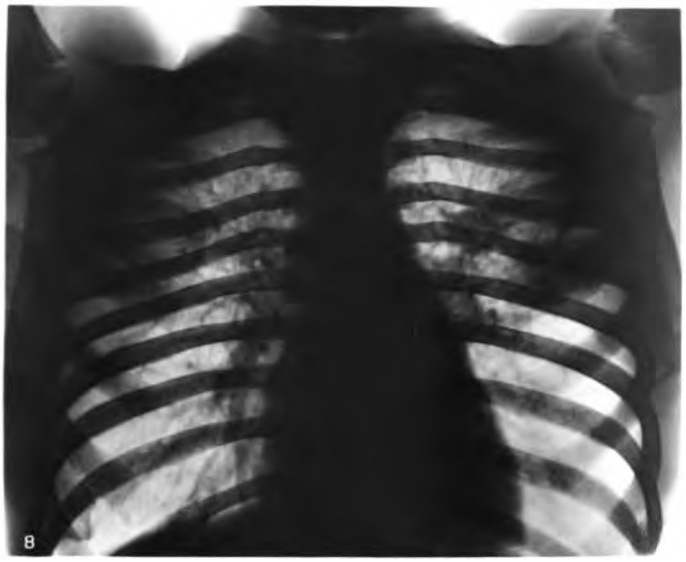
8

9

10

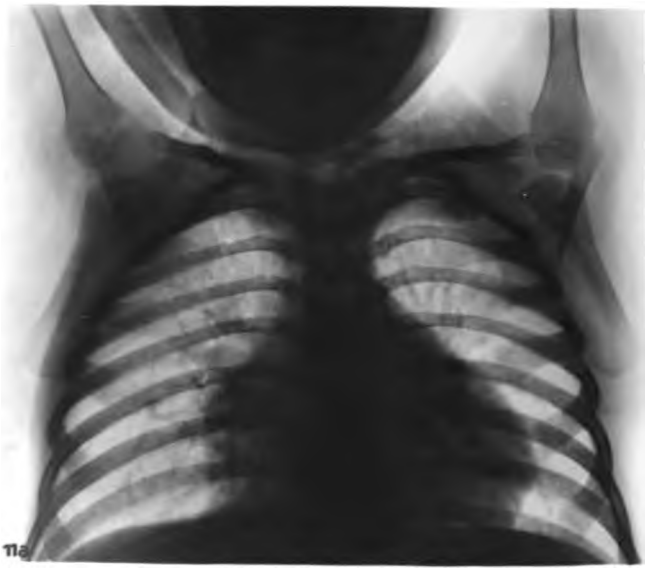
11a

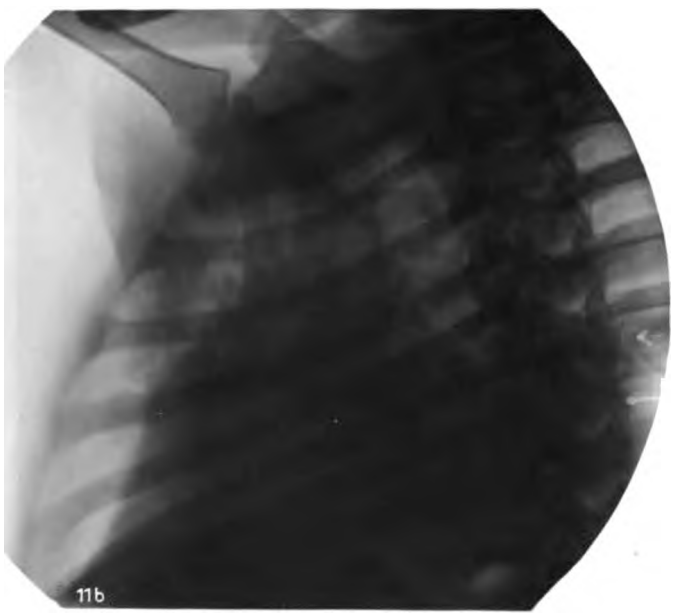
11b

Neue Photographische Gesellschaft A.-G. Berlin-Steglitz.

Verlag von Lucas Gräfe & Sillem in Hamburg.

Digitized by Google

Digitized by Google

Abbildung 1.

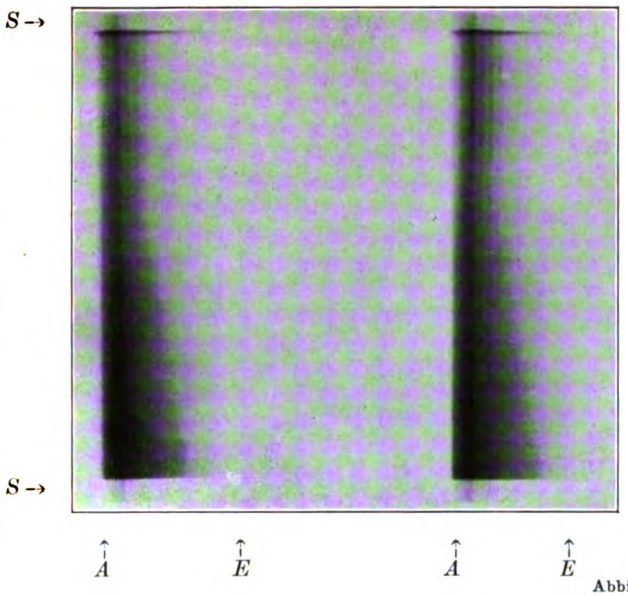

Abbildung 2.



Abbildung 3.



Härte- und Intensitätskurve während einzelner durch die Röhre geschickter Stromimpulse bei:

1. Induktor mit Gasunterbrecher,
2. Induktor mit Wehneltunterbrecher,
3. Ultra-Idealapparat (Wechselstrom-Gleichrichter) mit Unipulsunterbrecher,
4. Induktor mit Unipulsunterbrecher,
5. Wechselstrom - Gleichrichterapparat (Ideal).

S = Schatten des Silberblechs
A = Anfang und
E = Ende des Stromimpulses.

Abbildung 4.

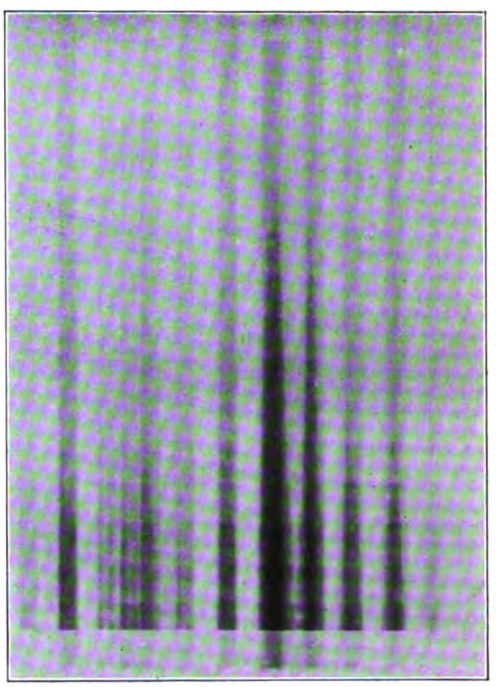

Abbildung 5.



Digitized by Google

Digitized by Google

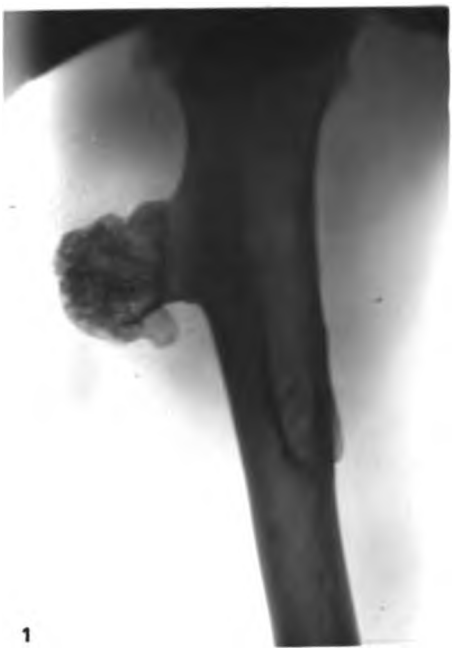
1

2

3

4

5

6

7

8

9

Digitized by Google

Neue Photographische Gesellschaft A.-G. Berlin-Steglitz. Verlag von Lucas Gräfe & Sillem in Hamburg.

Digitized by Google

1

2

3

4

7

5 d

Digitized by Google

Digitized by Google

1

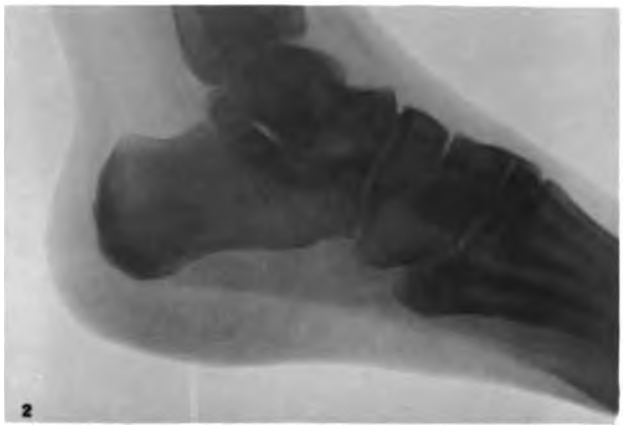

2

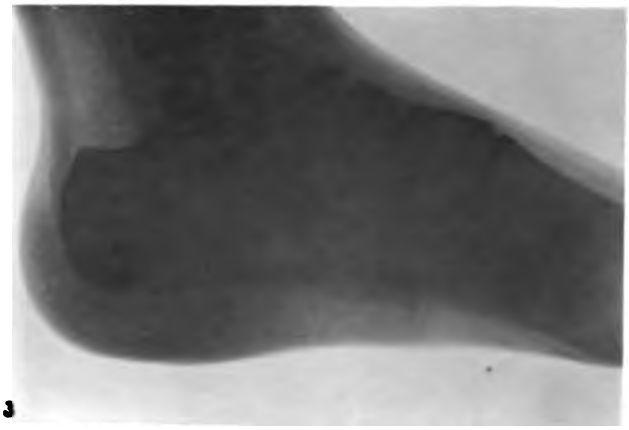

3

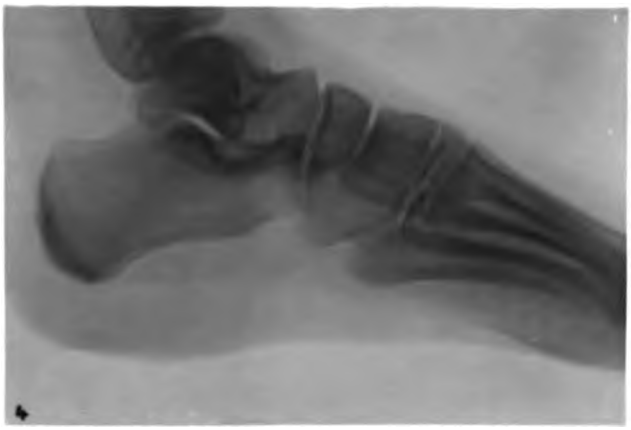

4

5

6

7

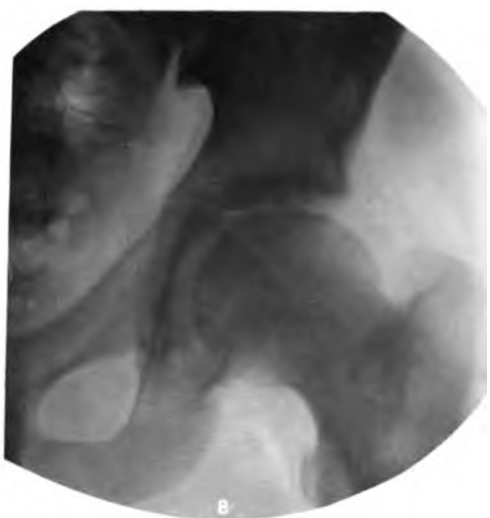

8

Neue Photographische Gesellschaft A.-G. Berlin-Steglitz.

Digitized by Google

Verlag von Lucas Gräfe & Sillem in Hamburg.

Digitized by Google

1

a

3

4

5

6

7

Digitized by Google

Neue Photographische Gesellschaft A.-G. Berlin-Steglitz.

Verlag von Lucas Gräfe & Sillem in Hamburg.

Digitized by Google

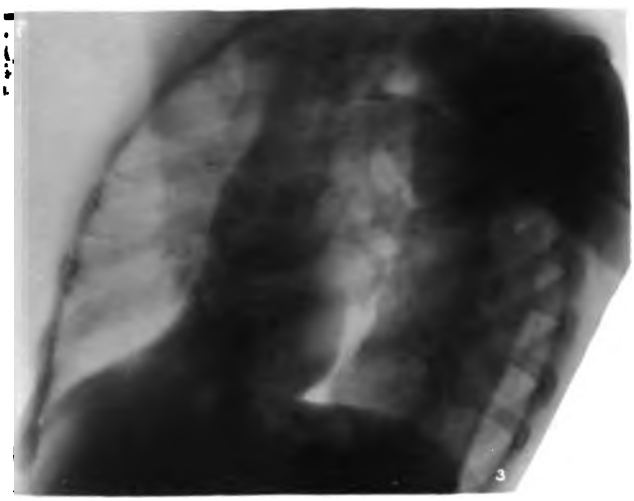

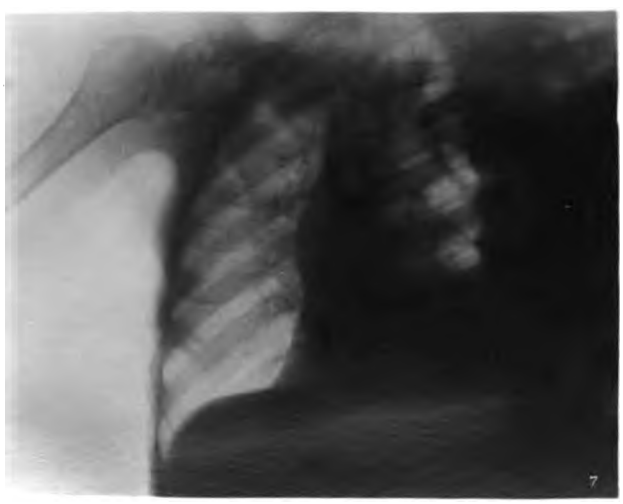

Neue Photographische Gesellschaft A.-G. Berlin Steglitz.

Verlag von Lucas Gräfe & Sillem in Hamburg.

Digitized by Google

Digitized by Google

1

2

3

4

5

6

Neue Photographische Gesellschaft A.-G. Berlin-Steglitz.

Digitized by Google

Verlag von Lucas Gräfe & Sillem in Hamburg.

Digitized by Google

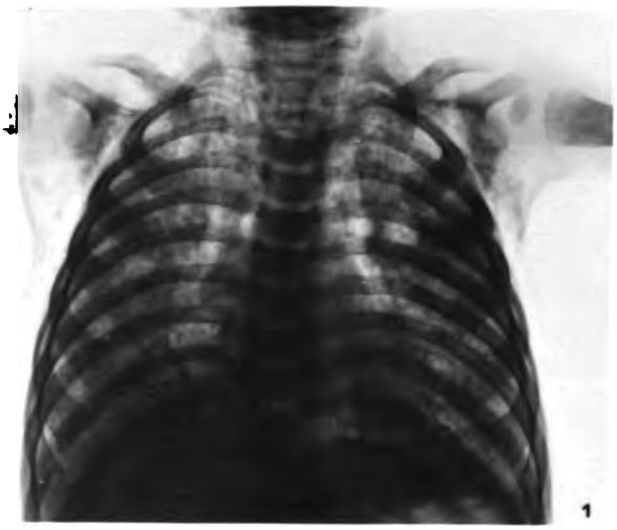

1

2

3

4

Unbestrahlt



Heyden-Folie

Bestrahlt

a

Neue Photographische Gesellschaft A.-G. Steglitz-Berlin.

Verlag von Lucas Gräfe & Sillem in Hamburg

Digitized by Google

Digitized by Google

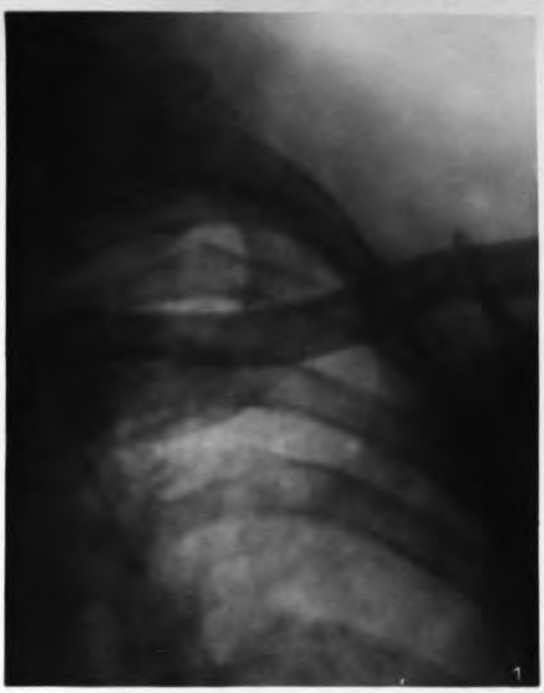

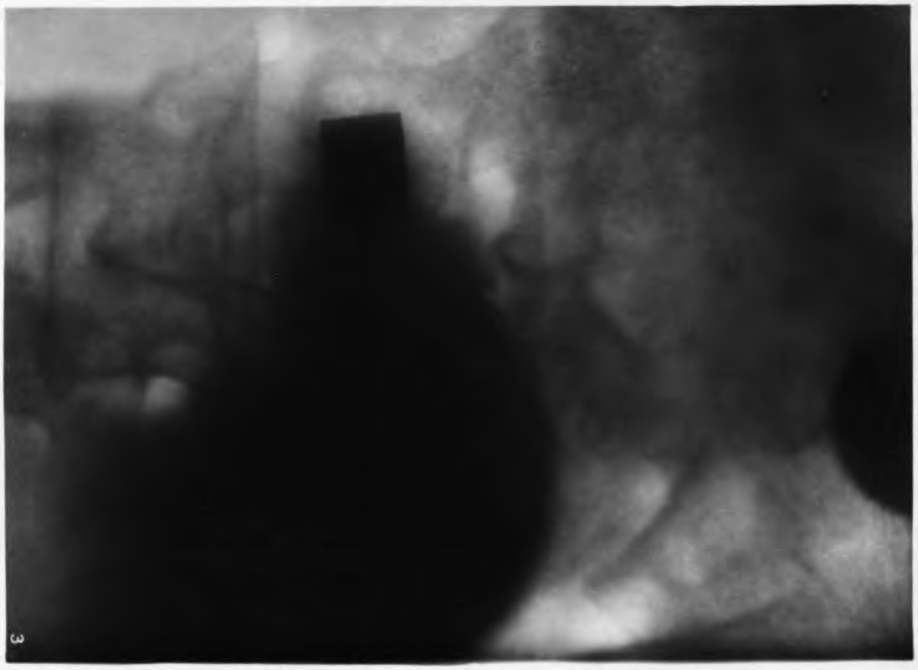

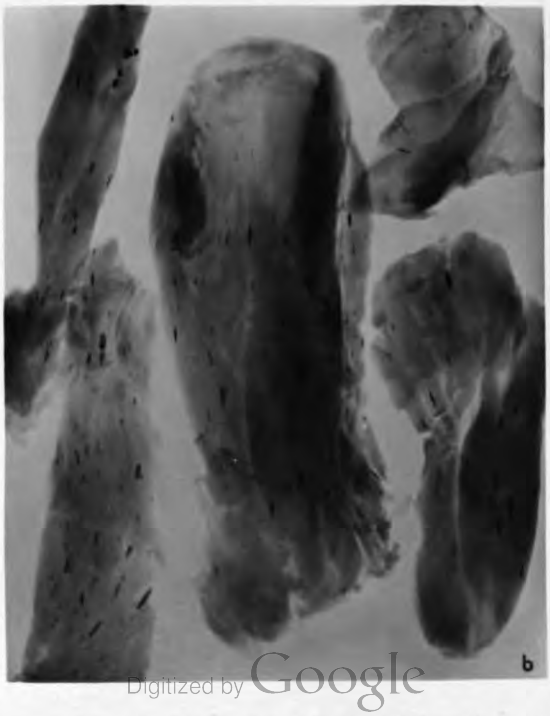

Digitized by Google

Neue Photographische Gesellschaft A.-G. Berlin-Steglitz Verlag von Lucas Gräfe & Sillem in Hamburg

Digitized by Google

Digitized by Google

Digitized by Google

Digitized by Google

UNIVERSITY OF MINNESOTA
biom,per bd.20
stack no.59

Fortschritte auf dem Gebiete der R ontge

3 1951 002 712 760 M

Digitized by Google